This is a digital copy of a book that was preserved for generations on library shelves before it was carefully scanned by Google as part of a project to make the world's books discoverable online.

It has survived long enough for the copyright to expire and the book to enter the public domain. A public domain book is one that was never subject to copyright or whose legal copyright term has expired. Whether a book is in the public domain may vary country to country. Public domain books are our gateways to the past, representing a wealth of history, culture and knowledge that's often difficult to discover.

Marks, notations and other marginalia present in the original volume will appear in this file - a reminder of this book's long journey from the publisher to a library and finally to you.

Usage guidelines

Google is proud to partner with libraries to digitize public domain materials and make them widely accessible. Public domain books belong to the public and we are merely their custodians. Nevertheless, this work is expensive, so in order to keep providing this resource, we have taken steps to prevent abuse by commercial parties, including placing technical restrictions on automated querying.

We also ask that you:

+ *Make non-commercial use of the files* We designed Google Book Search for use by individuals, and we request that you use these files for personal, non-commercial purposes.

+ *Refrain from automated querying* Do not send automated queries of any sort to Google's system: If you are conducting research on machine translation, optical character recognition or other areas where access to a large amount of text is helpful, please contact us. We encourage the use of public domain materials for these purposes and may be able to help.

+ *Maintain attribution* The Google "watermark" you see on each file is essential for informing people about this project and helping them find additional materials through Google Book Search. Please do not remove it.

+ *Keep it legal* Whatever your use, remember that you are responsible for ensuring that what you are doing is legal. Do not assume that just because we believe a book is in the public domain for users in the United States, that the work is also in the public domain for users in other countries. Whether a book is still in copyright varies from country to country, and we can't offer guidance on whether any specific use of any specific book is allowed. Please do not assume that a book's appearance in Google Book Search means it can be used in any manner anywhere in the world. Copyright infringement liability can be quite severe.

About Google Book Search

Google's mission is to organize the world's information and to make it universally accessible and useful. Google Book Search helps readers discover the world's books while helping authors and publishers reach new audiences. You can search through the full text of this book on the web at `http://books.google.com/`

UC-NRLF
B 3 732 635

UNIVERSITY OF CALIFORNIA
MEDICAL CENTER LIBRARY
SAN FRANCISCO



University of California
LIBRARY
Medical Department
2736

DEUTSCHE ZEITSCHRIFT

FÜR

CHIRURGIE.

HERAUSGEGEBEN

VON

PROF. ALBERT IN WIEN, PROF. BARDENHEUER IN KÖLN, PROF. v BERGMANN IN BERLIN, PROF. BIER IN GREIFSWALD, PROF. H. BRAUN IN GÖTTINGEN, DR. v. BURCKHARDT IN STUTTGART, PROF. v. COLER IN BERLIN, PROF. v. EISELSBERG IN KÖNIGSBERG, DR. G. FISCHER IN HANNOVER, PROF. P. L. FRIEDRICH IN LEIPZIG, PROF. GUSSENBAUER IN WIEN, PROF. HAHN IN BERLIN, PROF. HEINEKE IN ERLANGEN, PROF. HELFERICH IN KIEL, PROF. HILDEBRAND IN BASEL, DR. KAPPELER IN KONSTANZ, PROF. KOCHER IN BERN, PROF. KÖNIG IN BERLIN, PROF. KRÖNLEIN IN ZÜRICH, PROF. KÜSTER IN MARBURG, DR. C. LAUENSTEIN IN HAMBURG, PROF. MADELUNG IN STRASSBURG I. E. PROF. RIEDEL IN JENA, PROF. E. ROSE IN BERLIN, PROF. RYDYGIER IN LEMBERG, PROF. SCHEDE IN BONN, PROF. SCHÖNBORN IN WÜRZBURG, PROF. SONNENBURG IN BERLIN, PROF. TRENDELENBURG IN LEIPZIG.

REDIGIRT

VON

PROF. DR. E. ROSE IN BERLIN UND PROF. DR. H. HELFERICH IN KIEL

Fünfundfünfzigster Band.

Mit 35 Abbildungen im Text und 8 Tafeln.

LEIPZIG,
VERLAG VON F. C. W. VOGEL.
1900.

OF CALIF
AL SCHOOL

Inhalt des fünfundfünfzigsten Bandes.

Erstes und Zweites (Doppel-) Heft
ausgegeben März 1900.

Seite

I. Die Tuberculose der Niere. Nach Beobachtungen der chirurgischen Klinik in Göttingen und der Klinik in der Charité in Berlin. Von Prof. König und Dr. Pels-Leusden 1

II. Aus dem pathologischen Institut Marburg (Geheimrath Marchand) und der chirurgischen Klinik (Geheimrath Küster).
Ueber die Transplantation des Netzes auf Blasendefecte. Von Prof. Enderlen, Secundärarzt der Klinik. (Mit Tafel I. II) . . 50

III. Aus der chirurg. Klinik (Geheimrath Küster) und dem path. Institut (Geheimrath Marchand) zu Marburg.
Ueber Cystofibrosarkome der Mamma mit epidermoidaler Metaplasie. Von Dr. B. Grohé. (Mit 1 Abbildung im Text und Tafel III) 67

IV. Aus dem Laboratorium der chirurgischen Universitätsklinik zu Würzburg.
Die klinische und pathologisch-anatomische Stellung der malignen Nebennierenadenome der Niere. Von Dr. L. Burkhardt, Assistenten der Klinik 91

V. Zur Technik der Antro-atticotomie. (Nach einem in der Lemberger Aerztegesellschaft am 3. Januar 1896 gehaltenen Vortrage mit Krankendemonstration. Vergl. Przegląd lekarski. 1896. Nr. 7. S. 88.) Von Dr. R. von Baraczy, Docent für Chirurgie an der Universität Lemberg. (Mit 3 Abbildungen) 121

VI. Aus der Kinderheilanstalt zu Hannover, Oberarzt Dr. Kredel.
Die Behandlung der Retropharyngealabscesse. Von Walter Schmidt, approb. Arzt, Hannover-Linden 129

VII. Aus der chirurgischen Abtheilung des städtischen Krankenhauses Moabit zu Berlin. (Director: Geheimer Medicinalrath Prof. Dr. Sonnenburg.)
Ueber Appendicitisexperimente. Von Dr. Richard Mühsam, I. Assistenzarzt der Abtheilung. (Mit 6 Abbildungen) 143

2836

Seite

VIII–IX. Kleine Mittheilungen.

VIII. Ein Fall von Hernia obturatoria incarcerata (Darmwandhernie) — Darmgangrän, Darmresection, Murphyknopf. Mitgetheilt von Dr. Oscar Bernhard, Spitalarzt, Samaden (Schweiz). (Mit 3 Abbildungen) 159

IX. Aus dem städtischen Krankenhause Stettin (Prof. Schuchardt). Ueber Kniescheibenbrüche und ihre Behandlung. Von Dr. Lichtenauer, I. Assistenzarzt der chirurgischen Abtheilung des Krankenhauses. (Nach einem Vortrag, gehalten im „Wissenschaftlichen Verein der Aerzte zu Stettin", 7. November 1899) . . . 165

X. Besprechungen.

1. Albert, E., Zur Lehre von der sogenannten Coxa vara und Coxa valga (Gerulanos, Kiel) 171
2. Albert, E., Die seitlichen Kniegelenksverkrümmungen und die compensatorischen Fussformen (Gerulanos, Kiel) . . . 173
3. P. Geiss, 18 Jahre Nierenchirurgie (Göbell, Kiel) 176
4. E. Zuckerhandl, Atlas der topographischen Anatomie des Menschen. I. Heft: Kopf und Hals (Helferich) 177
5. Lambertz, Die Entwickelung des menschlichen Knochengerüstes während des fötalen Lebens.
   G. Joachimsthal, Die angeborenen Verbildungen der oberen Extremitäten (Helferich) 178
6. W. W. Keen & J. W. White, An american Textbook of surgery for practitioners and students (Helferich) 179
7. Félix Lejars, Traité de chirurgie d'urgence (Helferich) . 179

Litterarische Neuigkeiten 180

Berichtigungen 181

Drittes und Viertes (Doppel-) Heft

ausgegeben April 1900.

XI. Aus dem pathologischen Institut Marburg (Geheimrath Marchand) und der chirurgischen Klinik (Geheimrath Küster).
Ueber die Deckung von Magendefecten durch transplantirtes Netz. Von Prof. Enderlen, Secundärarzt der Klinik. (Mit 2 Abbildungen im Text und Tafel IV) 183

XII. Schädelstreifschuss mit isolirten Basisfracturen. Von Dr. R. Stierlin, dirigirendem Arzte des Kantonspitals Winterthur. (Mit 2 Abbildungen) 195

XIII. Aus dem Chirurgisch-poliklinischen Institute der Universität Leipzig (Prof. Dr. Friedrich).
Eosinophile Zellen und Knochenmark, insbesondere bei chirurgischen Infectionskrankheiten und Geschwülsten. Von Dr. Hans Noesske, Assistenzarzt 211

Seite

XIV. Aus der chirurgischen Abtheilung des Kölner Bürgerhospitals (Geheimrath Prof. Bardenheuer).
Ueber die durch die Bardenheuer'sche Extensionsmethode an den Brüchen der unteren Gliedmaassen erhaltenen functionellen Ergebnisse. Von Dr. Bliesener, Assistenzarzt. (Mit 2 Abbildungen) 277

XV. Aus der chirurgischen Klinik zu Greifswald (Prof. Bier).
Ueber erworbenen Gehörgangsverschluss und dessen operative Behandlung. Von Dr. Carl Deutschländer, Assistenzarzt der Klinik. (Mit 2 Abbildungen) 317

XVI. Aus der chirurgischen Klinik zu Kiel (Prof. Helferich).
Ein Beitrag zu den Dermoiden des Penis. Von Dr. M. Gerulanos, Assistenzarzt und Privatdocent. (Mit 3 Abbildungen) . 326

XVII. Ueber acute fortschreitende Peritonitis und ihre chirurgische Behandlung. Von Dr. H. v. Burckhardt (Stuttgart) 338

XVIII. Aus der chirurgischen Universitätsklinik zu Leipzig (Geheimrath Trendelenburg).
Ueber „Druckstauung". Von Dr. Georg Perthes, Privatdocent und I. Assistenzarzt. (Mit Tafel V. VI) 384

XIX. Ueber Schusswunden im Burenkrieg. Von Dr. Paul Sick, Oberarzt der chir. Klinik zu Kiel 393

XX. Kleine Mittheilung.
Die Gastrostomie als Hülfsoperation vor den Operationen am Pharynx und Oesophagus. Ein Vorschlag von Prof. Dr. Helferich in Kiel 410

XXI. Besprechungen.
1. Wissenschaftliche Mittheilungen des Instituts zur Behandlung von Unfallverletzten in Breslau und Jahresbericht für die Zeit von 1897—1899 (Gerulanos-Kiel) 412
2. E. Golebiewski, Atlas und Grundriss der Unfallheilkunde (Helferich) 417

Litterarische Neuigkeiten 418

Fünftes und Sechstes (Doppel-) Heft
ausgegeben Mai 1900.

XXII. Aus dem pathologischen Institut (Geh. Marchand) und der chirurgischen Klinik (Geh. Küster) zu Marburg.
Experimentelle Harnblasenplastik. Von Prof. Enderlen, Secundärarzt der Klinik. (Mit 2 Abbildungen im Text u. Tafel VII. VIII) 419

XXIII. Aus der Königl. chirurg. Universitätsklinik zu Königsberg i. Pr. (Director Prof. Freiherr v. Eiselsberg).
Volvulus coeci mit Incarceration in einer Leistenhernie. (Gleichzeitige Einklemmung eines Ileumabschnittes mit intraabdominellem Volvulus der zu diesem zuführenden Ileumschlinge.) Von Dr. Oscar Kaiser, früher Volontärassistent der Klinik. (Mit 3 Abbildungen) 443

Seite

XXIV. Castration oder Resection des Nebenhodens bei Epididymitis tuberculosa? Von Dr. Otto Lanz, Docent für Chirurgie in Bern. (Mit 2 Abbildungen) 453

XXV. Experimentelle Untersuchungen am lebenden Thier- und Menschendarm. Ein Beitrag zur Physiologie, Pathologie und Bakteriologie des Darmes. Von Dr. Hans Buchbinder, Leipzig. (Mit 5 Abbildungen) 458

XXVI. Bakteriologisches und Klinisches über Vioform. Von Prof. E. Tavel 557

XXVII. Aus der chirurgischen Abtheilung des Luisenhospitales zu Aachen (Oberarzt Dr. Müller).
Ueber einen ungewöhnlichen Ausgang der acuten Osteomyelitis. Von Dr. A. Becker, Assistenzarzt. (Mit 1 Abbildung) . . . 577

XXVIII. Magenblutung nach Cholecystektomie. Von Dr. Meinhard Schmidt, Amtsphysikus in Cuxhaven 586

XXIX. Besprechungen.
1. W. Spalteholz, Handatlas der Anatomie des Menschen (Helferich) 594
2. Schede, Die angeborene Luxation des Hüftgelenkes (Helferich) 594

Anzeige 595

Litterarische Anzeigen 595

I.

Die Tuberculose der Niere.

Nach Beobachtungen der chirurgischen Klinik in Göttingen und der Klinik in der Charité in Berlin.

Von

Prof. König und **Dr. Pels-Leusden.**

I. Theil.

(Klinischer Theil, Prof. König.)

Die Nierentuberculose als selbständige Erkrankungsform hat erst eine klinische und humane Bedeutung erlangt seit der Zeit, dass man den Ausfall einer Niere und die Folgen desselben auf die Harnausscheidung studirte und seit man die Gefahr der Tuberculose als örtliches Leiden („die Localtuberculose") in den Vordergrund therapeutischer Erwägungen stellte. Nachdem man gelernt hatte, dass Mensch und Thier auch mit einer Niere die Ausscheidung des Harns bei vollkommener Erhaltung der Gesundheit besorgen konnten, da zog man auch die Frage der Entfernung einer Localtuberculose der Niere in das berechtigte Reich der Erwägung und entfernte jetzt mit Bewusstsein und mit Berechtigung das local erkrankte Organ.

Wir wollen hier zunächst nicht auf die für die Prognose wichtigen Fragen eingehen, ob die Niere allein erkrankt ist oder nicht, ob die Krankheit auf dem Weg des Blutstroms, oder auf dem Weg der Urogenitalorgane von unten nach oben (ascendirende Urogenitaltuberculose) entstanden ist. Wir verschieben die Besprechung dieser Fragen auf unsere speciellen Betrachtungen. Hier wollen wir nur zunächst einige Bemerkungen vorausschicken, welche sich auf die Diagnose der Nierentuberculose beziehen.

Wenn man von einer Erkenntniss der Nierentuberculose spricht, so muss man nothwendig zwei in ihrer klinischen Bedeutung ganz verschiedene Zustände auseinanderhalten: die Bildung eines oder mehrerer solitärer Knoten in der Rindensubstanz ohne breite Communication mit dem Nierenbecken, also die meist auf hämatogenem

Weg entstandene Form, und die Form, bei welcher die Krankheit auf Kelche und Nierenbecken, resp. Ureter, Blase überging, sei es, dass einer der oben gedachten Herde in einen Kelch, in das Becken perforirte, sei es, dass das Nierenleiden von unten her inficirt wurde.

Es hat keinen Werth darauf hin eine „Forme médicale“ und eine „Forme chirurgicale“ zu construiren, wie dies letzter Zeit mehrfach, so auch noch von G. Naumann-Helsingborg (Hygiea. LX. 1898) versucht wurde. Die Forme médicale würde wohl die werden, welche man überhaupt nicht sicher diagnosticirt. Für höchst bedenklich würde ich wenigstens halten, wenn man daraus eine Scheidung für die Behandlung machen wollte, indem man die Forme médicale nur innerlich behandelte.

Betrachten wir nun die beiden Formen, von welchen selbstverständlich die erste in die zweite übergehen kann. Wir bezeichnen sie als:

1. Die Tuberculose des Drüsengewebes der Niere, die solitäre Tuberculose der Niere.

2. Die Tuberculose des Nierenbeckens oft complicirt mit der der unteren Harnwege, pyelitische Tuberculose.

Der solitäre Tuberkel in der Niere braucht gar keine Symptome hervorzurufen. Ich habe einige Fälle in langjährigem Verlauf beobachtet, bei welchen ausser Klagen über zuweilen auftretende Schmerzen in der Nierengegend, und einem gewissen Grad von Empfindlichkeit an der dann zuweilen, zumal bei Frauen tiefstehenden Niere, bei der Untersuchung ein Symptom überhaupt nicht nachweisbar war. Nur ausnahmsweise hat man unter solchen Umständen zuweilen Bacillen im Harn nachgewiesen; dann wohl auch ohne jede anderweite Veränderung im Harn.

Die gedachte Form ist es denn auch besonders, welche einen ganz ausserordentlich chronischen Verlauf zeigt. Ich habe wiederholt lang vorausgehende leichte Nierensymptome und dann den Eintritt von pyelitischem Katarrh beobachtet, und an solchen Fällen festgestellt, dass viele Jahre vergehen können, mit anscheinend ungetrübter Gesundheit, bis das eigentlich zweifellose Bild der Nierentuberculose mit Pyelitis zur Entwicklung kommt.

Es ist sehr betrübend, dass wir fast nie im Stande sind, diese frühe Form, die Tuberculose ohne Pyelitis zu diagnosticiren. Würde sie doch eventuell eine partiale Operation, und auch bei totaler Exstirpation eine bessere Prognose gestatten, als die spätpyelitische Form, welche bereits anderweitige Folgen herbeigeführt hat.

Nun beobachtet man aber in einer Reihe von Fällen den Uebergang dieser Solitärform in die zweite Form, in die pyelitische. Der

solitäre Herd bricht in das eigentliche offene Stromgebiet des Harns durch.

Zuweilen gehen besondere Ursachen diesem Stadium voraus. Bald ist es ein Trauma, eine Erschütterung des Körpers, in anderen Fällen ist es eine toxische Reizung der Niere, so beispielsweise eine Terpentinreizung, wie ich in einem Falle erlebte. Nicht selten führt Schwangerschaft und Geburt zu dem ominösen Uebergang.

Kommt man dazu, dieses Stadium zu beobachten, so fehlt fast nie ein bestimmter Complex von Erscheinungen. In der Regel treten Nierenschmerzen ein, und nicht selten steigert sich der Schmerz zu einer förmlichen Kolik. Dazu kommt fast immer ein Symptom, welches so oft fälschlich auf die unteren Harnwege bezogen wird die Menschen bekommen Harndrang und Schmerz beim Lassen des Harns, zumal die Frau in der Urethra und an der Mündung derselben. Dieser Harndrang ist öfter das den Menschen am meisten quälende Symptom. In Ausnahmefällen können die Erkrankten, zumal erkrankte Frauen, den Harn nicht halten, er tröpfelt unwillkürlich ab.

Der entleerte Harn ist sauer und im Beginn nur sehr mässig getrübt. Oft findet sich Blut, wenn auch nicht in grösseren Mengen. Zuweilen ist es nur mikroskopisch nachweisbar, man findet sparsame Blutkörperchen oder Schatten derselben, ein andermal sieht man kleine Gerinnsel, welche zuweilen den anderweitigen abnormen Beimischungen des Harnes, den Schleimklümpchen anhängen. Wieder in anderen Fällen wird der Harn blutig, grössere Gerinnsel sind ihm beigemischt, und in einer weiteren Anzahl handelt es sich um eine wirkliche schwere Blutung, ja zuweilen war die starke Blutung das erste und zunächst einzige Symptom. Die Litteratur (Routier, 1896. Bullet. et mémoires etc., Trautenroth, Grenzgebiete) kennt eine Anzahl derartiger Beispiele, bei welcher die wegen Blutung vorgenommene Exstirpation erst die Tuberculose nachwies.

Der sonstige Befund in dem meist trüben Harn, welcher zuweilen einen erheblichen Bodensatz zeigt, ist schwankend. Neben Eiterkörperchen und mancherlei Zerfallskörperchen spielen Epithelien eine grosse Rolle, und oft sind es die Spindelformen, wie das Nierenbecken, aber auch die tiefen Schichten der Blase dieselben bietet. Daneben Bakterienhaufen mancherlei Art. Durchaus nicht immer findet man Tuberkelbacillen als den ja freilich charakteristischen Befund, und so sind also die wirklich sicheren Zeichen dieser initialen Tuberculose des Nierenbeckens selten ausgeprägte. Es kann sich auch um Pyelitis aus anderen Ursachen handeln, und oft kommt der Diagnostiker gar nicht auf die Niere, er hält den Katarrh für einen solchen der Blase.

Bedeutungsvoll ist für dieses Stadium noch das Verhalten der Temperatur. Zwar braucht sie nicht hoch zu sein, aber sie steigt doch nicht selten, und in der Regel verhält sie sich in der Art, dass hohe Abendcurven mit niederen Morgencurven wechseln.

Ich schiebe die Geschichte eines erst jüngst operirten Patienten an dieser Stelle ein, weil sie den Verlauf der Tuberculose, wie wir ihn geschildert haben, in charakteristischer Weise zeigt, ohne dass man doch im Stande gewesen wäre, die Diagnose mit absoluter Sicherheit zu stellen.

1. Frau Fr., 26 Jahre, Berlin, 4. December 1899.

Die blasse Frau ist angeblich stets gesund gewesen, war regelmässig menstruirt, hat 3 mal geboren.

Während der letzten Schwangerschaft im December 1898 traten heftige Harnröhrenschmerzen beim Wasserlassen und häufiger Urindrang auf. Diese Schmerzen mehrten sich nach der Geburt des Kindes. Sie wurden als Blasenkatarrh aufgefasst und behandelt, eine Annahme, welche in dem Befund wulstiger Schwellung der Blasenschleimhaut anscheinend seine Bestätigung fand und entsprechende Behandlung herbeiführte. Ab und zu traten leichte Blutungen ein, der Urin war eitrig, enthielt reichliche Mengen Eiterkörperchen und geringe Mengen von Eiweiss. Tuberkelbacillen wurden nicht gefunden.

Allmählig nahmen die Erscheinungen zu, man fand einen Nierentumor der linken Seite, die Temperaturen wurden unregelmässig, stiegen bis über 38° Abends.

So kam Patientin am 4. December in die chirurgische Klinik.

Kleine blasse muskelschwache Frau ohne Erscheinungen an den Brustorganen, mit Klagen über linksseitige nach der Blase ausstrahlende Nierenschmerzen. Zuweilen soll auch die rechte Niere schmerzhaft sein. Unter dem rechten Hypochondrium fühlt man gerade den unteren Pol der Niere, unter dem linken ragt eine Geschwulst etwa in der Mamillarlinie hervor und erstreckt sich bis nahe zum Becken. Von vorn nach hinten lässt sie sich gegen die Weiche drücken. Sie ist an der Oberfläche ungleich und wechselt in ihren Grössenverhältnissen. Die Blasengegend ist hier druckempfindlich. Die cystoskopische Untersuchung ist sehr schmerzhaft, die Blase hat geringe Capacität. Man findet wulstige Schwellung der Schleimhaut im Trigonum bis zur Uretermündung, auf der Höhe der Wülste sind flottirende Faserstoffmembranen. Aus dem linken Ureter wechselt Urin mit Flocken, der rechte wird wegen Trübung des Harns nicht deutlich gesehen.

Urinmenge schwankt zwischen 1200 und 1700, specifisches Gewicht 1010—1015. Urin trübe, wechselnd, zuweilen fast milchig. Viel Eiterkörperchen und Epithelien. Eiweissgehalt sehr mässig, aber constant. Keine Tuberkelbacillen auch bei wiederholter Untersuchung.

Harn noch zuweilen blutig. Ab und zu abendliche Temperatursteigerung.

Das Bild entsprach dem, welches wir für Tuberculose entworfen haben, nur fehlten die Tuberkelbacillen. Zuerst erkrankte die Frau unter den anscheinenden Zeichen eines Blasenkatarrhs mit Urindrang und Schmerz, zuweilen mit Blut. Eitriger Harn wurde entleert, zuweilen traten leichte Fieberzufälle auf. Die Geschwulst der Niere leitete erst auf die ausgedehnte Erkrankung des Harnapparates, während die Blasenuntersuchung die tuberculöse Cystitis im Trigonum wahrscheinlich machte. Immerhin war die Diagnose unsicher.

Operation den 10. Januar. König's Schnitt legt die Niere rasch bloss, die Fettkapsel ist zum Theil verwachsen und wird nachträglich exstirpirt. Wegen Verwachsungen am oberen Pol ist die Lösung schwierig. Man fühlt jetzt schon, dass die Niere multiple Geschwülstchen hat.

Der verdickte Ureter wird zuerst abgebunden und durchschnitten, dann die Gefässe im Stiel.

Nach Exstirpation der Niere wird die Wunde mit Jodoformgazeschürze drainirt.

Bis zum 12. Febr. ist Befinden gut, etwa 300 ccm Harn werden entlert.

Die vergrösserte Niere zeigt an der Oberfläche eine Anzahl harter bohnen- bis linsengrosser Knoten. Auch auf dem Durchschnitt erscheinen in der Substanz, in der Corticalis wie in den Markkegeln massenhafte kleine und kleinste Knötchen, welche sich bei mikroskopischer Untersuchung als Tuberkel herausstellen. Das Nierenbecken und die Kelche sind dilatirt, mit blutigem Harn gefüllt. Die Schleimhaut roth, verdickt, in einzelnen Kelchen geht ulceröse Zerstörung in die Spitzen der Markkegel hinein.

Der Kranke hat sich inmittelst vollkommen erholt (1. März), wenn auch der Harn noch leicht getrübt erscheint.

Wenn einmal die ersten Zeichen von Pyelitis aufgetreten sind, dann kann es wohl einen Stillstand geben, doch wechseln in der Regel relativ freie Zeiten mit vermehrten Beschwerden, fieberlose mit fieberhaften Stadien. Lange Zeit, Jahre lang, mag solcher Wechsel sich hinziehen; in der Regel nehmen die Beschwerden zu, der Harn wird trübeiterig, der Harndrang, die Harnschmerzen mehren sich. Dabei treten zuweilen acute Verschlimmerungen ein, eine Gonorrhoe und gonorrhoische Infection gesellt sich zu der tuberculösen, das Bacterium coli tritt in die Harnwege und macht das Secret zu einem putriden; ein para- und perirenaler Abscess in der Lendengegend vervollständigt das Bild bei fortwährend zunehmender Abmagerung und Anämie des Kranken; es handelt sich offenkundig um „Nierenphthise", meist dann mit gleichen Veränderungen am Ureter und der Blase.

Aber die Erscheinungen sind durchaus nicht immer sichere, d. h. das klinische Bild liegt nicht immer so, dass bei einem Menschen, der auch noch anderweite Erscheinungen von Tuberculose, so zumal von Seiten der Lunge hat, selbst Schmerz in einer Nierenseite ein-

tritt, dass man gleichzeitig die schmerzhafte Niere fühlt, und dass mit Harndrang trüber Urin entleert wird, in welchem die Untersuchung Tuberkelbacillen nachweist.

Wir wollen hier nochmals betonen, und wir kommen bei der Besprechung unserer Fälle darauf zurück, dass auch der Geübte Tuberkelbacillen nur in einem Procentsatz von Fällen findet, wobei noch Verwechselungen mit Smegmabacillen unterlaufen. Oefter entscheidet in solchen Fällen das Thierexperiment die Frage. Sehr oft scheint der Patient zunächst überhaupt nur einen „chronischen Blasenkatarrh" zu haben, anderweitige Zeichen von Tuberculose fehlen. Erst nach längerer Untersuchung findet man eine empfindliche, geschwellte Niere, und wenn man jetzt cystoskopisch untersucht, so stellt sich heraus, dass ein Wirbel von trübem Harn aus der Uretermündung der kranken Seite fliesst, oder der Ureterenkatheter entleert direct aus dieser Seite den trüben, und aus der Mündung der anderen Seite klaren Harn. Der Befund von Tuberkelbacillen ist, wie schon bemerkt, ein inconstanter, und wenn dieser positive Befund unter oben skizzirten Verhältnissen die Diagnose sichert, so wird sie durch den negativen nicht etwa umgeworfen.

Wie verwickelt die Verhältnisse sein können, und wie sie zu Trugschlüssen Veranlassung geben, das beweist folgender Fall.

2. Herr X., Januar 1893, 26 Jahre alt, litt bereits vor einer Reihe von Jahren öfter an Nierenschmerzen der rechten Seite. Ende der 80er Jahre wurde der Harn nach Erschütterungen zuweilen blutig. Dann stellte sich leichter Katarrh ein und im Jahre 1889 trat ein stärkerer Kolikanfall der rechten Seite auf. Steine wurden nicht entleert.

In derselben Zeit trat eine schleichend verlaufende Pleuritis ein, welche sich bis zum Frühjahr 1890 hinzog. Ein zu jener Zeit acquirirter Tripper führte eine erhebliche Verschlimmerung des Blasenkatarrhs herbei.

Der Kranke kam mehr und mehr herunter und man wies Veränderungen an beiden Lungenspitzen nach. Dabei wurden im Durchschnitt 1500 ccm eines trübeiterhaltigen Harns entleert. Der Bodensatz enthielt reichliche Leukocyten und viele Blasenepithelien, zumal auch spindelförmige. Tuberkelbacillen wurden nicht gefunden. Wiederholt entleerten sich grössere Mengen Blutes. Schmerzanfälle, stets rechterseits, vervollständigten das Bild. Durch Untersuchung der Blase vom After aus wies man einen nussgrossen Knoten der rechten Seite der Prostata nach. Am Abdomen fühlte man einen schmerzhaften Strang in der Gegend des rechten Ureters, welcher zu einer faustgrossen Geschwulst der Niere unter der Leber hinzog. Cystoskop erweist keinen Blasenkatarrh, wohl aber Ausfluss von trübem Harn aus rechtem Ureter.

Die Diagnose schwankte zwischen Steinniere mit Pyelitis und Tuberculose. Aber der langsame Verlauf, das Auftreten einer chronischen Pleuritis neben bleibenden Lungenveränderungen und

der zunehmende Verfall des Patienten machte die Tuberculose wahrscheinlich. Auch der Prostataknoten sprach für Tuberculose.

Bei der Operation zeigt sich die Niere, deren Wandung erheblich verdünnt ist, in einen buchtigen Sack verwandelt, welcher etwa 1/4 Liter eitrige Flüssigkeit enthält. In dem Eiter wurden weder Tuberkelbacillen noch Gonokokken gefunden. Weder die Niere noch der Ureter zeigen Spuren von Tuberculose.

Es handelt sich also um eine wahrscheinlich congenitale Hydronephrose, deren Inhalt vielleicht durch die Gonorrhoe eitrig inficirt wurde.

Der Kranke erholte sich sofort. Jetzt, etwa 6 Jahre nach der Operation, ist er verhältnissmässig wohl und vollkommen arbeitsfähig.

Wenn wir somit in einer Anzahl von Fällen die Diagnose der tuberculösen Erkrankung einer Niere stellen können, so wird dieselbe in anderen nur bis zu einem gewissen Wahrscheinlichkeitsgrad gesichert werden können. Wir werden uns aber trotzdem zu einem Eingriff entschliessen müssen, wenn bei den geschilderten Erscheinungen der von Pyelitis Befallene mehr und mehr herunterkommt. —

Wir haben bis dahin nur von der Diagnose der Erkrankung einer Niere geredet. Aber es ist unerlässlich, das Verhalten der gesammten Nierensubstanz zu prüfen, wenn wir einen Eingriff vornehmen wollen. Wir wissen, dass nicht alle Menschen zwei Nieren haben. Theils handelt es sich dabei um verschiedene Doppelbildungen, wie selbe in der Hufeisenniere zu Tage treten, theils ist die eine Niere nur hypertrophisch ausgebildet, die andere ist atrophisch, oder sie fehlt ganz.

3. Herr N., 30 Jahre alt, erkrankte im Jahre 1879 an Harnbeschwerden. Es stellte sich häufiger Harndrang mit Entleerung von viel trübem Harn ein.

Plötzlich stockte der Harn mit heftigen rechtsseitigen Nierenschmerzen einen Tag, anderthalb Tage, um dann wieder vermehrt mit grosser Erleichterung zu fliessen.

Der krümlige Bodensatz enthielt viel Detritus, reichliche Blasenepithelien, zumal cylindrische, öfter Blutkörperchen und Leukocyten.

Vom Rectum aus fühlte man einen haselnussgrossen Tumor oberhalb der Prostata rechterseits. Dazu entwickelte sich eine Schwellung im rechten Hoden, der linke Hoden fehlte (1881). In der Folge hatte sich auswärts, in Aegypten, ein rechtsseitiger paranephritischer Abscess gebildet und war entleert worden.

Der Kranke kam mit dem dringenden Verlangen nach einer Operation. Er war inmittelst sehr heruntergekommen. Sein Harn war trübeiterhaltig, enthielt Eiterkörper und viel Detritus neben Epithelien und ziemlich grosser Menge von Eiweiss. Jetzt fühlte man auch eine schmerzhafte Geschwulst der rechten Seite unter der Leber.

Inzwischen mehrten sich die oben beschriebenen Anfälle von Anurie und während sie zunächst noch von freien Zeiten unterbrochen wurden, trat plötzlich eine dauernde Unterbrechung der Harnentleerung ein.

Urämische Anfälle führten das Ende herbei.

Section: Tuberculose der Lungen, der Milz, der Leber.

Der gesammte linksseitige Urogenitalapparat, Hoden mit Ausführungsgang und Samenblase, Niere und Ureter fehlen.

Die colossal vergrösserte rechte Niere ist durchsetzt von zahllosen, von der Rinde in die Markkegel, die Kelche und das Nierenbecken eingebrochenen tuberculösen Herden. Eine käsig ulcerirende Entzündung setzt sich durch den Ureter in die Blase fort. An zwei Stellen finden sich in dem enorm verdickten Ureter narbige Stricturen neben vielfachen käsigen Geschwüren.

In diesem Falle, der freilich so klar lag, dass von einer Operation nicht die Rede sein konnte, war also der Urogenitalapparat der linken Seite überhaupt nicht entwickelt. Die cystoskopische Diagnose des Ureterdefectes der linken Seite hatte wegen grosser Empfindlichkeit des Kranken bei stets trübem Harn nicht gestellt werden können.

Sieht man von dem Totaldefect ab, so kommt zunächst in Betracht die Hufeisenniere. Wenn eine solche, wie dies gewöhnlich der Fall zu sein scheint, zwei getrennte Becken und Ureteren hat, so kann wohl bei vollkommen ausgebildeten Ureteren und freier Blasenmündung derselben nur eine Wahrscheinlichkeitsdiagnose gestellt werden, welche sich auf den Nachweis einer doppelnierenartigen hufeisenförmigen Geschwulst vor der Lendenwirbelsäule stützt. Uebrigens ist der praktische Beweis geführt, dass es unter solchen Verhältnissen wohl gelingt, eine Operation auf einer Seite der Niere zu Ende zu führen. Es sind verschiedene Operationen derart mit günstigem Erfolg gemacht worden (Socin, ich selbst).

In meinem Falle handelte es sich um ein kleines Mädchen, welches ein kopfgrosses Nierensarkom in der rechten Niere hatte. Die intraperitoneal vorgenommene Operation zeigte, dass die Geschwulst lediglich dem rechten Antheil der Hufeisenniere angehörte. Diese lag vor der Lendenwirbelsäule, sie hatte doppelte Gefässe, doppeltes Nierenbecken und doppelten Ureter. In der Mitte stiessen die beiden Nieren mit ihren unteren Polen zusammen und waren verwachsen. An der Verwachsungsstelle wurde die linke Niere mit Catgutfäden durchgenäht und die rechte mit der Geschwulst abgetrennt. Die Heilung verlief ohne eine Störung in der Harnsecretion.

Kann man somit unter Umständen den vollkommnen Defect einer Niere, wie die Hufeisenniere, diagnosticiren, so wird es viel schwieriger, ja wohl unmöglich sein, die Diagnose einer verkümmerten Niere

zu stellen. In einem meiner operirten Fälle habe ich dieses durch den Eintritt von Anurie und Urämie erfahren.

4. M. H., 37 Jahre alt. Operation am 22. August 1895.

Die Frau war angeblich sehr gesund, bis sie vor 4 Jahren eine linksseitige Bauchentzündung (Blinddarm?) durchmachte. Sie hat sechs Kinder.

Seit 1½ Jahren schmerzhafter Harndrang mit Schmerzen auf der linken Seite von der Blase nach der Niere. Sie entleert Harn in normaler Menge. Derselbe reagirt sauer. Er hat seiner Trübung entsprechend viel Rundzellen, viel Epithelien, zumal geschwänzte Zellen. Der Eiweissgehalt ist sehr gering. Tuberkelbacillen werden nicht gefunden.

In der linken Seite des Abdomen findet sich in der Nierengegend eine strausseneigrosse, prall elastische Geschwulst, welche sehr empfindlich ist. Von ihr zur Blase kann man einen fast daumendicken Strang verfolgen.

Die Frau ist letzter Zeit abgemagert. Sie hat Katarrh beider Lungenspitzen. Kein Fieber.

22. August Exstirpatio renis mit dem von mir angegebenen rechtwinkligen Lendenbauchschnitt.

Reichliche Verwachsungen der Niere mit Fettkapsel, Kapsel-Peritoneum, schrumpfendes Gewebe um den Stiel machen die Operation zu einer schwierigen. Der mit Käse gefüllte Ureter wird noch 5 cm tief nach abwärts, anscheinend im Gesunden resecirt, sein Lumen mit Serosa übernäht.

Die Niere ist um das Doppelte vergrössert. Sie hat auf dem Durchschnitt, zumal in der Corticalis, massenhafte verkäste Herde. Käsige Massen finden sich im Nierenbecken und Ureter; in der Wand desselben sind massenhafte Tuberkel.

Am Tag der Operation entleerte Patientin 50 Grm. eitrigen Harn. Dann trat Anurie ein. Am 24. August begannen die Hände ständig zu zittern, am 26. stellten sich allgemeine Krämpfe ein. Dazu kam Erbrechen und Bewusstlosigkeit und am 26. starb Patientin.

Autopsie. Der Stumpf des Ureters der linken Niere war bis in die Blase krank. Um seine Mündung stand eine Gruppe von Tuberkelknötchen.

Die rechte Niere hat nicht die Grösse eines Enteneies. Ihre Gefässe sind minimal und der Ureter hat kaum ein Lumen. Dazu nehmen alte Käseherde fast das ganze Organ ein.

Im sonstigen fand man eine Anzahl käsiger Bronchialdrüsen. In den Lungenspitzen sind frische kleine Tuberkelknötchen.

Es liess sich nicht sicher entscheiden, ob die ausgesprochene Atrophie der rechten Niere auf congenitaler Basis beruhte oder ob die Niere vor langer Zeit erkrankte und geschrumpft war. Professor Orth nahm wegen der Kleinheit der Gefässe eine congenitale Atrophie an.

Auf jeden Fall bestand eine derartige Atrophie der noch dazu kranken rechten Niere, dass der Fortbestand der Leber nach der Ent-

fernung der linken erkrankten Niere, welche erheblich hypertrophisch, trotz ihrer Erkrankung die Urinsecretion wesentlich besorgt hatte, ausgeschlossen war. Es lässt sich nicht leugnen, dass diese geringe Leistung der rechten Niere möglicherweise vor der Operation hätte diagnosticirt werden können. Die Blasenuntersuchung mit Cystoskop hatte das Vorhandensein der Uretermündungen ergeben, wenn auch bei dem sehr trüben Harn nur unsicher. Vielleicht hätte der Katheterismus den Nachweis des kleinen Ureters und der geringen Entleerung aus demselben geführt. Immerhin genügt wohl die genaue Anführung dieses Falles, um zu beweisen, wie ausserordentlich schwierig es sein kann, die Frage der Leistungsfähigkeit einer Niere zu entscheiden.

Und doch hängt das Schicksal derer, welchen wir eine offenkundige kranke Niere entfernen, von der Gesundheit oder wenigstens von der relativen Gesundheit der anderen Niere ab. Die Mittel, welche wir haben, um diesen Nachweis der Gesundheit der zweiten Niere zu führen, sind aber unsichere und werden auch stets unsichere bleiben. Sehen wir von den heroischen Versuchen, dem Aufsuchen des Ureters der gesunden Niere und dem Anschneiden desselben zum Zwecke isolirter Gewinnung von Harn ab, so sind heutzutage die Ergebnisse, welche uns das Cystoskop liefert, als die sichersten und praktisch am meisten verwerthbaren zu betrachten. Denn im Ernst wird niemand als allgemeine Methode empfehlen, dass man einen hohen Blasenschnitt machen und in der geöffneten Blase die Mündungen der Ureteren suchen und den austretenden Harn isolirt auffangen soll. Wir halten das Cystoskop und den Katheterismus des Ureters auf cystoskopischem Wege für sicherer als dies blutige Verfahren. Das Cystoskop freilich kann uns nur in beschränkter Weise Auskunft ertheilen. Es zeigt uns Uretermündung, eventuell mit einem Kranz von Tuberkeln und Tuberkelgeschwüren um erkrankte Uretermündungen; es zeigt uns den Wirbel des aus dem Ureter in die Blase tretenden Harnes, und wenn in diesem Wirbel der kranken Seite sich zahlreiche Flocken bewegen, oder wenn gar eitrige Flüssigkeit austritt, während aus der Mündung der angeblich und anscheinend nicht erkrankten Seite klarer Harn ohne Flocken hervortritt, so ziehen wir den freilich schon wegen der schwierigen Beobachtung stets unsicheren Schluss, dass die Niere der anscheinend nicht erkrankten Seite wirklich gesund sei. Umgekehrt nehmen wir einen Defect dieser Seite an, wenn wir Uretermündung und aus derselben strömenden Harn nicht finden. Wir sehen also, die Befunde, welche nur auf das Cystoskop sich stützen, sind im Allgemeinen unsichere. Nur ausnahms-

weise, und wenn sie wiederholt dieselben Ergebnisse liefern, erscheinen sie sicherer.

Dagegen kann der Ureterenkatheter einwandsfreie oder wenigstens fast einwandsfreie Ergebnisse liefern. Findet man die Uretermündung, dringt der Katheter hoch in dieselbe ein, fliesst aus demselben klarer Harn ohne Eiter, ohne Bacillen, so ist die Annahme, dass die Niere gesund sei, gerechtfertigt.

Aber es gehört viel Uebung zu der kleinen Operation, und wenn sie bei der Frau verhältnissweise leicht gelingt, so ist dies bei dem Manne nicht immer der Fall, und Täuschungen sind doch auch nicht ausgeschlossen. Nur wiederholte, gelungene Versuche sind annähernd sichere. Dazu kommt aber ein gewichtiges Bedenken gegen die Ausführung der Operation bei kranker Blase überhaupt: man vermag mit dem Katheter Entzündungserreger mannigfacher Art, seien es Tuberkelbacillen, seien es acute Mikrobien in den Ureter zu schieben und die höheren Gebiete zu inficiren.

Aus alle dem geht hervor, dass wir in einer Anzahl von Fällen auf den mathematisch sicheren Beweis der Gesundheit der zweiten Niere verzichten müssen, wenn wir die Operation, welche möglicherweise den Kranken retten kann, unternehmen wollen.

In einer Richtung sind wir zwar in Beziehung auf die Erkrankung der zweiten Niere heute wenigstens insofern ruhiger, als wir wissen, dass nicht einmal eine ganze Niere nöthig ist, um den Ausfall der Thätigkeit der kranken zu ersetzen. Durch mannigfache, zuerst von Tüffier gemachte Versuche wissen wir, dass nicht nur eine Niere, sondern auch noch ein gutes Stück der zweiten fehlen kann, ohne dass Anurie eintritt. Der Rest von Niere hypertrophirt und tritt für die ausgeschiedene Substanz ein. Wir kommen auf den fraglichen Eingriff bei Besprechung der Nierenresection zurück.

Immerhin darf uns das nicht veranlassen, in dieser Richtung die Prognose leicht zu nehmen. Doch ist es tröstlich zu wissen, dass eine, wenn auch in mässigen Grenzen erkrankte zweite Niere für die Lebenserhaltung genügt.

Ich führe zum Beweis dieser Thatsache folgende Beobachtung hier auf.

5. Frl. J., 17 Jahre alt. 12. März 1890.

Die bereits menstruirte, im ganzen gut entwickelte und nicht schlecht genährte Patientin, an der anderweitige Erkrankungen der Respirations- und Circulationsorgane nicht nachweisbar sind, leidet seit etwa 4½ Jahren an Harnträufeln, welches letzter Zeit fast unaufhörlich stattfindet. Der

Urin enthält öfter Blut, daneben viele Eiterkörperchen. Tuberkelbacillen konnten nicht nachgewiesen werden.

Cystoskopisch sieht man von der Harnröhre nach der Blase eine sich nach den Uretermündungen gabelnde wulstige Schwellung ohne ulcerative oder Knötchenbildung. Die Untersuchung ist durch den blutigen Harn gestört.

Die Patientin klagt über Schmerz im linken Hypochondrium. Hier findet man einen weit über mannsfaustgrossen, in der Mamillarlinie unter dem Rippenbogen hervorragenden, schmerzhaften Tumor, welcher sich nach hinten drängen lässt, so dass er von der Weiche aus fühlbar ist. Respiratorische Bewegungen werden an dem gedämpft klingenden Tumor nicht bemerkt.

Die Diagnose blieb zweifelhaft: Tuberculose oder maligner Tumor der Niere.

Operation am 12. März.

Schnitt nach meiner Angabe. Die Entfernung der grossen, vielfach auch mit Peritoneum verwachsenen Geschwulst ist sehr mühsam. Sie erweist sich als reichlich zwei mannsfaustgross. Der dicke Ureter wird für sich, und sodann die Gefässe einzeln doppelt unterbunden und durchschnitten.

Die Niere erscheint aufgeschnitten als ein Sack mit dünner Wand, der mit käsigem Eiter gefüllt ist. An der käsigulcerösen Innenwand ist kaum noch etwas von Kelchen zu sehen. Nierensubstanz ist in der Wandung nur sehr sparsam. Aber sowohl auf der Oberfläche wie in der Substanz sind reichliche Tuberkel verschiedener Grösse. Von dem Eitersack verläuft der fingerdicke Ureter, vollkommen mit weissem Käse ausgefüllt, nach der Blase. Er wird noch in grosser Ausdehnung resecirt. Die Verstopfung ist so fest, dass Urin wohl schon länger nicht mehr durchfliessen konnte. Auch die weisse Beschaffenheit des Verstopfungsbreies spricht dagegen, dass blutiger Harn, wie er im Nierenbecken stagnirte, durchgeflossen ist.

Die hintere Wunde bleibt offen.

Heilung ohne schwere Erscheinungen. Das Harnträufeln hörte merkwürdiger Weise sofort auf. Bereits am 2. Tage wurden 1000 ccm Harn gelassen, aber derselbe blieb blutig und eiweisshaltig.

24. April geheilt entlassen.

Der Verlauf war zunächst gut. Das Harnträufeln hörte dauernd auf, aber der Urin blieb trübe und enthielt von Zeit zu Zeit ziemlich viel Blut. Stets war er ausserordentlich eiweissreich. Einmal wurde cystoskopisch Blut aus der Uretermündung rechts kommend gesehen. Später gelang es nicht, die Uretermündung zu sehen. Die Veränderungen der Blasenschleimhaut blieben bestehen.

Wider meinen Rath hatte sich die Kranke, welche alle Freuden der Jugend, Schlittschuhlaufen, Tanzen etc., mitgemacht hatte, verheirathet (1895).

Ihr Befinden war während der Schwangerschaft im ersten Jahre der Ehe sehr gut. Sie wurde von einem Knaben entbunden, bekam Dammriss und Harnverhaltung. Dann sollen sich endometritische Erscheinungen und ein Beckenexsudat hinzugesellt haben, welchem die Kranke erlag.

Nach Exstirpation der fast total zerstörten linken Niere zeigten sich Erscheinungen, welche mit grosser Wahrscheinlichkeit eine Erkrankung auch der rechten annehmen liessen. Trotzdem trat vollkommenes subjectives Wohlbefinden bei guter Ernährung und gutem Kräftezustand ein. Auch die Schwangerschaft wurde gut überstanden.

Erst das Puerperium gab den Anstoss zu der zum Tode führenden Erkrankung. Die Patientin hatte nach der Operation noch fast 7 Jahre in verhältnissmässig gutem, den Lebensgenuss gestattenden Zustand gelebt.

Angesichts der Thatsache, dass eine sichere Diagnose nicht immer möglich erscheint, ob bei schwerer Erkrankung einer Niere die andere ganz gesund ist, hat man versucht, im Allgemeinen festzustellen, wie das Verhältniss der Erkrankung an Tuberculose ist, wie oft eine, wie oft gleichzeitig beide Nieren erkrankt sind.

Anatomische Untersuchungen sind in dieser Richtung von Steinthal[1]) und von Hjalmar Heiberg[2]) gemacht worden. Der erstere hat 24 Fälle zusammengestellt, während Heiberg mit 84 Beobachtungen arbeitet. Durch die beiden Arbeiten ergiebt sich, dass etwa in der Hälfte aller Fälle von schwerer Erkrankung einer Niere die andere Niere gesund war. Bei den 24 Fällen Steinthals waren genau 12 Nieren von Erkrankung frei, während Heiberg unter 15 primären Urogenitaltuberculosen in 7 Fällen eine Erkrankung nur einer Niere nachwies. Unter 30 secundären Fällen waren 17 Erkrankungen nur einer Niere. Die Untersuchungen haben aber ferner ergeben, dass bei schwerer Erkrankung einer Niere eine Erkrankung der zweiten meist gering war.

Sind somit in der Majorität der Fälle die Verhältnisse für Lebenserhaltung nach vollkommener Ausschaltung der schwer kranken Niere günstig, so ist es weiter von der grössten Bedeutung, festzustellen, wie sich die übrigen Organe bei Erkrankung der Nieren verhalten.

Was zunächst die Frage der gleichzeitigen Erkrankung des übrigen Urogenitalapparates anbelangt, so zeigen die Zahlen Heiberg's, dass bei beiden Geschlechtern Fälle von isolirter Erkrankung der Niere vorkommen. So zählt er unter 14 secundären Tuberculosen der Harnwerkzeuge 7 mal nur Erkrankung der Niere, 6 mal war Blase und Niere erkrankt.

Einen solchen Fall, in welchem nur die Niere nachweisbar erkrankt war, fügen wir aus unseren Beobachtungen hier an.

1) Virchow's Archiv. Bd. C. S. 81.

2) Festschrift zu Rud. Virchow's 70. Geburtstag in internationalen Beiträgen zur wissenschaftlichen Medicin.

6. E. Hauenschild, 7 Jahre. Aufnahme am 9. März 1891.

Bei dem sonst gesunden Mädchen heilt eine seit 3 Jahren bestehende Lendenfistel nicht aus. Das einzige Symptom, welches auf eine Nierenerkrankung hinweisen mag, ist ein leicht trüber Harn, welcher sparsame Eiterkörperchen und etwas Eiweiss enthält. Aber in dem Harn werden bei wiederholter Untersuchung Tuberkelbacillen gefunden. Jetzt wird ein grosser Lendenschnitt gemacht, und man kommt in der Tiefe auf eine Eiterhöhle, in welcher die zum Theil zerstörte, mit der Umgebung vielfach verwachsene Niere liegt. Es gelingt nur mit grosser Mühe, dieselbe stückweise zu exstirpiren. Der Stiel wird, ohne dass es gelungen wäre, den Ureter einzeln darzustellen, in toto unterbunden. Die Niere war zumal mit dem Colon schwer trennbar verwachsen. In den stark entzündlich veränderten Nierenresten werden massenhafte Tuberkel nachgewiesen.

Nachdem das Kind zunächst einige Tage sehr collabirt war, erholte es sich. Bereits am 5. Tage war der aufgefangene Harn absolut klar, ohne Eiterkörperchen, ohne Eiweiss und Tuberkelbacillen. Nach 4 Wochen konnte es entlassen werden. Der Harn war absolut normal geblieben.

Der Bericht des Ortsvorstandes, März 1899, also 8 Jahre nach der Operation, lautet:

Emilie Hauenschild ist ein vollständig gesundes, blühendes Mädchen.

Aber entsprechend dem descendirenden Charakter der Form, bei welcher die Niere zuerst ergriffen war, ist es begreiflich, dass die Blase oft ergriffen wird. Wir sind der Meinung, dass bei langer Dauer das Mitergriffensein der Blase die Regel ist. So sind auch bereits bei den 14 Fällen secundärer Harnwerkzeugstuberculose, über welche Heiberg berichtet, 6mal Niere und Blase erkrankt.

Einen zweifelhaften Fall in Beziehung auf die Frage der Entstehung der Nierentuberculose, ob aufsteigend vom Testis, ob absteigend, ist der folgende:

7. Der 26 Jahre alte Arbeiter August Böcker wird am 27. November 1894 in die Klinik aufgenommen. Er bekam ohne vorhergegangene sonstige Krankheit vor etwa 2 Jahren eine Erkrankung des rechten Hodens, welcher ihm vor $1^1/_2$ Jahren exstirpirt wurde.

Ein halbes Jahr später trat häufiger Harndrang ein, der Urin wurde trüb und heftige, in die rechte Seite ausstrahlende Schmerzen gesellten sich hinzu. Der Urin wird in normaler Menge gelassen, er hat Eiterkörperchen, sparsame Cylinder, wenig Eiweiss und sparsame Tuberkelbacillen. Die Niere ist unter dem Rippenbogen fühlbar. Die cystoskopische Untersuchung ergiebt Röthung um die rechte Uretermündung, im sonstigen keine Abnormität. Die Untersuchung per rectum weist im rechten Lappen der Prostata einen harten Knoten nach.

Die Lungenuntersuchung ergiebt keinen bestimmten Befund bei dem blassen mageren Menschen.

Am 27. November wird die Exstirpation der Niere vorgenommen. Die Niere ist nicht mit der Fettkapsel verwachsen. Sie zeigt an der Oberfläche viele linsen- bis erbsengrosse Knoten. Auf dem Durchschnitt

ist wesentlich das untere Dritttheil erkrankt, 2—3 Papillen sind sammt angrenzender drüsiger Nierenschicht käsig zerstört, auch die Schleimhaut der Becken hat massenhafte submuköse Tuberkel. Die Ureterwand erscheint mässig verdickt.

Der Verlauf war ohne Störung.

Am 22. Februar 1895 geheilt entlassen, hat er einen absolut klaren Harn ohne Eiterzellen, ohne Cylinder, ohne Bacillen.

Der Ortsvorstand schreibt am 9. März 1899, also 4 Jahre nach der Operation: Der Arbeiter Böcker ist vollkommen gesund, so dass ihm die Invalidenrente entzogen wurde.

Es ist nicht leicht, sich ein sicheres Bild des Verlaufs im fraglichen Falle zu machen. Wollte man nur den klinischen Symptomen folgen, so würde man annehmen: die Hodenerkrankung war primär, die Krankheit war eine ascendirende. Führt man den Knoten in der Prostata als Tuberkelknoten auf, so würde man eine gleichzeitig ascendirende und descendirende Form annehmen. Aber es wäre doch auch eine gleichzeitige Infection von Niere und Hoden denkbar. Eine sichere Entscheidung ist unmöglich. Aehnlich verhält es sich bei dem folgenden Fall.

8. Herr E., 30 (?) Jahre alt, hat vor $1^1/_2$ Jahren Entzündung des linken Hodens gehabt und darnach einen Blasenkatarrh (?) bekommen. Der Hoden heilte, nachdem er vereitert war, aus, aber bald entstand ein grosser gleichseitiger (links) Lumbalabscess, welcher incidirt wurde und viel Eiter entleerte. Als der Patient mich im Mai 1888 consultirte, bestand noch eine Fistel mit ziemlich reichlicher Secretion, welche sich nach Erweiterung fast ganz schliesst. Vom Rectum aus fühlt man links in der Prostata einen haselnussgrossen, harten, schmerzhaften Knoten. Der Harn ist leicht eiterhaltig, aber ohne Bacillen. Auch Thierversuche fallen in Beziehung auf den Nachweis von Tuberculose negativ aus.

In diesem Zustand ging Patient auf seinen Wunsch nach Wildungen, kam aber im Juli ungeheilt zurück. Der Urin zeigte jetzt das eigenthümliche Verhalten, dass er bald klar ohne Eiweiss, bald eiterhaltig und eiweisshaltig war. In der Blase wurde nichts besonderes gefunden. Da inmittelst die Eiterung aus der Fistel wieder reichlich geworden und der Patient, an dessen Lungen bestimmtes nicht nachweisbar war, sehr herunterkam, blass und mager wurde, so schritt ich zur Exstirpation der Niere.

1. August 1888. Mein Schnitt. Sehr mühsame Präparation der mit der Fettkapsel, mit Peritoneum, Darm verwachsenen Niere. Die Gefässunterbindung war ausserordentlich mühsam, da eine Stielung nicht gelang. Die Niere musste zunächst in der Substanz, nahe dem Stiel, und der Stiel nachträglich exstirpirt werden.

Die Niere besteht aus vielen confluirenden Eitersäcken, welche sämmtlich im Becken zusammenkommen. Mikroskopisch fanden sich in der Wand massenhaft Tuberkel.

Der Verlauf war so, dass bald schon mehr Harn gelassen wurde als vorher, und der gelassene Harn sich vollkommen klärte. Anfang

September, also nach 4 Wochen, ging Patient wieder nach Wildungen. Anfang October kam er mit einer Fistel zurück, welche nach Entfernung eines Fadens heilte.

Nach Mittheilungen eines Angehörigen ist Herr E. jetzt 11 Jahre nach der Operation, gesund, derart, dass er ein Gut bewirthschaftet und einen schwunghaften Viehhandel betreibt.

Der Fall hat mit dem vorhergehenden viele Aehnlichkeit. Auch hier erkrankte zuerst der Hoden und heilte, nachdem er vereitert war (Nebenhoden). Ein Knoten in der Prostata wurde nachgewiesen. Dann soll ein Blasenkatarrh aufgetreten sein, dem bald ein Nierenabscess folgte. Wir sind der Meinung, dass der Blasenkatarrh irrthümlich angenommen wurde, da die Erscheinungen desselben nach Exstirpation der vereiterten Niere vollständig schwanden. Wir möchten annehmen, dass die Erkrankung des Hodens und der Prostata zuerst auftraten und dass die Nierenerkrankung secundär war. Aber wir räumen ein, dass auch das umgekehrte Verhältniss möglich ist.

Trotz ausgedehnter Erkrankung im gesammten Harnapparat, trotz ausgedehnter Tuberculose anderer Organe wurde das Leben in folgendem Falle noch einige Monate erhalten.

9. A. M., 16 Jahre alt. Die Mutter ist an Phthise gestorben. Seit 2 Jahren leidet das junge Mädchen an schmerzhaftem Harndrang und wird mit dem Harn Blut und Eiter entleert.

Die Blase ist druckempfindlich, Schmerzen werden besonders in der rechten aber auch in der linken Nierengegend geklagt. Bacillen sind reichlich nachgewiesen. Eine genaue Blasenuntersuchung ist wegen Trübung des Harns nicht möglich, doch sieht man ulcerative Veränderungen. Tuberkelbacillen werden reichlich entleert. Auf der rechten Seite findet sich eine vergrösserte Niere und ein Lendenabscess.

Die Kranke ist sehr abgemagert, hat in beiden Lungenspitzen Erkrankung. Sie klagt sehr über Nieren-, Blasenschmerzen und über schmerzhaften Harndrang. Deswegen Operation.

22. November 1889 Operation.

Mein Schnitt eröffnet den Abscess und entleert reichlich stinkenden Eiter. Die Niere löst sich leicht aus. Der Ureter ist erheblich verdickt. Diffuse Tuberculose der Schleimhaut erstreckt sich so weit nach unten, dass es nicht gelingt, ihn im Gesunden abzutrennen. Die Niere zeigt das typische Bild der Nierenphthise mit Herden in der Corticalis, und diffuser ulcerativer Tuberculose des Beckens und der Kelche.

Nach der Operation schwindet zunächst das Eiweiss im Harn und der Eiter nimmt an Menge erheblich ab. Aber die Bacillenentleerung dauert an.

Bei steigenden Harnmengen — der Harn wird mehrere Tage bis zu 2000 ccm entleert — erholt sich die Kranke. Aber am Ende der 7. Woche fällt plötzlich die Menge des Harns auf 170 ccm. Ein urämi-

scher Anfall tritt ein, es folgt vollkommene Anurie und der Tod beendigt die Scene am 16. Januar 1893, also 2 Monate nach der Operation.

Die Section weist nach beiderseitige Lungentuberculose, weitverbreitete Tuberculose des Darms. Amyloid der Milz.

In der Blase ist eine ausgedehnte tuberçulöse Infiltration um die Ureterenmündungen, rechts mit Ulceration. Die linke Niere hat zahlreiche kleinere und grössere, an der Grenze der Nieren- und Marksubstanz gelegene tuberculöse Herde bei fehlender Pyelitis tuberculosa. Dagegen findet sich im Ureter Käse und nach unten vor der Blasenmündung ein circuläres tuberculöses Geschwür. Ebenso zeigt die Blase zahlreiche kleinere und grössere zweifellos tuberculöse Ulcerationen.

Selbst dieser Fall beweist also, wie weit man in der Exstirpation einer schwer kranken Niere gehen kann. Trotz weitgehender Erkrankung von Lunge und Darm, trotz der Tuberculose des gesammten Harnapparates beider Nieren, beider Ureteren, der Blase besserte sich das Befinden der Patientin zunächst nicht unerheblich. Erst nach 2 Monaten ging sie unter den Erscheinungen der Anurie zu Grunde.

Wir haben bereits eine ganze Reihe von operativen Eingriffen an Menschen, welche Nierentuberculose hatten, mitgetheilt, in der Absicht, die Geschichte der Nierentuberculose an ihnen zu studiren, ohne auf die Frage, ob solche Eingriffe berechtigt waren, einzugehen.

Die Prognose der Nierentuberculose lässt sich schwer so ganz im Allgemeinen abthun. Unzweifehaft giebt es das, was wir Ausheilung tuberculöser Herderkrankungen nennen, auch an der Niere. Pathologisch-anatomische Befunde sprechen für die Möglichkeit, dass ein Nierenherd sich verdickt und abkapselt. Ob ein solcher Vorgang in der Wirklichkeit eine grosse Rolle spielt, wissen wir nicht, aber wir bezweifeln es. Für den Chirurgen beginnt erst die Frage der Heilbarkeit einer Nierentuberculose bedeutungsvoll zu werden, wenn dieselbe diagnosticirbar wird und das ist mit ganz geringen Ausnahmen das Stadium, in welchem Zeichen der Erkrankung mit dem Harn nach Aussen entleert werden. In diesem Stadium ist aber so gut wie ausnahmslos ein Theil des Reservoirs, ein oder der andere Kelch, das Nierenbecken, der Ureter tuberculös erkrankt. Die Heilbarkeit der Tuberculose der Nierenkelche, des Nierenbeckens mit Erhaltung der Niere ist aber vollkommen zweifelhaft. Eine spontane Ausheilung einer solchen Tuberculose bezweifeln wir, wir kennen auch kein Mittel, welches, innerlich gegeben, eine günstige Wirkung ausüben könnte.

Und so ist es begreiflich, dass sich, seit wir wissen, die Niere

lässt sich mancherlei gefallen, die Chirurgie der unglücklichen, der Schwindsucht und dem Tod verfallenen Kranken angenommen hat.

Drei Eingriffe sind es nun, welche bei der chirurgischen Behandlung der Nierentuberculose in Frage kommen. Wir nennen zuerst den Eingriff, welcher geeignet sein würde, eine frühe Tuberculose zu beseitigen, zu beseitigen, ehe sie sich auf die Abfuhrwege des Harns verbreitet hat. Der Eingriff hat viel Aehnlichkeit mit einer Operation an den Knochen, welche eine Zeit lang viel Staub aufgewirbelt hat, der Operation, welche die localen Knochenherde an den Gelenkenden ausräumen wollte, ehe dieselben in das Gelenk durchbrachen. Wir bezeichnen diese Operation, welche einen kranken Herd mit einem angrenzenden Stück gesunder Niere ausschneidet, mit dem Namen der Nierenresection. Wir müssen hier mit einigen Worten auf diese Operation eingehen, weil dieselbe letzter Zeit mannigfach besprochen wurde und weil kein Zweifel darüber existiren kann, dass sie an Ungefährlichkeit den anderen Operationen erheblich überlegen ist. Bei vielfachen Thieroperationen ist nachgewiesen, dass nach Resectionen von Stücken der Niere Heilung der Resectionswunde eintritt und dass die Niere weiter functionirt und sich nach der Operation vergrössert. Diese Vergrösserung ist, wie Wolf noch kürzlich in einer sehr sorgfältigen sich auf Jahre lange Beobachtung operirter Thiere stützenden Arbeit nachgewiesen hat, nicht die Folge einer wirklichen Neubildung von Nierensubstanz, sondern „eine wahre Hypertrophie". Die Glomeruli werden grösser, die Harncanälchen erweitern sich und die Epithelien werden grösser. Somit fällt bei dieser Operation jede Gefahr für „Anurie" weg. Wolf[1]) hat eine Anzahl von solchen Resectionen, welche sämmtlich in den letzten Jahren bei Tuberculose — von den wegen anderer Indicationen ausgeführten Operationen sehen wir ab — vorgenommen wurden, mitgetheilt. Unter 9 Operationen derart haben 5 einen relativ günstigen Verlauf genommen. Bald ist die obere, bald die untere Partie der Niere entfernt worden; auch keilförmige Excisionen tuberculöser Herde, ja Auskratzungen mit Jodoformbehandlung wurden vorgenommen. Wir haben schon oben unseren Standpunkt bezeichnet, welchen wir der Frage gegenüber einnehmen. Es giebt hämatogene Herderkrankungen der Niere ohne secundäre Infection der absteigenden Harnwege. Auf diese wären wohl, will man nicht ein vollkommen unzureichendes Mittel zur Cur wählen, die Resectionen zu beschränken. Unsere Casuistik und die unten folgende Besprechung der pathologischen Anatomie beweist

1) Die Nierenresection und ihre Folgen.

dass sich derartige Fälle uns selten bieten werden, dass in der Regel, wenn die Patienten zu uns kommen, Becken und Kelche bereits erkrankt sind. Wir sind der Meinung, dass gleich wie bei Herderkrankungen an den Gelenken, so auch an den Nieren nur ein sehr kleiner Procentsatz überbleiben wird, welcher durch solche Partialoperation heilbar erscheint. Grössere Exploratiweinschnitte, Spaltungen der Niere werden in der Regel als diagnostisch klärende Operationen der Resection vorausgehen müssen. Wie in unseren anatomischen Mittheilungen noch ausgeführt werden wird, war von sämmtlichen von uns exstirpirten Nieren vielleicht eine so circumscript erkrankt, dass eine Resection hätte Heilung bringen können.

Wendet sich die Nierenresection gegen Herderkrankungen der Nierensubstanz, so geht dagegen die zweite Operation gegen die Erkrankung der Harnwege vor, sie wendet sich gegen den tuberculös pyelitischen Katarrh. Wir meinen die Nephrotomie, die Eröffnung des Nierenbeckens von der Niere aus.

Die fragliche Operation entbehrt unzweifelhaft nicht einer gewissen Berechtigung. Wenn das Nierenbecken stark ausgedehnt, mit Harn und tuberculösem Eiter gefüllt ist, wenn zumal der Ausflussweg, der Ureter durch Verdickung seiner Wand, durch Anfüllung mit käsig eitrigen Massen ausser Stand ist, den Harn sammt den eitrigen Massen zu entleeren, so ist die Eröffnung des Nierenbeckens ein Mittel, einen neuen Weg für die Entleerung von Eiter und Harn anzulegen.

Wir haben unter unseren Patienten eine, bei welcher wir zunächst den Versuch gemacht haben, durch eine derartige Operation Heilung herbeizuführen.

10. Frau S., 41 Jahre alt. Aufnahme am 9. November 1897. Die angeblich stets gesunde Frau erkrankte vor 1 Jahr mit schmerzhaftem Harndrang und Entleerung von eitrigem Harn, welcher zahlreiche Eiterkörperchen und spärliches Eiweiss (0,75) enthielt. Es wurde ein Blasenkatarrh angenommen, und mit Blasenausspülungen und innerlicher Application von salicylsaurem Natron und Urotropin Besserung erzielt. So entlassen kam sie bereits nach einigen Wochen mit vermehrten Beschwerden zurück.

Die linke Niere war schmerzhaft und als Tumor fühlbar. Der alsbald vorgenommene Katheterismus der Ureteren ergab klaren Harn (?).

Bei genauer Untersuchung fand sich ein Tiefstand der rechten Niere, während die linke als zweifellos vergrösserter Tumor mit grosser Druckempfindlichkeit nachgewiesen wurde. Es wurde reichlicher (zwischen 2000 und 3000 ccm) eitriger, trüber, mässig Eiweiss enthaltender Harn gelassen. Die Kranke fieberte mit hektischen Curven.

Bei der cystoskopischen Untersuchung fand sich eine Balkenblase. Aus

dem linken Ureter fliesst flockig trüber, aus dem rechten klarer Harn: Pyelitis sinistra. Tuberkelbacillen nicht gefunden.

13. December wird die Niere blossgelegt. Sie ist mit der Fettkapsel verwachsen. Ein etwa $1^1/_2$ cm langer Schnitt durch die Niere dringt in das erweiterte Becken ein und entleert eitrigen Harn. Die Niere wird in der Wunde durch Naht fixirt und drainirt.

Aus der Fistel fliesst andauernd massenhafter eitriger Harn. Trotz verschiedener Applicationen von Desinficientien ändert sich dies nicht, die Patientin fiebert und kommt mehr und mehr herunter. Indessen sind mit Harn inficirte Thiere an Tuberculose gestorben. So entschliesst man sich zur Exstirpation.

Exstirpatio renis am 14. Januar 1898. Schnitt nach meiner Methode, starke Verwachsungen am oberen Pol erschweren die Exstirpation. Schliesslich gelingt dieselbe unter Zurücklassung eines Theils der Nebenniere. Wegen kurzer Fesselung muss der Stiel absatzweise unterbunden werden. Dann wird im Becken abgetrennt und nachträglich der Rest entfernt, die Gefässe werden einzeln unterbunden. Der Ureter wird tiefer unten nochmals so durchschnitten, dass die äussere Hülle manschettenförmig über das Rohr geschlagen und vernäht wird. Jodoformgazestreifen in die Wunde.

28. Februar. Die Operation ist ohne weitere Störungen verlaufen; der Harn hat eine leichte Trübung und Spuren von Eiweiss behalten. Die Kranke wird entlassen.

Die Patientin wurde nun im Laufe des Jahres wiederholt aufgenommen. Sie behielt eine leicht secernirende Fistel, hatte trüben Harn mit Bacillen. Allmählich stellen sich Zeichen von Spitzeninfiltration mit Cavernen ein. Dyspnoe und Abmagerung kommen hinzu. Am 24. März 1899 stirbt sie an den Erscheinungen schwerer Lungenerkrankung.

Section: Lungenspitze links krank, beiderseits Bronchitis und Peribronchitis caseosa fibrinosa.

Die Fistel führt in die Höhle des verkästen Ureter, welcher bis in die Blase hinein tuberculös ist. Ebenso findet sich ausgedehnte Blasentuberculose.

Die rechte Niere zeigt die Symptome einer parenchymatösen Nephritis.

Dem Anscheine nach bot die Patientin ein Bild, welches für eine Pyelitis, ja sogar eine Pyelitis von möglicher Weise nicht tuberculöser Natur sprach. Aber die Nephrotomie, welche ein vereitertes Nierenbecken eröffnete, führte nicht zu Besserung. Die Kranke kam mehr und mehr herunter, so dass 5 Wochen nach der Nephrotomie die Nephrektomie vorgenommen wurde. Der Fall zeigt, dass es unmöglich war, nur durch Ableitung des Harns die Nierenerkrankung zu beseitigen. Der Versuch zu einer blossen Nephrotomie würde gerechtfertigt erscheinen, wenn es sich um eine auf das Nierenbecken beschränkte Pyelitis tuberculöser Natur ohne schwerere Zerstörung handelt, ferner ohne Erkrankung des Drüsengewebes der Niere und des Ureter.

Ob ein solcher Fall vorkommt, wissen wir nicht. Wir haben keinen gesehen. Auf jeden Fall ist er nicht diagnosticirbar. Das Schlimmste ist aber, dass wenn wirklich alles Günstige zusammenträfe, der Erfolg der Therapie, der harnableitenden wie der local antituberculösen durch Jodoform etc., ein sehr zweifelhafter bleibt.

Wir sehen also in der Nierenresection nur ganz ausnahmsweise ein Heilmittel für die Nierentuberculose. In keinem der von uns besprochenen und behandelten Fälle wäre sie, wie die Besprechung der pathologischen Anatomie ergiebt, indicirt gewesen. Aber noch weniger können wir uns einverstanden damit erklären, eine Pyelitis tuberculosa durch Nephrotomie zu behandeln. Wir haben ausgeführt, dass dieselbe nur ganz ausnahmsweise als ein Versuch gestattet sein könnte, wenn es sich nur um Pyelitis handelt. Die beiden Operationen wird man unter Umständen für indicirt halten können, wenn man vorher probatorische Incisionen in die Niere macht und durch diese die beschränkte Erkrankung feststellt. Unter bestimmten Voraussetzungen würden wir vor solchen Probeschnitten nicht zurückschrecken. Wissen wir doch, dass es gelingt, die Niere zu spalten, wie es der pathologische Anatom auf dem Sectionstisch thut und sie zusammenzunähen, ohne dass daraus erheblicher Nachtheil erwächst. Die Function wird dadurch nicht wesentlich geschädigt.

Die einzige Operation, welche die Tuberculose einer Niere gründlich zu beseitigen vermag, ist die Exstirpation der ganzen Niere.

— —

Eine Nierentuberculose ist ausnahmslos eine ernste Krankheit, bei welcher es sich um Leben und Sterben handelt. Wer diesen Satz zugiebt, der muss auch zugeben, dass es eines hohen Einsatzes werth ist, wenn sich ein an Nierentuberculose erkrankter Mensch durch eine Operation das Leben erhalten will. Dazu muss er aber unter allen Umständen bereit sein. Wir haben dies im einzelnen ausgeführt, wir haben die angeborenen und erworbenen Schäden besprochen und durch Beispiele belegt, welche beweisen, dass der Mensch auf die Leistungsfähigkeit der wenn auch kranken Niere nicht verzichten kann (angeborene Solitärniere, erworbene Atrophie der zweiten Niere, Erkrankung auch der zweiten Niere). Wir haben ausgeführt, dass alle Mittel, welche wir bis jetzt haben, die Gesundheit der zurückbleibenden Niere zu beweisen, keine absolut sicheren sind, und dass somit auch mit Berücksichtigung aller heute denkbaren Cautelen Gefahren in dieser Richtung für den Operirten bleiben.

Nur die Erfahrung kann entscheiden, ob die Gefahren, welche dem Leidenden aus der Operation erwachsen, so grosse sind, dass dieselbe nicht zulässig erscheint. In dieser Richtung wollen wir aus unserer Casuistik einen Beitrag leisten.

Indem wir auf die bereits mitgetheilten Krankengeschichten verweisen, wollen wir zunächst kurz noch unsere Casuistik vervollständigen.

11. Frau Tr. Th., 13. Februar 1894.

Hat 3 Kinder gehabt, das letzte vor $1^1/_2$ Jahr. Darauf erkrankte sie an der Blase, liess blutigen Harn tropfenweise. Nach einer Punction der Blase soll sich dies gebessert haben, der Urin aber eitrig geworden sein. Dann stellten sich Schmerzen in der rechten Seite ein.

Jetzt hat sie stets Harndrang und Blasenschmerz, sie fiebert leicht, ist mager geworden. Der Harn hat dickeitrigen Satz. Mikroskopisch finden sich Leukocyten, sparsame Cylinder. Keine Tuberkelbacillen. Aus dem Harn geht eine Reincultur von Bacter. col. auf; 500 bis 600 ccm Harn werden gelassen. Man fühlt rechts unter der Leber einen faustgrossen Nierentumor.

Operation. König's Schnitt. Exstirpatio renis. Zuerst wird der Ureter abgebunden, dann die Gefässe. Grosser Abscess am unteren Pol der übrigens durchaus tuberculös pyelitischen Niere.

Patientin erholt sich zuerst, dann beginnt sie zu fiebern, die Urinmenge schwankt, bleibt aber stets unter 600. Nach 14 Tagen stirbt sie bei hohem Fieber.

Autopsie. Schwere Lungentuberculose. Darmtuberculose.

Käsig- geschwürige Blasentuberculose, auch in den linken Ureter hinein. Dagegen ist die linke Niere gesund, hypertrophisch.

12. August Dreier, 37 Jahre alt. Operation am 9. Mai 1894.

Vor 8 Jahren hatte er eine Gonorrhoe mit Hodenschwellung, jetzt vor $2^1/_2$ Jahren bekam er Harnbeschwerden und viel Blutharnen. Nach einem Jahr hörte das Blut auf, aber es wurde viel Eiter entleert. Uebrigens war angeblich der Harn zuweilen ganz klar.

Die Urinentleerung wurde sehr schmerzhaft und es stellte sich Schmerz längs des rechten Ureter bis in die rechte Niere ein.

Befund. Elender Mensch. Keine sicheren Symptome von Lungenerkrankung. Rechts findet sich eine vor der Spina ilei nach oben hinten verlaufende Resistenz, welche bis zur Leber geht. Unter dem dritten Lendenwirbel findet sich ein Vorsprung (Gibbus (?). In beiden Nebenhoden Knoten.

Harn 1000—3000 ccm, viel Eiter, Blutkörper ohne Epithelien. Viele Tuberkelbacillen. Keine Cylinder, viel Eiweiss.

Operation. Die Lösung der stark vergrösserten Niere gelingt aus dem stark schwieligen Gewebe schwer. Am oberen Pol platzt die Niere, es entleert sich viel Eiter. Die ganze Niere im Beckentheil käsig eitrig, Ureter vollgepfropft mit Käse.

Niere muss so exstirpirt werden, dass erst ein Stück mit dem Hilus zurückbleibt, welches nachträglich geholt wird.

Wunde antiseptisch behandelt (Carboljodoform).

Abends stirbt Patient plötzlich.

Section. Tuberculose beider Nebenhoden, Tuberculose der Blase um die rechte Uretermündung. Die linke Niere vergrössert, anscheinend normal, zeigt aber einen haselnussgrossen, sich in eine Papille öffnenden käsigen Herd und viele kleine Knoten, Nierenbecken und Ureter gesund. In der Blase sind Geschwüre um die Uretermündungen. Die Lunge hat alte Schrumpfungsherde. Am 2. und 3. Lendenwirbel finden sich tuberculöse Herde. Von ihnen aus zieht sich ein Abscess nach dem rechten Ureter hin und umgiebt denselben.

13. Sophie Schuster, 55 Jahre alt. 7. Mai 1894.

Hat vielfache Tuberculose durchgemacht, 6 Kinder geboren. Vor 14 Jahren Resectio cubiti, dann schwere Symptome von Lungenphthise, von Darmtuberculose. Vor 3 Jahren Schmerz in der rechten Nierengegend, dann Blasenschmerzen und Schmerzen beim Harnlassen, Harnträufeln.

Befund. Symptome von Tuberculose beider Lungen. In der schmerzhaften rechten Seite fühlt man die Niere.

Harn sauer, viel Eiterkörperchen, auch Blutkörperchen, keine Cylinder, wenig Eiweiss. Keine Tuberkelbacillen. Cystoskopisch sieht man rechts um den Ureter vielfache geröthete Flecke. Aus dem Ureter kommt rechts trübe Flüssigkeit.

Operation am 7. Juni. Die Niere wird aus der Fettkapsel leicht entwickelt, Gefässe unterbunden, vom Ureter, der fingerdick mit Käse gefüllt ist, ein 8 cm grosses Stück resecirt. Die Fettkapsel wird auch resecirt (Sublimat, Jodoform).

Schwer destruirte Niere. Die Herde gehen von der Corticalis bis zu der Papille. Becken käsig ulcerös, ebenso Ureter. Die immer sparsame Urinentleerung hörte am 8. Tage ganz auf. Im Anfang war heftiges Erbrechen und viel Schmerz geklagt worden. Schliesslich Coma und der Tod am 12. Juni.

Section. Beide Lungen tuberculös (Spitzencavernen. Am rechten Ureter gehen Geschwüre bis in die Blase.

Die linke Niere ist anscheinend normal (?).

14. Frau W., 28 Jahre. Februar 1892.

Seit Jahren vielfach an Symptomen von Blasenkatarrh behandelt.

Vor 3 Wochen Verbrennung des Gesichts. Bald darnach Schüttelfrost und hohes Fieber, welches andauerte (remittirender Typus).

Ständiger Urindrang, Urin viel Leukocyten und Tuberkelbacillen, mässig Eiweiss.

In der linken Nierengegend Schmerz und zwei faustgrosse fluctuirende Geschwülste.

Abmagerung, grosse Blässe und Schwäche.

28. Februar. Incision. Pararenaler Abscess. Auch in der aufgeschwollenen Niere ist käsiger Eiter. Sie wird zunächst drainirt. Aus der Drainageöffnung floss kein Harn, nur Eiter, im Urin schwand der Eiter. Eiweiss und Bacillen blieben. Auch das Fieber fällt nicht ab. Daher 29. März Nephrektomie.

Die von vielen Abscessen durchsetzte Niere ist allseitig verwachsen, besonders am Hilus, weshalb zuerst in Masse unterbunden und durch die Niere amputirt, der Rest nachher geholt wird. Die Niere hat zahlreiche Abscesse, wenig Substanz, Kelche und Becken verkäst.

Nach der Operation verschwindet der Eiter und die Bacillen aus dem Harn, ebenso hört das Fieber auf. Die Patientin wird am 23. Mai mit wenig secernirender Fistel entlassen.

Aber die Eiterung aus der Nierenexstirpationswunde kam erst zum Versiegen, nachdem noch zweimal grössere Eiterentleerungen stattgefunden hatten.

Patientin erholte sich, wurde aber nie frei von Beschwerde. Der Harn war bald frei von Eiweiss, bald enthielt er etwas Blut. In den letzten Jahren wurde das Harnlassen immer häufiger, zuletzt fast stündlich. Auch stellten sich wieder Schüttelfröste ein mit Entleerung von eitrigem Harn.

Im September dieses Jahres traten wieder Schüttelfröste ein mit heftigen Schmerzen der rechten Seite, vom Rücken sich nach dem Ureter und der Blase erstreckend. Eine Geschwulst an der Blase rechts im Ureterverlauf wurde constatirt. Mit Entleerung einer erheblichen Menge schleimigen Eiters aus der Blase fiel das Fieber ab.

15. Hr. Schönfeld, 60 Jahre. 7. Juli 1897.

Hat Gonorrhoe und Hodenentzündung gehabt. Seit 1872, nach einer Schädelfractur, allmählige Abnahme des Hör- und Sehvermögens. Hat Symptome von Tuberculose.

Seit 1888 Schmerzen im Rücken und der linken Hüfte. Harnbeschwerden traten auf, der Urin wurde trüb und träufelte öfter ab. Dann wurde Patient lange mit Blasenspülungen behandelt.

Befund. Reichliche Mengen trüben, stark sedimentirenden Harnes (Eiterzellen, grosse runde Zellen, Epithelien). Keine Tuberkelbacillen. Reaction sauer. Die Blasenuntersuchung ergiebt eine Vessie à colonnes.

In der linken Seitengegend fühlt man einen an Grösse wechselnden (bis zu kindskopfgrossen, schmerzhaften Tumor). Patient hat öfter Fröste und Temperatursteigerung (40°).

21. Juli Operation. König's Schnitt. Fettkapsel entzündlich, verdickt, mit Peritoneum vielfach verwachsen, daher Exstirpation sehr schwierig. Ureter und Gefässe unterbunden. Niere exstirpirt. Sie ist etwa 2 Faust gross, vielfach von Abscessen mit eingedicktem Eiter durchsetzt. Die gesammte Schleimhaut des Beckens und der Kelche, sowie des Ureters ist verdickt, ulcerös, Lumen des Ureters sehr verengt. Behandlung in gewöhnlicher Weise.

27. Juli. Der Verlauf war im Ganzen gut, getrübt nur durch langdauernden Singultus. Der Harn wird spontan (kein Tröpfeln mehr!) gelassen. Er ist sauer, trüb, Eiterkörperchen, Tripelphosphate, kein Eiweiss, keine Tuberkelbacillen.

7. August Tampon aus der Wunde entfernt.

11. August. Der Harn ist fast klar geworden, ohne Eiweiss.

15. October entlassen. In schleimigem Urinsediment noch sparsame rothe Blutkörperchen, spärliche weisse, keine Cylinder.

14. December 1899. Patient ist wohlgenährt, lässt täglich im Durchschnitt 2000 ccm trüben Harn. Muss etwa alle 1½ Stunden Harn lassen.

16. Anna Melzer, 24 Jahre. 15. Februar 1899.

Seit 1897 nierenkrank in verschiedenen Kliniken behandelt. Hatte Schmerzen in der rechten Nierengegend, eitrigen Harn und intermittirendes Fieber. Tuberkelbacillen oder Gonokokken waren nicht gefunden worden.

Patientin ist ein blasses, sehr mageres Mädchen, ohne deutliche Lungenerscheinungen. In der Nierengegend rechts ist sie schmerzhaft, eine Geschwulst nicht zu finden. Die cystoskopische Untersuchung ergiebt Ausfluss von Eiter aus dem rechten Ureter. An der Blase keinen Befund.

16. Februar 1899 Operation. König's Schnitt.

Erhebliche Verwachsungen der Fettkapsel mit Peritoneum, zumal am oberen Pol und mit der Niere, machen die Lösung der Niere schwierig. Ureter und Gefässe werden einzeln unterbunden.

Die exstirpirte Niere hat zahlreiche tuberculöse Substanzherde. Becken, Schleimhaut und Ureter erkrankt. Naht der Wunde, Verband wie gewöhnlich.

22. Februar. Der Verlauf ist fieberlos gewesen, die Harnmenge allmählig auf 1300 ccm gestiegen. Harn eiweissfrei.

24. April wird die Patientin, welche sich sehr erholt und an Körpergewicht zugenommen hat, entlassen.

25. Januar 1900. Patientin erklärt, dass sie ganz wohl sei. Sie hat an Körperfülle sehr gewonnen, hat gute Gesichtsfarbe. Ihr Urin ist klar, hat kein Eiweiss, einzelne Leukocyten.

17. Max Kurzweg, 16 Jahre. 30. Januar 1899.

Vater an tuberculöser Coxitis gestorben; Patient hat seit seinem 5. Jahr eine eitrig tuberculöse Coxitis, an welcher operirt (resecirt?) worden ist. Das linke Bein ist in Folge dessen zurückgeblieben, 18 cm verkürzt, noch immer von den Operationsfisteln aus schwer eiternd.

Er will an diesem Bein nichts machen lassen.

Der Junge ist äusserst abgemagert und blass, er klagt Ende 1898 über Schmerzen und Erschwerung beim Harnlassen und der Urin hat sich stark getrübt und ist übelriechend.

An den Lungen ist ein positiver Befund nicht nachweisbar.

In der linken Bauchseite findet sich ein von dem Rippenrand in der vorderen Axillarlinie bis zum Darmbein, vorn bis fast zum Rectusrand, hinten zu den Rückenstreckern reichender, sehr schmerzhafter Tumor. Er lässt sich von vorn nach hinten und umgekehrt gegen die Hand drängen.

In dem sehr trüben Harn mit viel milchigem Bodensatz werden zahlreiche Eiterkörperchen, keine Tuberkelbacillen gefunden. Eiweiss 3 Proc.

14. Februar 1899 Operation. König's Schnitt.

Die Lösung des grossen Tumor ist schwierig, zumal nach dem Hilus hin. Deshalb wird der ganze Hilus zunächst umstochen und die Niere darüber im Bereiche des Beckens abgeschnitten.

An dem vorgezogenen Stumpf werden Gefässe und Ureter einzeln unterbunden, und darauf wird er vor den Unterbindungen abgeschnitten. Von dem stark verdickten Ureter wird noch ein 5 cm langes Stück weiter resecirt und der Stumpf durch Naht geschlossen. Gefässfäden werden durch die Wunde herausgeführt.

Die Naht und Verband wie gewöhnlich. Phthisis renalis tuberculosa.

20. Februar. Der Verlauf war ungetrübt, ohne Fieber. Die Menge des Urins stieg rasch auf 1000 ccm.

28. März. Der junge Mensch hat sich sehr erholt, er hat gute Gesichtsfarbe und an Gewicht zugenommen. Im Harnsediment finden sich keine Tuberkelbacillen, wohl aber noch weisse und rothe Blutkörperchen neben Spuren von Eiweiss.

Es dauert sehr lange, bis die Fäden entfernt werden können.

25. April. Mit einer leicht secernirenden Fistel entlassen.

25. Januar 1900. Hat noch eine leicht eiternde Fadenfistel. Im sonstigen befindet er sich trotz Eiterung der Hüftfisteln wohl, hat an Gewicht erheblich zugenommen und arbeitet den ganzen Tag.

18. Frau Seeger, 37 Jahre. Aufnahme 9. Juni 1897.

Verheirathet hat sie nicht geboren. Seit 8 Jahren hat sie Schmerz in der linken Seite und im Jahre 1891 erkrankte sie schwer fieberhaft mit Harnschmerzen. Sie erholte sich wieder nach einer Milchcur und war 1½ Jahr gesund. Dann mit Schmerzen erkrankt, wurde sie im October 1894 laparotomirt und castrirt. Ganz aufgehört haben die Urinbeschwerden nie, aber im Jahre 1895 wurden sie wieder heftig; der Urindrang war fortwährend.

9. Juni 1897 aufgenommen, fand sich links eine Geschwulst, welche der Angabe der Patientin nach bald grösser, bald kleiner war, letzteres nach reichlicher Urinentleerung. Diese Geschwulst fühlt man in vergrösserter Nierenform unter dem Rippenrand. Man kann sie nach hinten drängen, auch nach oben schieben. Die Frau ist mager und jämmerlich. Der Harn ist trübe, er hat Eiterkörperchen und in den blutigen Membranen, welche entleert werden, reichlich Blut. Cystoskopisch ist das Ausfliessen trüben Harns aus dem linken Ureter nachgewiesen. Mässige Mengen Albumen. Keine Tuberkelbacillen.

Operation 17. Juni 1897. König's Schnitt. Fettkapsel verwachsen. Unterbindung der Gefässe und des Ureter. Entfernung der Niere. Pyonephrose mit Verdickung der Beckenschleimhaut. Im Becken viel grüner riechender Eiter. Markkegel eitrig erweicht, in denselben Phosphatsteinchen.

22. Juni. Im ganzen ungestörter Verlauf, allmählige Steigerung der Harnmenge. Allmählig schwindet das Eiweiss. Urin wird klar.

5. August sehr erholt entlassen.

25. Januar 1900. Die Frau ist wohlgenährt und fühlt sich ganz gesund. Urin ohne Trübung und Eiweiss.

19. Frau Rick, 38 Jahre alt. 15. Februar 1897.

Hatte im 16. Jahre alle 3 Tage wiederkehrendes Fieber, im 28. Gelenkrheumatismus mit Vaginalblutung (Uterus ausgekratzt). Rippenfellentzündung vor 2 Jahren. Mai 1896 angeblich schwer fieberhafte, linksseitige Nierenentzündung, ebenso von September 1896 bis Ende des Jahres. Vor 6 Wochen heftige linksseitige Schmerzen, steten schmerzhaften Urindrang. Dann war stets Fieber vorhanden.

Patientin ist abgemagert, während an den Brustorganen abnormes

nicht gefunden wird. Das gespannte Abdomen ist in der linken Lumbalgegend sehr schmerzhaft; ein Tumor wird nicht deutlich gefühlt.

Der trübe, sauer reagirende Harn hat spärliches Eiweiss. Er enthält Schleimfäden mit wenig rothen, viel weissen Blutkörperchen, dazu Epithelien. Keine Tuberkelbacillen. Cystoskopisch sieht man um die linke Uretermündung, aus welcher trüber Harn fliesst, stärkere röthliche Wulstung mit Faserstofflocken.

Operation 27. März 1897. Schnitt nach König. Der obere Pol der Niere ist verwachsen, deshalb schwer lösbar. Die Gefässe und der Ureter werden einzeln unterbunden und letzterer vernäht. Naht und Verband wie gewöhnlich. Vielfache Abscesse mit krümligem Inhalt im Nierenbecken.

2. April. Der Verlauf ist zufriedenstellend gewesen, das vor der Operation vorhandene Fieber abgefallen, Eiweiss geschwunden, nur spärliche Eiterkörperchen in dem allmählig an Menge steigenden Harn.

17. April. Menge des Urins allmählig normal (1800 ccm).

Sie macht dann noch einmal fieberhafte rechtsseitige Schmerzen durch. Dann erholt sie sich und wird am 7. Mai heil entlassen.

Etwa ein Jahr nach der Operation hat sich Frau R. noch einmal in gutem Zustande vorgestellt. Jetzt (Februar 1900) konnte sie in Berlin nicht aufgefunden werden.

20. Max Kätschmann, Steinmetz, 39 Jahre alt. Aufgenommen 24. October, entlassen 11. December 1899. Operation 1. November.

Angeblich vorher im ganzen gesund, bekam er September 1898 nach einem Stoss gegen den linken Hoden heftige Hodenentzündung mit Eiterung. Dazu traten Juni 1899 Blasenschmerzen und blutiger Harn. Dann wurde der Hoden exstirpirt. Aber jetzt schwoll auch der andere Hoden.

Der blasse Mann mit wenig Fett und schlaffen Muskeln. Am Hodensack ist links eine Narbe und fehlt der Testis, rechts dagegen findet sich eine faustgrosse Hydrocele, an deren hinterem Rand man den hart geschwellten Testis durchfühlt. Der Ductus ejaculatorius erheblich verdickt.

Patient klagt über linksseitige Nierenschmerzen und kann man in Narkose einen faustgrossen Tumor unter dem linken Rippenrand nachweisen, welcher sich hinten nach der Lendengegend in die tastende Hand schieben lässt. Ein Strang führt von ihm nach der Blase (Ureter). Der trübe Harn hat ein dickeitriges Sediment mit 2 Proc. Eiweiss, mit viel Eiterkörperchen mancherlei Epithelien und sparsamen Tuberkelbacillen.

Cystoskopisch gelingt es trotz reichlichen Auswaschens nicht, klare Flüssigkeit in der Blase zu haben. Man sieht die Schleimhaut nicht genau, wohl aber wirbelt trübes Secret aus dem linken Ureter.

Lungenuntersuchung ergiebt zweifelhafte Symptome in den Spitzen. Am Herzen wird nichts gefunden.

Operation 2. November. König's Schnitt. Grosser (1/2 Liter) pararenaler Abscess. Mit der Niere ist die Fettkapsel verwachsen und muss mit entfernt werden. Am unteren Pol der Niere reisst das Peritoneum ein. Die Auslösung ist sehr schwierig, zumal nach dem oberen Pol hin; hier giebt es auch einen kleinen Peritonealriss. Der Hilus wird

zunächst in toto unterbunden und dann die einzelnen Gefässe. Von dem degenerirten Ureter wird noch ein 5 cm langes Stück entfernt.

Das Peritoneum wird durch Naht geschlossen, in die Wundhöhle werden Tamponstreifen (Jodoformgaze) und Drainrohre eingeführt, nachdem sie mit Salzwasser ausgewaschen ist.

Die Niere zeigt das Bild einer schweren allgemeinen tuberculösen Phthise (siehe anatomischen Theil).

Zunächst ist der Verlauf im Allgemeinen zufriedenstellend. Patient erholt sich bald, die Urinentleerung erreicht bereits am 4. Tage wieder die Höhe wie vor der Operation, der Urin hat weniger Bodensatz.

14. November werden die Nähte entfernt. Der Kranke erholt sich nicht, er hat Durchfälle und die Wunde eitert stark. Es wird deshalb am 24. November die Wunde zum Theil wieder geöffnet.

5. December. Der Kranke verfällt immer mehr. Die Eiterung bleibt gleich stark. Die Granulationen sind schlaff, belegen sich leicht.

11. December Tod unter den Erscheinungen von Herzschwäche.

Die Section ergab schiefrige Tuberculose beider Lungen, Peritonealtuberculose, Tuberculose der Blase. Gesundheit der zweiten Niere (vergl. anatomischer Theil).

Aus der Zusammenstellung vorstehender Casuistik ergeben sich folgende Zahlen.

Operirt wurden im Ganzen 18 Kranke, unter welchen 12 Frauen, 6 Männer. Es ergiebt sich also die immerhin auffällige Differenz, dass nur $^1/_3$ der Operirten auf das männliche Geschlecht kommen

Dem Alter nach kommt die Mehrzahl der Operationen auf das Lebensalter zwischen 30 und 40 (8). Eine Patientin gehört dem 1. Jahrzehnt, 3 dem 2., 4 dem zwischen 20 und 30, 8 dem zwischen 30 und 40, an. Ein Kranker stand im 41. Lebensjahr und 2 waren 55 resp. 60 Jahre alt.

Gehen wir zunächst zu der Frage des Erfolges über, so sind im Anschluss an die Operation gestorben 6 Kranke. Die Operation überstanden und blieben längere Zeit am Leben resp. leben noch 12. Betrachten wir zunächst die, welche am Leben geblieben sind.

Unter diesen sind drei Menschen, welche seit 5, 9, 11 Jahren wieder im Leben stehen, sich selbst für gesund halten und von anderen dafür gehalten werden. Es sind dies die Fälle 6, 7, 8. Von dem Fall 7 ist bezeugt, dass dem gesunden Arbeiter die Rente entzogen ist, 6 ist ein ganz gesundes 15jähriges Mädchen und 8 betreibt eine grosse Landwirthschaft. Alle drei Fälle waren derart, dass sie nach ärztlicher Berechnung in Bälde dem Tode verfallen waren. Geheilt und vollkommen erholt sind auch noch Fall 17, 19, 20, aber sie haben bis jetzt nur kurze Heilungsdauer von fast 1, ferner $2\,^1/_2$ und 3 Jahren.

Sie sind alle 3 arbeitsfähig und auch Fall 16 mit 2 1/2 jähriger Heilungsdauer darf man wohl dazu rechnen, obwohl der jetzt 63jährige Mann etwas getrübten Harn hat.

Ihnen am nächsten steht noch der Fall 17. Ein dem Tod naher junger Mensch mit alter eitrig tuberculöser Coxitis, dem im Beginn dieses Jahres (1899), also vor fast einem Jahre, die phthisische linke Niere exstirpirt wurde und der seit Monaten bereits wieder arbeitet. Er hat noch eine Fistel.

Das wären also von 18 Operirten 8, welche durch die Operation wieder arbeits- und genussfähig geworden und 11, 9, 6 resp. 2 1/2, 2 und 1 Jahr geblieben sind.

Aber es blelben noch drei Fälle übrig, welche unserer Ansicht nach eine sehr grosse Bedeutung für die Prognose der Operation haben. Sie beweisen, dass auch bei bestehen bleibender anderweiter Urogenitaltuberculose es gelingen kann, durch Entfernung der käsigen Niere das Leben zu erhalten und zwar zum Theil für vollkommen unerwartet lange Zeit. Drei Kranke kommen hier in Betracht. Zwei von ihnen, 5, 15 blieben noch 7 resp. fast 8 Jahr am Leben, trotzdem dass sie von den Erscheinungen der Harntuberculose nicht frei wurden. Die eine erfreute sich noch Jahre vollkommenen Lebensgenusses, heirathete und starb nach dem Wochenbett, die zweite wurde ihrem Mann, einem Collegen, bis jetzt noch fast 8 Jahre erhalten. Die dritte (10) erlag ihrer Lungentuberculose nach 2 Jahren.

Wir sind aber der Meinung, dass in der Folge die Prognose der Operation sich noch besser gestalten muss. Denn von den 6 Todten erlagen 3 einer acuten Anurie, während die Section nur in einem Falle mikroskopisch eine beschränkte Tuberculose der zurückbleibenden Niere, in den zwei übrigen Fällen aber die mikroskopische Untersuchung Epithelnekrose nachwies. Bei allen diesen Fällen war die Wunde mit Desinficientien in reichlichem Maasse behandelt worden (Carbolsäure, Sublimat, Jodoform).

Ein weiterer Fall von Anurie kommt noch hinzu. Hier war die zurückbleibende Niere atrophirt und krank, vollkommen leistungsunfähig. In den übrigen 3 Fällen war Schwäche durch anderweite Tuberculose im wesentlichen als Todesursache anzusehen.

Unter den von uns secirten Fällen war 4 Mal die Niere nicht tuberculös.

Wenden wir uns zu den gestorbenen, so sind zunächst drei von ihnen, unabhängig von der Wegnahme der Niere, gestorben und zwar sieben Wochen, drei Wochen, zwei Wochen nach der Operation an anderweiter Tuberculose (Nro. 9, Nro. 21).

Somit sind nur 3 Todesfälle auf das Conto der Operation zu setzen. In dem einen Falle (Nro. 4 Fr. Hilsberg) trat Coma nach 2 Tagen ein. Die atrophische zurückgebliebene Niere war verkäst. In dem Fall 12 (Dreyer) fand sich ebenfalls eine kranke Niere. Dagegen war in dem Falle 5, in welchem Coma am 8. Tage eintrat, die Niere anscheinend gesund. Doch ist eine Untersuchung der Nierenepithelien nicht vorgenommen worden. Es war ein reichlich mit Sublimat behandelter Fall. Wahrscheinlich handelte es sich um Epithelnekrose.

Ueberblicken wir die Zahl unsrer Beobachtungen, so dürfen wir wohl sagen, dass sehr selten ein diagnostischer Fehler in sofern vorgekommen ist, als eine Pyelonephritis fälschlicherweise für eine tuberculöse angesprochen worden wäre. Nur der zuerst beschriebene Fall wurde als Tuberculose angesprochen und stellte sich als wahrscheinlich congenitale Pyonephrose heraus. Nur in einer kleinen Anzahl von Fällen wurde die Diagnose durch den Befund von Tuberkelbacillen erhärtet (5). Der Verlauf ist also demnach doch ein so charakteristischer dass die klinische Diagnose auch ohne die Bestätigung durch Tuberkel bei allen mit grosser Wahrscheinlichkeit gestellt werden konnte. Einmal noch wurde die Diagnose auf tuberculöse Nierenbeckeneiterung auf Grund von Smegmabacillen, welche für Tuberkelbacillen angesehen worden waren (der Fall ist nicht unter den hier aufgeführten) gestellt, während die Operation eine vereiterte Steinniere nachwies und keine Tuberculose.

Neunmal wurden Veränderungen an der Blase durch das Cystoskop nachgewiesen, welche mit mehr oder weniger Recht für tuberculöse angesehen wurden.

Nur in einigen wenigen Fällen durften wir mit absoluter Sicherheit annehmen dass die eine Niere gesund war. Zweimal war es durch Katheter bestätigt worden. In der Regel haben wir uns mit der einseitigen Schmerzhaftigkeit und mit dem Nachweis der aus dem Ureter der kranken Seite fliessenden trüben Harnes begnügt. Wir sind dann doch zur Operation geschritten, seit wir wussten, dass auch eine in mässigem Grad erkrankte Niere noch für die schwer kranke entfernte eintreten kann und wir sind der Meinung, damit recht gehandelt zu haben. Sicher wäre uns ein grosser Theil derer, welche wir durch Operation dem Leben wiedergaben, an der schweren Nierenphthise gestorben.

Wir haben uns auch nicht abschrecken lassen, Fälle von gleichzeitiger Blasentuberculose zu operiren, wenn die Nierenphthise derart war, dass die Kranken daran hätten zu Grunde gehen müssen. Und

wir glauben auch darin recht gethan zu haben, indem wir auf eine Anzahl von Kranken blicken, welche sich nach der Nierenexstirpation erholten und noch Jahre lang mit ihrer kranken Blase am Leben blieben, ja es schien uns zuweilen, als wenn die Tuberculose der Blase zurück ging, nachdem der von der Niere kommende Strom tuberculös-eitrigen Harns zu fliessen aufhörte.

Wir sind wie ersichtlich vielfach von den gangbaren Grundsätzen, dass man absolut sicher von der Gesundheit der andren Niere überzeugt sein soll und auch von dem, dass man nicht operiren soll, wenn es sich um mehr als um die eine kranke Niere handelt abgewichen. Und wir haben auch kaum den Versuch gemacht, die Entfernung der Niere durch andre, weniger eingreifende Operationen zu ersetzen. Nur einmal haben wir die Nephrotomie vergeblich, dagegen eine Resection nie gemacht. Ein Blick auf unsre Präparate bewies, dass wir Recht hatten. Wer die von uns operirten Nieren untersucht, der wird uns beistimmen, dass bei ihnen keine Aussicht war, das Leiden durch Nephrotomie zu beseitigen und noch weniger durch die Resection eines, wenn auch grossen Antheils der kranken Niere. —

Es ist wünschenswerth, dass man vor der Operation genau die tägliche Durchschnittsmenge des Harns kennt. Man ist dann besser in der Lage, die Verhältnisse der Harnentleerung nach der Operation zu übersehen. Ausser einem Bad und einer Abführung lassen wir keine Vorbereitung der Operation vorausgehen.

Wir machen dieselbe regelmässig mit dem von uns vor Jahren beschriebenen Rechteck-Schnitt, den einen Schenkel am lateralen Rand der Rückenstrecker, von seinem unteren Ende in scharfem Bogen sich nach dem Nabel hin erstreckend den darauf senkrecht stehenden. Der erste dringt am lateralen Rand der Rückenstrecker bis auf den Quadratus lumborum ein und gerade wo sich die beiden Schnitte treffen, der wagrechte durchdringt in horizontaler Richtung zunächst etwa 8—10 cm lang die Bauchmuskeln bis zum Peritoneum und kann in jedem Augenblick verbreitert werden, geht man in die Tiefe am Rand des Quadratus lumborum. Man dringt stumpf ein ohne jeden Muskelschnitt, Gefässe und Nerven (ileolumbales) zur Seite schiebend. Der Patient liegt bei diesem Schnitt auf der gesunden Seite, damit die kranke vorspringt ist ihm eine Rolle in die Lendengegend untergeschoben. In dem fraglichen Schnitt hat man nun ausserordentlich viel Raum und ist stets in der Lage, denselben durch Vergrösserung des Horizontalschnittes für die Operation vortheilhafter zu gestalten. Die Niere wird jetzt von einem Assistenten durch die Bauchwand gegen die Lende gedrängt.

Was nun geschieht, das ist ausserordentlich verschieden; handelt es

sich um keinerlei parenephritische Entzündung und deren Folgezustände, dann vollzieht sich die Auslösung, die Verwahrung des Ureter und der Gefässe leicht, wie bei einer Nierenenthülsung an der Leiche. Man hat auch in dem Falle nicht nöthig, das Fett um die Niere zu entfernen. Anders ist es für den Fall, dass parenephritische und Veränderungen an der Oberfläche der Niere vorhanden sind. Ist unter solchen Umständen die Niere vergrössert, durch Erweiterung des Beckens und der Kelche, so empfiehlt es sich, sie möglichst im Ganzen zu exstirpiren. Man muss hier je nach Umständen, je nach der Verwachsung der Niere mit und ohne Fettkapsel mit den angrenzenden Gebilden zumal mit dem Peritoneum abwechselnd mit Pincette und Messer resp. Scheere und mit den Fingern arbeiten. In der Regel empfiehlt sich zumal für die Lösung des oberen Pols die letzte Methode. Reisst dabei das Peritoneum ein, so thut man gut, wenn irgend möglich dasselbe durch Catgutnaht zu vereinigen. Geht dies nicht, so muss vorläufig ein Tampon von Gaze das Loch verschliessen. Nach vollendeter Operation versucht man dann nochmal die Naht des Lochs. Nur sehr langsam kommt man in solchen Fällen zu einer Stielung und oft gelingt es überhaupt nicht wegen der entzündlichen Verdickung in dem Gewebe um die Gefässe, letztere einzeln zum Verschluss zu bringen. Man thut unter solchen Umständen öfter gut, zunächst eine Massenunterbindung derart zu machen, dass man noch ein Stück Nierenbecken in den derben Seitenfäden behält. Alle Stränge, welche ausser den vom Hilus ausgehenden die Niere verlassen, müssen umgangen und isolirt unterbunden werden. Ich bediene mich zu diesen Unterbindungen eines vergrösserten und gestielten Roserschen Hakens. Hat man den Stiel sammt einem Stück Nierenbecken in obengedachter Art abgebunden so wird die Niere vor dem Band abgeschnitten, etwaige blutende Gefässe in dem Stumpf werden noch besonders unterbunden und jetzt vermag man leicht den Rest des Stumpfs vorzuziehen, in demselben weiter nach der Wirbelsäule hin die Gefässe einzeln zu unterbinden und nun den Stumpf erneut vor den unterbundenen Gefässen und dem Ureter abzuschneiden.

Die Behandlung des Ureter ist eine verschiedene. Wir haben ihn, wenn es anging, stets isolirt aufgesucht und durchschnitten. Ist er gesund, so genügt es vollkommen, ihn mit Catgutfaden fest zu verschliessen. Ist er schwer krank, verdickt, mit Käse gefüllt, die Wand tuberculös, so habe ich eine weitergehende Resection vorgenommen, womöglich bis zu dem gesunden hin. Das gelingt aber nicht immer. Für diesen Fall pflege ich ein Stück des kranken zu

exstirpiren; sodann eine Manschette des serösen Ueberzugs abzulösen und diese über das offene, aber vorher in sich geschlossene kranke Lumen zu vernähen. Es lohnt sich nicht, die Erkrankung zu verfolgen, da wir bis in die Blase doch aus begreiflichen Gründen nicht gehen wollen und können.

Uebrigens hat uns auch in schlimmen Fällen der Ureter keine dauernden Unannehmlichkeiten bereitet. Nur in dem einen Fall (2) von Pyonephrose mit sehr erweitertem Ureter blieb das Lumen desselben sehr lange offen und es floss bei entsprechender Lage aus der Lendenfistel Harn. Dieselbe hat sich übrigens auch, freilich erst nach einem Jahr dauernd geschlossen.

Handelt es sich um eine durch langdauernden Eiterungsprocess partiell zerstörten, mit den Umgebungen verwachsene und um meist verkümmert atrophische Niere, wie beispielsweise bei Fall 6, so kann man nur nach grossem freilegenden Schnitt die zerstörte Niere stückweise entfernen. Vorsicht wegen Nebenverletzungen ist dann allerdings geboten, da doch die Sorge, dass man alles entfernt, nichts zurücklässt, den Operateur leitet.

Mit wenigen Ausnahmen sind die Exstirpationen der Niere wegen Tuberculose, wenn man, wie es nothwendig ist, gründlich verfährt, also die erkrankte Fettkapsel und die etwa inficirten nebenan liegenden Gewebe sorgfältig entfernen will, recht schwierige Operationen.

Ich vernähe regelmässig und gründlich den Bauchantheil meines Schnittes, die Muskeln zunächst für sich. Je nach Umständen drainire ich die Wundhöhle in dem zum grossen Theil offenen senkrechten Schnitt oder ich fülle sie ganz locker mit Jodoformgaze, welches mit seinem Ende aus der Wunde heraussieht.

Das Geschick der Nephrektomirten, insofern es von der Frage der Leistung der anderen Niere bestimmt wird, entscheidet sich meist bald. Da es abhängig ist von der Urinentleerung, so steht selbstverständlich bei der Beobachtung der Nephrektomirten die Frage nach der Harnentleerung in erster Linie. Es ist deshalb gut, dass man die Zeichen in dieser Richtung zu deuten weiss. In der Regel ist das Verhältniss so, dass am 2. und 3. Tag geringe Harnmengen 2—300 ccm gelassen werden und dass dann allmählig die Harnmenge auf 4—5—600 steigt, um nach 10—12 Tagen 1000—1200 und mehr erreicht zu haben. Freilich kommt es auch vor, dass sofort, fast ohne Unterbrechung, der Harn in der gleichen Menge gelassen wird, als vor der Operation. Wir führen einige Mittheilungen in Folgendem auf:

	Vor d. Oper.	Nach der Operation							
Ch. M. . .	1600	700	300	350	500	500	700	750	1050
Tr. S. . .	1500	500	450	500	700	700	700	1000	1000
M. K. . .	—	700	950	800	1050	1000	1350	1400	1500
E. S. . .	1500	510	650	1000	1550	1200	1500	2000	1750
		1 Tag.	2 T.	3 T.	4 T.	5 T.	6 T.	7 T.	8 T.

Die ersten beiden exstirpirten Nieren hatten noch leistungsfähige Substanz, die beiden folgenden waren durchaus phthisisch. Sie hatten bereits lange Zeit nichts mehr geleistet. So erklärt sich das allmählige Eintreten der einen Niere bei 1 und 2 und die fast sofortige vollkommene Restitution bei 3 und 4.

Nun giebt es freilich auch eine Anzahl von Fällen, bei welchen in den ersten Tagen viel weniger entleert wird, 50 ccm, 100, 150 ccm und bei denen die Menge ganz allmählig steigt. In den schlimmen Fällen entleert der Kranke am ersten Tag noch 50, 100 g, dann wird es weniger oder es hört ganz auf. In der Regel treten weitere Erscheinungen der Anurie wie Krämpfe, Bewusstlosigkeit etc. erst einige Tage später auf.

Das Resultat der vorstehenden Arbeit lässt sich wie folgt zusammenfassen.

Es giebt zwei Formen, unter welchen in früher Zeit die Nierentuberculose dem Arzt zur Beobachtung kommt, die Solitärtuberculose der Drüsensubstanz ohne Communication mit dem Nierenbecken und die pyelitische Form.

Die erste Form geht oft in die zweite über.

Die Diagnose der ersten Form ist meist nur sehr unsicher, dagegen ist die klinische Diagnose der zweiten Form in der Regel zu stellen. Leider weist man nicht häufig die die Diagnose bestätigenden Bacillen nach.

Die Diagnose der Gesundheit der anderen Niere ist in der Regel nicht mit absoluter Sicherheit zu stellen. Die praktisch sichersten diagnostischen Mittel sind die Cystoskopie und die Ureterenuntersuchung.

Wollen wir nicht eine Anzahl schwer kranker Menschen zu Grunde gehen lassen, so müssen wir öfter auf eine sichere Diagnose der „tuberculösen Phthise“ der kranken Niere, wie auf sichere Erkenntniss absoluter Gesundheit der anderen Niere verzichten.

Die operative Behandlung phthisischer Nieren ist im Allgemeinen nur bei den Zeichen schwerer zunehmender Zehrkrankheit zu unternehmen.

Nach unseren Erfahrungen reichen Nephrotomie und Resection der Niere bei Tuberculose fast nie aus.

Die Grenzen, welche der Nephrektomie gesteckt werden können, sind viel weitere, als man früher annahm. Denn während man früher annahm, dass absolute Gesundheit der zweiten Niere erforderlich sei, wissen wir heute, dass nach der Exstirpation der phthisischen Niere Menschen noch Jahre lang leben und ein erträgliches Dasein führen bei mässiger Erkrankung der zweiten Niere. Und vollends haben wir bewiesen, dass Menschen mit gleichzeitiger Blasenerkrankung eine erhebliche Besserung ihres Zustandes durch Entfernung der phthisischen Niere erfahren.

Entsprechend dem haben wir zwei Gruppen von Operirten auseinandergehalten. Bei der ersten Gruppe wird mit der Entfernung der kranken Niere die gesammte Krankheit oder wenigstens der überwiegend bedeutendste Theil derselben entfernt. Mit der Ausheilung werden sie in der That gesund und vollkommen genuss- und arbeitsfähig.

Die Kranken der zweiten Gruppe sind nicht absolut genesungsfähig. Sie haben noch eine tuberculöse Niere, sie haben Blasentuberculose, Hoden und Ausführungsgänge sind krank. Auch die Prostata kann eventuell tuberculös sein und ebenso handelt es sich bei weiblichen Kranken um Tuberculose der Genitalsphäre, bei allen möglicherweise um anderweite, Lungen-, Darmtuberculose.

Es kann nicht verlangt werden, dass diese Menschen ganz gesunden. Aber wir haben eine Anzahl von Fällen, welche beweisen, dass sie sich ganz ausserordentlich nach Entfernung der Nierenphthise erholen, dass sie sich derart kräftigen, um noch jahrelang, wenn auch mit mancherlei Beschwerden, aber doch fähig, Lebensgenuss und Arbeit zu betreiben, am Leben bleiben.

Wir halten die Nierenexstirpation auch für diese Menschen für ein oft segensreich wirkendes Heilmittel.

II. Theil.

(Pathologische Anatomie der exstirpirten Nieren, von Dr. Pels-Leusden, Assistent der chirurgischen Klinik.)

Die Besprechung der pathologisch-anatomischen Befunde an den von Herrn Geheimrath König exstirpirten, mir in dankenswerthester Weise zur Untersuchung übergebenen, tuberculösen Nieren kann nicht bezwecken, eine Gesammtdarstellung der pathologischen Anatomie der in Frage

stehenden Erkrankung zu geben, da hierzu das Material naturgemäss ein viel zu einseitiges ist; sie soll vielmehr nur dazu dienen, die klinischen Erscheinungen und den Verlauf der Erkrankung mit dem histologischen Befund in Einklang zu bringen, aus letzterem Schlüsse zu ziehen, ob ein operatives Eingreifen und welches berechtigt war und ob sich überhaupt auch aus ihm Richtschnuren für unser Handeln ergeben haben.

Zur Untersuchung standen im Ganzen 16 in verschiedenen Flüssigkeiten, meist Alkohol oder Müller'scher Flüssigkeit conservirte Nieren zur Verfügung. Es galt als Regel, von allen Nieren Stücke von den verschiedensten Stellen, auch von den makroskopisch am wenigsten oder gar nicht veränderten zur Untersuchung zu verwenden und zwar möglichst grosse, Mark und Nierenbecken umfassende Scheiben, um an einem Schnitt die Ausbreitung des tuberculösen Processes in diesen verschiedenen Nierencontingenten sowie das Verhalten der besser erhaltenen zu den stärker veränderten und das beider zum Nierenbecken übersehen zu können. Es mag hier gleich erwähnt werden, dass auf feinere histologische Details im Allgemeinen weniger Werth gelegt wurde, da einerseits die Präparate dazu nicht in geeigneter Weise conservirt waren, andrerseits aber die Processe dazu meist schon viel zu weit fortgeschritten waren. Aus letzterem Grunde konnte auch nur in wenigen Fällen die Frage nach der Entstehung der Erkrankung, ob auf hämatogenem Wege oder den ableitenden Harnwegen entlang mit einger Sicherheit entschieden werden. Auf das Vorhandensein von Blutungen wurde keine Rücksicht bei der Beschreibung genommen, da solche ja durch die zahlreichen Manipulationen, welche mit einer zu exstirpirenden Niere vorgenommen werden, bedingt sein können, einen sichern Rückschluss also auf den Zustand vor Beginn der Exstirpation nicht zulassen. Inbetreff der Diagnose haben wir uns mit dem histologischen Nachweis der Tuberculose begnügt und sind dabei niemals in Verlegenheit gekommen. Bacillenfärbungen waren ja auch in zahlreichen Fällen wegen der dazu nicht geeigneten Härtung von vornherein ausgeschlossen. Wir glauben nicht, dadurch einen besonderen Mangel an Genauigkeit der Untersuchung verschuldet zu haben. Dass Tuberkelbacillen unter Umständen in ganz colossalen Mengen in tuberculösen Nieren nachgewiesen werden können, ist eine bekannte Thatsache.

Zunächst lasse ich nun die makro- und mikroskopische Beschreibung der Nieren folgen, in derselben Anordnung und so nummerirt, wie in dem ersten klinischen Theil.

Das Fehlen jeglicher Literaturangaben in den nachstehenden

Zeilen wird Jeder entschuldigen, der bedenkt, dass dieselben nur zur Ergänzung des vorangehenden klinischen Theiles geschrieben sind. Wer sich über die Literatur besonders der neueren Zeit genauer orientiren will, findet dieselbe in sehr ausführlicher Weise in einem zusammenfassenden Referat Schnürer's: Die primäre Nierentuberculose, Centralblatt für die Grenzgebiete der Medicin und Chirurgie 1899, Bd. II, p. 488 ff.

1. Frau F., 26 Jahre alt. Operation am 10. Januar 1900.

Niere kaum vergrössert, die Oberfläche leicht höckrig, die Kapsel adhärent. Ureter verdickt, mit einer käsigen Schicht an Stelle der Schleimhaut. Das Nierenbecken kaum, die Kelche sämmtlich erweitert durch ulcerösen Zerfall der Papillenspitzen. Scheidung zwischen Mark und Rinde überall erkennbar. In beiden deutliche, über die weiche Nierensubstanz vorquellende Knötchen von grauer Farbe, manchmal graugelblichem Centrum, häufig zu Gruppen vereinigt.

Mikroskopisch ist die Schleimhaut des Ureter und Nierenbeckens vollkommen durch ein Granulationsgewebe mit zahlreichen riesenzellenhaltigen Tuberkeln ersetzt. Es finden sich noch mehr Tuberkel, wie es nach dem makroskopischen Aussehen schien, vielfach zu Conglomeraten zusammengeschmolzen in allen Theilen der Niere, fast gleichmässig über Mark und Rinde verstreut. Das Nierenparenchym sehr stark mit Leukocyten durchsetzt, im Uebrigen schwer chronisch interstitiell und parenchymatös verändert.

Diffuse Tuberculose von Niere, Nierenbecken und Ureter. Primärer Sitz nicht klar.

4. M. H., 37 Jahre alt. Operation am 22. Juli 1895.

Sehr stark vergrösserte, an dem einen Pol sehr dicke Niere mit fest adhärenter Kapsel, der vielfach noch eine dicke Fettschicht aufgelagert ist. Der Ureter ohne makroskopisch sichtbaren Veränderungen. Einige Nierenkelche durch Zerfall der Markkegel erweitert. Die Schleimhaut des Nierenbeckens nur zum Theil ulcerirt, zum Theil glatt. Das Nierenparenchym durchsetzt von sehr zahlreichen, vielfach streifenförmig hintereinander gelegenen, im Centrum zerfallenen bis hanfkorngrossen Herden.

Mikroskopisch ist die Ureterschleimhaut durch ein Granulationsgewebe ersetzt, in welchem jedoch specifische Tuberculoseelemente nicht nachgewiesen werden können. Die Nierenbeckenschleimhaut grösstentheils käsig zerstört. Von da aus erstrecken sich charakteristisch perlschnurartig aneinander gereihte, miliare und grössere tuberculöse Knötchen, vom Centrum nach der Peripherie allmählich an Zahl abnehmend durch Mark und Rinde. Dazwischen Streifen von Nierenparenchym, welche nur vereinzelte Tuberkel enthalten. Neben diesen Streifen von Tuberkeln noch andere nach gewöhnlicher Pyelonephritis aussehende eitrige Streifen mit Abscedirungen. In den besser erhaltenen Stellen des Nierenparenchyms sind die Harncanälchen sehr weit, die Epithelien und die Glomeruli sehr stark vergrössert. (Vicariirende Hypertrophie infolge Schrumpfung der anderen Niere).

Mit grösster Wahrscheinlichkeit ist anzunehmen, dass hier das Nierenbecken zunächst erkrankt war und dass von hier aus eine aufsteigende Infection des Nierenparenchyms, die man als Pyelonephritis tuberculosa bezeichnen könnte, stattgefunden hat. Letzteres wird aus der oben näher beschriebenen eigenthümlichen Anordnung der Tuberkel in der Nierensubstanz geschlossen. Später ist dann dazu noch eine anderweitige Infection des Nierenbeckens und der Niere durch Eitererreger, eine Pyelonephritis acuta hinzugekommen.

5. Frl. J., 17 Jahre alt. Operation Anfang 1890.

Beträchtlich vergrösserte Niere, deren Oberfläche durch Vorbuckelung der Kelche flachhöckrig erscheint. Ureter verdickt, an der Innenfläche mit einer käsigen Schicht bedeckt. Nierenbecken und Kelche stark erweitert, ziemlich glattwandig. Am erhaltenen Parenchym wegen der Alkoholhärtung makroskopisch nichts Besonderes zu sehen.

Mikroskopisch ist der Ureter an seiner Innenfläche käsig und in seiner Musculatur findet sich ein abgekapselter grosser Käseherd. In der Niere wechseln stärkst geschrumpfte Partien mit solchen ab, in deren Bereich noch secernirende Glomeruli und wohl erhaltene, wenn auch an Zahl verminderte Harncanälchen der verschiedenen Gattungen bei hochgradig vermehrtem, interstitiellem Bindegewebe vorhanden sind. An diesem letzteren ist auch noch eine Art Scheidung in Mark und Rinde zu constatiren; dabei haben aber die geraden Harncanälchen fast durchweg einen zur Oberfläche annähernd parallelen Verlauf. Ziemlich häufig sind an der Grenze von Mark und Rinde gerade Harncanälchen von einem mehr weniger breiten Saum von glänzend hyaliner Beschaffenheit, der sich bei Färbung nach van Gieson sehr deutlich von dem ihm aufgelagerten Epithel und dem umgebenden leuchtend roth gefärbten Bindegewebe abhebt, umgeben. Ein ähnlicher Saum findet sich auch an einer Anzahl von Sammelröhren, meist in der Nähe des Nierenbeckens. Gegen letzteres ist das Parenchym theils durch eine meist nur sehr dünne, käsige Schicht, theils durch eine schmale Lage von Granulationsgewebe, welches nur hier und da durch frei sich öffnende Sammelröhren unterbrochen wird, abgegrenzt. Dieses Granulationsgewebe besteht aus langgestreckten und verästelten Granulationszellen, ziemlich spärlichen Gefässen und verhältnissmässig wenig zahlreichen Rundzellen, welche nur auf der dem Parenchym zugekehrten Seite einen etwas dichteren Wall bilden. Hier und da enthält es deutliche, kleine Tuberkel mit meist ziemlich kleinen Riesenzellen, welch letztere gegen die benachbarten Tuberkelelemente sehr wenig scharf abgegrenzt, mit ihnen vielfach durch Ausläufer verbunden sind. Die typische, periphere Kernanordnung der tuberculösen Riesenzellen ist hier fast durchweg verloren gegangen. Dieser Granulationsschicht liegt an einigen Stellen eine einfache platte Epithellage auf, die stets mit dem Epithel von in der Nähe sich öffnenden Sammelröhren in Verbindung steht. Im Nierenparenchym verstreut noch eine ganze Anzahl Tuberkel von ziemlich beträchtlicher Grösse, welche zuweilen im Centrum käsig sind. Diese käsigen Stellen sehen aber stark arrodirt, wie von einwuchernden Granulationszellen angenagt, aus. Die Tuberkel sind alle sehr kernarm, insbesondere

arm an Rundzellen; sie bestehen aus Granulationszellen und kleinen Riesenzellen mit wenig typischer Kernanordnung; gegen die Umgebung sind sie meist durch eine concentrisch geschichtete Lage von Bindegewebe abgeschlossen, während der typische Rundzellenwall der frischen Tuberkel gänzlich fehlt. Feine Bindegewebsfasern erstrecken sich auch von hier in das Innere der Tuberkel hinein. Das Bindegewebe der Niere überall hochgradig vermehrt, stellenweise stark mit Rundzellen infiltrirt.

Die mikroskopische Beschreibung dieses Falles ist so ausführlich gemacht, da derselbe, wie später gezeigt werden soll, mancherlei Interesse hat.

7. B., 26 Jahre alt. Operation 27. November 1894.

Niere nicht vergrössert, ihre Oberfläche granulirt, mit flachen, foetalen Furchen und blassen Knötchen. An dem einen Pol sind mehrere Markkegelspitzen käsig zerstört, die Rinde ist in diesem Bereich aber erhalten. Der andere Pol der Niere fast normal aussehend. Die Nierenbeckenschleimhaut ist grösstentheils glatt.

Die oben beschriebene makroskopisch sichtbare Verschiedenheit der beiden Nierenhälften ist auch mikroskopisch sehr deutlich erkennbar. An dem einen Pol ist die Nierensubstanz sehr stark reducirt, die Scheidung in Mark und Rinde nur noch undeutlich erkennbar, das Mark z. Th., die Nierenbeckenschleimhaut bezw. die der Kelche völlig durch käsige Massen ersetzt, das erhaltene Nierengewebe im Zustande chronisch interstitieller Entzündung mit Verödung und Schrumpfung zahlreicher Glomeruli, das Ganze mit sehr zahlreichen miliaren Tuberkeln durchsetzt. Auch in dieser Niere ist eine gewisse reihenförmige Anordnung der Tuberkel nicht zu verkennen. Als Zeichen, dass eine starke Secretstauung stattgefunden hat, sieht man an der Grenze von verkästem Gewebe und erhaltenem Nierenparenchym (Mark) sehr stark ausgedehnte, mit glasigen, von Wanderzellen spärlich durchsetzten Massen angefüllte, zweifellos aus durch die Verkäsung verschlossenen Sammelröhren entstandene, von plattem Epithel begrenzte Hohlräume.

In dem anderen, grösseren Theil der Niere sind ausser zahlreichen kleinen, fast durchweg an der Oberfläche der Niere gelegenen, häufig keilförmigen Schrumpfungsherden gröbere Veränderungen nicht erkennbar, insbesondere fehlen hier Tuberkel ganz. Zwischen den beiden Nierenabschnitten ist eine ziemlich schmale Uebergangsschicht vorhanden, jedoch ist zu erwähnen, dass die käsige Zerstörung der Schleimhaut des Nierenbeckens bezw. der Kelche sehr viel weiter reicht, wie die tuberculösen Veränderungen in den zugehörigen Parenchymabschnitten. Die nicht tuberculös erkrankten Nierenpartien bieten das Bild einer subacuten Glomerulonephritis dar. In der Nähe der erhaltenen Nierenbeckenschleimhaut überall eine starke Leukocyteninfiltration. Die Ureterenschleimhaut ist vollständig zu Grunde gegangen, an ihrer Stelle findet sich ein Granulationsgewebe ohne deutliche Tuberkel. Die Wandung des Ureters, auch die Musculatur stark mit Leukocyten durchsetzt.

Trotzdem in diesem Falle eine Hoden- und Nebenhodentuberculose klinisch voraufgegangen war, macht die mikroskopische Untersuchung

die primäre Entstehung von einem in das Nierenbecken durchgebrochenen hämatogenen Herd aus wahrscheinlich. In dem tuberculös erkrankten Bereiche der Niere fanden sich so schwere Parenchymveränderungen bei verhältnissmässig frischer Erkrankung des Nierenbeckens, dass sie nicht Folge der letztern, sondern nur einer schon länger bestehenden localen Herderkrankung sein können. Es liegt sehr nahe, diese Herderkrankung als eine im Bereich eines Astes der Nierenarterien entstandene Tuberculose des Nierenparenchyms, wahrscheinlich aus der Grenze von Mark und Rinde gelegen, aufzufassen.

8. Herr E. Operation 1. August 1888.

Die durch die Alkoholhärtung stark geschrumpfte Niere ist offenbar in frischem Zustande erheblich vergrössert gewesen. Typische Pyelitis tuberculosa mit starker Erweiterung der Nierenkelche und rundlicher Vorbuckelung derselben nach aussen. Hochgradige Zerstörung des Nierenparenchyms.

Mikroskopisch ist nur eine sehr dünne Schicht plattgedrückten Nierenparenchyms erhalten mit schweren Schrumpfungserscheinungen an den Glomerulis und interstitieller Bindegewebswucherung. Darauf folgt eine fast ebenso dicke Schicht von an der Innenfläche vielfach verkästem Granulationsgewebe mit zahlreichen Tuberkeln, welche manchmal colossale typische Riesenzellen enthalten. Ureter nicht vorhanden.

9. A. M., 16 Jahre alt. Operation 22. November 1892.

Vergrösserte Niere mit höckriger Oberfläche, an welcher in allen Theilen der Niere sich vorbuchtende grössere und kleinere Herde hervortreten, die auf dem Durchschnitt aus rundlichen, käsigen Zerfallsinhalt besitzenden Gebilden bestehen. Diese Herde stehen grösstentheils mit dem Nierenbecken oder den Kelchen nicht im Zusammenhange. Die Papillenspitzen sind nur an einigen Stellen zerfallen, das Nierenbecken grösstentheils glatt, nur in der Nähe des Abgangs des Ureters, welch letzterer fehlt, mit käsigen Zerfallsmassen bedeckt.

Mikroskopisch erscheint das Nierenbecken viel ausgedehnter ulcerös zerstört, wie es nach dem makroskopischen Aussehen zu erwarten war. Gut erhaltene Schleimhaut wird eigentlich nirgends gefunden, nur stellenweise kümmerliche Reste der Epitheldecke. Die Niere ist in allen Theilen durchsetzt von kleineren und grösseren, augenscheinlich aus zerfallenen grossen Tuberkeln entstandenen Hohlräumen, welche häufig noch einen eitrigen Zerfallsinhalt besitzen. Ausserdem finden sich massenhafte, reihenweise angeordnete, vom Mark nach der Rinde zu an Zahl allmählig abnehmende miliare Tuberkel. Da, wo diese sehr reichlich vorhanden sind, beweisen hochgradig erweiterte Sammelröhren das Vorhandensein einer sehr erheblichen Secretstauung. Die Tuberkel, grosse und kleine, sind stellenweise so dicht gesät, dass kaum noch erhaltenes Parenchym dazwischen vorhanden ist. In letzterem sehr starke, chronisch interstitielle und frisch entzündliche Erscheinungen.

Ob das Nierenparenchym oder das Becken in diesem Fall der Ausgangspunkt der Erkrankung war, muss bei dem vorgeschrittenen

Stadium der Erscheinungen dahingestellt bleiben. Complicirt wird die Sache noch dadurch, dass die Section eine hochgradige Blasentuberculose, doppelseitige Ureteritis tuberculosa und zahlreiche käsige Abscesse der anderen Niere ergab. Ich möchte am ehesten vermuthen, dass es sich primär um eine auf hämatogenem Wege entstandene doppelseitige Nierentuberculose gehandelt hat.

10. S., 41 Jahre alt. Operation 12. Januar 1895.

Mässig vergrösserte Niere, mit stark adhärenter Kapsel, welcher an manchen Stellen noch eine dicke Schicht der Fettkapsel aufgelagert ist. Ureter von gewöhnlicher Dicke, seine Schleimhaut stark ulcerirt. Das Nierenparenchym ziemlich gut erhalten. Das Nierenbecken kaum erweitert, seine Wandungen ulcerös, mehrfach greift die Ulceration auf die Markkegel über. Im Nierenparenchym, speciell im Mark, zahlreiche blasse Knötchen.

Mikroskopisch ist am auffallendsten eine auch die Muskelschicht fast ganz zerstörende Ureteritis tuberculosa. Das Nierenbecken ebenfalls überall ulcerirt. Die Niere ist in allen Theilen stark mit Tuberkeln durchsetzt, am stärksten das Mark. Dabei wechseln stärker mit weniger stark afficirten Partien ab. In den ersteren ist die schon mehrfach beschriebene reihenweise Anordnung der Tuberkel nicht zu verkennen. Solche Tuberkelstreifen lassen sich vom Becken durch Mark und Rinde bis zur Nierenkapsel verfolgen. Hier und da auch grössere Käseherde in der Nierensubstanz.

Das Primäre scheint hier eine Pyelitis tuberculosa gewesen zu sein.

11. Frau T., 39 Jahre alt. Operation 13. Februar 1894.

Niere beträchtlich vergrössert, Oberfläche flachhöckrig, die Kapsel adhärent, zum Theil noch mit einer Fettschicht bedeckt. Der Ureter ist nicht erweitert, seine Wandungen sind verdickt, an Stelle der Schleimhaut Zerfallsmassen. Das Nierenbecken ist nur wenig erweitert, seine Wandung aber überall ulcerirt mit Uebergreifen des Zerstörungsprocesses auf sämmtliche Papillenspitzen. Im Nierenparenchym, besonders zahlreich in der Rinde, treten stecknadelkopfgrosse, scharf gegen die Umgebung abgegrenzte Punkte hervor. Hier und da grössere, bis an die Oberfläche der Niere heranreichende Zerfallsherde.

Mikroskopisch hochgradige Ureteritis tuberculosa. Das Mark in seinen centralen Partien ausgedehnt verkäst. Das Nierenparenchym sehr stark mit meist miliaren Knötchen, deutlich reihenförmig angeordnet, durchsetzt. Auch einige grössere Tuberkel mit Verkäsung und Zerfall sind vorhanden.

Im übrigen ist das Nierenparenchym sehr stark reducirt, diffus mit Leukocyten infiltrirt.

Es handelt sich demnach um eine typische sogenannte Phthisis renalis mit diffuser Tuberculisirung der ganzen Nierensubstanz. Ob die bei der Section gefundene Tuberculose der Harnblase und des andern Ureter absteigend von der kranken Niere aus, oder letztere

und der Ureter der andern Niere aufsteigend von einer primären Harnblasentuberculose aus entstanden ist, muss in suspenso gelassen werden.

12. A. D., 37 Jahre alt. Operation 8. Mai 1894.

Sehr stark vergrösserte Niere, die Kelche nach aussen vielfach vorgebuckelt, die Nierensubstanz stark ulcerös zerstört, so dass die Niere einen grossen Sack bildet, welcher aus einer ca. 2 mm dicken Schicht Parenchym und einer fast ebenso dicken, die Innenseite auskleidenden käsigen Zerfallsmasse besteht. Die Kapsel überall adhärent. Anfangstheil des Ureters sehr stark erweitert, ca. 1—2 cm im Durchmesser haltend, die Innenfläche käsig, das Lumen als ca. $1^1/_2$ cm breiter Schnitt sich darstellend.

Mikroskopisch ist im Ureter Epithel nicht mehr zu erkennen, das Lumen ist sehr weit. Die Wandung besteht aus einer käsigen Zerfallsschicht, einer Granulationsschicht mit zahlreichen, riesenzellenhaltigen Tuberkeln, hier und da auch noch aus einem Rest von Muskelschicht, welche aber grösstentheils durch tuberculöses und Bindegewebe ersetzt ist. An einer Stelle hat das tuberculöse Gewebe die Wandung des Ureters ganz durchbrochen (die Section ergab, dass der zurückgebliebene Harnleiterrest von einem ausgedehnten tuberculösen Abscess umgeben war). Präparate der Sackwandung ergaben, dass die gröbere Nierenstructur vollkommen verloren gegangen war. Diese Sackwandung besteht von aussen nach innen aus einer Schicht bindegewebsreichen, comprimirten Nierengewebes, in welcher Glomeruli in der äusseren Randschicht liegen, während in der inneren nur meist sehr enge, der Oberfläche parallel verlaufende Harncanälchen sich finden, einer zweiten aus mit massenhaften riesenzellenhaltigen Tuberkeln durchsetztem Granulationsgewebe bestehenden und einer sehr dicken, käsigen Zerfallsschicht. Der Rest Nierenparenchym ist wenig über 1—2 mm dick, an einigen Stellen ist es so vollkommen geschwunden, dass nicht einmal der Rest eines Harncanälchens die Nierennatur erkennen lässt. Die Glomeruli grösstentheils verödet, nur wenige sind besser erhalten und dann parallel der Oberfläche zusammengequetscht.

Es stellt dieser Fall ungefähr den höchsten Grad einer tuberculösen Pyelitis mit Pyonephrose dar. Damit soll nun nicht behauptet werden, dass die Pyelitis das Primäre gewesen sei. Die Section ergab eine doppelseitige Epididymitis tuberculosa, in der Blasenschleimhaut vereinzelte grosse Tuberkel und einzelne etwas grössere tuberculöse Geschwüre, endlich in der linken vergrösserten Niere im obern Pol einen gut haselnussgrossen, verkästen Herd, der einerseits bis dicht unter die Kapsel, andrerseits bis in eine Papillenspitze hineinreichte, während Nierenbecken und Ureter dieser Seite gesund war. Es stellt vielleicht diese Niere ein frühes Stadium der andern exstirpirten dar.

13. S. S., 55 Jahre alt. Operation 7. Juni 1894.

Niere nicht vergrössert, äusserlich nicht wesentlich verändert. Auf dem Durchschnitt vorgeschrittene Tuberculose des Beckens und der Kelche, welche käsige, mit Zerfallsmassen bedeckte Wandungen haben. Der Pro-

cess ist in der Marksubstanz schon weit fortgeschritten, aber auch in der Rinde finden sich zahlreiche, zum Theil verkäste Knötchen. Der Ureter ist verdickt, seine Innenfläche verkäst.

Bei der Section fand sich der Ureter bis zur Blase, deren Wandung ein grosses tuberculöses Geschwür bildete, verkäst. Die andere Niere ohne Besonderheiten.

Mikroskopisch Ureterenschleimhaut vollkommen zerstört, durch an der Innenfläche verkästes Granulationsgewebe mit zahlreichen riesenzellenhaltigen Tuberkeln ersetzt. Muskelschicht erhalten, ihre Bündel aber durch Rundzellenherde auseinandergedrängt. Das Mark der Niere fast vollkommen zu Grunde gegangen. An seiner Stelle von zahlreichen, riesenzellenhaltigen Tuberkeln durchsetztes Granulationsgewebe. Da, wo noch Markreste vorhanden sind, finden sich reichlich Tuberkel darin. Die Rinde besser erhalten, ebenfalls eine grössere Anzahl miliarer Tuberkel enthaltend. Hochgradige chronische interstitielle Entzündung der Nierenrinde mit meist herdförmiger Schrumpfung von Glomerulis und benachbarten Harncanälchen.

Es handelt sich also um eine vorgeschrittene Phthisis renalis, von der man annehmen muss, dass sie in der Niere bezw. dem Becken entstanden ist und von da abwärts die Blase inficirt hat, da bei primärer ausgedehnter Blasentuberculose doch wohl die andere, bei der Section gesund gefundene Niere ebenfalls hätte inficirt werden müssen.

14. Frau Dr. W. Operation März 1892.

Phthisis renalis tuberculosa. Käsiger Zerfall der Markkegel und bucklige Vorbuchtung der stark erweiterten Kelche an der Oberfläche der Niere. Rindensubstanz ebenfalls stark reducirt, fibrös.

Mikroskopisch Ureteritis tuberculosa. Im wesentlichen handelt es sich um eine käsige Tuberculose des Nierenbeckens und der Kelche; jedoch finden sich auch zahlreiche miliare Tuberkel in allen erhaltenen Theilen der Niere, deren Parenchym stellenweise bis auf wenige mm reducirt ist.

15. S., 61 Jahre alt. Operation am 22. Juli 1897.

Stark vergrösserte Niere mit ziemlich glatter Oberfläche, nur der eine Pol erscheint stark narbig geschrumpft. Kapsel überall mit der Niere verwachsen, zum Theil noch mit einer mehr weniger dicken Fettschicht bedeckt. Der Ureter nur in seinem Anfangstheil erhalten, nicht erweitert, mit etwas verdickten Wandungen. An einer Stelle der Nierenoberfläche, an der Convexität, ein über Fünfmarkstück grosser, länglichrunder geschwüriger Defect, welchem auf dem Durchschnitt ein aus zahlreichen zum Theil hämorrhagischen, zum Theil blassen Knötchen confluirender, keilförmiger Herd entspricht, welcher Mark und Rinde durchsetzt. An dem einen Pol eine grosse Caverne, einem durch Zerfall des Parenchyms erweiterten Nierenkelch entsprechend. Nierenbecken und Kelche im übrigen nicht wesentlich erweitert. Käsige Zerfallsherde zum Theil mit Verkalkung finden sich noch in allen Theilen der Niere.

Mikroskopisch erscheint die Wandung des Ureter verdickt, die Musculatur grösstentheils, die Schleimhaut ganz zerstört, an Stelle der

letzteren ein Granulationsgewebe mit riesenzellenhaltigen Tuberkeln und Zerfall an der dem Lumen zugekehrten Seite. Das Nierenparenchym ist gegen das Becken, dessen Schleimhaut ganz verloren gegangen ist, durch eine dicke, käsige Schicht abgegrenzt; im übrigen ist es stellenweise so stark zerstört, dass in einem an seine Stelle getretenen sehr derben, schwieligen Bindegewebe mit sehr zahlreichen, grossen und kleinen confluirenden Tuberkeln nur noch ganz vereinzelte, zum Theil cystisch erweiterte Harncanälchen den Nierencharakter verrathen. An anderen Stellen sind noch reichlichere Parenchymreste vorhanden, aber überall sind sie ganz dicht mit Tuberkeln durchsetzt und zeigen ausserdem hochgradige chronisch interstitielle und parenchymatöse entzündliche Processe, wie Bindegewebswucherung, Rundzelleninfiltration, Schrumpfungszustände an den Glomerulis u. s. w. Hochgradige Paranephritis tuberculosa.

Wohl mit Sicherheit liegt also hier eine Niere vor, in welcher ein primärer Herd in einem Markkegel nach Durchbruch in das Nierenbecken dieses und die abführenden Harnwege inficirt und dann secundär zu einer rückläufigen Weiterverbreitung im Nierenparenchym Veranlassung gegeben hat.

16. A. M., 24 Jahre alt. Operation am 10. Februar 1899.

Niere etwas vergrössert, mit grösstentheils glatter Oberfläche. Kapsel abziehbar. Unter derselben kommen zahlreiche flache Blutergüsse zum Vorschein, sowie in Gruppen stehende, confluirende Knötchen, denen auf dem Durchschnitt keilförmige, durch Mark und Rinde sich erstreckende Herde entsprechen. Eine grössere Anzahl von Kelchen in allen Theilen der Niere durch Zerfall der Papillenspitzen unregelmässig buchtig erweitert, ihre Wandungen mit käsigen Zerfallsmassen bedeckt. Der Ureter deutlich verdickt, 8—10 mm im Durchmesser haltend, sein Lumen sehr eng.

Mikroskopisch Ureter innen mit einer dicken Granulationsschicht ausgekleidet, welche zahlreiche Tuberkel enthält. Muskelschicht grösstentheils, Schleimhaut ganz zerstört. Das Lumen fast ganz verlegt, einen verzweigten, engen Spalt darstellend. Nierenbeckenschleimhaut zum Theil gut erhalten, aber stark mit Leukocyten durchsetzt, welche unter dem Epithel einen dichten Wall bilden. Im Bereich solcher, besser erhaltener Nierenbeckenpartien zeigte die Niere ausser geringen Degenerationsvorgängen hauptsächlich an den Epithelien der gewundenen Canälchen, vermehrtem Kernreichthum der Glomeruli, sowie Leukocyteninfiltration in der Nähe der Gefässe, wenig Veränderungen, vor allem keine tuberculöser Natur. Diese Theile der Niere wölben sich an der Oberfläche bucklig vor, während die nunmehr zu beschreibenden narbig retrahirt sind. Diese letzteren bieten das Bild der Phthisis renalis mit starker Schrumpfung. Die Tuberkel hier wieder sehr charakteristisch angeordnet, wie es oben als Pyelonephritis tuberculosa öfters bezeichnet ist. Erhaltene Nierenpartien wechseln mit zerstörten ab, sodass manchmal an demselben Markkegel einerseits das Epithel erhalten, die zugehörigen Nierenpartien nicht tuberculös, andererseits die Nierensubstanz zum Theil käsig zerstört, hochgradig geschrumpft, mit Tuberkeln durchsetzt ist.

Ureteritis, Pyelitis und Pyelonephritis tuberculosa.

17. K., 18 Jahre alt. Operation am 14. Februar 1899.

Stark vergrösserte Niere, an deren Oberfläche, beetartig dieselbe überragend, zahlreiche aus einzelnen undeutlich abgegrenzten, stärker bluthaltigen Herden confluirende Gebilde hervortreten. Kleinere verstreute, blasse Herde an zahlreichen anderen Stellen über die ganze Oberfläche verbreitet. Der eine Nierenpol gut erhalten mit deutlicher Scheidung von Mark und Rinde. In den übrigen Theilen der Niere sind die Kelche durch Zerfall der Markkegel stark erweitert, sodass hier und da das Parenchym bis auf wenige mm verdünnt ist. Nierenbeckenwandung ulcerös, von einer dünnen käsigen Schicht bedeckt. Ureter stark verdickt, gut 1 cm im Durchmesser haltend, seine Schleimhaut ulcerirt.

Mikroskopisch sehr charakteristische Ureteritis tuberculosa. Nierenbeckenschleimhaut grösstentheils zerstört. In den besser erhaltenen Theilen der Niere finden sich Tuberkel nur in der Nähe des Nierenbeckens, nirgends ist diese Gegend ganz frei von tuberculösen Veränderungen. In den übrigen zum Theil sehr stark geschrumpften Nierenabschnitten liegen die Tuberkel verstreut in Mark und Rinde.

Der grosse Unterschied zwischen verschiedenen Abschnitten der Niere, einerseits wohl erhaltene mit vereinzelten Tuberkeln in der Nähe des Nierenbeckens, andererseits so hochgradig zerstörte, dass von Mark kaum noch etwas, von der Rinde nur eine dünne Schicht, bestehend aus derbem Bindegewebe mit verödeten Glomerulis, spärlichen Harncanälchen und zahlreichen Tuberkeln, erhalten ist, macht es im höchsten Grade wahrscheinlich, dass primär ein oder mehrere Markkegel erkrankt waren, welche nach Uebergreifen des Processes auf das Nierenbecken dieses und die abführenden Harnwege inficirten. Dafür spricht, dass in einem grossen Theil des Nierenbeckens die Erkrankung erst eine frische, beginnende war.

19. Frau R. Operation am 27. März 1897.

Niere vergrössert, an der Oberfläche Reste fötaler Furchung, sonst ist dieselbe glatt. Kapsel kaum adhärent. Die Rinde auf dem Durchschnitt ca. 1 cm breit. Kelche ziemlich stark, Becken mässig erweitert, die Schleimhaut gerunzelt, aber makroskopisch nicht deutlich verändert. In der Rinde sind zahlreiche blasse, manchmal keilförmige radiäre Streifen zu erkennen. Einige rundliche Herde finden sich im Mark in der Nähe der Papillenspitze und in der Rinde dicht unter der Kapsel gelegen. Anfangstheil des Ureters hochgradig erweitert, im aufgeschnittenen Zustande ca. $2\,^1/_2$ cm weit.

Mikroskopisch ist das Nierenparenchym an vielen Stellen wohl erhalten, an anderen im Zustande hochgradiger Schrumpfung, offenbar in Folge von Compression durch die durchweg sehr stark erweiterten Nierenkelche. In diesen geschrumpften Partien vereinzelte grosse, sehr fibröse Tuberkelknoten. Die Nierenbeckenschleimhaut grösstentheils gut erhalten, nur an einigen Stellen geschwürig zerfallen, hier durch eine Granulationsschicht ersetzt, welche zahlreiche kleinste Tuberkel enthält. Auch die Ureterenschleimhaut erhalten bis auf eine Stelle, an welcher sich hämor-

rhagische Granulationsmassen durch das Epithel hindurchgedrängt haben. Ueberall starke Leukocyteninfiltration unter dem Epithel von Nierenbecken und Ureter. Im übrigen bietet die Niere das typische Bild einer acuten Pyelonephritis dar, durch welche auch die makroskopisch sichtbare Streifung in der Rinde bedingt ist.

Wir haben hier eine Combination einer alten Hydronephrose, kenntlich an der Erweiterung von Ureter, Nierenbecken und Drüsen, sowie der hochgradigen Schrumpfung einzelner am stärksten dem Druck von Seiten des im Nierenbecken angesammelten Secretes ausgesetzten Nierenportionen, einer meist in in der Nähe des Nierenbeckens localisirten Tuberculose neben älteren verstreuten Tuberkeln der Niere und einer acuten Pyelonephritis vor uns.

20. W. K. Operation am 1. November 1899.

Sehr stark vergrösserte Niere; Fett- und fibröse Kapsel im Zusammenhange mit dem Organe exstirpirt. In ersterer zahlreiche, flächenhaft ausgebreitete, buchtige Abscesse. Kapsel untrennbar mit der Niere verwachsen. Der Anfangstheil des Ureter mit exstirpirt. Derselbe ist sehr stark verdickt. Nierenbecken und Kelche durch Zerfall ihrer Wandungen stark erweitert, überall mit einer mehrere mm dicken käsigen Schicht ausgekleidet. Das erhaltene, ödematös durchtränkte, derbe, augenscheinlich hochgradig interstitiell und parenchymatös veränderte Nierenparenchym enthält sehr zahlreiche punkt- und streifenförmige graue und gelbliche Herde, sowie Conglomerattuberkel in Mark und Rinde.

Die Section ergab als directe Todesursache eine acute eitrige Peritonitis, deren Ausgang nicht ermittelt werden konnte, Tuberculose des zurückgelassenen Ureterrestes, sowie der ganzen Blase, des linken Nebenhodens und Hodens, während der rechte Ureter und die rechte Niere gesund erschienen, ausserdem alte schiefrige Induration beider Lungen.

Mikroskopisch ist das Epithel des Ureter zum grossen Theil gut erhalten, zum Theil verloren gegangen. Die ganze Schleimhaut ist mit massenhaften, riesenzellenhaltigen Tuberkeln durchsetzt, welche die Muskulatur fast ganz zerstört haben. Umgeben ist der Ureter von dickem, schwieligem Gewebe. Nierenbeckenepithel theils erhalten, theils durch Leukocyteninfiltration, theils durch käsigen Zerfall zerstört. Im Mark zahlreiche, nicht selten ins Nierenbecken sich öffnende, aus einzelnen kleineren confluirende, grosse käsige Tuberkel. Da, wo die Marksubstanz verkäst ist, enthält die Niere colossale Mengen von manchmal verstreut gelegenen, manchmal zu Gruppen vereinten Tuberkeln, bei welchen eine reihenförmige radiäre Anordnung vielfach nicht zu leugnen ist. Weniger zahlreiche Tuberkel enthalten die zu besser erhaltenen Beckenabschnitten gehörenden Nierentheile, jedoch ist keine Gegend ganz frei davon. Die Harncanälchen sind fast sämmtlich durch cylindrische Massen verstopft, vielfach hochgradig cystisch erweitert. Glomeruli grösstentheils erhalten, ohne hochgradige Veränderungen. Im pararenalen Bindegewebe massenhafte Tuberkel und käsige Abscesse.

Blasenwandung überall käsig ulcerirt, der rechte Ureter und die rechte Niere auch mikroskopisch ganz frei von Tuberculose.

Bei der grossen Ausdehnung des tuberculösen Processes im Urogenitaltractus, von dem nur linke Niere und Ureter frei sind, muss auch in diesem Falle auf eine Entscheidung darüber verzichtet werden, ob Nebenhoden, Blase oder linke Niere den primären Sitz der Tuberculose darstellten, da für alle drei Möglichkeiten Mancherlei spricht. Durch die angestellten Untersuchungen haben sich sichere Anhaltspunkte über den primären Sitz der Tuberculose in der Niere nur in wenigen Fällen ergeben; bei diesen ist eine darauf bezügliche Notiz in die Zusammenfassung des Befundes am Schluss der Beschreibung jedes Falles unter Angabe der Gründe eingeflochten.

Nur über die secundäre Verbreitung der Tuberculose im Parenchym glaube ich einige nähere Auskunft geben zu können. Es fand sich nämlich in 7 Fällen (4, 7, 9, 10, 11, 16, 20) eine eigenthümliche Anordnung der Tuberkel, welche ich der Kürze halber, da sie nach Analogie der acut pyelonephritischen Streifenbildung (z. B. in Fall 19 beschrieben) zu entstehen scheint, verschiedentlich als Pyelonephritis tuberculosa bezeichnet habe, obgleich ich weiss, dass dieser Name zu Missdeutungen Anlass geben kann. Ich glaube, dass die Bildung dieser Form der Nierentuberculose rückläufig auf dem Wege der Harncanälchen vor sich geht. Die Gründe, welche mich veranlassten, diesen Infectionsmodus anzunehmen, sind bei einigen Fällen schon mehr weniger genau erörtert und sollen hier nur kurz zusammengefasst werden. Es sind dies 1. die eigenthümliche reihenförmige radiäre Anordnung der Tuberkel, 2. die allmähliche Abnahme der Tuberkel an Zahl in der Richtung vom Centrum nach der Peripherie, 3. die Beschränkung des Vorganges auf Stellen, an welchen das Nierenbecken nebst angrenzendem Parenchym verkäst war, 4. das Freibleiben von Streifen derselben Niere da wo die Harncanälchen sich in das Nierenbecken öffneten, 5. die deutlichen Zeichen einer Secretstauung in grösseren geraden Canälchen an der Grenze von verkästem und erhaltenem Parenchym.

Eine Zusammenstellung der Befunde ergiebt, dass die meisten der zur Exstirpation gelangten Nieren vergrössert, zuweilen sogar sehr erheblich vergrössert waren. In 15 Fällen hatte der Process diffus die Niere ergriffen, keinen grösseren Theil derselben vollkommen frei lassend; nur in einem Fall (7) war nur der eine Nierenpol, etwa $^1/_3$ der Niere, tuberculös erkrankt, während die übrige Nierensubstanz trotz sorgfältigster Untersuchung sich als frei von Tuberculose erwies. Aber in diesem Falle war das Nierenbecken weiter erkrankt, wie die Niere selbst, so dass man, falls man nur die makroskopisch als erkrankt erkennbaren Theile entfernt hätte, der Gefahr ausgesetzt gewesen wäre, mikroskopisch zweifellos erkrankte Nierenbeckentheile stehen zu

lassen. Ausserdem war auch schon der Ureter dieser Niere erkrankt, sein Epithel völlig zu Grunde gegangen; innen war derselbe mit einer Granulationsschicht ausgekleidet, die allerdings mikroskopisch keine unbedingt als tuberculös anzusprechenden specifischen Elemente enthielt. Vielleicht ist die Infection noch eine zu frische gewesen, um schon specifisch tuberculöses, mit Sicherheit als solches erkennbares Gewebe hervorzubringen. Von keinem unserer Fälle kann man also sagen, dass eine partielle Nierenresection die Sicherheit, alles Tuberculöse entfernt zu haben, geboten hätte.

Das Nierenbecken war in 10 Fällen total, in 6 Fällen nur partiell erkrankt. Der Grad der Erkrankung und die Ausdehnung, in welcher das Nierenparenchym in Mitleidenschaft gezogen war, wechselten. Es fanden sich die verschiedensten Grade von beginnender Erkrankung des Beckens und einiger angrenzenden Papillenspitzen bis zur ausgebildeten Pyonephrosis tuberculosa mit Zerstörung fast des gesammten Nierenparenchyms. Erkrankt war das Nierenbecken also in allen Fällen. Es ist das sehr wichtig, da es beweist, dass die Nierentuberculose in der weitaus grössten Mehrzahl der Fälle erst dann manifest diagnosticirbar wird, wenn das Nierenbecken bereits in Mitleidenschaft gezogen ist.

Der Ureter war in 11 Fällen zweifellos tuberculös erkrankt, in zweien (4 und 7) fand man an Stelle der verloren gegangenen Schleimhaut ein Granulationsgewebe, welches keine specifisch tuberculösen Elemente enthielt, in einem (19) war er bis auf einige geschwürige Epitheldefecte gesund (in diesem Falle war auch der Process in der Niere zwar an den verschiedensten Stellen, aber überall nur in Anfangsstadien vorhanden); in zwei Fällen (8 und 9) ist der Ureter nicht untersucht worden. Dieser tuberculöse Ureter bleibt allerdings bei der Nierenexstirpation zum grossen Theil im Körper zurück; aber er scheint doch ausheilen zu können, wenn ihm nur nicht von Seiten der Niere fortdauernd neue Infectionsstoffe zugeführt werden. Im Ureter ist die Tuberculose zunächst (cf. Fall 20) im subepithelialen Gewebe localisirt, erst später wird das Epithel und weiterhin die Musculatur ergriffen und mehr weniger stark zerstört.

Eine Sonderstellung unter den untersuchten Fällen nimmt No. 5 ein. Es handelt sich hier um eine sehr chronisch verlaufende Nierentuberculose bei einem jungen Mädchen. Die oben näher beschriebenen eigenthümlich hyalinen Wälle in der Tunica propria zahlreicher Harncanälchen sind wohl mit Sicherheit als eine amyloide Degeneration zu deuten. Dafür spricht ihr Sitz in geraden Canälchen an der Grenze von Mark und Rinde sowie in Sammelröhren in der Nähe

Papillenspitzen. Weiterhin fand sich ein nicht unerheblicher Grad von spontaner Ausheilung am tuberculösen Gewebe. Die Tuberkel hatten ganz das Aussehen, wie man es häufig in sehr chronisch verlaufenden, in Ausheilung begriffenen Formen von Gelenktuberculose antrifft. Innerhalb der Tuberkel waren die käsigen Massen fast ganz resorbirt, reichliches Bindegewebe neugebildet. Die ganzen Tuberkel waren sehr kernarm, gegen die Umgebung durch eine derbe Bindegewebsschicht abgekapselt. Der charakteristische Leukocytenwall am Rande der Tuberkel fehlte vollkommen. Es steht also hier ein ominöser Vorgang, Amyloiddegeneration, einem Heilungsvorgang gegenüber. Trotz des letztern kann es wohl nicht zweifelhaft sein, dass hier die Nephrektomie auch durch den pathologisch-anatomischen Befund an der exstirpirten Niere gerechtfertigt war; denn sie beseitigte allein mit Sicherheit den Grund der amyloiden Degeneration, die chronische Eiterung, und selbst wenn die Tuberculose dieser Niere, was ja noch äusserst zweifelhaft ist, völlig zur Ausheilung gekommen wäre, würde das schon hochgradig zerstörte, decimirte Organ seinem Träger nur noch wenig Nutzen gebracht haben.

Folgende Schlusssätze möchte ich auf Grund der obigen Untersuchung aufstellen:

1. In allen Fällen von Nierentuberculose, in welchen die Diagnose mit solcher Sicherheit gestellt werden konnte, dass eine Exstirpation der Niere gerechtfertigt erschien, war das Nierenbecken, in den allermeisten auch der Ureter tuberculös erkrankt.

2. Die Ausbreitung der Erkrankung im Nierenparenchym und Becken ist in der Regel eine so diffuse, dass eine partielle Resection der Niere nicht die Sicherheit bietet, alles Krankhafte entfernt zu haben.

3. Das Vorkommen einer spontanen Ausheilung einer Nierentuberculose ist nicht vollkommen auszuschliessen.

4. Die Weiterverbreitung des tuberculösen Processes in der Niere geschieht sehr häufig in Gestalt von radiär angeordneten Tuberkelstreifen auf dem Wege der Harncanälchen ähnlich der acuten Pyelonephritis.

II.

Aus dem pathologischen Institut Marburg (Geheimrath Marchand) und der chirurgischen Klinik (Geheimrath Küster).

Ueber die Transplantation des Netzes auf Blasendefecte.

Von

Prof. Enderlen,

Secundärarzt der Klinik.

(Mit Tafel I und II.)

In den Archives de Médecine expérimentale et d'Anatomie pathologique Mai 1899. No. 3 beschrieben A. V. Cornil und P. Carnot verschiedene interessante Experimente, welche sie an der Harn- und der Gallenblase ausgeführt hatten. Die Ergebnisse, welche sie bei der Harnblase von Hunden erhielten sind in kurzem folgende:

Einfache Schnittwunden der Blase heilen sehr leicht, vorausgesetzt, dass man sie gut näht. Man kann die Blasenwunde aber auch ohne Naht zur Verheilung bringen, wenn man das grosse Netz über dieselbe legt, nur muss man die Blase in der Mitte mit Catgut abbinden, um den Zufluss von Urin abzuhalten. Nach den Experimenten von Cornil bekommt die Blase in dem Laufe von 8—12 Tagen ihre frühere Weite wieder.

In einer anderen Versuchsreihe brachten sie in der Mitte der Blase eine Catgutligatur an, welche das Organ in Hantelform theilte und den oberen Hohlraum vollkommen ausschaltete. Darauf wurde die Blase kurz oberhalb der Ligatur abgetragen und das Netz über den Stumpf genäht. Die Hunde mussten wegen des verengerten Blasenvolumens öfter Urin lassen; nach 8 Tagen schon war die Wiederherstellung der Calotte zu constatiren, allerdings hatte die Blase ihre normale Ausdehnung noch nicht angenommen. Die mikroskopische Untersuchung ergab, dass die Schleimhaut der oberen Calotte der Blase nach 7—10 Tagen vollkommen ersetzt ist, dass ferner diese Schleimhaut von Epithel überzogen ist. Unter der Epitheldecke fanden Cornil und Carnot dicht gefügtes junges Bindegewebe, welches

University of California LIBRARY Medical Department

mit Gefässen versehen war, und reichlich Plasmazellen und Leukocyten aufwies. An dem Blasenepithel wurde ferner festgestellt, dass es nicht allein die Narbe sehr schnell bedeckt, sondern dass es auch in die Nahtcanäle vordringt. Auf diese Weise formen die Fäden mikroskopische Fisteln welche mit Epithel ausgekleidet sind.

In dem neuen Blasenepithel beobachteten Cornil und Carnot in der Zeit vom 7.—12. Tage Entzündungserscheinungen, öfters auch die Anwesenheit von kleinen Abscessen.

Als sie in einem Falle nach Abtragung der Blasencalotte den Verschluss des Stumpfes durch Darmwandanlagerung erzielten, wurde dabei die Darmwand unfreiwillig durchstochen. Nun wurde bei der mikroskopischen Untersuchung der interessante Befund erhoben, dass Darm- und Blasenepithel in den Stichcanal einwanderten, dass es sogar zur Bildung von Divertikeln kam. Die beiden Epithelarten stiessen in dem Stichcanal zusammen. „Chaque revêtement épithélique conserve donc ses caractères propres à leur point d'union, ce qui, au point de vue de l'anatomie générale, a bien son importance.

Cornil und Carnot widmeten auch der Catgutligatur ihre Aufmerksamkeit. Der Catgutfaden wird resorbirt und verschwindet. Bei diesem Vorgang nähert er sich aber mehr und mehr der Blasenmucosa. Er kann in das Innere der Blase vordringen und zum Theil mit dem Urin ausgeschieden werden. „Das Catgut schneidet ein und zerstört successive auf seiner Wanderung das Peritoneum, das Muskellager der Blase, das Bindegewebe und die Mucosa durch einen Entzündungsprocess, durch Erweichung der Gewebe mit Leukocyteninfiltration."

Die weiteren Versuche, z. B. Einpflanzung eines gestielten Hautlappens in die Blase, Einstülpung des Netzes in die eröffnete Blase und Naht, Umkrempelung der eröffneten Blase, Annähung des Netzes an die Harnblase und secundäre Abtragung der mit dem Netz vereinigten Calotte mögen nur kurz erwähnt sein, da sie im folgenden keine weitere Berücksichtigung erfahren werden.

Aus der Litteratur über die Regeneration der Blasenschleimhaut möchte ich noch eine Arbeit von Beltzow [1]) erwähnen.

Dieser reizte die Blasenschleimhaut mechanisch oder chemisch und untersuchte sie 24 Stunden bis 5 Tage nach dem Eingriffe. Nach ihm regenerirt sich bei mässigem Reize das Epithel gewöhnlich in 48 Stunden vollständig; wenn dasselbe aber tief lädirt war, tritt die Regeneration erst nach 3 oder sogar nach 4 Tagen ein. Bei der Regeneration des Harnblasenepithels finden sich nach Beltzow neben der Mitose Zellen mit solcher Kerntheilung, welche an die indirecte Fragmentirung erinnern.

1) Beltzow, Zur Regeneration des Epithels der Harnblase. Virchow's Archiv. Bd. XCVII. 1884.

Auf Anregung von Herrn Geheimrath Marchand habe ich die Deckung des Stumpfes mit Netz nach Ligirung der Blase in der Mitte und Abtragung der oberen Calotte unternommen, andere später anzuführende Versuche schlossen sich daran an.

Versuchsanordnung.

Bei Hunden und Katzen wurde unter den üblichen Vorsichtmassregeln die Bauchhöhle eröffnet, die Blase vorgezogen, ungefähr in der Mitte mit Catgut abgebunden, oberhalb der Ligatur ein Theil abgetragen und Netz auf den Stumpf genäht. Auf gewisse Vorsichtsmassregeln wurde ich durch eigenen Schaden hingewiesen. Am schwierigsten ist entschieden das richtige Maass im Anziehen des Catgutfadens herauszufinden, namentlich bei voller Blase. Hier kommt es leicht vor, dass die Ligatur zu schwach angezogen wird, dass kein vollkommener Abschluss für den Urin zu Stande kommt. Zieht man andererseits den Faden zu fest an, so ist Nekrose des Blasenstumpfes die Folge[1]). Am zweckmässigsten war es, so zu schnüren, dass aus dem Blasenstumpfe noch Blutung erfolgte.

Ferner empfiehlt es sich, nicht direct oberhalb der Catgutligatur die Abtragung vorzunehmen. Der Grund hierfür ist folgender: Nach Abtragung der Calotte zieht sich der Blasenrest, hauptsächlich der in Betracht kommende Stumpf stark zusammen, es bleibt demnach nicht viel Wundfläche übrig zur Vereinigung mit dem Netz. Etwas kann man freilich diesem Uebelstande abhelfen, wenn man an passend angelegten Fadenschlingen ziehen lässt und so den Stumpf erweitert. Dabei lässt sich nebenbei bemerkt Anheftung des Netzes bequemer (auch bei grösserem Stumpfe) ausführen. Cornil und Carnot legten 5 Nähte zur Befestigung des Omentum majus auf dem Stumpfe; bei sorgfältiger Ausführung gebrauchte ich meist die 2—3 fache Anzahl bei Katzen, bei Hunden mittlerer Grösse entsprechend mehr.

Bei den Hunden liess sich nach dem Eingriffe nur häufigeres Uriniren feststellen, was sich ja leicht aus dem verkleinerten Volumen der Harnblase erklärt. Einige male kam es wegen der zu lose liegenden Ligatur zu Peritonitis; diese Fälle wurden nicht zur mikroskopischen Untersuchung herangezogen.

Die Thiere wurden 3—42 Tage nach Netztransplantation getödtet. In allen Fällen war das Netz der Blase adhaerent. Vielfach, namentlich nach kurzer Versuchsdauer bestanden Adhaesionen des Netzes mit der Bauchwunde. In der Beobachtung, in welcher der Hund nach

1) Vergl. die folgenden Protokolle.

dem Eingriffe 42 Tage am Leben gelassen wurde, fanden sich bedeutend weniger Adhaesionen vor. Die Grösse der Blase schwankte selbstverständlich nach dem Grade ihrer Füllung mit Urin. Die Angabe von Cornil und Carnot, dass sie ihr früheres Volumen besitze, dürfte nicht ganz der Wirklichkeit entsprechen. Erstens fehlen Angaben der Capacität der Blase vor Abtragung der Calotte und bei der Tödtung des Thieres. Zweitens schafften sie nach der Zeichnung wenigstens einen kleineren Raum; eine nachfolgende Ausdehnung des transplantirten Netzes nach erfolgter Verheilung mit dem Wundrande ist aber, wie die histologische Untersuchung ergiebt, nicht möglich.

Mit der Behandlung der Blasen kann ich mich kurz fassen; nach Entfernung des Harns wurden sie entweder mit Sublimatlösung oder Müller Formol (5%) gefüllt, um die Uebersicht zu erleichtern und um makroskopische Praeparate zu gewinnen. Die weitere Behandlung wich nicht von der üblichen ab. Celloidin eignete sich am besten zur Einbettung.[1])

2 Tage (Blase von der Katze mit transplantirtem Netz).

Blase und Netz waren gut verklebt, leider gelang die Füllung nicht. Das Blasenepithel hat bei der Abtragung der Kuppe und bei der Naht eine Schädigung erlitten; an einzelnen Stellen ist es von der Unterlage abgehoben. Dort, wo das Netz auf die Blasenwand übergeht, ist eine doppelte Reihe von Blasenepithelien erhalten. Von den letztgenannten ist eine Neubildung von Zellen ausgegangen, welche sich auf das transplantirte Netz erstreckt. Die am weitesten vorgeschobenen Zellen sind langgestreckt, besitzen beinahe Spindelform. In mehreren Exemplaren der neugebildeten Zellen constatirt man Mitosen. In dem weiteren Verlaufe des Netzes findet man da und dort längere und kürzere Epithelstreifen. Diese können auf zweierlei Art entstanden sein. Entweder sind sie von verschiedenen Stellen des Wundrandes herübergewuchert, oder bei der Naht wurden einzelne Zellen verlagert und diese vermehrten sich auf ihrem neuen Untergrunde, ähnlich wie bei der Mangoldt'schen Epithelaussaat. Mit dem Netz sind sie fest verbunden, die eine und andere Zelle ist auch in den Untergrund vorgeschoben. In dem Netze selbst finden sich reichliche Leukocyten (an einzelnen Stellen dichte Massen), einzelne Kerne der Fettzellen weisen Schrumpfung und diffuse Färbung auf, während in anderen sich progressive Vorgänge abspielen. Ausserdem bemerkt man an einzelnen Stellen des Netzes Blutungen.

Das Hauptergebniss ist nach dem eben Angeführten, dass schon 48 Stunden nach der Operation ziemlich reichliche neugebildete Blasenepithelzellen auf dem transplantirten Netz gefunden werden.

1) Die Nähte und die Catgutligatur machten sich beim Schneiden in unangenehmer Weise bemerkbar. Von der letzteren kann ich in Uebereinstimmung mit Cornil und Carnot angeben, dass sie im Laufe der Zeit immer mehr gegen das Blasenlumen vorrückt.

3 Tage (Hund).

Oberer Theil der Blase abgebunden, ziemlich fest, so dass keine Blutung mehr erfolgte. Blasenkuppe durch Netz ersetzt.

Am 3. Tage hatte sich der Hund die Nahtlinie aufgerissen und das Netz prolabirte; daher mit Chloroform getödtet.

Das Netz lag allseitig über der Blase, war mit derselben verwachsen, nach dem Aufschneiden erkannte man, dass das abgebundene Blasenstück nekrotisch war, blutig durchtränkt. Sublimatfixirung.

Die Aussichten waren nach dem makroskopischen Aussehen wenig günstig, immerhin bot das mikroskopische Bild einiges Erwähnenswerthes.

Von der Einschnürungsstelle geht auf eine kurze Strecke hin eine kleinzellige Infiltration in den Blasenrest, welcher sonst nichts Erwähnenswerthes bietet.

In dem abgeschnürten Blasentheile sind die Kerne der Musculatur, die des Bindegewebes mehr oder weniger stark degenerirt; ausserdem bemerkt man sowohl in der Musculatur als auch in dem Bindegewebe eine starke Leukocyteninfiltration. Die Leukocyten selbst zeigen vielfach mehr oder weniger weit vorgeschrittenen Zerfall.

Din Schleimhaut imponirt als blasses, mit Leukocyten mässig infiltrirtes Band, in welchem die Gefässe mit ihren geschrumpften Endothelkernen noch erkennbar sind. Das Epithel fehlt im ganzen Bereich der abgeschnürten Schleimhaut.

An der Vereinigungsstelle von Blase und Netz liegen reichliche Fibrinmassen. Das Netz selbst weist reichliche Wucherung auf, die hauptsächlich von der Adventitia der grösseren Gefässe ausgeht; man sieht breite Züge von Spindelzellen; die letzteren befinden sich nicht selten in mitotischer Theilung; ausserdem trifft man zahlreiche junge Capillaren zwischen den Spindelzellen. Bei den längs getroffenen Capillaren erkennt man, dass sie ihre Verlaufsrichtung nach der Blase hin haben. In den oben erwähnten Fibrinstreifen tauchen sie an keiner Stelle in nennenswerther Tiefe ein.

An einer Stelle finden sich von dem Netz umschlossene Reste von Muskelgewebe, auf welchen zahlreiche junge Bindegewebszellen und junge Gefässe liegen. Hier findet man einen sehr schmalen und sehr kurzen Epithelstreifen. Die Epithelzellen sind gut erhalten. Im Ganzen zählte ich 15 Exemplare; von diesen befinden sich 3 in mitotischer Theilung.

In anderen Schnitten trifft man ebenfalls auf kleine Epithelinseln in dem Netz und zwar ohne dass in der Nähe Musculatur nachzuweisen wäre.

5 Tage (Hund).

Makroskopisch war erkennbar, dass der Blasenstumpf infolge der zu festangezogenen Ligatur eine starke Schädigung erlitten hatte.

An der Grenze von dem Blasenrest und abgebundenem Stück ist es zur Bildung eines Granulationsgewebes gekommen, das an einzelnen Stellen in den Blasenrest hereinragt. Nach der abgebundenen Partie hin sieht man zwischen den langen, gut tingirten Spindelzellen kleinere und grössere Inseln von Muskelgewebe liegen. Das letztere ist mehr oder weniger degenerirt und mit Leukocyten infiltrirt. Aehnlich verhalten sich die weiter entfernten Partien des abgebundenen Stückes. Die Muskelfelder

sind zum Theil vollkommen kernlos, zwischen ihnen liegen reichlich Leukocyten (ebenfalls Zerfallserscheinungen aufweisend); an dem peritonealen Theil dringen reichliche Gefässe und Granulationszellen in die Musculatur hinein. Den Ausgang nimmt das Granulationsgewebe von dem anliegenden Netz. Wo Musculatur sehr nahe dem Netz gelegen ist, da finden sich auch einige zum Theil ziemlich grosse Muskelstreifen, welche nicht alterirt sind. Offenbar kam es hier zu sehr rascher Verklebung und Vascularisation. Die Schleimhaut des abgebundenen Stückes ist vollkommen zu Grunde gegangen, mit ihr auch der epitheliale Ueberzug. An der Abbindungsstelle selbst sieht man einen ganz schmalen Streifen neugebildeter Epithelzellen, welcher sich direct über die mit Leukocyten infiltrirte Musculatur hinschiebt. Von nun ab vermisst man das Epithel auf weite Strecken (wie schon erwähnt in der ganzen abgebundenen Blasenpartie); erst hoch oben im Netz findet man kleine Epithelnester. Einzelne der Epithelzellen führen Mitosen. Dann findet man auf dem Theile des Netzes, welcher zur Blasenwandung gemacht wurde, auf eine verhältnissmässig weite Strecke hin Epithel, welches in 2—3facher Schicht das Netz überzieht. Die basal gelegenen Zellen sind gut erhalten, zeigen dann und wann Mitosen. Die zu oberst gelegenen Zellen sind meist von ziemlicher Grösse, einzelne Kerne weisen Degenerationserscheinungen auf, das Protoplasma besitzt manchesmal Vacuolen.

Nach dem eben erwähnten Befunde hat eine reichliche Epithelneubildung stattgefunden, ausserdem ist das Epithel auf weite Strecken hin gewandert und hat das übergenähte Netzstück bedeckt. [1])

Es drängt sich bei der Constatirung der Epithelwucherung unwillkürlich die Frage auf: auf welchem Wege gelangte das Epithel soweit nach oben in das Netz und wie kommen die mitten im Fettgewebe gelegenen Nester zu stande?

Die Epithelnester dürften nur vorgeschobene Zapfen der die neue Höhle auskleidenden Lage sein, eventuell handelt es sich um kleine Buchten des den Blasendefect überziehenden Netzes. Es besteht ja bei letzterem die Möglichkeit der Faltenbildung welche in Folge der Dünnheit des Netzes eintreten kann. Cornil (l. c.) führt an, dass er längs der Fäden im Stichcanale Epithel vordringen sah. In den bis jetzt vorliegenden Praeparaten vermisste ich Fäden in der Nähe der Nester und in der Mitte derselben. Später konnte ich, wie die folgenden Protokolle erweisen werden, dieselben Befunde wie Cornil und Carnot feststellen.

1) Das Netz zeigt unter dem Epithellager zum Theil Leukocyteninfiltration, zum Theil haben sich offenbar Wucherungsvorgänge in ihm abgespielt, die ihren Ausdruck in reichlichen, jungen Bindegewebszellen finden. Gerade die Bildung der letzteren scheint mir erwähnenswerth, weil in dem jugendlichen Bindegewebe Schrumpfung zu erwarten ist, welche nicht ohne Einfluss auf das Volumen der Netzblasenhöhle bleiben kann. Dies scheint mir ein weiter unten zu besprechendes Präparat vom 16. Tage deutlich zu beweisen.

Interessant ist es jedenfalls, das schon nach 5 Tagen diese reichliche Epithelneubildung möglich ist, trotz der ungünstigen Bedingungen, welche in diesem Falle vorliegen.

6 Tage (Katze).

Blase abgebunden, Netz darüber genäht. Nach 6 Tagen getödtet, Müller Formol injicirt. Nach Härtung durchgeschnitten. Man erkennt auf dem Durchschnitte sehr deutlich, dass die Passage zwischen Blasenrest und abgebundenem Stück wieder wegsam geworden ist. Als Deckel gewissermaassen zieht das Netz (allerdings in geringer Ausdehnung) oben darüber. Eine Erweiterung hat die abgebundene Partie nicht erfahren.

Mikroskopisch erkennt man, dass die Stelle der Blase, an welcher die Ligatur angelegt wurde, eine Schädigung erlitt. Hier findet man kleinzellige Infiltration, Reste von Muskelbündeln und jugendliches Bindegewebe. Letzteres dringt noch auf kürzere oder weitere Strecken in das umgebende Gewebe hinein.

An der Vereinigungsstelle von Blase und Netz constatiren wir einen bald schmäleren, bald breiteren Streifen jugendlichen Gewebes, das vorwiegend aus Spindelzellen besteht. Die manchmal sehr langen Spindelzellen verlaufen parallel zu der Schnittebene in der Blasenwand; eine mässige Anzahl derselben ist in mitotischer Theilung begriffen. Zwischen ihnen liegen da und dort Leukocyten; ausserdem finden wir junge Gefässe, welche manchmal langgestreckt von der Blase zum Netz ziehen; an einigen Stellen endlich begegnet man kleinen Häufchen von rothen Blutkörperchen. Schon nach einer kurzen Strecke ist das Netz wie aus dem oben Erwähnten zum Theil schon hervorgeht, ohne nennenswerthe Veränderung.

Die Seidenfäden sind von einem mehr oder weniger breiten Leukocytensaum umgeben; eine grosse Anzahl von den letzteren ist zwischen die Fasern der Ligaturen vorgedrungen. Viele von den Leukocyten bieten Zerfallserscheinungen dar, um einen Seidenfaden ist es zur Bildung eines Abscesses gekommen. Resorptionsriesenzellen findet man in sehr spärlicher Anzahl an den Suturen. Das Netz in der Umgebung der Fäden zeigt zum Theil Leukocyteninfiltration, zum Theil Wucherungsvorgänge in Form von breiteren und schmäleren Zügen von Spindelzellen.

Das Epithel endlich hat eine reiche Vermehrung erfahren. In einzelnen Schnitten ist zu constatiren, dass es das transplantirte Netz in ganzer Ausdehnung überzogen hat. Man begegnet den jungen Epithelzellen in den kleineren und grösseren Buchten und Falten des Ersatzstückes der Blasenwand. Wir finden die Zellen in ein- und mehrfacher Schicht vertreten. Die basalen Exemplare befinden sich manchmal in mitotischer Theilung; die zu oberst gelegenen Zellen sind vielfach gebläht (also nach dem Blasenlumen hin), und in ihrem Protoplasmaraume mit kleineren und grösseren Vacuolen versehen. Zwischen den Epithelzellen findet man verschiedentlich Leukocyten, doch nirgends in besonders hervorragender Zahl.[1]) Einigermaassen auffallend ist die verhältnissmässig geringe An-

1) Etwa in der Menge wie bei gut gelungenen Pfropfungen nach Thiersch.

zahl von Mitosen, bei der ausserordentlich regen Neubildung, welche stattgefunden haben muss und offenbar auch noch fortdauert. Es ist wohl nicht denkbar, dass zufällig alle Mitosen abgelaufen seien; man muss daher mit Marchand annehmen, dass neben der indirecten Theilung auch die directe reichlich vorkommt.

Als Facit ist demnach zu erwähnen, dass das transplantirte Netz schon nach 6 Tagen auf weite Strecken epithelisirt sein kann, trotz des in dem abgebundenen Stücke communicirenden Urins.

8 Tage (Hund).

Netz auf die abgebundene Blase. Nach 8 Tagen getödtet. Peritoneum frei. Netz fest über der Blase angeheilt. Aus dem Blasenrest kommt man mit der Scheere leicht in das abgebundene Stück; die Verbindung ist demnach wieder hergestellt. Die Schleimhaut des abgebundenen Stückes war an einzelnen Stellen blutig durchtränkt, an 2 kleinen umschriebenen Partien nekrotisch.

Die mikroskopische Untersuchung des abgebundenen Stückes ergiebt, dass die Ligatur sicher nicht zu fest geschnürt war, denn die Hauptmasse der Musculatur ist erhalten und nur einzelne Stellen weisen Granulationsgewebe auf.

Der Uebergang von der Blase auf das Netz wird durch einen bald schmalen, bald etwas breiteren Streifen von Spindelzellen gekennzeichnet. In dem jugendlichen Bindegewebe ist es vielfach schon zur Bildung von Fibrillen gekommen; Gefässe sind in mässiger Anzahl vorhanden.

An der Uebergangsstelle von der Blase auf das Netz hat eine ziemlich reichliche Neubildung von Epithel stattgefunden. Manchmal sind die Epithelzellen etwas aufgelockert, auch wenn sie in mehrfacher Schicht dem jugendlichen Bindegewebe aufliegen. Auch von den loseren Partien gehen Zapfen in die Tiefe, bei den letzteren sind die einzelnen Epithelzellen dichter aneinandergedrängt. In weiterer Entfernung von der Vereinigungsstelle liegen die Epithelzellen dicht nebeneinander. Die basalen sind gut in Form und Tinction erhalten, die oberflächlich gelegenen weisen vielfach starke Blähung und Vacuolenbildung auf. Die Leukocyteninfiltration in dem Epithellager ist gering.

Zu erwähnen ist noch, dass sich einzelne ziemlich dichtgedrängte Epithelzellenhäufchen in ziemlich weiter Entfernung von dem erst geschilderten Epithelsaum finden; diese sind von einem ziemlich schmalen Saume von Spindelzellen und jugendlichen Gefässen umgeben. Ihre Existenz ist wohl nur durch Faltenbildung des transplantirten Netzes zu erklären, denn Fäden, welche als Leiter des Epithels dienen könnten, fehlen an diesen Stellen.

10 Tage (Katze).

Netz vollkommen fest auf der Blase liegend, an einzelnen Stellen mit der Bauchwand verwachsen. Auf dem Durchschnitte (nach Fixirung und Härtung) erkennt man, dass die ehemals abgebundene Partie und der Blasenrest durch einen ca. 4 mm langen, 3 mm im Durchmesser haltenden

Canal mit einander in Verbindung stehen; es musste demnach Harn in den oberen Blasenabschnitt gelangt sein.

In Schnitten erkennt man bei der Betrachtung mit blossem Auge, dass ein etwa $1^1/_2$ cm langes Stück der Blasenwand durch das Netz gebildet wird.

In dem mikroskopischen Bilde beobachtet man, dass die Catgutligatur etwas nach dem Blasenlumen hin vorgerückt ist. Ihre Bahn wird durch ein leukocytenreiches Granulationsgewebe gekennzeichnet. Letzteres ist auch in den Faden eingedrungen; am Rande desselben findet man gut erhaltene Granulationszellen, während central ein ziemlich ausgedehnter Zerfall zu constatiren ist.

In dem abgebundenen Blasenstück finden sich nur da und dort kleine Leukocytenherde, welche sich eng an die Gefässe anschliessen. Erst an dem Uebergang von der Blase auf das Netz kommt es in dem jugendlichen Bindegewebe zur Bildung von kleinen Leukocytenherden. Eine beträchtlichere Menge weisser Blutkörperchen ist in der Nähe einiger Seidenfäden zu constatiren; die letzteren weisen im Gegensatz zu den erstgenannten Degenerationserscheinungen auf. Die durch das Abtragen der Calotte bedingte Lücke der Musculatur wird von dem schon erwähnten jugendlichen Bindegewebe ausgefüllt. Die Spindelzellenzüge verlaufen grösstentheils in schwachen Bogen und schmiegen sich so der Blasenrundung an; vielfach bemerkt man Fibrillenbildung. Die erwähnten Züge werden von schlanken Gefässen gekreuzt, welche gegen das Blasenlumen hinziehen. Einige Spindelzellenbündel zeigen einen etwas anderen Verlauf, namentlich diejenigen, welche weiter ab von dem Lumen der Blase gelegen sind. In diesen bemerkt man Fettzellen zum Theil einzeln liegend, zum Theil in Reihen angeordnet. Von dem eben erwähnten Saume jugendlichen Bindegewebes erstrecken sich breitere und schmälere Fortsätze in das nun peritonealwärts folgende Fettgewebe (Netz). Letzteres reicht an anderen Stellen der Blase bis dicht an das gleich zu erwähnende Epithel.

Das veränderte Netz ist nun allenthalben von Blasenepithel überzogen. In einigen Schnitten zieht es als ziemlich gleichmässiges schmales Band über den einstigen Defect; stets besteht die Epithelschicht aus mehreren Zelllagen. In anderen Schnitten sendet das Epithel mehr oder weniger tiefe Zapfen in seine Unterlage. Die basal gelegenen Zellen sind gut erhalten; die oberflächlich sich befindenden sind öfter gebläht, mit Vacuolen versehen. Mitosen fand ich nur nach längerem Suchen und auch nur in der basalen Schicht. Leukocyten liegen da und dort, im ganzen und grossen ziemlich spärlich an der Zahl. An zwei Stellen ist das Blasenepithel längs der Seidenfäden in die Tiefe gewandert, doch umgiebt es nur einen Theil derselben.

Auf die Epithelschicht folgt nach dem Faden zu ein Leukocytenring. Zwischen den Fasern der Seide findet man ebenfalls Leukocyten und ziemlich reichliche Fremdkörperriesenzellen.

Es ist nach dem oben Erwähnten das ganze transplantirte Netzstück von Epithel überzogen.

12 Tage (Katze).

Operation auf die übliche Weise. Bei der Obduction war das Netz fest mit der Blase verwachsen. Nach dem Aufschneiden der gehärteten Blase bemerkt man an der Stelle des ehemaligen Defectes einen Belag in geringer Ausdehnung; man vermisst den glatten Schleimhautüberzug, welcher in anderen Fällen makroskopisch leicht erkennbar ist.

In der Nähe der Nahtstelle finden sich in der Blase mehrere stecknadelkopfgrosse Knötchen, welche deutlich mit Mucosa überzogen sind und offenbar nur starkgequollener Schleimhaut entsprechen.

Die mikroskopische Untersuchung ergiebt, um das Wichtigste gleich vorwegzunehmen, dass noch keine vollkommene Epithelisirung des transplantirten Netzes eingetreten ist. Wo der Epithelüberzug fehlt, findet man an seiner Stelle nekrotische, eitrig infiltrirte Gewebsmassen, in welchen sich schon bei Hämatoxylinfärbung Bakterienhaufen deutlich abheben.

Auf der einen Seite des Schnittes reicht der neugebildete Epithelstreifen, welcher immer niedriger wird, bis an die eben erwähnte nekrotische Stelle heran, auf der anderen Seite zieht das Epithel als langer sich verschmälernder Keil unter dieselbe. Je mehr man sich der Spitze des Keiles nähert, desto länger erscheinen die Epithelzellen; gegen das Ende besitzen sie nahezu Spindelform und hier bemerkt man auch ganz vereinzelte Mitosen. Von den jugendlichen schlanken Bindegewebszellen, welche peritonealwärts unter dem Blasenepithel liegen, sind auch die spindelförmigen Epithelzellen ziemlich gut zu trennen. Zwischen den jungen Bindegewebszellen liegen da und dort Leukocyten. In einiger Entfernung von dem Blasenepithel treten Fettzellen auf und diese mehren sich, je weiter man sich von dem Blasenlumen entfernt. Ich muss aber bemerken, dass nahezu überall im Netz vermehrte Bindegewebszellen, zum Theil in breiteren, zum Theil in Form von schmäleren Zügen anzutreffen sind. An einzelnen Stellen finden sich kleinste Abscesse, welche sich dicht an die hier liegenden Fäden anschliessen. Als Nebenbefund sind noch blutpigmentführende Zellen anzuführen.

Kurz müssen wir noch auf die Epithelzunge eingehen, welche, wie schon oben erwähnt, an der nekrotischen Masse abschneidet. Eine kurze Strecke weit ist an den Zellen keine Veränderung nachzuweisen, dann tritt Lockerung in ihrem Verbande auf und mit ihr Quellung der Zellen. Wenn die letztere ein beträchtlicheres Maass erreicht hat, dann treten in dem Protoplasma Vacuolen auf, die Kerne aber bieten diffusere Färbung und Schrumpfung. An der Oberfläche findet man einzelne abgestossene Exemplare, welche eine rundliche Form besitzen; in dem Protoplasma sind grosse Vacuolen und der stark geschrumpfte Kern ist gegen den Rand zu gedrängt.

Die bei der makroskopischen Beschreibung angeführten Knötchen sitzen theils breitbasig, theils feingestielt der Blase auf. Sie sind mit einer ziemlich schmalen Schicht von Blasenepithel überzogen. Das darunter liegende Gewebe ist ausgesprochen gequollen. Es bedarf wohl keiner ausführlichen Begründung, dass nur der entzündliche Process die Veranlassung dafür ist, dass noch keine vollkommene Epithelisirung des transplantirten Netzstückes stattfand. Dafür sprechen auf das deutlichste die früher angeführten Beobachtungen.

16 Tage (Hund).

Netz mit der Blase fest verwachsen. Füllung der Blase mit Müller-Formol. Nach dem Aufschneiden erkennt man, dass die Blase dort wo die Catgutligatur lag, eine Verengerung erfahren hat, bei dem einstigen vollkommenen Verschlusse ist es aber nicht geblieben; es schliesst sich ein etwa 3 mm im Durchmesser, 1 cm in der Höhe haltender Hohlcylinder an, welcher an seinem oberen Ende durch das massige Netz verschlossen ist (ca. $^1/_2$ cm breit). Man erkennt bereits makroskopisch, dass das transplantirte Netz mit einem Schleimhautüberzuge versehen ist.

Beifügen müssen wir, dass allerdings der Verschluss ein sehr solider ist, dass aber der Gewinn an Blasenvolumen ziemlich gering anzuschlagen ist.

Der umschnürende Catgutfaden weist in seiner Umgebung eine ziemlich beträchtliche Infiltration auf; die Leukocyten sind vielfach degenerirt. Der Faden selbst ist an einzelnen Stellen etwas zerklüftet; die Buchten sind mit Leukocyten angefüllt; Fremdkörperriesenzellen fehlen; die letztgenannten sind um einzelne Seidenfäden, wie ich gleich hier vorweg nehmen will, in ziemlich reichlicher Zahl vertreten.

In der abgebundenen Partie ist die Musculatur stellenweise durch jugendliches Bindegewebe ersetzt.

Der Uebergang der Blasenmusculatur auf das Netz geschieht durch einen ziemlich schmalen Zug von Spindelzellen, zwischen welchem reichliche Fibrillen liegen.

Der Verschluss der Blase wird, wie schon erwähnt, kopfwärts durch das Netz gebildet. Der Rand desselben weist im ganzen und grossen ein kernreiches, welliges Bindegewebe auf, welches von einigen Gefässen durchzogen ist; dazwischen liegen sehr spärliche Fettzellen und Leukocyten, ferner Blutpigment führende Zellen. Erst kopfwärts werden sie reichlicher. Hand in Hand damit geht die Abnahme des Bindegewebes, welches noch auf weitere Strecken in Form von breiteren und schmäleren Streifen nachzuweisen ist; namentlich sind die Gefässe noch in grösserer Entfernung mit einem Bindegewebsmantel umgeben.

Ein schmaler Streifen der eben erwähnten bindegewebigen Partie zeigt eine Abweichung von den oben beschriebenen Verhalten. Wir vermissen die wellige straffe Anordnung des Bindegewebes und constatiren ein weiches ziemlich lockeres Gewebe, welches mit Gefässen gut versorgt ist. Die Leukocyteninfiltration ist hier reichlicher, als in den übrigen oben geschilderten Theilen des Netzes.

Eine Partie nun wird von einem breiten Epithelstreifen überzogen. Das Epithel gleicht vollkommen demjenigen, welches wir in der Blase vorfinden. Einsenkungen, welche wir in der normalen Blase (in demselben Präparat) vorfinden, vermissen wir allerdings; das Band zieht in ziemlich gerader Linie von der einen nach der anderen Seite. Nur an wenigen Stellen finden sich flache Prominenzen und unter diesen herdförmig angeordnete Leukocyten, (ähnlich wie bei der Verpflanzung von Hautläppchen nach Thiersch). Auch sonst begegnet man da und dort zwischen den Blasenepithelien Leukocyten, jedoch mit der eben erwähnten Ausnahme allenthalben in ziemlich geringer Anzahl. Ich glaube nicht

fehl zu gehen, wenn ich die oben angeführten Stellen als kleine Degenerationsherde in der Epithelschicht bezeichne.

Ein Befund möge noch kurz Erwähnung finden, auf welchen Cornil schon hinwies. Bei einem Faden sieht man ausser dem umgebenden Leukocytenringe noch einen zweiten Ring, welcher aus Blasenepithelien besteht. Die dem Faden zunächst gelegenen Epithelien sind etwas gebläht und weisen manchmal Vacuolen in dem Protoplasma auf. Die basal gelegenen Elemente sind dagegen gut erhalten. Zwischen den Epithelien stösst man mehrfach auf Leukocyten mit gelappten Kernen. Es kann wohl nicht abgestritten werden, dass die Epithelzellen längs des Seidenfadens in das Gewebe hereinwucherten.

42 Tage (Hund).

Abbinden, Wegnahme der Calotte, Netz darüber genäht. Bei der Obduction (42 Tage p. op.) nur ein Hohlraum, das Netz der Blase fest adhärent.

Geht man dem einstigen Blasendefect entsprechend von dem Peritoneum aus nach dem Lumen der Harnblase hin, so stösst man den Verhältnissen entsprechend zuerst auf das transplantirte Netz. Dieses weist in den äusseren Schichten breitere und schmälere Bindegewebszüge auf. Nach innen zu findet sich an einer Stelle ein miliärer, gut abgekapselter Abscess. Die Fäden sind von kernreichem Bindegewebe, Leukocyten und Fremdkörperriesenzellen durchsetzt. Je mehr man sich dem Lumen der Blase nähert, desto spärlicher und kleiner werden die Inseln von Fettzellen; Hand in Hand damit geht eine Zunahme von ziemlich straffem welligem Bindegewebe. Das letztere weist da und dort Leukocyten auf, doch besteht nirgends eine Anhäufung der letzteren. Schliesslich gelangt man auf das Epithel, welches in continuirlicher Schicht vorhanden ist. In der Mitte des einstigen Defectes sendet es vereinzelte Zapfen in die Tiefe, während es an den übrigen Stellen ein gleichmässiges Band darstellt. In anderen Schnitten bildet das Epithel an der oben genannten Stelle einen kleinen Wulst. Nach Mitosen suchte ich in den Epithelzellen umsonst. Die Kerne der basal gelegenen Zellen haben das Hämatoxylin ziemlich intensiv aufgenommen. Nach der oberen Schicht nimmt die Stärke der Färbung ziemlich ab. In den zu oberst gelegenen Epithelzellen finden sich öfters Vacuolen in dem Protoplasma; manchmal sind die Vacuolen so zahlreich vertreten, dass der Protoplasmasaum ein wabenartiges Aussehen bekommt. Zwischen den Epithelien liegen Leukocyten, doch sind dieselben viel spärlicher vertreten als in den früheren Tagen.

Zusammenfassung.

Es ist wohl am einfachsten und am meisten übersichtlich, wenn wir die Veränderungen welche die einzelnen Theile, Musculatur, Blasenepithel und Netz eingehen, gesondert in aller Kürze betrachten.

Die Musculatur des Blasenstumpfes wird in zweierlei Weise geschädigt. Erstens schafft die Durchtrennung Störungen, zweitens ist die Umschnürung mit dem Catgutfaden von deletärem Einflusse. Die Durchschneidung ist von degenerativen Erscheinungen in der nächsten

Umgebung der Wunde begleitet, die wir nach jeder Continuitätstrennung im mikroskopischen Bilde zu sehen gewohnt sind (Haut, Sehne, Knochenmark etc.) Bei ungestörtem Heilverlaufe erstreckt sich die Degeneration nur auf die nächste Umgebung und macht bald den einsetzenden progressiven Vorgängen Platz.

Anders verhält es sich mit den Folgen der Catgutligatur. Ganz feste Abschnürung bringt, wie wir aus dem Befunde vom dritten Tage entnehmen können, Nekrose des Stückes zu Stande, der auch eine rasche Verklebung des Netzes und die von diesem ausgehende Vascularisation nicht abhelfen kann. Wird der Faden nur so fest angezogen, dass die Circulation noch fortbesteht, dann ist die Schädigung selbstverständlich geringer, aber immerhin noch ausgedehnt genug. Die Umschnürung bedingt Stauung in dem abgebundenen Stücke, die sich schon während der Anlegung der Netzblasennaht durch dunkelrothe Färbung der Blase deutlich kund giebt. In Folge der Summirung der Insulte geht (auch bei aller Vorsicht) die Musculatur in mehr oder weniger ausgedehnter Weise zu Grunde[1]). An Stelle der Musculatur tritt jugendliches Bindegewebe, welches im Laufe der Zeit der Schrumpfung (Narbenbildung) anheimfällt. Diejenige Partie der Musculatur, welche peritonealwärts gelegen ist, kann wie oben schon erwähnt unter bessere Ernährungsbedingungen kommen, wenn sie rasch mit dem Netz verklebt und von diesem aus vascularisirt wird. Die Folgen dieser günstigeren Lage konnten wir in einzelnen Fällen feststellen. Eine Regeneration der Musculatur findet nebenbei statt, doch bewegt sich dieselbe innerhalb bescheidener Grenzen. Mitosen lassen sich vom 3. bis zum 8. Tage nachweisen. In Betreff der Regeneration befinde ich mich im Einklange mit Pfitzner und Stilling[2]), Rindfleisch[3]), Busachi[4]), Ritschl[5]) und Anderen.

Das Netz zeigt auch nach Anlegung einer Knopfnaht, bei welcher entschieden geringere Circulationsstörungen auftreten, als bei der Ausführung der fortlaufenden Naht, Degenerationsvorgänge. Die letzteren werden durch die verschiedenen bekannten Veränderungen der Zellen und deren Kerne illustrirt. Die Vereinigung mit der Blasenwandung erfolgt ziemlich rasch, es tritt bald eine Gefässverbindung zwischen den coaptirten Theilen ein. Die Reaction bleibt in dem Netz nicht aus, es kommt zur Neubildung von Bindegewebszellen, welche nahe

1) Die Befunde brauche ich wohl hier nicht nochmals anzuführen.
2) Pfitzner u. Stilling, Arch. f. mikrosk. Anatomie. Bd. XXVIII. 1886.
3) Rindfleisch, Langenbeck's Archiv. Bd. XLVI. 1893.
4) Busachi, Ziegler's Beiträge. Bd. IV. 1889.
5) Ritschl, Virchow's Archiv. Bd. CIX. 1887.

dem Blasenlumen in reichlichster Weise zu constatiren ist, nach dem Peritoneum hin aber langsam abnimmt. Auch die Gefässadventitia ist an der Wucherung betheiligt. Die Vermehrung der Bindegewebszellen ist nicht gleichmässig in dem transplantirten Netz vertheilt, sondern tritt mehr fleckweise auf. Das Granulationsgewebe, welches mehr oder weniger Leukocyten enthält, wird im Laufe der Zeit kernärmer, Fibrillen treten auf und wir finden nach 12, 16 und 42 Tagen schmälere und breitere Bindegewebszüge in dem transplantirten Netz; nach dem Peritoneum zu nehmen diese, wie aus dem oben erwähnten hervorgeht, sowohl an Zahl als auch an Ausdehnung ab. In demjenigen Theile des Netzes, welcher direct unter dem später zu erwähnenden Blasenepithel liegt, sind die neugebildeten Fibrillen in langen parallelen Zügen angeordnet. Es macht sich bei ihnen eine geringe Lockerung bemerkbar, die peritonealwärts einem festeren Gefüge weicht. Stellenweise sind Leukocyten eingestreut; in manchen Fällen liegen dieselben in spärlichen Häufchen beisammen. Wir finden in dem Fettgewebe nur dort grössere Leukocytenansammlungen, wo Nähte liegen. An den Seidenfäden kommt es häufig zur Abscessbildung; die Eiterherde sind ziemlich lange Zeit nachweisbar, doch zeigen sie keine Tendenz zur weiteren Ausdehnung und Verbreitung. Ausser den Leukocyten sind die Nähte noch von einer wechselnden Anzahl von Fremdkörperriesenzellen umgeben, die zum Theil mit den weissen Blutkörperchen in die Lücken und Spalten der Fäden vordringen.

Das Blasenepithel endlich entgeht ebenfalls nicht dem deletären Einflusse des Eingriffes. Es zeigt aber eine ausserordentlich hohe Regenerationsfähigkeit. Wir sehen schon am 2. Tage nach dem Eingriffe einen Epithelsaum auf dem tramplantirten Netz, dessen Zusammenhang mit dem Blasenepithel an der Umschlagsfalte direct zu sehen ist. Die übrigen Epithelhäufchen und Streifen führten wir theils auf directe Uebertragung einzelner Zellen auf das Netz zurück, theils nahmen wir an, dass das Epithel von einer anderen Stelle der Peripherie herüberwucherte und dass es sich um angeschnittene Epithelstreifen handle. Als Zeichen der Vermehrung sahen wir die Mitosen an. Für die Neubildung von Epithel ist auch die Form der Zellen als Beweis heranzuziehen; den schlanken, langgestreckten, fast spindelförmigen Exemplaren begegnen wir eben nur dort, wo eine rege Neubildung stattfindet. In dem Protokolle ist schon darauf hingewiesen worden, dass die Wucherung nicht nur auf dem Wege der Mitose stattfindet, sondern dass wir auch eine directe Theilung annehmen dürfen (Marchand). Am deutlichsten zeigt sich die hohe Proliferationsfähigkeit des Blasenepithels in den Fällen, in welchen es trotz der

Nekrose von Schleimhaut und Muscularis (3. und 5. Tag) zur Bildung von Epithelinseln in dem Netz gekommen ist. Bleibt die Nekrose aus, so kann am 6. Tage schon die ganze Blasenfläche des Omentum mit einer continuirlichen Epithelschicht überzogen sein. Allerdings muss hervorgehoben werden, dass grössere Erhebungen und reichlichere tiefe Fortsätze an dem neugebildeten Belag vermisst werden. Ein Wandern nach der Tiefe kann man nur längs der Seidenfäden constatiren.

In dem Epithel, namentlich in der obersten Schicht finden Degenerationsvorgänge statt, welche sich durch starke Blähung der Zellen, Schrumpfung der Kerne u. s. w. documentiren. Zwischen den Epithelzellen begegnet man namentlich in der ersten Zeit Leukocyten, welche in dem weiteren Verlaufe an Zahl sichtlich abnehmen.

Kurz zusammengefasst kann das Netz im Experiment wenigstens als Ersatz eines Theiles der Blasenwand dienen.

Es frägt sich nun, ob wir aus dem Thierversuch für das praktische Handeln Nutzen ziehen können.

Ich glaube, dass das Netz nur dann verwendbar ist, wenn es sich darum handelt, eine unsichere intaperitoneale Blasennaht zu schützen und zu verstärken. Hat man Netz über eine solche genäht, so kann man dem Nachlassen einiger Suturen mit Ruhe entgegensehen. Die Netzadhaesionen verhindern einen Austritt von Urin, und kommt es an einigen Stellen zum Klaffen der Naht, so liegt ein sicherer Untergrund vor, welcher bald als Bestandtheil der Blase anzusehen ist. Als wirklichen Ersatz von grösseren Theilen der Blasenwandung z. B. nach Exstirpation von Tumoren kann man meines Erachtens das Netz nicht gebrauchen. Eine sichere Naht gestattet das Omentum majus nur dann, wenn es ziemlich fettreich ist; bei abgemagerten Personen könnte es sehr leicht zum Durchreissen der dünnen Gewebsschicht neben den Fäden kommen. In erster Linie müsste man demnach geeignetes Netz zur Verfügung haben. Ferner handelt es sich darum, ob das transplantirte Netz nicht Veränderungen eingeht, durch welche seine Grösse reducirt wird. Nach Cornil's und Carnot's Angaben scheint dies nicht der Fall zu sein. Ueberlegt man aber das im Mikroskop Gesehene, so wird man darauf hingewiesen, dass in dem jugendlichen Bindegewebe, welches an vielen Stellen das Netz durchzieht, Schrumpfung eintreten muss. Die Folge der letzteren ist aber auch eine Abnahme der Grösse des transplantirten Stückes. Viel Platz ist demnach nicht zu gewinnen!

Eine andere Frage ist die, ob wir bei der Verwendung des Netzes

Fig. 1.

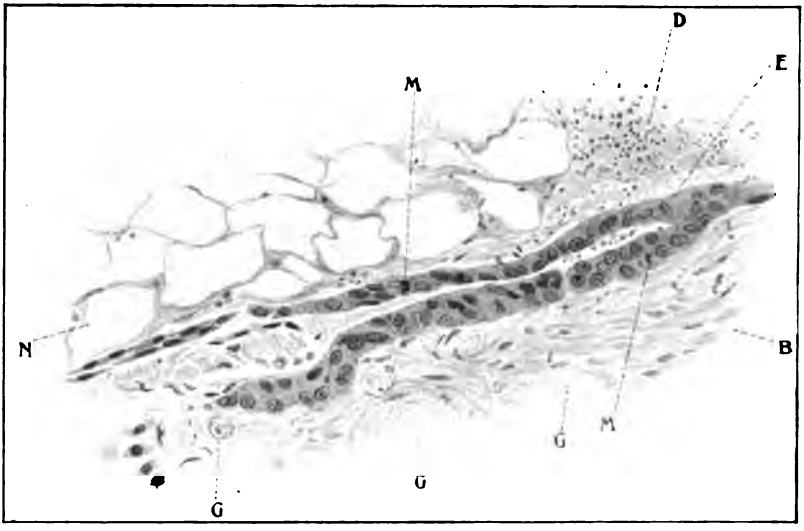

Fig. 2.

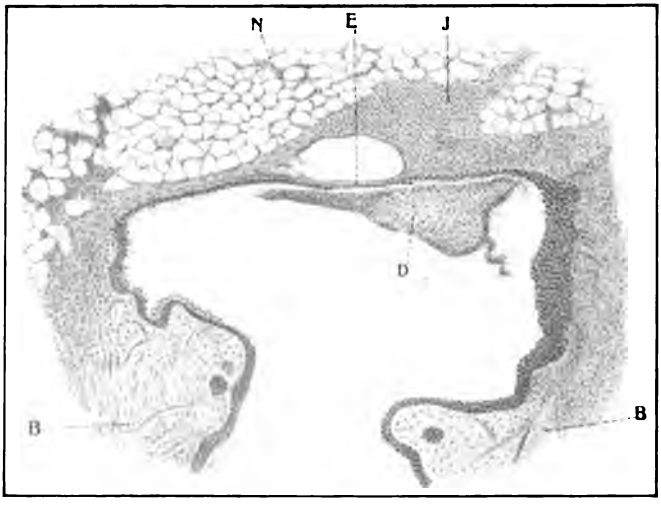

Fig. 3.

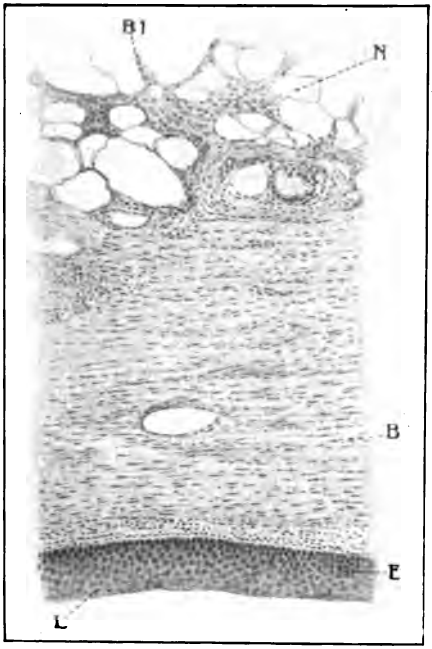

Fig. 4.

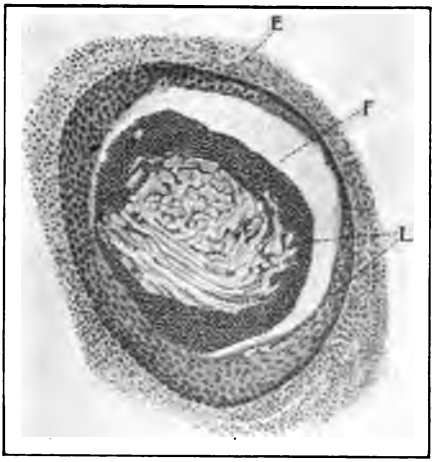

Vogel in Leipzig.

Druck von August Pries in Leipzig.

University of California
Medical Department

sei es nun als Schutzdecke oder als Ersatzstück sofort oder auch später Schaden stiften können.

Als directe Folgen könnten nach Annähung eines grossen Stückes unter noch nicht genauer erforschten Umständen Ulcerationen im Magen oder Duodenum auftreten, worauf v. Eiselsberg [1]) hinwies. Schwere Erscheinungen brauchen dieselben freilich nicht immer zu bedingen, können aber gefährlich werden, wie einzelne Fälle v. Eiselsberg's beweisen.

Für die spätere Zeit wird durch die Operation ein Netzstrang geschaffen, welcher stets die Veranlassung zu Knickungen des Darmes werden kann. Die Strangbildung ist allerdings der Operation zugängig und könnte nach 3, spätestens 4 Wochen mit Leichtigkeit beseitigt werden. Dazu dürfte sich aber auch beim besten Willen des Arztes der Patient selten entschliessen.

Schlusssätze.

1. Es gelingt unter gewissen Vorsichtsmassregeln (beim Hunde und bei der Katze), Blasendefecte mit Netz zu decken.
2. Das Blasenepithel besitzt eine hohe Regenerationsfähigkeit und überwuchert das transplantirte Omentum in kurzer Zeit.
3. Das neugebildete Blasenepithel sendet selten Fortsätze in die Tiefe.
4. Längs der Seidenfäden kann Tiefenwucherung des Epithels eintreten.
5. In dem transplantirten Netz kommt es zu Wucherungsvorgängen, später tritt Schrumpfung ein.
6. In der Praxis kann das Verfahren nur in wenigen Fällen zur Ausführung kommen.

Herrn Geheimrath Marchand spreche ich für die liebenswürdige Unterstützung meinen ergebensten Dank aus.

Erklärung der Abbildungen auf Tafel I, II.

Fig. 1. Zeiss D. Oc. 2. Tub. 16, $^{250}/_{1}$.
Netz auf die abgeschnittene Blase transplantirt; 2 Tage post operationem.
B = Blase.
N = Netz.
G = Gefäss.
E = Epithel.
M = Mitose.
D = Degeneration von Zellen im Netz.

1) v. Eiselsberg, Ueber Magen- und Duodenalblutungen nach Operationen. Chirurgencongress 1899. 2. Sitzungstag. 6. April.

Bei *E* erkennt man den Uebergang des Blasenepithels auf das transplantirte Netz; in dem gewucherten Epithel finden sich Mitosen; die jüngsten Epithelzellen besitzen langgestreckte Formen.

Fig. 2.

Zeiss B. Oc. 1. Tub. 14, $^{50}/_{1}$.

6 Tage alte Netztransplantation. Die ganze transplantirte Netzpartie (*N*) ist mit einem continuirlichen Epithelsaum (*E*) überzogen. In dem Netz besteht an einzelnen Stellen Infiltration (*I*). Bei *D* handelt es sich um abgestossene, degenerirte Zellen.

Fig. 3.

Zeiss B. Oc. 2. Tub. 16, $^{80}/_{1}$.

Netz 16 Tage nach der Transplantation. Das Epithel (*E*) deckt in mehrfacher Schicht das Netz (*N*), in welchem es zu Bindegewebsneubildung gekommen ist (*B*). Das Bindegewebe sendet Ausläufer (*B*1) in die nächste Umgebung. Zwischen den Epithelzellen liegen dann und wann Leukocyten.

Fig. 4.

Zeiss B. Oc. 2. Tub. 16, $^{80}/_{1}$.

Epithelwucherung (*E*) längs eines Seidenfadens (*F*). Leukocyten (*L*) umgeben den Faden, sind auch in diesen hineingedrungen. Ausserdem finden sich Leukocyten zwischen den Epithelzellen (Präparat vom 16. Tage).

III.

Aus der chirurg. Klinik (Geheimrath Küster) und dem path. Institut (Geheimrath Marchand) zu Marburg.

Ueber Cystofibrosarkome der Mamma mit epidermoidaler Metaplasie.

Von

Dr. B. Grohé.

jetzt Assistenzarzt der chirurg. Klinik zu Jena.

(Mit 1 Abbildung im Text und Tafel III.)

Die Geschwülste der Brustdrüse sind seit langen Zeiten so genauen, z. Th. systematischen Untersuchungen unterzogen worden[1]), dass wir über den klinischen Verlauf, die Prognose und die pathologische Anatomie eine genaue Kenntniss besitzen.

Am häufigsten sind die Carcinome. Nach Billroth's Statistik machen sie 82 Proc. aller Mammatumoren aus. Die übrigen 18 Proc. vertheilen sich auf die verschiedenen gutartigen Geschwülste.

Schimmelbusch (l. c.) befand sich allerdings im Irrthum, als er Cruveilhier das Verdienst beimass, der erste gewesen zu sein, „welcher die Existenz gutartiger Tumoren der Mamma mit klarem Blick erkannte". Zur Erläuterung erzählt er (S. 102), „dass Nichts bezeichnender für die Anschauungen der Zeitgenossen Cruveilhier's sei, als dass dieser mit dem Vortrag seiner Meinungen 1844 in der Académie de médecine in Paris einen wahren Sturm des Widerstandes hervorrief und in nicht endenwollenden Debatten überall ihm Opposition gemacht wurde".

Nein, wir brauchen nicht zu ausländischen Autoren unsere Zuflucht zu nehmen. Vielmehr hatte schon geraume Zeit vorher unser Johannes Müller die scharfe Unterscheidung der gut- und bösartigen Mammageschwülste ausgesprochen.[2])

1) Ich nenne neben Billroth: Die Krankheiten der Brustdrüse. Deutsche Chirurgie. Lieferung 4. 1880, nur die Arbeiten von Schimmelbusch, Arch. f. klin. Chirurgie. Bd. XLIV. 1892. Häckel, Ebend. Bd. XLVII. 1894. Sasse, Ebend. Bd. LIV. 1897.

2) Joh. Müller, Ueber den feineren Bau und die Formen der krankhaften Geschwülste. Berlin 1838.

Bereits 1838 hat er die deutliche Abgrenzung des Cystosarcoma phyllodes von den Carcinomen gemacht, „welche so weit (in ihrer Gutartigkeit) vom Carcinom entfernt als jene blumenkohlartigen nicht eiternden Condylome des Penis und der weiblichen Geschlechtstheile, die so oft schon für Carcinome angesehen worden“ (S. 53). Ja er widerruft sogar die Rubricirung zweier Mammatumoren, die er im Archiv für Anat. und Physiol. (III. Bd. 1836; Jahresbericht p. CCXII) als Carcinoma phyllodes beschrieben, indem er deren Gutartigkeit nach Kenntnissnahme der Krankengeschichten und genauer Untersuchung erkannte und sie dem Cystosarkom zuschrieb.

Die Formen der gutartigen Geschwülste sind nun die mannigfaltigsten. Wir kennen Fibrome, Fibroadenome, Cystoadenome, Cystosarkome und die verschiedenen Zwischenglieder zwischen den genannten, welche die verwickeltsten Combinationen ergeben, ganz abgesehen von den seltenen Fällen von Osteomen, Chondromen und ähnlichen Raritäten.

Bei der Gruppe der Cystosarkome sind nun auch relativ selten besondere Gewebsbildungen beobachtet worden, ich meine das Vorkommen epidermoidaler Structur im Tumor.

Der geringen Zahl der bisher bekannten Fälle kann ich im Folgenden zwei neue hinzufügen.

Der erste Fall wurde in der chirurgischen Klinik zu Marburg von Herrn Geheimrath Küster operirt.

Die Krankengeschichte ist folgende:

Anamnese: Patientin ist 27 Jahre alt, hereditär nicht belastet, früher war sie stets gesund. Vor 8 Jahren hat sie geboren; die Geburt ging leicht von statten; die Patientin stillte das Kind 8 Wochen lang; darauf nahm sie Stellung als Amme, in welcher sie 2 Jahre verblieb und 2 Kinder stillte. Während dieser ganzen Zeit war sie beschwerdefrei. Erst ein Jahr, nachdem sie die Stelle als Amme aufgegeben hatte, bemerkte sie in ihrer rechten Brustwarze einen kleinen Knoten. Irgend welche Schmerzen wurden durch den letzteren nicht hervorgerufen. Der Tumor nahm von ihrem 22. Lebensjahr (3 Jahre nach der Entbindung) stetig an Grösse zu und belästigte sie nunmehr etwas durch seinen Umfang. Lediglich aus diesem Grunde sucht sie die Klinik auf.

Status praesens: Patientin ist schlecht genährt, sieht älter aus, als es ihrem Alter entspricht. Innere Organe gesund.

Die linke Brustdrüse ist wenig entwickelt, schlaff und welk. Die rechte Mamma weist etwa Kindskopfgrösse auf. Die Haut ist ohne besondere Veränderung; in derselben bemerkt man einzelne erweiterte, geschlängelte Venen. Die Form des Tumors ist rundlich, es heben sich an einzelnen Stellen flach gewölbte Prominenzen hervor. Die Geschwulst fühlt sich im Ganzen weich an; die erwähnten prominenten Stellen ergeben Fluctuation. Die Haut ist über dem Tumor verschieblich; dieser

selbst ist mit dem Pectoralis nicht verwachsen. Weder in der Achselhöhle noch in der Supraclaviculargrube sind Drüsenanschwellungen zu constatiren.

Die Operation bestand in der Wegnahme der ganzen Brustdrüse; der Verlauf der Heilung war in keiner Weise gestört.

Pathologisch-anatomischer Befund: Der Tumor hat die Grösse einer Männerfaust; er liegt im Fettgewebe eingebettet. Auf dem senkrechten Durchschnitt, der durch die Mamilla gelegt ist, sieht man, dass er von der normalen Mamilla und der bedeckenden Haut mit dem subcutanem Fettgewebe durch eine derbe Bindegewebskapsel scharf abgegrenzt ist. Von normaler Drüsensubstanz ist makroskopisch nichts mehr zu erkennen.

Des Weiteren bietet sich auf den Durschschnitten ein buntes Bild von kleineren und grösseren Cysten, in deren Lumen vielgestaltige, kurze, breitbasig aufsitzende oder langgestielte, papilläre Wucherungen hineinragen. An einigen Stellen liegen diese so dicht gedrängt, dass sie sich gegenseitig comprimiren und den Cystenhohlraum ganz ausfüllen.

Eine grosse Anzahl von nicht mit diesen Excrescenzen ausgefüllten Cysten zeigen eine merkwürdige Ausfüllung mit einer weissen, perlartig glänzenden, wie hornigen Masse, die an vielen Stellen eine concentrische Anordnung erkennen lässt. Sie liegen zum Theil in grösseren Partieen zusammen; dann scheinen sie häufig die bindegewebigen Septen zum Schwund gebracht zu haben und bilden so eine grössere confluirende Masse, deren ursprüngliche Zusammensetzung aber durch die verschiedenen concentrischen Structuren schon makroskopisch erkennbar ist.

Dann finden sich diese Perlkugeln auch ganz vereinzelt in ihrer reinen Weisse scharf gegen die Umgebung abstechend, zuweilen in einer der erwähnten Papillen eingelagert, dann in den dünneren oder dickeren Septen zwischen zwei Cystenräumen. Ihre Grösse variirt dabei von Haselnussgrösse bis zu den feinsten Pünktchen. In besonders leuchtend weisser Färbung treten sie an einzelnen Stellen auf, wo ausgedehnte Blutungen in und zwischen die Tumormassen stattgefunden haben.

Die papillären Wucherungen, aus welchen sich im Uebrigen der Tumor zusammensetzt, bestehen zum Theil aus einem derben Bindegewebe. Ein grosser Theil ist aber ausserordentlich weich, von etwas glasigem Aussehen und macht völlig einen myxomatösen Eindruck. Diese Stellen sind es wohl auch gewesen, welche vor der Operation einen pseudofluctuirenden Charakter bei der Palpation aufwiesen.

Die peinlichste Schilderung des Tumors dürfte bei seinen variablen Bildern kaum eine so lebhafte Vorstellung ermöglichen, wie es durch seine zeichnerische Wiedergabe geschehen kann. Ich füge diese um so lieber bei, da die bisher existirenden Abbildungen kaum uns ein annähernd richtiges, überzeugendes und anschauliches Bild von den in Frage stehenden Tumoren geben dürften. Der vorliegende Tumor dürfte aber wohl als ein geradezu klassischer Typus der Reproduction werth erscheinen.

Fig. 1 auf Taf. III ist ein Schnitt senkrecht durch die Höhe der Mamilla gelegt. Zunächst ist die scharfe Abgrenzung des Tumors nach oben deutlich erkennbar. Nach unten ist er nicht so scharf abgegrenzt; seine Hülle bestand hier nur aus dünnen Bindegewebspartieen, so dass er sich mit Leichtigkeit vom Musc. pect. major abpräpariren liess. Wir erkennen die

grösseren und kleineren vielgestaltigen Hohlräume und die hier besonders vereinzelt auftretenden, scharf abgegrenzten Perlkugeln.

Ein viel reichlicheres Bild der mit verhornten Massen erfüllten Cystenräume liegt in Figur 2 vor. Der Schnitt ist ca. 3 cm weit von der Mamilla ebenfalls in verticaler Ebene zur Unterlage gelegt und bringt sowohl kleinere Cystendurchschnitte zur Anschauung wie auch die grösseren theilweise confluirenden Massen (*f*) mit ihrer Vielgestaltigkeit.

Die mikroskopische Untersuchung, welche sich auf alle Gebiete des Tumors erstreckte und die mit verschiedenen Färbemethoden ausgeführt wurde, ergab folgende Bilder:

Die Grundsubstanz in den Präparaten besteht im Wesentlichen aus einem ziemlich kernreichen Bindegewebe, an anderen Stellen aus myxomatösen Partieen, welche stellenweise fast ganz kernlos werden und einem weitmaschigen, z. Th. mit zahlreichen Gefässen durchzogenen Gewebe Platz machen.

Dem makroskopischen Aussehen entspricht die Form des Schnittes dort, wo eine papilläre Wucherung getroffen ist, indem an den Grundstock knospenartige oder bucklige Fortsetzungen sich anschliessen, während hie und da die Querschnitte von diesen, dann natürlich ohne Zusammenhang mit dem übrigen Präparat, sich finden.

Die epitheliale Bekleidung zeigt nun die verschiedensten Charaktere.

An einzelnen Stellen, besonders dort, wo der myxomatöse Bau vorwiegt, findet sich ein cubisches, ein-, zuweilen auch zweischichtiges Epithel, welches hie und da einem hohen Cylinderepithel Platz macht. Ist dieses meist mehrschichtig, so sieht man an einzelnen Stellen, wo es sich als schmale Schläuche oft tief in das Gewebe hineinsenkt, eine zweireihige Anordnung, zu oberst eine Cylinderform, darunter eine ebenso regelmässig angeordnete mehr cubische. Man vermisst unter diesen aber eine Membrana propria. Das Fehlen dieser kann man gut controliren an Stellen, wo in dem Grundgewebe sich vereinzelt Quer- oder auch Längsschnitte derartiger Canäle finden, deren Epithelauskleidung oft ohne besondere hervorstechende Grenze in das umgebende zellreiche Gewebe übergeht.[1])

Bei der weiteren Verfolgung des Epithelsaums verbreitert sich stellenweise das mehrschichtige Cylinderepithel allmählich immer mehr und mehr und ohne scharfe Grenze setzt dann eine Bedeckung mit geschichtetem Pflasterepithel ein, völlig dem Typus der Epithellage der äusseren Haut entsprechend. Die Basalschicht, scharf von der Unterlage abgesetzt, verläuft in gerader Linie, ohne Einsenkungen wie bei den Papillarkörpern der normalen Haut. Sie besteht aus langen, palissadenartig angeordneten Zellen, daran reihen sich die cubischen, die ovalären Formen, in welchen man deutlich Riffzellen sieht und schliesslich bilden den Beschluss die der Verhornung zugehenden mit Eleidinkörnern versehenen platten Zellen, auf welche total verhornte, kernlose Massen aufgelagert sind.

Diese epidermoidale Schicht setzt sich nun theilweise in langer Linie fort, bis sie ganz allmählich dem Eingangs geschilderten cylindrischen Epithel wieder Platz macht.[2]) Zuweilen sieht man sie auch scharf unter-

1) Ich controlirte diese Befunde um so genauer, da Kürsteiner hierauf speciell hinweist.

2) Diese Bilder entsprechen völlig denen, welche G. B. Schmidt in der Fig. 4 der Tafel II seiner Arbeit darstellt.

brochen durch eine kleine drüsenschlauchartige Einstülpung, welche eine einschichtige, schöne Cylinderepithelauskleidung besitzt.

Eine grosse Reihe von Cysten weist aber nicht eine solche Mannigfaltigkeit auf, sondern besitzt lediglich eine epidermoidale Auskleidung, deren Mächtigkeit und Anordnung den verschiedensten Schwankungen unterworfen ist. An einzelnen Partieen findet sich eine ganz ansehnliche Dicke der Epidermis, an anderen Stellen nimmt sie sehr an Mäch-

Fig. 3. Schnitt durch eine papilläre Excrescenz mit Epithelperleneinlagerung (vergl. S. 71). — Lupenvergrösserung $^3/_1$.

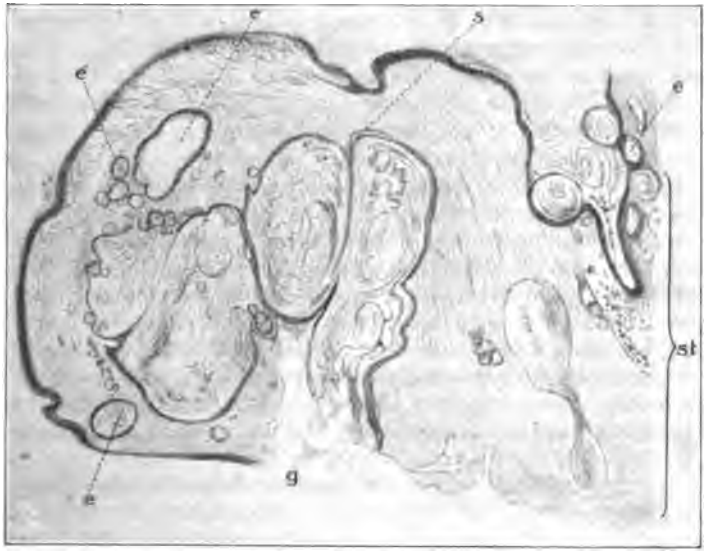

st = Stiel der Wucherung. — *e* = Epithelperlen gefüllt mit verhornten Massen. — *s* = ein Septum zwischen zwei Cysten zum Theil atrophirt. — *g* = gemeinsamer Ausführungsgang der Cysten.

tigkeit ab. Ihre wandbekleidenden Zellen scheinen oft wie abgeplattet durch den Druck, welchen die verhornenden und verhornten Massen im Innern der Cyste ausüben. Liegen mehrere derartige Cysten zusammen, so sind ihre Septa oft ganz dünn geworden, an einzelnen Stellen sind sie völlig geschwunden und nur noch Reste wie coulissenartige Seitenwände bezeichnen die frühere Trennungswand. Dadurch kommen dann die confluirenden Cysten zu Stande, wie sie in Fig. 3 (siehe oben) ersichtlich sind. Diese Abbildung giebt uns überhaupt in ihrer Lupenvergrösserung eine Anschauung, wie der Aufbau in den uns interessirenden Tumorabschnitten sich gestaltet. Der Schnitt selbst stellt eine papilläre Excrescenz in einem grösseren Hohlraum dar. Er ist, abgesehen von dem glatten Stiel (*st*), von Plattenepithelien bedeckt. In seinem Innern finden sich kleinere und kleinste Cysten, sodann grössere, welche z. Th. in einander übergehen und einen gemeinsamen Ausführungsgang (*g*) besitzen. Das Stroma in

diesem Schnitt ist ein ziemlich derbes, kernames Bindegewebe, welches stellenweise von dilatirten Gefässen durchsetzt ist.

Bei der Durchmusterung weiterer Präparate finden sich schliesslich auch vereinzelt im Gewebe liegende Cysten, welche nur noch theilweise ihre epidermoidale Wandbekleidung aufweisen. Stellenweise sieht man die Epithelien zerfallen, freie Kerne oder Kernrudimente bilden mit total nekrotischen Gewebspartieen eine, die Färbung nur noch undeutlich annehmende Masse. Solche Nekrosen der Cysten finden sich sogar fernerhin noch in ihrer ganzen Totalität. Dort schliessen sich an ein ziemlich kernarmes Bindegewebe, in dem einzelne Drüsenlumina und solide epitheliale Zellstränge liegen, cystische Partien an, deren Ränder ein abscessartiges Aussehen besitzen. Von einer epithelialen Auskleidung ist nichts mehr zu erkennen, vielmehr wird der Rand der ehemaligen Cyste ringsum umgeben von Bindegewebe, welches minimale Drüsenreste in sich birgt. Auf das Bindegewebe folgt nach innen zu ein gefässreiches Gewebe. Längs der Capillaren liegen Zellen mit grossen, ovalen Kernen, dazwischen sind einige Mitosen sichtbar. Beim weiteren Vorgehen tauchen (bei Hämatoxylin blau tingirte) homogene kleinere und grössere Schollen auf. An diese sind Zellen angelagert, welche nach Grösse und Form den vorhin erwähnten entsprechen. Dazwischen liegen mehrkernige grössere Zellen, bei denen der Theilungsprocess sich vorerst nur auf die Kerne beschränkt hat und der Zellleib sich nur in toto vergrössert, aber nicht selbst in Theilung übergegangen ist. Riesenzellen mit zahlreichen Kernen findet man ausserdem auch in einiger Entfernung von den Schollen. Wenn wir nun die homogenen Schollen und die Riesenzellen zusammengelagert sehen, so ist wohl der Gedanke nicht abzuweisen, dass beide in einem gewissen Zusammenhang stehen und diese als Fremdkörperriesenzellen anzusehen sind.

Haben wir somit die uns vornehmlich interessirenden Stellen des Tumors kennen gelernt, so müssen wir schliesslich noch erwähnen, dass wir einzelne Stellen im Tumor haben, wo das gewöhnliche Bild des Cystosarkoms resp. Fibroadenoms zu Tage tritt. Es sind Partieen, welche den mehr als homogen derb geschilderten Gebieten des Tumors entstammen. Wir sehen die kürzeren oder längeren Drüsenschläuche mit einschichtigem Cylinderepithel bedeckt. Stellenweise sind sie dilatirt; zwischen ihnen findet sich ein ausserordentlich zellreiches Sarkomgewebe vorwiegend von Spindelzellenstructur, untermischt mit einer Zwischensubstanz von fibrillärer Anordnung, in welcher sich hie und da sehr reichliche Mitosen finden.

An der einen schon makroskopisch als Blutung imponirenden Stelle sind diese Drüsenschläuche getrennt durch reichliche Blutextravasate, welche in das Zwischengewebe vordringen und es auseinandergedrängt haben. Normales Drüsengewebe war an keiner Stelle der amputirten Mamma nachweisbar.

Resumiren wir kurz den mikroskopischen Befund, so haben wir es in der Hauptsache zu thun mit einem cystosarkomatösen Tumor, dessen Cysten stellenweise die übliche Auskleidung mit cylindrischen Zellen besitzt. An anderen Stellen tritt ohne scharfe Grenze eine allmähliche Umwandlung dieser Zellformen in typische Plattenepithelien

ein. Dieselbe kann aber auch in scharf abgesetzter, unvermittelter Form auftreten. Einzelne Cysten erweisen sich schon völlig von Plattenepithelien ausgekleidet. Diese sind meist an ihren oberen Schichten stark verhornt und als Product dieses Processes sieht man die Cysten völlig vollgepfropft mit verhornten Massen, welche makroskopisch perlartige Bilder veranlassen.

Als ich mit der Bearbeitung dieses seltenen Tumors beschäftigt war, wurde zufälligerweise ein zweiter ganz ähnlicher Tumor von Herrn Prof. von Büngner aus dem Hanauer Landkrankenhause dem pathologischen Institut zu Marburg übersandt. Herr Geheimrath Marchand, der mich bei dieser Arbeit rege durch Rath und That gütigst unterstützte, hatte die Liebenswürdigkeit, mir diesen Tumor zur Mitbearbeitung zu überweisen.

Die von Herrn Prof. von Büngner freundlichst übermittelte Krankengeschichte lautet:

Frau P., 48 Jahre alt, aus Hanau, ist vor Beginn ihres jetzigen Leidens stets gesund gewesen. Vor etwa 4 Monaten bemerkte sie, dass ihre linke Mamma an Umfang zunahm. Eine Ursache dafür weiss Patientin nicht anzugeben. Ein Trauma hat sie nie erlitten, nie eine Entzündung der Mamma durchgemacht. Seit einigen Wochen sind in der erkrankten Brustdrüse, welche sich immer mehr vergrösserte, ziehende und stechende Schmerzen aufgetreten.

Status: Die linke Mamma ist in einen starren, kindskopfgrossen Tumor umgewandelt, der an der Oberfläche einige Höcker und an verschiedenen Stellen Fluctuation zeigt. Haut und Mamilla lassen sich über dem Tumor nicht verschieben, während der Tumor im ganzen auf der Unterlage verschieblich ist. Die regionären Lymphdrüsen sind nicht geschwollen.

Die exacte Diagnose der Art des Tumors muss der histologischen Untersuchung vorbehalten bleiben. Klinische Wahrscheinlichkeitsdiagnose: Cystosarcoma mammae.

2. Juni 1898: Amputation der Mamma mit Entfernung der Fascie des Musc. pect. major und Eröffnung der Axilla. In der typisch ausgeräumten Achselhöhle keine erkrankten Lymphdrüsen. Nahtvereinigung der Wunde. Drainage.

Heilverlauf ohne Störung. Prima intentio. Entlassen 13. Juni 1898.

Die makroskopische Betrachtung des Tumors ergiebt, dass unter der normalen Haut und der gut entwickelten Mamilla sich ein circa 2 Faust grosser Tumor findet. Auch er ist von der Umgebung scharf abgegrenzt; an vielen Punkten, so von der bedeckenden Haut durch ein gut entwickeltes Fettpolster getrennt.

Der Tumor selbst setzt sich zusammen aus einer grossen Anzahl von Cysten und Knollen. Letztere, welche in ihrer Compactheit hier weit mehr überwiegen wie bei dem ersten Tumor, zeigen eine sehr verschiedene Beschaffenheit. Einige sind sehr solide und aus derben, ziemlich homo-

genen, weisslichen Gewebsmassen zusammengesetzt. Andere bestehen aus charakteristischem Schleimgewebe, wieder andere zeigen eine derbe, faserige Structur.

Auch hier finden sich nun in das Gewebe eingesprengt, und zwar wenn wir uns den Tumor durch zwei auf die Körperoberfläche senkrecht gelegte Ebenen in drei gleichmässige Theile zerlegt denken, lediglich in dem äusseren Drittel des Tumors bis bohnengrosse, runde, scharf abgegrenzte Cysten, welche ebenfalls mit einem perlartigen Material gefüllt sind und eine concentrische Anordnung dieser Massen zeigen. Derartige epidermoidale Massen sind auch vielfach dem flüssigen Inhalt beigemischt, der aus einzelnen Cysten sich entleert und massenhaft glitzernde Cholestearinkrystalle enthält. Einige Cysten enthalten auch hämorrhagischen Inhalt, während ein grosser Knoten im Centrum völlig hämorrhagisch erweicht ist und eine unregelmässige Höhle darbietet. Die nicht erweichten angrenzenden Theile sind stark mit Blut durchsetzt und zeigen eine theils bräunliche, theils dunkelrothe Farbe.

Sonach unterscheidet sich schon makroskopisch dieser Tumor in einem grossen Theil seiner Structur von dem erstgeschilderten, indem er im wesentlichen die Bilder des Cystosarcoma phyllodes (Müller) s. Myxoma papilliforme intracanaliculare (Virchow) bietet. Diesem makroskopischen Verhalten entspricht nun auch in vielen Punkten der mikroskopische Befund.

Zunächst sei bemerkt, dass sich unter der Haut, in dem zwischen ihr und den eigentlichen Tumormassen liegenden Fettgewebe, aber auch noch an einzelnen mehr in der Tiefe der Geschwulst und zwar an den peripherwärts gelegenen Stellen normales mamilläres Drüsengewebe findet.

Die geschilderten derben zum Teil blättrig angeordneten Partien zeigen die bekannten Bilder des Cystosarcoma phyllodes proliferum. Lange schmale Canäle, die in ausgedehntester Weise Ausläufer hierhin und dorthin senden, verbinden sich schliesslich zu grösseren Gängen, stellenweise sich zu spaltförmig-cystischen Räumen erweiternd. Die Wände der Canäle werden gebildet aus einem meist mehrschichtigen cubischen, an einzelnen Stellen in seinen obersten Schichten cylinderförmigen Epithel. Die durch die Spalten und Cysten papillenartig gestaltete Grundsubstanz des Tumors besteht aus einem Gewebe, welches im wesentlichen den Typus des Spindelzellensarkoms repräsentirt. An anderen Stellen geht es jedoch über in ein zellarmes Myxomgewebe, welches bei Hämatoxylinfärbung durch seine blassviolette Färbung in die Augen sticht. Verschiedentlich ist das Gewebe durch zum Theil sehr ausgedehnte Blutergüsse auseinandergedrängt, in deren Umgebung dann stellenweise ein Zugrundegehen des Gewebes stattgefunden hat, so dass von einer normalen Kernfärbung überhaupt nicht mehr die Rede sein kann.

Neben diesen Bildern besitzen wir, wie erwähnt, noch derbere Knoten von festerer Consistenz in der Mamma, welche mikroskopisch lediglich den Bau eines reinen Spindelzellensarkoms zeigen. Dieselben setzen sich vollständig zusammen aus grossen Spindelzellen, die an den Rändern der Knoten ziemlich scharf von derbem Bindegewebe umgeben sind, aber auch hier und da langsam streifenförmig in dasselbe hineingewuchert sind und dadurch in Verbindung mit danebenliegenden gleichartigen Gewebsmassen stehen.

Während die bisher geschilderten Bilder sich in ungefähr $^2/_3$ des Tumors finden, ändert sich der Befund, wenn wir uns jener Partie des Tumors zuwenden, welche schon makroskopisch durch das Auftreten von perlartig glänzenden Cysten unsere besondere Aufmerksamkeit auf sich zog.

Die eben beschriebenen cystischen Räume besitzen nämlich nicht mehr ausnahmslos ihre cubisch-cylindrische Epithelauskleidung; es tritt vielmehr an ihre Stelle ein mehrschichtiges Plattenepithel. Die Zelllagen besitzen eine verschiedene Mächtigkeit. Die Basalschicht weist meist eine palissadenartige Anordnung auf, darauf bauen sich — ähnlich wie bei der äusseren Haut — mehrere Lagen rundlich-ovaläre Zellen, die mit feinen zahlreichen Stacheln besetzt sind. Diese Zelllagen platten sich mehr und mehr ab, die Kerne werden spärlicher, in einzelnen Zellen finden sich feinste Körnchen, und schliesslich haben wir weiter central vollständig verhornte, zwiebelschalenartig gelagerte Massen, die in den grösseren Hohlräumen zu einem ungeordneten Brei zusammengeballt sind.

Eine Andeutung von Papillarkörpern unter dem Rete Malpighi haben wir auch hier nirgends. Die Mächtigkeit der epidermoidalen Schicht variirt ausserordentlich. In einzelnen Cysten kann man eine Aufeinanderlagerung bis zu 10 Zellreihen zählen, wobei die verschiedensten Uebergangsformen zu studiren sind, während in anderen Cysten die Epithelschicht eine ganz niedrige ist, zuweilen eigentlich nur aus zwei Lagen besteht, so dass die verhornten Massen sich direct den beiden Zelllagen anschliessen. Auffallend gerade an diesen Stellen ist es, dass wir nirgends den Keratinkörnchen einer Langerhans'schen Körnerschicht begegnen: ein Beweis, dass eine derartige Körnung durchaus keine Vorbedingung für die Verhornung ist. Endlich finden wir Cysten, wo eine geregelte Epithelanordnung resp. -auskleidung völlig fehlt; die homogenen Platten und Schollen liegen direct dem bindegewebigen Stroma auf, höchstens dass sich noch hier und da einige wandständige Epithelien finden. Die Form dieser Räume ist auch nicht mehr regelmässig wie die der anderen, sondern sie ist buchtig oder vieleckig geworden.

Diese Variationen dürfen wir wohl auf Compressionsfactoren zurückführen, welche bei der Bildung des Tumors sich abgespielt haben. So kann es sich um Compression von innen heraus handeln, indem die immer reichlicheren verhornten Massen ad maximum den Hohlraum ausfüllen und dadurch die Epithelschichten in ihrer Entwicklung gehemmt resp. zurückgedrängt werden.

Aber gleich der epithelialen Auskleidung zeigt auch der übrige Theil der Cystenwandung wiederholt grosse Verschiedenheiten. Während nämlich das eine Mal eine starke, oft hochgradige Wucherung des bindegewebigen Antheils constatirt werden kann, erscheinen bei anderen Cysten die Wandungen geradezu atrophisch. Diese Erscheinung kann nun ebenfalls auf die weiter schreitende Ausdehnung der Cysten durch Verhornungsmassen zurückgeführt werden. Wir hätten es dann mit einer Druckatrophie der Cystenwandung zu thun, und dies erscheint mir am wahrscheinlichsten. Man ist aber auch berechtigt, an eine bedeutende Compression von Seiten der mächtig wuchernden bindegewebigen Nachbarschaft zu denken. Wir haben es hier mit derselben Frage zu thun, ob das Epithel

oder das Bindegewebe das primäre Agens ist, wie bei der Anlage der papillären Excrescenzen in cystischen Räumen.

Ohne hier auf diese Frage näher eingehen zu wollen, sei nur erwähnt, dass wir in einzelnen Cysten unseres Tumors Bilder finden, wo die epitheliale Auskleidung — und zwar handelt es sich hier um ein cubisches Epithel — kleine knöspchenartige Hervorragungen zeigt, welche aus einem grösseren Convolut von Epithelien bestehen. Sie weisen darauf hin, dass wir es mit den ersten Anlagen zur Neubildung von papillären Wucherungen zu thun haben. Als Hauptsache der Weiterbildung ist aber nach unserer Anschauung die Wucherung des Bindegewebes anzusehen, wie es ja auch bei dem einfachen Fibro-Adenom immer die Drüsenschläuche umgiebt.

Der Vollständigkeit halber soll nicht unerwähnt bleiben, dass in einigen Cysten, speciell denen, welche eine Keratinbildung in den verhornenden Schichten zeigen, in den obersten der letzteren in einzelnen Zellen neben dem Kern rundliche, blass tingirte, bläschenartige Gebilde — sie treten besonders bei van Gieson's Färbung schön hervor — liegen, welche ich nicht anstehe als Zerfallsproducte von Zell- resp. Kernsubstanz anzusehen. Forscher, welche das Gebiet der Zelleinschlüsse bei Tumoren besonders berücksichtigen, würden vielleicht vermuthen, dass es sich um parasitäre Gebilde handle.

Resumiren wir die Hauptbefunde auch bei diesem Tumor, so haben wir es im wesentlichen mit einem ausgesprochenen Cystosarcoma phyllodes zu thun; nicht ganz so mächtig ist das Vorkommen eines reinen Spindelzellensarkoms zu verzeichnen. In einem Drittel des Tumors haben wir in diesem Gewebe schon makroskopisch sichtbare, theils ineinander übergehende Cysten mit perlartig glänzendem Inhalt.

Mikroskopisch sehen wir in diesen Partien noch an einzelnen Cysten Auskleidung mit cubischem Epithel, während die Mehrzahl derselben mit mehrschichtigem Plattenepithel ausgekleidet ist, das in den oberen Schichten in Verhornung übergeht. Dieser Process hat sich in vielen Fällen so mächtig abgespielt, dass die Hohlräume völlig mit verhornten Partien erfüllt sind, so dass die makrokopische perlartige Ausfüllung resultirt.

Zwar nicht wie in Tumor I finden sich hier so ausgesprochene, schöne Bilder der verschiedenen Epithelarten nebeneinanderstehend; wir haben hier vielmehr wohl weit vorgeschrittene Stadien mit älteren Verhornungsprocessen vor uns, und nur an spärlichen Stellen ist es noch möglich zu studiren, wie die Metaplasie der Epithelien sich abgespielt hat.

Soweit unsere Fälle! Betrachten wir nunmehr die bisher bekannten Fälle derartiger Geschwülste, so sind die letzten ausführlichen Beschreibungen niedergelegt in zwei Arbeiten, welche beide im Jahre 1894 erschienen sind, und zwar von Häckel und Kürsteiner. Besonders

der erstere Autor hat eine fast erschöpfende Aufführung der publicirten Fälle gegeben. Ich konnte noch einige ergänzend hinzufügen und führe die mir nunmehr bekannten auf, indem ich theilweise ihre genaueren Befunde berichte, da ich glaube, dass man bei ihrer Gegenüberstellung manche Punkte besser beleuchten und erörtern kann, umsomehr, da die Ansichten und Deutungen in manchen Punkten nicht dieselben sind.

Abgesehen von Porta[1]), welcher im tieferen Zellgewebe der Brustdrüse 3 „Tumores sebacei" aufzählt, ohne dass wir über dieselben genauere Details erfahren, beschreibt den ersten einschlägigen Fall A. Cooper[2]) als eine Hydatidensackgeschwulst kugeliger Natur. Es handelt sich um einen 35 engl. Zoll im Umfang messenden Tumor, welcher nach einem Stoss bei einer 44 Jahre alten Frau entstanden, besonders in den letzten Jahren rasch gewachsen und im 14. Jahre seines Bestehens exstirpirt wurde.

Der Tumor bestand aus theils derben Gewebemassen, theils „serösen Säcken", in welche büschelförmige, polypöse Wucherungen hingen. Ihre Grösse war höchstens die eines Gerstenkorns. „Wenn sie geöffnet wurden, zeigte sich, dass sie aus zahlreichen Schichten zusammengesetzt waren, wie die Linse im Auge oder wie die Häute einer Zwiebel, welche leicht von einander abgeschält werden können. Als sie aus der Brust herausgenommen wurden, hatten sie das Aussehen und auch die geschichtete Anordnung der Perlen".

Eine Schilderung des mikroskopischen Befundes fehlt, doch die Abbildungen der Tafel III und IV, Nr. 1—10 geben den deutlichen Beweis, dass wir es mit einem Tumor unserer Art zu thun haben.

Virchow[3]) erwähnt in seiner Arbeit „Ueber Perlgeschwülste", dass er in Brustdrüsengeschwülsten, namentlich in Cystosarkomen, wiederholt Cholesteatom-Perlen gesehen habe, doch immer in kleiner Anzahl.

Ihm zur Folge hat auch Bruch[4]) einen Fall von Combination eines Brustdrüsenkrebses mit kleinen Cholesteatomperlen beschrieben. Er soll ganz ähnlich dem Cystosarkom von Müller[5]) sein, welches ebenfalls Cysten mit epidermisartigen Epithel aufwies.

Die erste genaue Untersuchung eines derartigen Tumors lieferte nun Model[6]):

Es handelt sich um eine 37jährige Frau, die 12 Jahre verheirathet war und ein Kind nur rechts gestillt hatte. Vor 3 Jahren hatte sie das Entstehen einer kleinen beweglichen Geschwulst bemerkt. Als dann eine

1) Porta, Memoria letta all' i. r. istituto lombardo di scienze, lettere ed arti. Ref. Schmidt's Jahrb. 1857. Bd. XCVI.

2) A. Cooper, Darstellung der Krankheiten der Brust. Deutsche Uebersetzung. Weimar 1836. S. 16.

3) Virchow's Archiv. Bd. VIII. 1855. S. 399.

4) Bruch, Diagnose der bösartigen Geschwülste. S. 49.

5) J. Müller, Ueber den feineren Bau der krankhaften Geschwülste. 1838. S. 53.

6) Aug. Model, Ein Fall von glandulärem Cystosarkom mit autogenem Atherom. Ing.-Diss. Erlangen 1858.

Kuh mit dem Horn gerade gegen die Geschwulst gestossen hatte, war in einem halben Jahre ein rasches Wachsthum mit geringen Schmerzen eingetreten.

Befund: Doppelfaustgrosser, nirgends adhärenter Tumor mit vielen Höckern, die rundlich und glatt anzufühlen sind, die kleineren sind sehr derb und resistent, die grösseren, die den Umfang einer Wallnuss erreichen, sind weich und elastisch, einer mit dunkler Fluctuation.

Der exstirpirte, cystenartige Tumor besteht aus glandulär entartetem, zum Theil atrophirtem Brustdrüsengewebe. Die Mehrzahl der dabei gebildeten cystenartigen Gebilde ist mit perlartigen Körperchen erfüllt von den minimalsten Entwicklungsstufen bis zu grösseren, im Innern erweichten Höhlen. Diese atheromartigen Bälge sind unregelmässig durch die entarteten Drüsen verbreitet und im Stroma zerstreut.

Die kleineren der atheromartigen Gebilde stellen durch ihre eigenen Contenta oder die hineinwuchernde Drüsengewebsneubildung ausgedehnte Säcke dar; die grösseren verwickelteren Räume sind durch Verschmelzung entstanden.

Mikroskopisch zeigen diese Cysten alle eine epidermoidale Auskleidung.

Model nimmt an, dass nur manche Perlen die Fähigkeit zu besitzen scheinen, durch fortgesetzte Production von Epidermiszellen sich zu cystenartigen Gebilden zu entwickeln, während andere in der Entwicklung stehen geblieben und nur grosse Epidermiskugeln sind, welche in dem Stroma eingebettet liegen; sie stellen eine atrophische Form dar, während man bei den anderen eine producirende, fortwährend junge Zellen nachbildende Wand erkennt.

Die Anfänge der perlähnlichen Epidermisbildungen sollen in Wucherungen liegen, die von den zelligen Elementen der Bindesubstanz ausgehen; eine Auffassung, welche sich durch die damaligen pathologisch-anatomischen Auffassungen erklärt.

Der Verfasser vergleicht sie mit den Cholesteatomen (s. Margaromen s. Margaroiden) und nennt sie, da sie sich schwer von den gewöhnlichen, durch Ektasie entstandenen Atheromen unterscheiden, ausser durch ihren selbständigen Ursprung, der sich eben an Orten findet, wo normaler Weise keine Epidermialgebilde auftreten oder nicht hinwachsen können, autogene Epidermisperlen resp. autogene Atherome.

Nur eine kurze Beschreibung liefern fernerhin Bauchet und Gaillet[1]) von einer grossen Zahl kleiner Cysten vom Volumen eines Roggenkorns oder einer Erbse von weisser Farbe und fester Consistenz, ähnlich einer durch Congelation gehärteten Krystalllinse, und ebenfalls cursorisch werden von Neumann[2]) Cysten mit geschichtetem epidermisartigem Epithel erwähnt.

Die Existenz derartiger Tumoren im Allgemeinen constatirt Klob[3]), dem zufolge (p. 499) „die Cystosarkome der Mamma in manchen Fällen accidentelle Gewebsentwicklungen zeigen, von welchen nament-

1) Gaz. des hôpitaux. 1861.

2) Neumann, Zur Casuistik der Myxome und Cylindrome. Arch. f. Heilkunde. Bd. IX. S. 480.

3) Jul. M. Klob, Path. Anatomie der weiblichen Sexualorgane. 1864.

lich Cholesteatommassen und Enchondrome zu erwähnen sind. Die ersteren finden sich als erbsen- und bohnengrosse, weisse, glänzende, eingebalgte Körner oft in bedeutender Anzahl". Im Speciellen (p. 507) fand er in zwei Fällen von exquisitem Medullarcarcinom der Mamma ganz kleine bis erbsengrosse, weisse, blättrige, runde Cholesteatome zerstreut in die Krebsmassen eingetragen.

In seiner Monographie der Mamma erwähnt Billroth[1]) bei den proliferen Cystosarkomen (p. 61) nur kurz, dass bei diesen Tumoren „selten das Vorkommen einfacher, runder Cysten, noch seltener das von weissen Kugeln (Epithelperlen) in den Cysten ist".

Ich weiss nicht, ob er hierbei an den im Pitta-Billroth'schen Handbuch der Chirurgie III, 1865 als Cancroid beschriebenen Tumor dachte, welcher sich bei einer 40jährigen Frau binnen einem halben Jahre unter den gewöhnlichen Erscheinungen des Krebses bis zur Faustgrösse entwickelte. Auf seinem Durchschnitt zeigte sich eine grosse Menge von hirsekorngrossen, mit weisslichem Brei gefüllten Höhlungen, die er als erweiterte Acini ansah. Der Inhalt bestand aus dichtgedrängten, polyedrischen und geschwänzten Zellen. Derselbe findet sonst in besagter Monographie keine Erwähnung.

Ob wir zu der Gruppe unserer Tumoren den von Billroth (p. 90) geschilderten Fall hinzurechnen können, erscheint mir zweifelhaft. Häckel führt ihn in seiner später zu erwähnenden Arbeit an, doch spricht er dort von Atheromen der Mamma. Billroth selbst wagt nicht zu entscheiden, ob die enteneigrosse Riesenperlgeschwulst, welche sich als exquisites Specimen eines blättrigen Cholesteatoms erwies, aus einem Drüsenläppchen der Mamma oder aus einer etwas tiefliegenden Talgdrüse der Haut hervorgegangen war, da die äusserlich wohlgeformte Brust zwar von Drüsensubstanz keine Spur mehr zeigte, das ganze Organ vielmehr aus Fettgewebe bestand und besagter Tumor dicht unter der Haut, ohne jedoch mit dieser verwachsen zu sein, sass.

Dass derartige Tumoren selbst in der Mamma des Mannes vorkommen, beweist das Epithéliome pavementeux corné lobulé du sein, welches von Bruch[2]) einem 44jährigen Manne nach 2jährigem, langsamem Wachsthum aus der rechten Mamma exstirpirt wurde.

Die orangegrosse Geschwulst war ausserordentlich hart. Sie setzte sich makroskopisch zusammen aus einer Anzahl Knoten, die zum Theil von kleinen Cysten durchsetzt waren. In diesen oder in gewundenen Strichen finden sich Einlagerungen von knorpel- oder hornartigem Aussehen. Mikroskopisch beobachtete man eine theilweise Auskleidung mit Cylinderzellen; hauptsächlich aber waren es Plattenepithelien, welche oft in Epidermiskugeln zusammengeballt und völlig in verhornten Zustand übergegangen waren.

Ich komme zu den drei letzten und auch ausführlichsten Special-

1) Billroth, Die Krankheiten der Brustdrüse. Deutsche Chirurgie. 41. Lieferung. 1880.

2) Bruch, Bulletins et Mémoires de la Société de Chirurgie de Paris. 1885. tome XI. p. 887. Vergl. D. Schuchardt, Langenb. Arch. Bd. XLI. 1891. S. 79

arbeiten auf unserem Gebiet, von denen zunächst die von G. B. Schmidt[1]) zu nennen ist.

Er untersuchte ein Cystosarcoma mammae, in welchem sich mehr oder minder kugelige Cysten vorfanden, deren Wandung ein vollständiges Gepräge der äusseren Haut mit verhornten Producten darbot.

Der Tumor fand sich bei einer 72jährigen Virgo, welche vor 3 Jahren von einer Freundin stürmisch empfangen und gegen die Brust gedrückt war. Sie behielt eine kaum merkliche Empfindung in der rechten Mamma zurück, deren sie sich noch erinnerte, als sie wenige Wochen danach eine kleine, harte, empfindliche Stelle in der Brustdrüse bemerkte. Fast 2 1/2 Jahre blieb die Geschwulst unverändert, dann wuchs sie ohne bekannte Ursache.

Die Geschwulst war über den grössten Theil der nur kleinen Mamma verbreitet, flach, handtellergross, an der Oberfläche höckerig und von ungleicher Härte. Die am meisten hervorragenden Stellen fühlten sich elastisch, einzelne fluctuirend an. Die Haut war über der Geschwulst und diese auf der Unterlage verschiebbar. Es bestanden keine Drüsenschwellungen.

Makroskopisch waren es kleinste bis kirschkerngrosse Hohlräume, welche mit einer weissgrauen, perlglänzenden Masse ausgefüllt waren, die concentrische Schichtung erkennen liess.

Mikroskopisch zeigte die Cystenwand zunächst der Peripherie ein einschichtiges, an anderen Stellen mehrschichtiges Cylinderepithel; dann folgte eine Lage polyedrischer, grosser Plattenepithelien, noch weiter nach Innen nahmen die Kerne und das Zellprotoplasma an Tinctionsfähigkeit ab, es reihte sich eine Langerhans'sche Körnerschicht an und schliesslich verloren diese gekörnten Zellen ihre Kerne und wurden zu dichtstehenden Lamellen, die sich zu Schüppchen auflösten.

Schmidt erwähnt den Zusammenhang der Epithelperlen mit ihren Plattenepithelien mit den Drüsenschläuchen, die von einschichtigem hohen Cylinderepithel ausgekleidet sind. Er erklärt denselben durch den Durchbruch eines Cystenraumes in einen grösseren Drüsenschlauch.

Nach 10jähriger Pause beschreibt Kürsteiner[2]) einen ähnlichen Tumor, welcher bei einer Patientin nach einem Faustschlage gegen die rechte Brust sich langsam entwickelt hatte. Zur Zeit der Operation, 28 Jahre nach dem Trauma, hatte er Kindskopfgrösse erreicht.

Die Schnittfläche der Geschwulst bot einen lappigen Bau, die Lappen liessen meist das Bild des Adenoma phyllodes erkennen; in einzelnen Lappen fanden sich Cysten, welche mit weissbröckliger Masse gefüllt waren. In den Partieen mit Cysten und Drüsen waren die Drüsenlumina mikroskopisch von einem einschichtigen Cylinderepithel ausgekleidet; unter demselben war keine deutliche Membrana propria, auch keine zweite

1) Georg Benno Schmidt, Ein Fall von Cystosarkom mit Epithelperlenbildung in der Mamma. Arch. f. Gynäk. Bd. XXIII. 1884. S. 93.

2) W. Kürsteiner, Adenom der Milchdrüse mit cylindrischem und geschichtetem, zum Theil verhorntem Epithel. Virchow's Archiv. Bd. CXXXVI. 1894. S. 302.

Kernlage. An anderen Stellen von ähnlichem Bau constatirte er eine subepitheliale Kernlage. Manchmal fand sich auf dem Cylinderepithel eine Lage von ausserordentlich platten Zellen, mit langen, dunklen, minimalen Kernen. An vielen Stellen, welche das Bild des Adenoma phyllodes ergaben, bestand das Stroma aus sehr lockerem Schleimgewebe.

In den Partieen, in welchen Cysten mit lockerem atheromatösen Inhalt lagen, fanden sich in runden Feldern in weiten Abständen Drüsenbläschen mit geschichtetem Epithel, zum Theil ganz mit demselben angefüllt, zum Theil auch noch mit Lumen versehen, daneben noch solche, die vorzugsweise eine einschichtige Lage von Cylinderepithelien führten; in dieses Cylinderepithel waren aber stellenweise kleine, warzenähnliche Partieen von geschichtetem Plattenepithel eingeschoben. Das Cylinderepithel wurde hier durch das geschichtete emporgehoben. An den „Endbläschen" fand sich zugleich mit dem geschichteten Epithel auch cylindrisches und zwar brach das Cylinderepithel als Wandbekleidung an dem geschichteten entweder scharf ab, oder es ging das cylindrische Epithel auf das geschichtete herüber. Häufig war das Cylinderepithel von dem unterliegenden geschichteten durch eine schmälere oder breitere Spalte abgehoben, lag sogar manchmal fast ganz frei in dem Lumen.

Die grösseren Cysten mit atheromatösem Inhalt waren zum grössten Theil von verhornten, kernlosen, plättchenartigen Zellen angefüllt, welche sehr locker lagen. Auf der Wand sass eine nur relativ dünne Lage von Epithel; die Zellen derselben waren alle platt gedrückt. Riffzellen oder eine unterste Lage von cylindrischen Zellen vermisste Kürsteiner.

In demselben Jahre gab Häckel[1]) in seinen „Beiträgen zur Kenntniss der Brustdrüsengeschwülste" eine ähnliche Zusammenstellung der einschlägigen Fälle unter Schilderung zweier von ihm untersuchter Tumoren, welche er als „Atherome der Mamma" bezeichnete.

Der erstgeschilderte Tumor trat als selbständige Erkrankung auf, und fasse ich denselben nach den Schilderungen in Uebereinstimmung mit Häckel als richtiges Atherom auf.

Der zweite Tumor bot einen complicirteren Bau und war vergesellschaftet mit einem Cystosarcoma phyllodes:

Durch den ganzen Bereich der Geschwulst von dem charakteristischen Bau des Cystosarkoms finden sich zerstreut zahllose Cysten von Stecknadelkopf- bis Haselnussgrösse, angefüllt mit einer weissen Masse, welche in den grösseren sehr regelmässig concentrisch geschichtet ist, so dass die einzelnen Schichten wie Zwiebelschalen um einander angeordnet sind. Dies zusammen mit dem Perlmutterglanz verleiht den Gebilden ein sehr zierliches Aussehen. Sie liegen ohne gesetzmässige Regelmässigkeit allerwegen in dem Geschwulstgewebe zersprengt.

Mikroskopisch hat die Wand dieser Cysten überall eine epidermisartige Beschaffenheit angenommen. Auf einer dünnen, bindegewebigen Membran, welche allmählig in das umgebende Gewebe übergeht, sitzt ein vielschichtiges Epithel durchaus von dem Bau der Epidermis, nur dass Papillen, Drüsen und Haare fehlen. Wie die tiefste Schicht des Rete

1) H. Häckel, Arch. f. klin. Chirurgie. Bd. XLVII. 1894.

Malpighi, besteht auch hier die unterste Lage aus cylindrischen Zellen. Dieselben gehen bald in plattere Formen über und bilden Riff- und Stachelzellen, an welche sich allmählig die verschiedenen Processe der Verhornung mit Eleidin- und Keratohyalinkörnern anschliesst.

Als jüngste und letzte Veröffentlichung muss die Arbeit von Hiebaum[1]) genannt werden. Im Prager pathologischen Institut untersuchte er den Tumor einer 44jährigen Frau, welche 11 Partus durchgemacht und 6 Kinder selbst ernährt hatte. Ohne nachweisbare Ursache bemerkte sie die allmählige Entstehung einer Anschwellung in der rechten Mamma, welche sie bald das Krankenhaus aufsuchen liess.

Die amputirte Mamma war 15 cm lang, 13½ cm breit, 7 cm dick. Auf dem Durchschnitt fand sich in dem gelblich-grau verfärbten, ziemlich derben und mit vielen Fortsätzen in den benachbarten Panniculus versehenen Drüsengewebe eine grosse Zahl von hirsekorn- bis erbsengrossen Spalten und Cysten, welche zum grössten Theil mit einer feinkörnigen, dunkelgelben, schmierig anzufühlenden Masse ausgefüllt war. Die Hohlräume selbst erwiesen sich bei der makroskopischen Besichtigung zum Theil als vollkommen glattwandig, zum Theil aber stellten sie Spalten und Höhlen mit vielfachen Ausbuchtungen dar.

Die mikroskopische Untersuchung der Cysten zeigte, dass die Wandungen in ihrem Bau vielfach verschieden waren. In den meisten Fällen erschienen sie ausgekleidet mit einem 1—2 schichtigen abgeplatteten Epithel, während dagegen bei einer ganzen Reihe von Cysten die epitheliale Auskleidung vollständig oder doch zum grössten Theil verloren gegangen war, bei anderen aber wieder aus einem 6—10 schichtigen Plattenepithel bestand. Die bindegewebigen Cystensepten waren stellenweise stark verdickt, oft aber auch völlig atrophisch geworden. Des Weiteren ergab sich, dass die Cystenbildung aus einer Dilatation sowohl der Milchgänge als auch der Acini und der eigentlichen Ductus galactoferi hervorgegangen war. Von eben beginnender, kaum noch wahrnehmbarer Erweiterung sah man alle Uebergänge bis zur Bildung bohnengrosser Hohlräume. Schliesslich fanden sich an einzelnen entzündlich infiltrirten Partieen und in deren Nähe eine Anzahl von Riesenzellen, welche Hiebaum als Fremdkörperriesenzellen, veranlasst durch die Usurirung der Cystenwand, ansieht.

Dies sind die wenigen Fälle, welche ich aus der Literatur zusammenstellen konnte.

Wenn ich von den völlig vagen Angaben Porta's absehe, so sind es 14 Autoren, welche sich mit unserer Materie befasst haben. Im Allgemeinen wird von 4 dieser Tumoren Erwähnung gethan,

---

1) A. Hiebaum, Zur Casuistik der multiplen Cystenbildung in der weiblichen Brustdrüse. Multiple Cysten bei Fibromyom in der Mamilla. Prager med. Wochenschr. 20. Jahrg. 1895. (Diese Arbeit findet — nebenbei bemerkt — keine Erwähnung in O. Ehrhardt, Ueber Geschwülste der weiblichen Brustwarze. Deutsche Zeitschrift f. Chirurgie. Bd. L. 1899. S. 373.)

während wir eine specielle, aber verschieden genaue Beschreibung an 14 Einzelfällen nunmehr besitzen. Von diesen 14 Einzelfällen waren 4 mit Carcinomen vergesellschaftet — die Angaben über diese 4 Tumoren sind alle besonders kurz —; die restirenden 10 Fälle waren fibrosarkomatöser Natur mit diesen epidermoidalen Partieen.[1])

Schon bei der vorstehenden Aufzählung fällt uns die verschiedene Benennung auf, welche die einzelnen Autoren für die vorliegende Tumorart gewählt haben, ein Zeichen wie verschieden die Auffassung über die Natur derselben ist.

Sehen wir von der Cooper'schen „Hydatidengeschwulst" völlig ab, welche Namengebung in den früheren pathologischen Begriffen seine Erklärung findet, so haben wir eine ganze Reihe (7) von kürzeren Angaben von dem Befund von Epithelperlen besonders in Sarkomen, vereinzelt auch in Carcinomen. Die ausführlicheren Angaben stammen von Model, Schmidt, Kürsteiner, Häckel und Hiebaum.

Nach den mikroskopischen Befunden können wir diese letztgenannten Tumoren nun in zwei Gruppen theilen. Einmal sind es die von Model und Häckel uns bekannt gegebenen, nach deren Schilderung sich in den fraglichen Cysten eine Auskleidung von lediglich Plattenepithelien findet. Daher bezeichnet Model seinen Tumor als „Cystosarkom mit autogenem Atherom" und Häckel hält diesen Namen für durchaus gerechtfertigt und hat daher in seinen Beiträgen einen besonderen Abschnitt „Das Atherom der Mamma" gebildet, während wir ihn nach unseren Anschauungen für nicht sehr zweckmässig ansehen müssen.

Anders liegen die Verhältnisse in der zweiten zu bildenden Gruppe. Hier finden wir zweierlei Arten von Epithelien vertreten: die normal in der Mamma sich findenden cylindrischen resp. cubischen und daneben Plattenepithelien.

In dem Kürsteiner'schen Tumor finden sich diese beiden Epithelarten in einer theilweise höchst eigenartigen Anordnung, indem das Plattenepithel sich gewissermaassen unter die Cylinderepithelauskleidung schiebt und letztere dadurch in die Höhe gehoben wird. Daneben finden sich auch Stellen, an denen die Cystenwand lediglich aus epidermoidalen Elementen gebildet ist.

Anders gestaltet sich die Configuration bei den Fällen Hiebaum, B. Schmidt und den meinigen.

1) Nachtrag: Die „Demonstration eines mannskopfgrossen Sarko-Fibro-Adenoma mammae mit Cholesteatommassen in den erweiterten Drüsenlumina" wurde von Borrmann-Breslau auf der 71. Naturf.-Vers. in München 1899 (Sect. path. anat.) angekündigt, unterblieb aber.

Ersterer fand eine grosse Anzahl von Cysten lediglich ausgefüllt mit Plattenepithelien: einzelne Cysten dagegen besassen ihre normale cylindrische Auskleidung, während in vielen die verschiedensten Uebergangsformen zwischen beiden Typen vertreten waren.

Dieses Ueberwiegen der epidermoidalen Bestandtheile besteht auch in meinem II. Tumor. Aber, wie ich dort geschildert habe, finden sich verschiedene Stellen, wo der Uebergang zu Cylinderzellen deutlich zu erkennen ist.

Dieses Verhältniss tritt nun viel deutlicher zu Tage bei dem Fall von B. Schmidt und meinem ersten.

Wie ich schon bei der Schilderung des mikroskopischen Befundes des letzteren erwähnt habe, entsprechen die Bilder, wie sie B. Schmidt in seiner Fig. 4 gegeben, vollständig gewissen Befunden unseres Tumor I. Es sind in ein und derselben Cyste oft beide Epithelarten vertreten. Zuweilen geht die normale Cylinderepithelauskleidung in allmählicher Metaplasie in die Plattenepithelien über, welche nach geraumem Bestehen in derselben Weise sich wieder in dem Cylinderepithel verlieren. Dann aber haben wir auch schroffe Absätze von Plattenepithel zu Cylinderepithel, welche besonders dort schön zu Tage treten, wo anscheinend ein junger Drüsenschlauch mit typischem Cylinderepithel sich in die Tiefe senkt, während zu beiden Seiten dieser Einsenkung die Plattenepithellage bis zu ihr herantritt..

Wenn ich nun soeben den Ausdruck Metaplasie gebrauchte, so bin ich mit ihm auf die aetiologische Frage der vorliegenden Tumoren gekommen. Und zwar möchte ich gleich hier die Anschauung vorbringen, welche sich mir bei der Betrachtung im Allgemeinen, dann aber auch beim Studium unserer beiden Tumoren, welche mir in einem glücklichen ergänzenden Verhältniss zu einander zu bestehen scheinen, ergeben hat.

Schon lange ist es bekannt, dass sich auf Schleimhäuten, welche normaler Weise mit Cylinderepithel bedeckt sind, kleine Partieen finden können, welche eine Bedeckung mit Plattenepithelien besitzen.

Derartige Stellen fanden sich vornehmlich im Nasenrachenraum, der Trachea und den Bronchien[1]), dann auch in anderen Organen, so in der Auskleidung des Cavum uteri[2]) besonders bei chronischen Reizen und auch im Mastdarm[3]). Die Kenntniss derartiger Meta-

1) Ernst, Plattenzellenkrebs des Bronchus. Ziegler's Beiträge. Bd. XX.

2) Flaischlen, Zeitschr. f. Geburtshülfe und Gynäkologie. Bd. XXXII. — Gellhorn, Ebend. Bd. XXXVI.

3) Bohm, Virchow's Archiv. Bd. CXL.

plasieen ist allmählich eine immer grössere geworden, so hat Ohrloff[1]) aus dem Greifswalder patholog. Institut einen Beitrag zur Metaplasie des Gallenblasenepithels in geschichtetes Plattenepithel bei Gallenblasencarcinom geliefert.

Zwei neuere einschlägige Fälle sind von Nehrkorn[2]) und Orth[3]) mitgetheilt.

Mit einer exquisiten Epithelmetaplasie der Blase, beider Ureteren, sowie eines Theiles der Nierenkelche hat uns Liebenow[4]) in einer Arbeit aus dem pathologischen Institut zu Marburg bekannt gemacht.

Diese ausgedehnte, mächtige Epithelmetaplasie war in ihrer Entstehung zweifellos auf Steinbildung im Nierenbecken zurückzuführen. Es war zuerst vermuthet worden, dass vielleicht ein Hineinwuchern epidermialer Theile in die Blase und weiter aufwärts stattgehabt habe. Die weiteren Untersuchungen lehrten jedoch, dass eine Metaplasie der vorhandenen Epithelbekleidung sich abgespielt habe. Interessant ist der Fall noch dadurch, dass sich ein metastatischer Knoten mit Plattenepithelien am Zwerchfell fand, wie ihn Nehrkorn in seiner jüngsten Veröffentlichung auch beschrieben hat.

Wie liegen nun die Verhältnisse bei der Mamma?

Sie ist eine ektodermale Bildung, indem die Drüsenschläuche durch zapfenartiges Hineinwuchern des Ektoderms entstehen. Diese lassen centralwärts ihre soliden Epithelcylinder verhornen und die verhornten Massen werden ausgestossen, so dass hierdurch die hohlen Drüsenschläuche entstehen.

Auf diesen Modus der Entwicklung gründete G. B. Schmidt seine Annahme, dass in der Zeit der knospenförmigen secundären Epithelanlage einige, in die Tiefe der Cutis wuchernde Knospen durch irgend welche uns unbekannte Ursachen von dem Mutterboden, aus dem sie entsprossen sind, abgeschnürt wurden und dort isolirt liegen blieben. Während die Entwicklung der normalen Drüse ihren Fortgang nahm, brachten plötzlich durch einen Zufall, welcher die Drüse unter veränderte Ernährungsbedingungen versetzte, die abgeschnürten versprengten Keime nach Art ihrer Bestimmung verhornte Epithelien hervor, welche eigentlich durch ihren Ausfall eine Lumenbildung

1) Ohrloff, Ueber Epithelmetaplasie und Krebsbildung an der Schleimhaut von Gallenblase und Trachea. Dissert. Greifswald 1891.

2) Nehrkorn, Plattenepithelkrebs mit verhornenden Lymphdrüsenmetastasen. Virch. Arch. Bd. CLIV. 1898.

3) Plattenepithelkrebs der Gallenblase. Deutsche med. Wochenschr. Nr. 24. 1899.

4) F. Liebenow, Ueber ausgedehnte Epidermisbekleidung der Schleimhaut der Harnwege. Ing.-Diss. Marburg 1891.

herbeiführen sollten, denen aber der Ausgang nach aussen abgeschlossen war. Nun bildeten die abgeschnürten Epidermiszellen so lange polyedrische verhornende Zellen, als es die Räumlichkeit resp. die Elasticität der umliegenden Gewebe gestattete. Die Producte wurden von den Seiten her nach dem Centrum zu geschoben und legten sich zwiebelschalenähnlich aneinander. Da, wo die Umgebung einer solchen Cyste einseitig nachgiebiger war, bauchte sich die so entstehende Epithelperle nach dieser Richtung hin aus. Dehnten sich zwei dicht aneinander liegende Cystenränme durch starke Production ihrer Wandung weiter und weiter aus und näherten sich gegenseitig immer mehr, so wurde die nach und nach sich verdünnende Zwischenwand allmählich ganz aufgezehrt und es trat so eine Verbindung zwischen beiden und die Bildung einer Biscuitform ein.

Eine zweite Möglichkeit der Entstehung der Geschwulst, welche Schmidt selbst weniger plausibel erscheint, gründet sich auf eine fehlerhafte histologische Construction der Milchgänge. Ihr normaler Weise cylindrisches Epithel soll einige Millimeter unterhalb der Ausmündung in geschichtetes Plattenepithel übergehen. Erstreckte sich nun anormaler Weise das Plattenepithel einige Centimeter statt einige Millimeter in die Tiefe, so könnte die sarkomatös entartete Drüse an der Vorderfläche der Mamma so stark wuchern, dass eine Compression und Abschnürung der Ausführungsgänge stattfindet. Dadurch wären dann die verhornten Producte nicht nach aussen entleert, sondern hätten sich vielmehr angesammelt und die Gänge cystisch dilatirt.

Wir müssen Schmidt zugeben, dass beide Hypothesen ihre Berechtigung haben. Keine von beiden scheint mir aber völlig zu genügen, um alle Bilder zu erklären, welche er in seinem Falle geschildert und welche, wie erwähnt, auch in unseren beiden Fällen sich wiederfinden.

Es finden sich beide Male nicht nur völlig mit Plattenepithel ausgekleidete Räume, sondern auch Cysten, in denen ein allmählicher Uebergang von Cylinder- zu Plattenepithel besteht neben dem Vorkommen beider Zellarten direct nebeneinander in scharfem Absetzen. An diesen Stellen kann wohl kaum davon gesprochen werden, dass wir abgeschnürte Theile der ursprünglichen Anlage vor uns haben, welche späterhin in Wucherung gerathen sind. Sie bieten auch keinen Anhalt dafür, dass hier etwa ein Durchbruch von einem pathologisch oder atavistisch entarteten Hohlraum in einen normalen benachbarten stattgefunden hat.

Ziehen wir nun aber in Erwägung das, was ich vorher über die

Metaplasie gesagt habe, so dürfte diese uns unschwer eine Deutung unserer Befunde erlauben.

Hiernach hätten wir es dann mit den progessiven metaplastischen Stadien zu thun und können uns dieselben an den verschiedenen Stellen ausserordentlich gut verdeutlichen.

Einmal haben wir die allerersten Anfänge der Umwandlung des Cylinderepithels in Plattenepithel.

Wir sehen, wie es stellenweise in seinem metaplastischen Bestreben noch Widerstand findet, an anderen Stellen aber die benachbarten Theile schon mit in den Process hineinzieht. Schliesslich ist derselbe so vollkommen zur Entwicklung gekommen, dass die Cysten völlig in den neuen Zustand versetzt sind und sich nun die prolifere Thätigkeit der neuen Zellgattung entfaltet. Dort, wo die Entfaltung eine mächtige und über weite Bezirke ausgedehnte ist, haben wir dann die Vereinigung mehrerer Räume zu grösseren confluirenden Massen, welche zur Atrophie der Scheidewände und deren Gewebe geführt hat. Schliesslich werden diese Processe so allgemein und so intensiv zur Entwickelung gelangt sein, dass wir von der ursprünglichen Formation wenig oder kaum noch Reste oder Uebergangsformen finden werden, wie in unserm II. Fall, oder dass nur noch Plattenepithelien sich finden wie bei Model, Buch, Hiebaum und im Häckel'schen Fall II.

Der Fall Kürsteiner bot zwar insofern exorbitante Bilder, als die normale Cylinderzellenauskleidung gleichsam abgehoben war durch eine darunter gebildete Schicht von Plattenepithelien. K. enthält sich selbst jeder Deutung dieser Bilder. In welcher Epithellage, besonders bei den mehrschichtigen cubischen Auskleidungen der metaplastische Process zuerst einsetzt, ob lediglich, wie man zunächst vielleicht annehmen könnte, in den oberen oder nicht auch in tieferen, darüber sind wir nicht näher unterrichtet und haben auch meine Präparate keinen Anhaltspunkt gegeben. Wir wissen aber, dass bei anderen Processen, so bei der Hautregeneration die unterste Lage der Epidermiszellen, die sogenannte Keimschicht, eine Hauptrolle spielt.[1])

Kürsteiner selbst glaubt den Gedanken der Herausbildung des geschichteten Epithels aus dem Cylinderepithel durch das erwähnte Verhalten beider Epithelformen abweisen zu müssen; er schildert aber des Genaueren eine subepitheliale Kernlage und erwägt, ob das geschichtete Epithel nicht aus dieser hervorgegangen sei.

1) Enderlen, Histologische Untersuchungen über die Einheilung von Pfropfungen nach Thiersch und Krause. Deutsche Zeitschrift für Chirurgie. XLV. Bd.

Sollte dies der Fall sein, so würden wir es, wenn auch mit einer modificirten Form der Metaplasie zu thun haben.

Wenn in den Tumoren von Model, Buch, Hiebaum und Häckel sich schliesslich gar keine Andeutungen der ursprünglichen cylindrischen Auskleidung finden, so könnten wir annehmen, dass die Metaplasie eben in allen Theilen schon völlig sich vollzogen hat, und wir vor dem Endfactum stehen.

Nach diesem Allen halte ich den zuerst von Model (1858) eingeführten und später von Häckel acceptirten Namen „Atherom der Mamma" für diese Art der Tumoren nicht für zutreffend.

Der Name Atherom ist zur Zeit im Gebrauch für diejenigen Gebilde, welche wir bisher als entstanden ansahen durch eine richtige Retention in Talgdrüsen oder Haarbälgen, die zu cystischer Erweiterung führten. Nach Chiari's [1]) Untersuchungen wissen wir jetzt, dass es sich bei den Atheromen immer um eine congenitale Anlage handelt, ähnlich wie bei den Dermoiden.

Formen des metaplastischen Uebergangs wie bei unseren Tumoren sind bei ihnen überhaupt nicht vorhanden, da eben immer die Anlehnung an den Charakter der äusseren Haut dauernd bestanden hat.

Auch die Mächtigkeit der Entwickelung, die Multilocularität und Multiplicität der veränderten Cysten in der Mamma stimmen nicht mit dem Bilde der eigentlichen Atherome überein.

Die Möglichkeit des Vorkommens von echten Atheromen an der Mamma muss ja zugegeben werden. Ich habe aber unter den in Frage kommenden Fällen keinen einwandsfreien finden können. Man könnte zunächst vielleicht geneigt sein, den von Häckel unter den Atheromen als ersten Fall angeführten Befund hierher zu rechnen; bei genauerer kritischer Würdigung erscheint die Deutung aber zweifelhaft.

Es handelt sich um eine 25jährige Frau, welche vor 1½ Jahren geboren hatte und im Wochenbett zufällig einen harten, wallnussgrossen, scharfbegrenzten Knoten in der linken Mamma bemerkte. Makroskopisch erwies er sich als eine mit graugelben, knetbaren Massen gefüllte Cyste, welche mikroskopisch eine dünne bindegewebige Membran besass, auf der eine 3—4 schichtige Lage von cubischen Epithelien sich fand, welche allmählich undeutliche Kernfärbung annahm und schliesslich in unregelmässige Schollen überging.

Nach der makro- wie mikroskopischen Beschreibung glaube ich aber, dass dieser Tumor weniger für ein richtiges Atherom anzusehen

1) H. Chiari, Ueber die Genese der sogen. Atheromcysten. Zeitschrift f. Heilk. XII. 1891.

ist, sondern dass wir es hier eher mit einer Retention in einem Ausführungsgang zu thun haben.

Diesen Atheromen nahestehend sind Bildungen der Gruppe „Dermoide", von denen Herrmann [1]) eine Schilderung und Zusammenstellung gegeben hat. Der von ihm beschriebene Tumor zeichnete sich unter anderem dadurch von den unsrigen aus, dass sich eine gute Ausbildung von richtigen Papillarkörpern fand, welche wir in allen von mir aufgezählten Tumoren vermissen, so dass die Bemerkung von B. Schmidt, dass wir „ein vollständiges Gepräge der äusseren Haut" vor uns haben, doch nur cum grano salis zu verstehen ist.

Nach den Befunden und meinen vorstehenden Auslassungen glaube ich daher, dass man nicht die vorliegenden Tumoren mit einem bestimmten Namen wie Atherom, Cholesteatom oder ähnlichen bezeichnen soll, welche Benennungen zur Zeit ganz bestimmt umschriebenen Geschwulstgruppen zukommen. Ich wählte die Bezeichnung, welche primär der Tumorentwicklung entsprach — in unseren beiden Fällen und den anderen genau beschriebenen dem Cystofibrosarkom — mit dem ergänzenden Zusatze der „epidermoidalen Metaplasie".

Suchen wir schliesslich noch einen Anhalt für die Veranlassung der Metaplasie zu gewinnen, so sehen wir einmal, dass dieselbe immer vergesellschaftet ist mit einer anderweitigen Geschwulstbildung der Mamma und zwar, wie eben erwähnt, meist mit dem Cystosarkom mit seinen mannigfaltigen variirenden Bildern.

Wahrscheinlich ist, dass diese Geschwulstwucherung den Anstoss zur Einsetzung der Metaplasie gegeben, obgleich es immerhin auffallend ist, dass bei der relativen Häufigkeit derselben wir metaplastische Processe so eminent selten finden.

Klinisch wird meist angegeben, dass ein Trauma früher statt gefunden hat:

Cooper giebt einen Stoss in seiner Anamnese an. Bei Model erfolgte das Trauma in Gestalt des Stosses einer Kuh auf den allerdings schon 3 Jahre bestehenden Tumor, worauf aber ein besonders rasches Wachsthum erfolgte. Bei Schmidt war eine ausserordentlich stürmische Umarmung mit Druck der betreffenden Mamma anamnestisch erwähnt, während bei Kürsteiner ein allerdings 22 Jahre zurückliegender Faustschlag aetiologisch beschuldigt wird.

Derartige Angaben sind zwar immer sehr vorsichtig aufzufassen, müssen aber bei unserer totalen Unkenntniss berücksichtigt werden,

---

1) K. Herrmann, Ueber einen Fall von Dermoidcyste in der rechten Mamma. Prager med. Wochenschrift. 15. Jahrg. 1890. S. 547.

umsomehr da bei den Eingangs erwähnten metaplastischen Processen in der Gallenblase, im Uterus oder Respirationstractus verschiedene Reize, sei es mechanischer Art (durch Gallen- resp. Nierensteine), sei es chemisch-medicamentöser Art nachweislich eine wichtige Rolle gespielt haben.

Werfen wir zuletzt noch einen Blick auf das klinische Material, so sehen wir die Tumoren bei Personen verschiedensten Alters auftreten: vom 27. bis 72. Lebensjahr sind Patienten vertreten. Und nicht nur dies. Selbst beim männlichen Geschlecht finden wir diese seltenen, unserm Verständniss jetzt vielleicht etwas näher gerückten, aber in Manchem doch noch unklaren Geschwülste.

Erklärung der Abbildungen auf Tafel III.

Figur I. Senkrechter Durchschnitt durch den Tumor in der Höhe der Mamilla (vgl. S. 69).

m = Mamilla.
b = bindegewebige Kapsel.
c = cystische Hohlräume.
p = papilläre Excrescenzen in die Cysten.
e = Epithelperlen.
h = Hämorrhagie.

Figur II. Schnitt parallel zu dem ersten ca. 3 cm entfernt.

Dieselben Bezeichnungen wie Fig. I.
f = Stellen, wo mehrere Epithelperlen confluirt sind.
e_1 = Epithelperlen an einer hämorrhagischen Stelle gelegen.



Fig. 1.

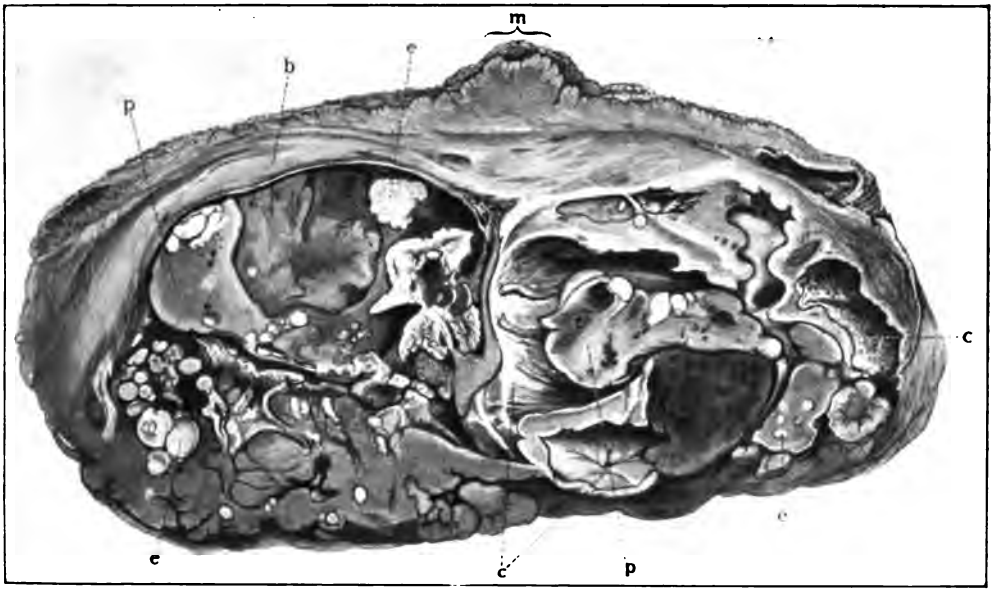

Fig. 2.

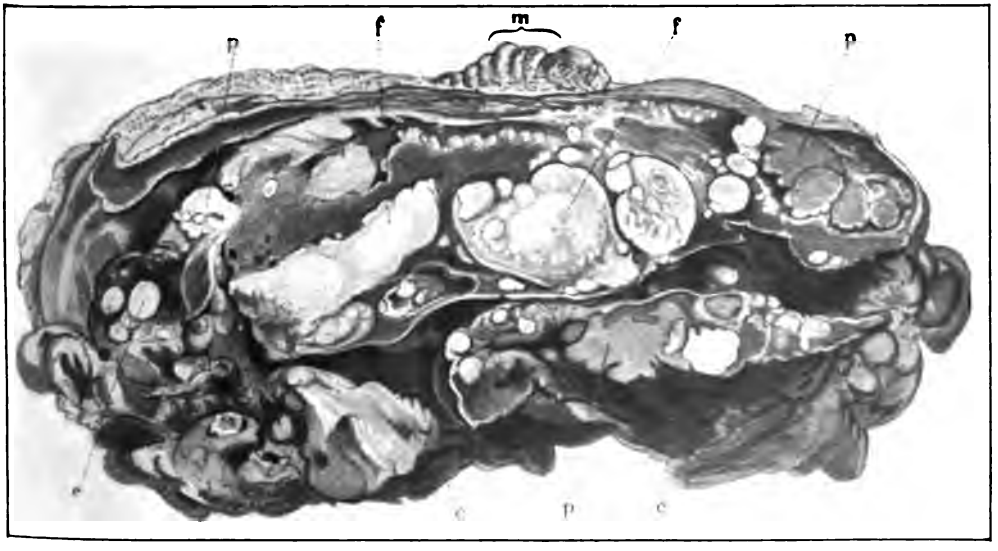

Grohé.

Druck von August Pries in Leipzig.

Verlag von F. C. W. Vogel in Leipzig.

IV.

Aus dem Laboratorium der chirurgischen Universitätsklinik zu Würzburg.

Die klinische und pathologisch-anatomische Stellung der malignen Nebennierenadome der Niere.

Von

Dr. L. Burkhardt,

Assistenten der Klinik.

Das Vorkommen bösartiger, aus versprengten Theilen bezügl. abgeschnürten Resten von Nebennierensubstanz entstehender Geschwülste in der Niere unterliegt wohl jetzt keinem Zweifel mehr. Die dagegen erhobenen Einwände sind durch sachgemässe Untersuchungen und Nachprüfungen von autoritativer Seite zurückgewiesen. Doch liegen über das klinische Verhalten derselben nur wenige und spärliche Veröffentlichungen vor, ebenso ist ihre Stellung in der Onkologie noch immer eine schwankende und nicht sichergestellte. Ich glaubte mich daher berechtigt, um womöglich zur Klärung der strittigen Fragen beizutragen, die Untersuchungsergebnisse von vier typischen Fällen dieser Geschwulstart mitzutheilen und unter Benutzung der bisher hierüber erschienen (mir zugänglichen) Litteratur auf ihre einzelnen besonderen klinischen und anatomischen Eigenthümlichkeiten einzugehen.

Die im Nachfolgenden beschriebenen 4 Fälle kamen im Laufe des vergangenen Jahres hier zur Beobachtung resp. Operation, und zwar 3 Fälle in der Privatklinik des Herrn Geheimrathes Schönborn, 1 Fall auf der chirurgischen Abtheilung des K. Juliushospitales. Meinem hochverehrten Chef sage ich auch an dieser Stelle für die Ueberlassung des Materiales und die Anregung zu dieser Arbeit meinen Dank.

1. Mann, 46 Jahre. Seit über 2 Jahre vor der Operation will derselbe beim Heben des linken Oberschenkels ein eigenthümliches schweres Gefühl in der linken Lendengegend verspürt haben. 4 Monate vor der Operation trat zum ersten Male eine starke Blutentleerung aus der Urethra auf. Kurz darauf wurde vom Arzte ein Tumor constatirt. Bei der Aufnahme des Patienten in die Klinik fand sich in der linken Weiche ein

fast mannskopfgrosser Nierentumor. Exstirpation der linken Niere sammt Tumor mittels schrägen Lendenschnittes. Zwei auf der Aorta liegende kirschgrosse indurirte Drüsen werden mit entfernt. Die Heilung erfolgte glatt, so dass Patient nach 6 Wochen entlassen werden konnte.

Wie ich inzwischen in Erfahrung bringen konnte, ging Patient vor kurzem, etwa 1/2 Jahr nach der Entlassung, an Metastasen zu Grunde.

Makroskopischer Befund des Präparates: Der Tumor hat fast mannskopfgrösse, ist ziemlich gut abgekapselt, tuberös und weich, und nimmt die eine Hälfte der Niere vollständig ein. Die andere erheblich vergrösserte Hälfte enthält multiple, linsen- bis über haselnussgrosse Tumoren, alle deutlich abgekapselt. Dieselben sind, ebenso wie der grosse Tumor, sehr blutreich und vielfach zerfallen, so dass sich in ihnen zum Theil mit Blut gefüllte grössere und kleinere Hohlräume finden. Die Nierenrinde ist verschmälert, das Parenchym sehr derb. Das Nierenbecken erscheint intact.

Mikroskopischer Befund: Die makroskopisch scheinbar ganz scharfe Abkapselung der Geschwulst zeigt mikroskopisch in fast allen Präparaten insofern eine Abweichung von diesem Verhalten, als mitunter die eben erwähnte Kapsel vom Geschwulstgewebe durchbrochen ist. Es dringt an diesen Stellen eine diffuse zellige Wucherung zapfen- und keilförmig in die Nierensubstanz ein, dieselbe theils zerstörend, theils comprimirend; überall wo das Geschwulstgewebe eindringt, ist das Nierengewebe im Zerfall begriffen. An diesen Stellen ist besonders reichliche kleinzellige Infiltration wahrnehmbar. Das Geschwulstgewebe selbst lässt in den verschiedenen Präparaten folgenden Bau erkennen: Ein regulärer typischer Bau ist nur an ganz wenigen Partien zu beobachten. Ein solcher findet sich jedoch sowohl in den centralen, als auch peripheren Theilen des Tumors. An letzteren ist hier die Abgrenzung gegen das Nierengewebe eine besonders scharfe. Geschwulst und Nierensubstanz sind durch einen ziemlich breiten Wall derben dichtgefügten Bindegewebes von einander geschieden. Diese Kapsel wird offenbar nur von dem entzündlich veränderten und vermehrten Bindegewebe der Niere selbst gebildet; das interstitielle Stützgewebe der Niere geht diffus in diese Kapsel über; auch sind in derselben noch vereinzelte comprimirte bezw. atrophirte Harnkanälchen und Glomeruli sichtbar. Die erwähnten Geschwulstpartien bestehen aus Zellzügen, die meist reihenweise und parallel zu einander angeordnet sind. Diese fast durchweg mehrschichtigen Zellstränge sind durch feine, ebenfalls parallel zu den Zellreihen verlaufende, mit einem deutlich sichtbaren Endothel ausgekleidete Gefässe von einander geschieden und begrenzt. Es ist derselbe Bau, wie ihn die strumöse Nebennierenrinde, besonders die Zona fasciculata zu bieten pflegt. Die Zellen zeigen hier in Bezug auf ihr morphologisches Verhalten eine ziemliche Einheitlichkeit. Es sind, wie vor allem an frischen Präparaten zu sehen ist, voluminöse, polyedrisch oder cylindrisch gestaltete Zellen mit grossem Zellleibe und relativ kleinerem Zellkerne. In den mit Osmiumsäure behandelten Präparaten sind im Protoplasma reichlich feinere und auch grössere Fetttröpfchen enthalten. Die erwähnten Zellreihen gehen nun bald insofern Veränderungen ein, als sie zu dicken Kolben und Zapfen auswachsen, die schliesslich in eine ganz regellose diffuse zellige Wuche-

rung übergehen. Die kranz- und reihenförmige Anordnung hört auf, es bilden sich vielfach scheinbar isolirte Zellnester, rings von feinen Gefässen oder ausnahmsweise auch feinen Bindegewebszügen umgeben. Die Zellen selbst erleiden ebenfalls Veränderungen, indem der Fettgehalt häufig schwindet; der ganze Zellleib färbt sich gleichmässig und intensiver, was vorher nicht der Fall war. In weitaus den meisten Präparaten ist nun auch von dieser nester- und zapfenförmigen Wucherung nichts mehr zu sehen, sondern es besteht eine ganz diffuse, zellige Wucherung, wobei in einem feinen Netz bindegewebigen Stromas die Geschwulstzellen meist nur einzeln, zum Theil auch zu zweien oder dreien zusammen gelagert sich finden. Hier besteht nun die grösste Mannigfaltigkeit der einzelnen Zellformen. Da sehen wir einzelne ziemlich grosse Zellen mit hellem Protoplasma, das vereinzelt von feinen Fetttröpfchen durchsetzt ist, mit kleinem Kerne und von eckiger Gestalt; daneben Zellen mit grossem Kerne und schmalem Zellleibe, deren Kern sowohl wie Protoplasma sich intensiv färbt. Auch mehrkernige Zellen sind vielfach vorhanden, doch konnte ich nie mehr als 3 oder 5 Kerne in einem Zellleibe finden; der letztere ist auffallend gross und enthält ein feines, fädiges, sich nur schwach färbendes Gerüst. Fett ist in diesen Zellen nirgends nachzuweisen. Auch Zusammenschachtelungen mehrerer Zellen sind vereinzelt wahrnehmbar, so zwar, dass um eine Zelle als Mittelpunkt sich mehrere Zellen herum- und umeinanderlegen. Relativ spärlich sind Mitosen sichtbar. An allen diesen letztgenannten Zellen fällt eine grosse Hinfälligkeit und Neigung zu degenerativen Veränderungen auf. Das Protoplasma zeigt sich vielfach auch in frischen Präparaten geschrumpft; der Zellleib selbst atrophisch und zuweilen ganz fehlend, so dass der Zellkern frei liegt. In allen Präparaten sind grössere Partien vollständig zerfallen und es ist dann entweder noch Detritus vorhanden oder es bilden sich cystische Hohlräume. Oft sind noch in der Mitte solcher cystischer Hohlräume die nekrotischen Zerfallsmassen der Zellen sichtbar. An vielen Stellen sind die genannten Hohlräume dicht mit rothen Blutkörperchen gefüllt; hier stellen dieselben wohl eine Art hämorrhagischer Erweiterungscysten vor, indem durch in das Gewebe erfolgte Blutung Zerstörung und Zerfall desselben erfolgte. Solche grössere und kleinere Blutungen mit mehr oder weniger hochgradiger Gewebszerstörung finden sich allenthalben.

Was das Geschwulststroma betrifft, so präsentirt es sich fast überall als ein feines Netz capillärer Gefässe, das in den regulärer gebauten Partien die einzelnen Zellstränge und -Nester umgiebt, und auch in den ganz regellos gewucherten Partien die einzelnen Zellen entweder einzeln oder zu mehreren umspinnt. Nur ausnahmsweise ist reichliches bindegewebiges Stroma zu beobachten, dasselbe geht continuirlich in das interstitielle Gewebe der Niere über. In der Umgebung der Gefässe ist es hin und wieder zu stärkeren Blutungen in das umgebende Gewebe wohl infolge Berstens der Gefässwand gekommen.

Einer auffallenderen Erscheinung im Verhalten des Gefässendothels möchte ich hier noch Erwähnung thun. In verschiedenen Präparaten war eine sehr hochgradige Wucherung der Gefässendothelien vorhanden. Dieselbe war oft so massenhaft, dass ein förmliches Eindringen derselben in das Geschwulstparenchym stattfand und beiderlei Zellarten dicht vermischt

waren. Oft auch ist ein Gefäss wie mit einem Mantel reichlich gewucherter Endothelien umgeben.

Das stark reducirte Nierengewebe bietet das Bild weit vorgeschrittener interstitieller Entzündung. Das interstitielle Gewebe ist um das Doppelte und Dreifache vermehrt und besteht aus derbem, sehr dichtem Bindegewebe mit fleckweiser, kleinzelliger Infiltration, zum Theil befindet sich dasselbe namentlich gegen den Hilus zu in hyaliner Degeneration. Die Glomeruli sind grossentheils atrophisch, ihre Kapsel verdickt; auch das Epithel der Harnkanälchen ist zum Theil atrophisch oder vollständig nekrotisch.

2. Mann, ca. 40 Jahre, litt seit wenigen Monaten an intermittirendem Blutharnen. Er will seitdem auch etwas abgemagert sein. Bei der Aufnahme in die Klinik wurde ein Tumor der linken Niere diagnosticirt und diese sammt Tumor mittels schrägen Lendenschnittes entfernt.

Auch in diesem Falle trat etwa 6 Monate nach der Operation ein Recidiv auf, dem Patient wohl in Bälde erliegen dürfte.

Makroskopischer Befund: Niere mit Tumor besitzt einen Umfang von über Mannsfaustgrösse. Beide werden von der intacten Capsula fibrosa überzogen. In der Niere findet sich ein über apfelgrosser Tumor und diffus mehrere kleinere, erbsen- bis welschnussgrosse Knoten. Dieselben sind alle scharf abgegrenzt, ihr Gewebe ist blutroth, sehr weich und vielfach zerfallen. Schon makroskopisch zeigt insbesonderes die Schnittfläche des grösseren Tumors eine Art alveolären Bau, indem Bindegewebszüge dieselbe durchziehen und in einzelne Abtheilungen zerlegen. Die Nierenrinde ist verschmälert, das Gewebe von Rinde und Mark sehr zäh.

Mikroskopischer Befund: Wie mit schwacher Vergrösserung ersichtlich, besteht sowohl der grössere, wie auch die kleineren, scheinbar isolirt im Nierenparenchym liegenden Tumoren aus einzelnen mehr oder weniger zahlreichen grösseren und kleineren Knötchen, die allerdings vielfach mit einander confluiren, indem sie die sie umgebenbe bindegewebige Kapsel durchwuchern, die aber doch meist durch ringförmig sie umgebende Bindegewebszüge gegenseitig abgegrenzt sind. Diese Kapsel steht in continuirschem Zusammenhange und wird gebildet von der das Geschwulstgewebe gegen die Nierensubstanz abgrenzenden und dasselbe fast allseitig umgebenden bindegewebigen Hülle, die aus dem stark vermehrten interstitiellen Gewebe der Niere selbst besteht. Dieselbe ist stellenweise kleinzellig infiltrirt, die ziemlich breiten Bindegewebsstreifen sind theilweise in hyaliner Degeneration begriffen. Atrophirte Glomeruli und Harnkanälchen finden sich vereinzelt noch in diesem Bindegewebe, oft mitten in einem Geschwulstknötchen.

Fast in allen Präparaten finden sich Geschwulstpartien, deren Bau vollkommen der in strumöser Wucherung begriffenen Zona fasciculata und glomerulosa der Nebennierenrinde gleicht. Die Wucherung besteht hier aus mehrschichtigen Zelllagen, die entweder in strangförmiger Anordnung radär verlaufen oder eine ballenartige Gruppirung zeigen. Zwischen den einzelnen Zellsträngen und -ballen, dieselben umziehend und das einzige Stützgerüst bildend, verlaufen feine Capillaren, deren endothelialem Wandbesatz direct die Geschwulstzellen aufliegen. Die letzteren sind grosse

cylindrische oder polyedrische Zellen mit hellem sich schwach tingirendem Protoplasma. Der Zellkern enthält ein oder zwei sich intensiv färbende Kernkörperchen. Sowohl in den frischen wie in den mit Osmiumsäure behandelten Präparaten sind zwar nicht in allen, doch weitaus den meisten dieser Zellen feine Fetttröpfchen, oft in reichlicher Menge, sichtbar. Dieser strang- und ballenförmige Bau ändert sich bald insofern, als sich grössere zellige Complexe bilden. Oft auch verschmelzen zwei oder drei Zellreihen und werden gemeinsam von feinen Bindegewebszügen umgrenzt. Der alveoläre Bau ist jedoch weitaus der vorherrschende. An verschiedenen Stellen sind typische Krebszellnester wahrnehmbar. Auch im morphologischen Verhalten der Zellen treten hochgradige Veränderungen ein. Diese sind zum Theil durch regressive Vorgänge, die zunächst und am meisten den Zellleib betreffen, bedingt. Derselbe hat seine Färbbarkeit hier vollkommen eingebüsst, das Protoplasma ist entweder ganz geschwunden oder auf kleine Reste zusammengeschrumpft. Grossentheils ist es auch zur Auflösung der Zellmembran gekommen, so dass die scheinbar wohl erhaltenen und sich intensiv färbenden Kerne freiliegen. An anderen Stellen ist noch ein feines fädiges Gerüst im Zellleibe sichtbar. Freilich ist auch ein grosser Theil der Kerne schon im Zerfall begriffen, bezw. ganz zerfallen. So ist in der Mitte vieler Alveolen und grösserer Zellcomplexe nur noch Detritus vorhanden oder es ist zu cystischer Erweichung gekommen. Fett enthalten die im Untergange begriffenen Zellen nirgends mehr. In vereinzelten Präparaten ist nunmehr eine ganz diffuse zellige Wucherung zu sehen. Dies sind die am stärksten anaplastischen Geschwulstpartien. Die Zellen weichen hier vom ursprünglichen Typus am meisten ab. Dieselben gleichen durchweg cubischen Epithelien und sind vielfach atrophisch. Der Zellleib färbt sich ziemlich intensiv gleichmässig. Der grosse Kern füllt denselben zum grössten Theile aus. Vacuolenbildung ist in diesen Zellen sehr selten zu bemerken. Doch besteht auch hier grosse Neigung zu Zerfall.

Die überall sich verzweigenden feinen Gefässe bilden meist das einzige Stützgerüst, oft von spärlichen Bindegewebsfasern begleitet. Vielfach auch sind um das Lumen eines feinen Gefässes als Mittelpunkt die Geschwulstzellen radiär angeordnet. Blut enthalten die Gefässe nur wenig; wohl aber sind allenthalben reichliche grössere und kleinere Blutungen im Gewebe vorhanden. Durch dieselben werden die betreffenden Geschwulsttheile zerstört und es kommt so zu hämorrhagischen Erweichungscysten. Das Endothel der Gefässe lässt mitunter eine recht lebhafte Wucherung erkennen. Meist ist letztere von der eigentlichen Geschwulstwucherung infolge des morphologischen Verhaltens der Zellen gut zu unterscheiden. Doch sind auch Stellen in Präparaten vorhanden, wo die zellige Vermischung eine so innige ist, dass ein Unterschied nicht mehr deutlich zu machen ist.

Harnkanälchen und Glomeruli der Niere sind grösstentheils atrophisch, das interstitielle Gewebe der Niere ist stark vermehrt und vielfach hyalin degenerirt.

3. Mann, ca. 50 Jahre; Patient will schon länger ein Gefühl der Schwere und zeitweise Schmerzen in der linken Seite verspürt haben.

Seit kurzer Zeit leidet er an intermittirendem Blutharnen. Diagnose: Maligner Tumor der linken Niere. Dieselbe wird extraperitoneal exstirpirt, und zugleich der grösste Theil der Fettkapsel mit entfernt.

Patient starb am 4. Tage nach der Operation an Urämie. Die Section ergab eine hochgradige acute parenchymatöse Nephritis der rechten Niere; ausserdem fanden sich bis welschnussgrosse Metastasen in beiden Lungen.

Makroskopischer Befund: Die Niere mit Tumormassen ist über kindskopfgross. Die noch vorhandenen Nierenreste betragen etwa 1/3 des normalen Volumens. Die Rinde ist verschmälert und blutarm, das Nierenbecken ist stark cystisch dilatirt und mit blutiger Flüssigkeit gefüllt. Der Tumor selbst besteht aus einem Convolut linsen- bis welschnussgrosser Knoten, die ringsum von Bindegewebsbündeln umgeben sind. Grössere Cysten sind nicht vorhanden. Das Geschwulstgewebe ist sehr blutreich, weich und zerfällt bereits beim Schneiden.

Mikroskopischer Befund: Wie mikroskopisch wahrzunehmen ist, dringen in die einzelnen Geschwulstknötchen Bindegewebszüge von der äusseren Kapsel ein und zerlegen dieselben in mehr oder weniger zahlreiche Läppchen. Diese Zerlegung in Läppchen ist allerdings nicht überall mehr gewahrt, und zwar vor allem da, wo die Geschwulstwucherung überhaupt eine ganz unregelmässige Form angenommen hat. Die in ihrer Grösse sehr variirenden Läppchen werden zum Theil gebildet von einem fast reinzelligen Gewebe, das in seinem Baue vollständig der Zona fasciculata und glomerulosa der Nebennierenrinde gleicht, freilich nicht der normalen, sondern der strumösen Umwandlung derselben. Zellstränge und Zellballen bestehen aus mehrschichtigen Zellreihen, wobei Zelle dicht an Zelle liegt. Ueberall sind dieselben von feinen, deutlich mit Endothel ausgekleideten Capillaren umgeben. Diese Capillaren, mit denen nur selten feine Bindegewebsfasern ziehen, bilden das einzige Stützgerüst im Innern der Läppchen. Die Zellen selbst haben, soweit sie überhaupt noch wohlerhalten sind, ziemlich genau den Typus der Nebennierenzellen dieser Zonen gewahrt. Es sind verhältnissmässig grosse cylindrische oder polyedrische Zellen mit voluminösem bläschenartigen Zellleibe, der vielfach von feinen Fetttröpfchen durchsetzt ist. Der Zellkern liegt in der Mitte und färbt sich intensiv. Zu Zerfall und Cystenbildung ist es übrigens an verschiedenen Stellen hier gekommen. Weitaus der grösste Theil des Tumors zeigt ein Gewebe, das morphologisch von dem eben geschilderten erheblicher abweicht. Wir sehen ganze Läppchen, die aus einer diffusen zelligen Wucherung bestehen, wo die Zellen regellos durcheinander liegen, und wo die feinen Capillaren einzeln oder mehrere dieser Zellen zusammen umspinnen. Bindegewebsfasern sind auch hier nirgends in erheblicherer Menge zu sehen. Diese diffuse Wucherung geht stellenweise direct in die der strumösen Nebenniere entsprechenden Parthien über. Auch die Zellen, die nur theilweise noch dem oben beschriebenen Typus entsprechen, gehen meist Veränderungen ein. Form und Grösse bleiben im Allgemeinen gewahrt, doch nimmt die Färbbarkeit des Zellleibes bedeutend zu, Fetttröpfchen sind in demselben nur ganz spärlich mehr nachzuweisen und dementsprechend verschwinden auch die Vacuolen. Ausgedehntere epithelartige Verbände sind nur selten sichtbar; dagegen sind Stellen vorhanden, wo die Zellen in nesterartiger

Gruppirung zwischen schmalen Bindegewebszügen gelagert sind; der so auffallende Gefässreichthum verschwindet hier mehr. Auch degenerative Veränderungen sind verhältnissmässig spärlich vorhanden, nur vereinzelt finden sich grössere Zellcomplexe im Zerfall begriffen, oder schon in Detritus aufgelöst. In der Mitte einiger grösserer Zellcomplexe findet sich oft in erheblicher Ausdehnung eine homogene sich mit Eosin schwach röthlich färbende Substanz, die an der Peripherie direct mit dem Protoplasma der umgrenzenden Zellen zusammenhängt, bez. in dasselbe übergeht. Inmitten dieser Substanz sind freie sich gut färbende Kerne sichtbar. Häufig findet sich Dilatation der meist leeren Gefässe. Auffallend ist die fleckweise auftretende, kleinzellige Infiltration, die die Wandung der Gefässe umgiebt und in allen Präparaten in ausgedehnter Weise vorhanden ist. Ein Durchbruch der Geschwulst durch die Kapsel war nur in 2 Präparaten zu constatiren. Hier dringt die diffuse zellige Wucherung zapfenartig in das Nierengewebe ein. Auch Riesenzellenbildung ist vereinzelt zu beobachten. Auch hier befindet sich das Gefässendothel sehr häufig in lebhafter Wucherung. Besonders die Gefässe, die die stärker anaplastischen Theile der Geschwulst durchziehen, zeigen oft massenhafte Wucherung ihrer Endothelien, die sich ganz diffus mit dem Geschwulstgewebe vermischt. — Die Nierenreste befinden sich im Zustande hochgradiger interstitieller Entzündung. — Schnitte durch die Fettkapsel zeigen, dass dieselbe ganz frei von Geschwulstgewebe ist. Stellenweise ist eine ausgedehnte leuko- und lymphocytäre Infiltration derselben zu beobachten.

Die Metastasen der Lungen sind überall bindegewebig abgekapselt. Schnitte durch dieselben zeigen ein fast gleiches Bild, wie das vorher beschriebene. Der alveoläre Bau herrscht vor; das Innere der Alveolen wird von grossen epitheloiden Zellen ausgefüllt, die ganz den Zellen der Nebennierenrinde gleichen und direct an einander liegen. Als Stroma finden sich feine Gefässe, die hin und wieder von feinen Bindegewebszügen begleitet sind, und allenthalben die Geschwulstnester umziehen.

4. Weib, 57 Jahre. Jahrelang vor ihrer Aufnahme in's Spital hatte Patientin Schmerzen in der Kreuzgegend. Vor längerer Zeit will sie eine geringe Menge von Blut im Stuhl (?) entleert haben. Nach ihrer Angabe sieht der Urin häufig bierbraun aus. Etwa vor 1 Jahre fühlte Patientin, während sie in gebückter Stellung einen schweren Gegenstand hob, einen starken Schmerz in der Kreuzgegend, der einen Tag lang anhielt. — Bei der Aufnahme ist im rechten Hypochondrium ein grosser verschieblicher Tumor zu constatiren. Exstirpation der Niere sammt Tumor mittels schrägen Lendenschnittes.

Patientin starb einige Tage p. oper. an acuter Peritonitis, die, wie die Obduction ergab, dadurch entstanden war, dass beim Loslösen der Geschwulstmassen von den durch alte peritonitische Adhäsionen verwachsenen Schlingen des Colon ascendens und transversum im oberen Theile des ersteren eine Perforation entstanden war. Das Peritoneum war nicht verletzt.

Makroskopischer Befund: Niere mit Tumor ist über kindskopfgross; der Tumor nimmt den oberen Theil, etwa $^2/_3$ der Niere ein, ist scheinbar überall abgekapselt. Er besteht aus einem centralen grossen

Abschnitte, dem peripher ringsum viele kleinere Tumoren knotenartig, jedoch völlig miteinander verwachsen, aufsitzen. Die Schnittfläche enthielt kleinste cystische Hohlräume; Blutgehalt nur in den peripheren Theilen erheblich.

Mikroskopischer Befund: Die makroskopisch abgekapselten Knoten an der Peripherie der Geschwulst sind auch mikroskopisch fast durchweg durch meist breite Bindegewebsbänder gegen die Nierensubstanz abgegrenzt; an allerdings nur wenigen Stellen jedoch ist zu bemerken, dass das Geschwulstgewebe in breiteren Massen diese Kapsel durchbricht und in die Niere diffus eindringt; ein disseminirtes Auftreten von Geschwulsttheilen in der Niere selbst ist jedoch nicht zu beobachten. Die durch die verschiedenen Theile der Geschwulst angelegten Schnitte zeigen nun etwa folgendes Verhalten. Der grösste Theil im Centrum der Geschwulst besteht aus fast vollkommen nekrotischem Gewebe; dabei ist die Gewebsstructur noch vielfach unterscheidbar, die Kernfärbung doch ganz geschwunden. Da, wo sich noch gut erhaltenes Gewebe findet, besteht dasselbe aus Strängen und rundlichen Nestern von Zellen, die mehrschichtig und von feinen Gefässen umscheidet sind. In letzteren sind die Zellen häufig radiär gegen ein in der Mitte befindliches Lumen gestellt. Die Zellen sind gross, von cylindrischer oder cubischer Gestalt, der Zellleib zum Theil von feinen Vacuolen durchsetzt, in osmirten Präparaten oft reichlich Fettkügelchen enthaltend. Im Zellleibe ist ein feinfädiges, schwach tingirtes Gerüst meist deutlich sichtbar. Der Zellkern ist von rundlicher oder polygonaler Gestalt, färbt sich intensiv und liegt in der Mitte der Zelle. Assymetrische Mitosen sind spärlich wahrnehmbar. Gegen die Peripherie der Geschwulst nun verschwindet die Nekrose mehr und mehr und tritt nur noch vereinzelt auf. Das Gewebe lässt hier nur zum geringeren Theile eine strang- und ballenförmige Anordnung der Geschwulstzellen erkennen, an den meisten Stellen lösen sich dieselben auf in eine ganz diffuse zellige Wucherung oder gehen in grössere alveolär gelagerte Zellcomplexe über. In den grösseren und kleineren so gebildeten Alveolen liegen die Zellen direct ohne Intercellularsubstanz an einander. Wenn auch ausgedehntere Nekrotisirung hier nicht statt hat, so zeigen sich doch meistens die einzelnen Zellen in Zerfall begriffen. Der Zellleib ist verschiedentlich gar nicht mehr erkennbar oder es ist das Protoplasma geschwunden, während die geschrumpfte Zellmembran noch strichweise vorhanden ist. Bei den dicht an einander gelagerten Zellen hat es zuweilen den Anschein, als liegen die Kerne frei in einem feinen vieleckigen Gitterwerke. An vereinzelten Stellen ist es offenbar durch Zusammenfluss mehrerer Zellen zu Riesenzellenbildung gekommen. Die Alveolen werden umsponnen von einem weit verzweigten Netz capillärer bez. venöser Gefässe, deren Endothel die Geschwulstzellen direct aufsitzen; in das Innere der Alveolen dringen Gefässe nirgends. An den wenigen Stellen, wo eine mehr diffuse Zellwucherung statthat, ist zum Theil das Gefässnetz sehr eng und umzieht meist nur zwei oder drei zusammengelagerte Zellen, zum Theil aber sind grosse Zellcomplexe vorhanden, wo von einer Intercellularsubstanz nichts zu sehen ist; hier ist dann auch der Zerfall viel bedeutender; besonders gegen das Centrum solcher Partien finden sich oft unregelmässige Hohlräume, herrührend von Erweichung

und Ausfall nekrotischer Zellen; vereinzelt sind diese cystischen Hohlräume auch mit Blut gefüllt. Die Zellen bieten im Allgemeinen denselben Typus wie oben beschrieben. In den peripheren Partien ist an einigen Stellen der adenomatöse Bau der Nebennierenrinde ganz deutlich zu erkennen, nur bilden die Zellstränge hin und wieder solide Zellzapfen und -Nester, während der Nebennierenzellentypus überall erhalten ist. Die anderen Stellen zeigen meist einen alveolären Geschwulstbau, doch ist stellenweise auch ausgedehntere zellige Wucherung wahrnehmbar. Die Zerfallserscheinungen werden gegen die Peripherie immer seltener. Dagegen nehmen die Zellen zum grössten Theile insofern ein anderes Aussehen an, als sie meist von runder Form sind, einen sich ziemlich intensiv färbenden Zellleib besitzen, dessen ganzer Raum fast von einem auffallend grossen Zellkern eingenommen wird.

An den Gefässen lässt sich mitunter eine sehr lebhafte Wucherung ihres Endothels wahrnehmen, ähnlich, allerdings nicht so stark, wie in den oben beschriebenen Fällen. Freie Blutungen in's Gewebe sind weniger häufig vorhanden. Das interstitielle Nierengewebe ist vielfach stark verbreitert und kleinzellig infiltrirt. Das Nierenparenchym ist grösstentheils gut erhalten, nur in den an den Tumor angrenzenden Gebieten findet sich stärkere Desquamation desselben.

Was das klinische Verhalten der in Rede stehenden Geschwülste betrifft, so bietet dasselbe scheinbar so wenig Charakteristisches und Specifisches, dass intra vitam die Diagnose eines sog. Grawitz'schen Tumors wohl bis jetzt überhaupt nicht gestellt wurde. Soweit bis jetzt unsere Erfahrung reichte, stimmen die klinischen Symptome in der Hauptsache mit denen der übrigen malignen Nierentumoren überein. Es schien eine genaue Unterscheidung auch klinischerseits mehr oder weniger belanglos, da ja bezüglich der therapeutischen Maassnahmen kein nennenswerther Unterschied anderen malignen Geschwülsten gegenüber zu machen war. Und doch hob z. B. v. Bergmann vor längerer Zeit schon, gerade von den Nierentumoren hervor, dass sie sich in Bezug auf ihre Verbindungen mit der Niere durchaus nicht gleichwerthig verhalten, und ebensogrosse Verschiedenheiten hinsichtlich ihrer Verbreitung auf Lymphdrüsen, ihrer Neigung zu Metastasen und Dissemination zeigten und betont, dass uns erst eine genaue Diagnose in den Stand setzen dürfte, mit mehr Auswahl und deswegen mit mehr Erfolg zu operiren. Bei Durchsicht der, was die klinische Seite betrifft, ziemlich spärlichen Literatur über die malignen Nebennierengeschwülste der Niere, mit deren Beschreibung auch die obigen 4 Fälle im Wesentlichen übereinstimmen, möchte es nun doch scheinen, als träten einzelne Eigenthümlichkeiten derselben gegenüber den vom Nierengewebe selbst ausgehenden malignen Tumoren hervor, die wenigstens in einigen Fällen eine Wahrscheinlichkeitsdiagnose gestatten dürften.

Was diese Geschwülste zunächst von den andern malignen Nierentumoren auszeichnet, ist das meist viele Jahre lange Bestehen derselben, ehe sie bedrohliche Erscheinungen annehmen und von den betreffenden Patienten als ernstere Erkrankung erkannt werden. Vielfach fällt es letzteren überhaupt erst, wenn sich schwerere Störungen im Allgemeinbefinden einstellen, auf, dass sie schon jahrelang vorher ziehende Schmerzen oder ein Gefühl der Schwere in der entsprechenden Lendengegend hatten. So beschreiben Ullrich und Strübing Fälle, wo die Patienten über 20 und 30 Jahre vor dem Bemerken einer grösseren Geschwulst Schmerzen und Beschwerden in der betreffenden Nierenregion verspürten. Die Länge der Zeit vom erstmaligen Auftreten solch' mehr oder weniger geringfügiger Symptome bis zum Beginn bedrohlicher, den Allgemeinzustand afficirender Erscheinungen beträgt nach den bis jetzt mitgetheilten Fällen durchschnittlich 4—5 Jahre. In anderen Fällen allerdings bestehen in den Anfangsstadien der Geschwulst gar keine Symptome oder letztere sind so unbedeutend, dass sie von den Patienten ganz unbemerkt bleiben, und oft erst, wenn der Tumor vielleicht schon Kindskopfgrösse erreicht hat, werden dieselben auf ihr Leiden aufmerksam. So können diese Geschwülste ungewöhnlich lange Zeit ihr Schmarotzerleben führen, ohne den geringsten Nachtheil für die Gesundheit und das Wohlbefinden des betreffenden Individuums. Israel hat besonders betont, dass das Missverhältniss, das häufig zwischen der Schwere der anatomischen Veränderungen und der Geringfügigkeit der Krankheitserscheinungen besteht, auffallend ist. Bei genauem gleichzeitigem Verfolgen der histologischen Verhältnisse klärt sich jedoch das scheinbare Missverhältniss auf. Aus den abgesprengten Nebennierenkeimen entwickeln sich, wenn dieselben überhaupt in Wucherung gerathen, zunächst wohl stets einfache Hyperplasien, die den typischen Strumen der Nebenniere gleichen. Als solche können sie, und meist ist das auch der Fall, eine ganz erhebliche Grösse erreichen bis sie histologisch die Merkmale einer malignen Geschwulst zeigen. Thatsächlich findet man bei Sectionen als zufälligen Befund gar nicht selten grössere sehr weiche, meist scharf abgekapselte Knoten in der Niere, die sich histologisch als reine Adenome abgesprengten Nebennierengewebes erweisen. Dieselben waren intra vitam gar nicht bemerkt worden. Zwei instructive Fälle theilten Manasse und Ruprecht mit. In dem von ersteren beschriebenem Falle handelt es sich um eine 53jährige Frau, der ein fast mannskopfgrosser Nierentumor sammt Niere entfernt wurde. Histologisch erwies sich derselbe als rein strumöse Nebennierenhyperplasie, ohne jeden malignen Charakter.

University of California LIBRARY Medical Department

Die Geschwulst war vollständig abgekapselt; Hämaturien hatten nicht bestanden. Patientin blieb natürlich von Metastasen und Recidiv frei. Rupprecht beschreibt einen kindskopfgrossen Tumor der rechten Niere eines 2½jährigen Kindes, der ebenfalls ein reines Nebennierenadenom war. Der Harn war stets normal. Auch hier erfolgte andauernde Heilung nach Exstirpation des Tumors bez. der Niere. — Die Wucherung der abgesprengten Nebennierenkeime ist also zunächst eine rein adenomatöse. Dieses benigne Stadium der Geschwulst ist dasjenige, das entweder, allerdings den seltneren Fällen, gar keine Symptome macht, oder aber bei allmählichem Grösserwerden des Tumors die mehr oder weniger geringfügigen Schmerzen in der Nierengegend und das Gefühl der Schwere im Leib verursacht. Wie dies allen einfachen Hyperplasien zukommt, ist auch in diesem Stadium das Wachsthum ein langsames und jahrelang dauerndes, führt aber schliesslich zu sehr erheblicher Grösse des Tumors. Der Uebergang in das maligne Stadium pflegt sich dann klinischerseits durch rascheres Wachsthum der Geschwulst und abgesehen von den rein mechanischen Beschwerden, die die Grösse des Tumors macht, und die ja auch bei den reinen Adenomen vorhanden sein können, zum Theil lediglich in Veränderungen des Harnes (zeitweiliges Auftreten von Blut in demselben) oder auch schon durch erheblichere Störungen des Allgemeinbefindens (Schwindel, Schwäche) kundzugeben. — Speciell die intermittirenden Hämaturien sind es, die bei den in Rede stehenden Geschwülsten ungleich viel häufiger angetroffen werden als bei den übrigen malignen Nierentumoren. Unter 30 aus der Literatur zusammengestellten Fällen, bei denen sich Angaben über das Verhalten des Harnes finden incl. der oben beschriebenen 4 Fälle waren nur in 6 Fällen wahrscheinlich keine Blutungen vorhanden gewesen, so dass also in 80 Proc. der Fälle Blutharnen aufgetreten war. Wenn Kocher auf Grund statistischer Nachweise angiebt, dass sich nur in ⅓ der Fälle aller malignen Nierentumoren überhaupt Hämaturien einstellen, so lässt sich aus einem Vergleich beider Zahlen erkennen, um wie viel häufiger die Hämaturie sich bei den malignen Hypernephromen der Niere findet, als bei den andern malignen Nierengeschwülsten. Bei ersteren besteht eine gewisse Prädisposition zu diesem Blutharnen durch das histologische Verhalten derselben, und zwar zunächst vor allem durch ihren ausserordentlichen Gefässreichthum — oft besteht das Stroma ja nur aus Gefässen, — ferner durch die grosse Neigung des Geschwulstgewebes zu Zerfall und der häufig zu beobachtenden Durchwucherung und Zerstörung der Gefässwände von Seite des

letzteren. Vielfach bilden sich dabei cystische mit Blut gefüllte Hohlräume. Bei dem meist erfolgenden Durchbruch der malignen Wucherung in die Niere selbst kann das Blut dann direct in die Harncanälchen gelangen. Nun erfolgt aber Durchbruch durch die Gefässwandung und diffuses Eindringen in die Niere erst dann, wenn der Tumor in schrankenloses malignes Wachsthum übergegangen ist. Die Hämaturien treten thatsächlich erst in einem späteren Stadium der Geschwulst auf; auch Perthes konnte dies beobachten, er sagt: Wenn die erste Nierenblutung dem Patienten verrieth, dass er krank war, dann war meist schon ein recht erheblicher Tumor da. Es dürfte klinisch der Eintritt der Hämaturie die bereits erfolgte maligne Umwandlung des Tumors anzeigen. Diese Annahme, dass die Blutungen erst mit dem Beginne der malignen Wucherung auftreten, findet eine weitere Stütze in der Thatsache, dass so häufig auf dem Sectionstische Nebennierenstrumen in den Nieren von oft recht erheblicher Grösse gefunden werden, ohne dass dieselben meines Wissens jemals durch Blutharnen die betreffenden Patienten auf ihre Anwesenheit aufmerksam gemacht hätten. Ferner sind die 2 Fälle von Manasse und Rupprecht in dieser Hinsicht lehrreich; die beiden exstirpirten Tumoren waren reine Nebennierenadenome von auffallender Grösse und hatten niemals irgendwelche Veränderungen des Harnes veranlasst. Dagegen konnte in den Fällen, in denen Blutungen aufgetreten waren, stets die Malignität der Geschwulst festgestellt werden.

Wie aus den bisherigen Auseinandersetzungen ersichtlich und wie schon erwähnt, erreichen die beredeten Tumoren fast ausnahmslos eine ganz beträchtliche Grösse, bis sie sich klinisch als maligne Tumoren documentiren. Diese ihre Grösse, die sie schon vor ihrem Uebergang in das maligne Stadium zu besitzen pflegen, dürfte im Verein mit dem anfänglich langsamen Wachsthum und den intermittirenden Hämaturien ein schätzbares Kriterium für die Beurtheilung des Tumors abgeben. Einzeln für sich sind diese Symptome auch bei anderen Nierentumoren wahrzunehmen; zusammen bei demselben Individuum scheinen sie ein fast specifischer Symptomencomplex für die malignen Nebennierentumoren der Niere zu sein.

Die Frage, die Perthes aufwirft, ob den scharf ausgesprochenen pathologischen Befunden, die an diesen Tumoren gemacht sind, bestimmte klinische Erscheinungen entsprechen, ist daher im Allgemeinen wohl zu bejahen und es dürfte die Behauptung nicht zu weit gehen, dass in einem grossen Theile der typischen Fälle auf Grund der besprochenen Symptome sich eine Wahrscheinlichkeitsdiagnose

stellen lässt. Der gutartige schleichende Beginn der Erkrankung bis zum Uebergang in das maligne Stadium ist wohl das Charakteristischste und nimmt weitaus die längste Zeit der Erkrankungsdauer in Anspruch. Meist sind während dieser Zeit nur so geringe Symptome vorhanden, dass die Patienten selbst es versäumen, ärztlichen Rath einzuholen, und fast immer sind es, wie schon erwähnt, die Blutungen, und zwar die wiederholt eintretenden Blutungen, die die Patienten besorgter machen und die Hilfe des Chirurgen in Anspruch nehmen lassen. In der Mehrzahl der Fälle allerdings zu spät, da sich ziemlich rasch Metastasen zu entwickeln pflegen, die eine Dauerheilung auch durch eine Operation nicht mehr ermöglichen.

Ist die Geschwulst nun einmal in maligne Wucherung übergegangen, so steht sie auch klinisch den andern malignen Tumoren in keiner Weise nach. Das Wachsthum ist dann ein sehr rasches und Metastasen sind die regelmässige Folge; durchschnittlich treten Metastasen 5—6 Monate nach der ersten Hämaturie ein. Mit Vorliebe finden sie sich in den Lungen infolge der engen Beziehungen des Geschwulstgewebes zum venösen Gefässystem, ebenso sind Knochenmetastasen nichts Seltenes. Bekannt ist der von Löwenhardt beschriebene Fall, auch Israel theilt zwei Fälle mit, in denen ausgedehnte Knochenmetastasen vorhanden waren. Sonst sind übrigens die regionären Lymphdrüsen ebenso häufig inficirt. Durchschnittlich pflegen die Kranken 2—3 Jahre nach Beginn der Hämaturien zu Grunde zu gehen. Diesem malignen klinischen Charakter entspricht histologisch der stellenweise Durchbruch der Geschwulstkapsel und das diffuse Eindringen ins Nierengewebe, die irreguläre Wucherung eines vom Muttergewebe anaplastischen Gewebes mit zum Theil hochgradiger Neigung zu degenerativen Processen der Geschwulstzellen, ausgedehntere Hämorrhagien. Auch sind die Gefässe häufig mit Geschwulstmassen gefüllt.

Die einzige in Betracht kommende Therapie besteht natürlich in möglichst frühzeitiger Exstirpation der erkrankten Niere. Die theoretisch berechtigte Forderung, den Tumor zu entfernen, ehe er in maligne Degeneration übergegangen ist, ist praktisch aus Gründen, die sich aus dem bisher Mitgetheilten ergeben, wohl in der Mehrzahl der Fälle unausführbar. — Auf die Technik der Operation soll nicht weiter eingegangen werden. Während Perthes speciell für die grossen malignen Nierentumoren der transperitonealen Methode mittelst Laparotomie das Wort redet, wird wohl von den meisten Chirurgen die extraperitoneale mittelst Lendenschnittes bevorzugt. Auch in den beschriebenen 4 Fällen wurde letztere aus-

geführt, und es gelang die Ausschälung der sehr beträchtlichen Tumoren, wenn auch zum Theil mit Schwierigkeiten, so doch vollständig und ohne weiteren Zwischenfall. Israel empfiehlt stets bei malignen Tumoren die Capsula adiposa vollständig mitfortzunehmen, da sie häufig von Geschwulstkeimen durchsetzt sei. In dem einen Falle, in dem ich die mitexstirpirte Kapsel genau mikroskopisch untersuchen konnte, waren Geschwulstherde in derselben nirgends zu finden, obwohl bereits Lungenmetastasen vorhanden waren.

Welches ist nun der Erfolg der Operation? In der nachfolgenden Tabelle habe ich mich bemüht, sämmtliche operirte Fälle, soweit sie mir in der Literatur zugänglich waren, deren Krankengeschichten mitgetheilt und deren Diagnose auf renale maligne Nebennierenadenome sicher durch histologische Untersuchung begründet war, bezüglich des Erfolges der Operation zusammenzustellen.

Autor, von dem der Fall beschrieben.	Erfolg der Operation, soweit die Beobachtung reicht.
1. Askanazy	† 4 Mon. p. op. an Recidiv.
2. Gatti	8 Mon. p. op. ohne Recidiv.
3. Hildebrandt	† 1/2 Stunde p. op.
4. „	† 1/2 Jahr p. op. an anderer Ursache.
5. „	1 Jahr 8 Mon. ohne Recidiv.
6. Israel	1 Jahr p. op. wurden Metastasen constatirt.
7. Lubarsch	† 2 Tage p. op.
8. „	† 6 Tage p. op.
9. „	† 4 Tage p. op.
10. Manasse	2 Jahre p. op. ohne Recidiv.
11. Perthes	† 1 Jahr 8 Mon. p. op. an Recidiv.
12. „	† 6 Mon. p. op. an Recidiv.
13. „	† ca. 4 Wochen p. op. an Recidiv.
14. Karewski	2 Jahre p. op. ohne Recidiv.
15. Ulrich	1 Jahr p. op. ohne Recidiv.
16. „	1/2 Jahr p. op. ohne Recidiv.
17. „	7 Jahre p. op. ohne Recidiv.
18. Selbst beobacht. Fall	† ca. 6 Mon. p. op. an Recidiv.
19. „	ca. 6 Mon. p. op. Recidiv aufgetreten.
20. „	† 3 Tage p. op. an Urämie.
21. „	† 4 Tage p. op. an Peritonitis.

Ueber die durch die Operation zu erzielenden idealen Erfolge giebt diese statistische Zusammenstellung freilich in keiner Weise genügenden Aufschluss, sie zeigt zunächst nur, wie eminent bösartig

diese Geschwülste sind. Trat doch in dem einen Falle von Perthes noch 1¾ Jahre nach der Radicaloperation ein Recidiv auf. An Malignitität stehen sie den Nierenkrebsen gewiss nicht nach. Dementsprechend ist die Prognose in jedem Falle auch nach glatt von Statten gegangener Radicaloperation als mindestens zweifelhaft zu bezeichnen. Bestanden schon seit längerer Zeit Hämaturien, so ist dieselbe stets infaust. Bei einem Vergleich der recidivirenden Fälle mit den analogen Fällen, die ohne Operation zu Grunde gingen ist bei ersteren auch eine Verlängerungdes Lebens durch die Operation nicht erzielt worden.

Eine weitere Eigenschaft theilen die Geschwülste klinisch mit den Krebsen, das ist ihr scheinbar ausschliessliches Vorkommen im späteren Lebensalter. Vor Mitte bez. Ende der 30er Jahre ist bis jetzt in der Litteratur kein sicherer Fall eines malignen Nebennierenadenoms der Niere beschrieben. Die meisten Fälle finden sich zwischen dem 40. und 60. Lebensjahr.

Die Häufigkeit des Vorkommens hängt in gewissem Grade ab von der Häufigkeit versprengter Nebennierenkeime in der Niere überhaupt. Stets sind es zunächst, wie Beneke hervorhebt nur Organkeime, keine eigentlichen Geschwulstkeime, die in den versprengten Knötchen vorliegen. Wenn Schmorl angiebt, dass dieselben in 50 Proc. aller Sectionen gefunden werden, so scheint dies nach anderen Untersuchungen im Allgemeinen doch zu hoch gegriffen zu sein; Grawitz giebt an, dass er „fast wöchentlich" einen Fall von versprengter Nebennierensubstanz in der Niere beobachtet habe. Wenn sich nun auch aus den wenigsten dieser Keime maligne Geschwülste entwickeln, so kommen letztere doch entschieden viel häufiger vor als bisher angenommen wurde. Wenn die ursprünglich adenomatösen Wucherungen gutartig bleiben, so scheinen sie eine gewisse Grösse nur selten zu überschreiten; die beiden Fälle von Rupprecht und Manasse gehören zu diesen Ausnahmen und sind die einzigen diesbezüglichen Fälle, die ich in der Literatur finden konnte.

Erlangen nun die Zellen solch abgesprengter Keime eine grössere Tendenz zu Wucherungserscheinungen, als wenn sie sich im physiologischen Zellverbande ihres Mutterorganes befinden? Insoferne scheint dies allerdings der Fall zu sein, als bösartige Tumoren versprengter Nebennierenkeime der Niere viel häufiger vorkommen, als solche des Mutterorganes.

Diese Thatsache würde die Behauptung Beneke's, dass die Wachsthumsenergie der versprengten Keime nicht höher sei, als die

des normalen Gewebes, von dem sie abstammen, widersprechen. Dass diese vermehrte Tendenz der Zellen zur Vermehrung und Wucherung in den veränderten Spannungsverhältnissen der Gewebe ihre Ursache hat, nach der Ribbert'schen Hypothese von der Entstehung der Geschwülste ist immerhin plausibel, solange wir keine bessere Erklärung dafür haben. Daher dürften die aus den versprengten Nebennierenkeimen sich entwickelnden Geschwülste zu denjenigen Tumoren gehören, deren Entstehung durch die Cohnheim-Ribbert'sche Theorie am besten erklärt ist. Freilich zur Erklärung, weshalb es zur Bildung eines anaplastischen Gewebes kommt, reicht auch sie nicht aus, dazu müsste erst noch, wie Birch-Hirschfeld betont, eine eigenthümliche Umwandlung der biologischen Eigenschaften der Zellen angenommen werden. Dass diese jedoch im Sinne Hansemanns vor sich geht, scheint auch hier in keiner Weise begründet.

Ich komme nun noch auf die Einzelheiten des histologischen Verhaltens der Geschwülste zu sprechen. Auf die Frage, welche anatomisch-histologischen Eigenthümlichkeiten uns berechtigen, Geschwülste der Niere als von versprengten Keimen der Nebenniere ausgehend zu betrachten, und auf die Frage ihres thatsächlichen Vorkommens gehe ich nicht ein. Dass die 4 oben beschriebenen Fälle genau dem von Grawitz geschilderten Typus solcher Geschwülste entsprechen und geradezu als Schulfälle dieser Gattung zu betrachten sind, dürfte aus den ausführlich mitgetheilten mikroskopischen Befunden hervorgehen. Die Streitfrage, ob die Geschwülste wirklich aus versprengtem Nebennierengewebe hervorgehen, mit der sich die ganze bisher über diesen Gegenstand erschienene Literatur am eingehendsten beschäftigt, ist wohl auch endgiltig zu Gunsten Grawitz's entschieden.

Das Bild einer malignen Nebennierenstruma ist etwa folgendes: Durchweg fällt vor allem die stets mehr oder weniger ausgeprägte Abkapselung gegen das Nachbargewebe auf. Die Abkapselung scheint, solange diese Geschwülste einen gutartigen, lediglich hyperplastischen Charakter haben, auch mikroskopisch eine vollständige zu sein. Dagegen war ein diffuses Eindringen von Geschwulstgewebe in die Niere in den oben beschriebenen malignen Tumoren jedesmal zu constatiren, wenn auch nur an einzelnen Stellen. Es scheint dies bei den malignen Formen wohl die Regel und ein Zeichen der bereits eingetretenen Malignität des Tumors zu sein. Dasselbe war allerdings nur mikroskopisch wahrnehmbar. Diese Kapsel wird nun stets vom interstitiellen Gewebe der Niere selbst gebildet. Letzteres ist durch

chronisch entzündliche Vorgänge stark vermehrt, vielfach kleinzellig infiltrirt und ziemlich derb. Harncanälchen und Glomeruli sind mitunter, meist in atrophischem Zustande, zwischen den Bindegewebsbündeln noch wahrzunehmen. Da die Geschwulst wohl stets einen tuberösen Bau besitzt und je nach Alter und Wachsthumsverhältnissen meist aus mehreren scheinbar isolirten Knoten besteht, so umgiebt diese Kapsel die einzelnen Knoten und trennt sie von einander und so kann es kommen, das man inmitten des Geschwulstgewebes in der kapselartigen Hülle Glomeruli und Harncanälchen findet.

Zahl und Grösse der einzelnen die Geschwulst zusammensetzenden Knoten variirt sehr. Bei den rein strumösen Bildungen sind die Knoten vollkommen isolirt und abgekapselt, ohne gegenseitig in einander überzugehen; bei den malignen Tumoren dagegen wird Durchbruch der Bindegewebskapsel und gegenseitiges Durchwachsen beobachtet, so zwar, dass es zur vollständigen Verschmelzung einzelner Knoten kommen kann. Es kommt nun vor, dass von dieser äusseren bindegewebigen Hülle aus Bindegewebszüge in's Innere der Knoten eindringen und dieselben wieder in einzelne Läppchen zerlegen, doch ist dies keineswegs die Regel, vielmehr wird gewöhnlich der einzelne Knoten durch breitere Bindegewebszüge nicht mehr getheilt. Wohl aber dringen vielfach discret feine Bindegewebsfasern vom Rande aus in das Innere ein und begleiten die zahlreichen dort verlaufenden Gefässe. Eine weitere stärkere Betheiligung kommt aber der vom interstitiellen Nierengewebe ausgehenden Kapsel an der Bildung des Geschwulststromas nicht zu.

Meist enthalten nun, je nachdem alle oder nur einzelne dieser Geschwulstknoten ein mehr oder weniger typisch und regulär gebautes Gewebe. Dasselbe lässt deutlich den Bau der strumösen Nebennierenrinde erkennen. Welche von den Zonen derselben hauptsächlich vertreten ist, ist unterschiedlich, meist allerdings ist es die Zona fasciculata. Man sieht ein- oder mehrschichtige Zellreihen, die entweder säulenartig paralell zu einander gestellt sind oder sich kreuzen. An anderen Stellen sind die Zellen zu einzelnen rundlichen Ballen geordnet oder umgeben kranzartig und radiär gestellt ein in der Mitte befindliches Gefässlumen. Die Zellen selbst gleichen hier ziemlich genau ohne hochgradigere Abweichung den Zellen der Nebennierenrinde. Sie sind gross, cubisch oder cylindrisch, besitzen fast alle den den Nebennierenzellen charakteristischen Fettgehalt. Der Zellleib ist voluminös, das Protoplasma feinfädig, sehr schwach tingibel; in den grossen gehärteten Präparaten erscheint dasselbe entsprechend den ausgefallenen Fetttröpfchen mit grösseren und

kleineren Vacuolen häufig durchsetzt. Der Zellkern, dessen Form im Allgemeinen der des Zellleibes entspricht, färbt sich intensiv und enthält 1—2 Kernkörperchen. Als Stroma dienen massenhafte zwischen den einzelnen Zellreihen und -ballen verlaufende feine Gefässe, deren endothelialem Belage direct die Geschwulstzellen aufsitzen. Faseriges Bindegewebe zwischen den Zellreihen wird nur selten beobachtet. Ein derartiger mehr oder weniger typischer Geschwulstbau ist fast in allen Tumoren vereinzelt oder fast ausschliesslich vorherrschend vorhanden, und ihm dürfte für die Frage nach der Entstehung der Geschwulst die Hauptbedeutung zufallen. Einzelne Untersucher wollen auch Marksubstanz in den abgesprengten, strumös gewucherten Nebennierenkeimen gefunden haben; wenn dies überhaupt vorkommt, ist es jedenfalls eine grosse Seltenheit. Dies eben geschilderte Bild, das den rein hyperplastischen Wucherungen der Nebennierenrinde gleicht, erleidet nun bald mehr oder weniger weitgehende Veränderungen. Dieselben können so hochgradig werden, dass die Aehnlichkeit mit dem Ursprungsgewebe vollständig verwischt wird. Da ist zunächst zu constatiren, wie die eben erwähnten Zellstränge und -ballen mit einander verklumpen, zapfen- und nesterartige Zellabschnürungen und solide epithelartige Verbände bilden. So entstehen einzelne Zellgruppen aus zwei und mehr Zellen bis zu ziemlich grossen Zellcomplexen. Dabei liegt Zelle direct an Zelle und die einzelnen Gruppen werden oft nur durch Gefässe von einander getrennt, oder von schmalen Bindegewebszügen umscheidet. An anderen Stellen lösen sich die Zellstränge und -ballen direct auf in eine ganz diffuse zellige Wucherung, wo die Zellen meist einzeln oder höchstens in Verbänden von 2 und 3 Zellen liegen und feine Gefässe das Gewebe netzartig durchziehen, wobei ein sehr enges Netz gebildet wird; auch kommen grössere Partieen vor, wo keine Intercellularsubstanz sichtbar ist und so voluminöse, von grossen Vacuolen durchsetzte Zellen direct aneinander liegen. In einzelnen Tumoren kommt es auch, wie das Lubarsch und Busse beschreibt, zur Bildung wahrer Cysten, deren Wand von Geschwulstzellen gebildet wird; durch Wucherung dieser Wandzellen in das Lumen der Cysten kommt es dann zu papillären Excrescenzen. Den mikroskopischen Abbildungen nach zu schliessen dürfte an der Richtigkeit dieses Befundes trotz der Einwände von anderer Seite kein Zweifel bestehen. Mir kamen derartige Bilder in den untersuchten Fällen nicht zu Gesicht. Die Mannigfaltigkeit in der Structur dieser Geschwülste ist so eine sehr grosse, während in einigen der alveoläre Bau ausschliesslich vorherrscht, überwiegt in anderen die ganz diffuse, irreguläre, zellige Wucherung,

oder es entstehen papilläre adenomatöse Wucherungen, in wieder anderen treten die krebsähnlichen Zellzapfen und -nester besonders hervor. Häufig bietet ein und dieselbe Geschwulst ein buntes Durcheinander dieser verschiedenen Structuren.

Entsprechend diesen Veränderungen, die im Geschwulstbau auftreten, ändert sich auch Form, Grösse und Structur der Zellen, und zwar lässt sich im allgemeinen constatiren, je abweichender der erstere vom Muttergewebe wird, desto mehr verliert auch die Geschwulstzelle ihre Aehnlichkeit mit der Mutterzelle. Da machen sich vor allem Veränderungen am Zellleibe bemerkbar, derselbe nimmt vielfach an Volumen erheblich ab, wird rundlich oder oval, das Protoplasma wird dichter, seine Färbbarkeit nimmt bedeutend zu, während die Vacuolen bez. der Fettgehalt gänzlich verschwinden können. Der Zellkern erscheint im Verhältniss zum Zellleibe sehr gross, färbt sich ebenfalls sehr intensiv und enthält meist mehrere Kernkörperchen. In anderen Fällen, besonders da, wo eine mehr diffuse, gleichmässige zellige Wucherung statthat, nimmt der Zellleib an Grösse scheinbar zu, zeigt eine polyedrische Form, das Protoplasma färbt sich gar nicht mehr, sodass die deutlich sichtbare Zellmembran einen leeren Raum zu umgrenzen scheint. Der Zellkern erscheint hier auffallend klein, jedoch intensiv gefärbt. Auch das Vorkommen vielkerniger Riesenzellen wird beschrieben, es können solche mit 12 und 15 Kernen vorkommen. Ich selbst beobachtete an verschiedenen Stellen mehrkernige Zellen, die aber nie mehr als höchstens 4—5 Kerne enthielten; dieselben lagen dicht bei einander in der Mitte einer grossen Zelle. Für den Fettgehalt kann als Regel aufgestellt werden, je anaplastischer die Zelle wird, desto mehr schwindet derselbe, das lässt sich an Osmiumpräparaten deutlich beobachten. Es kann derselbe unter Umständen in den grössten Partieen, ja eventuell ganz in den malignen Nebennierenadenomen fehlen.

Eine Eigenschaft, die die in Rede stehenden Tumoren entschieden in noch viel höherem Grade besitzen, als die malignen Tumoren anderer Organe, ist die grosse Neigung zu Zerfall und regressiven Veränderungen. Diese Neigung scheint sich aber nicht immer im directen Verhältniss zur fortschreitenden Anaplasie der Zellen zu steigern, wie das a priori anzunehmen wäre. Dieselbe tritt schon vor allem an den Partieen zu Tage, wo die Nebennierenzellen ihren Typus noch ganz gewahrt haben. In diesen morphologisch rein strumösen Partieen sind oft grosse Zellcomplexe vollständig zerfallen und finden sich grössere solche Zerfallscysten, während direct daneben gelegen vom Nebennierentypus in jeder Beziehung abweichende

Theile einen soliden Bau und keinerlei Zerfallserscheinungen erkennen lassen. Freilich finden sich auch in dem hochgradig anaplastischen Partieen grosse Zerfallsherde, aber im Allgemeinen nicht mehr als an anderen Stellen. Es ist sehr wohl möglich, dass die Fragilität, die der normalen Nebennierenzelle an sich zukommt, mit fortschreitender Anaplasie derselben entsprechend abnimmt. Wenigstens ist die Neigung zu Zerfall in den rein strumösen Nebennierengeschwülsten schon sehr hochgradig und bildet an sich keine charakteristische Eigenschaft speciell der malignen Formen. In jedem der Tumoren ist der zellige Zerfall spärlicher oder ausgedehnter vorhanden. Der Zellleib zerfällt zunächst, während der Zellkern noch gut erhalten sein kann; es sind häufig noch mitten im Zerfallsdetritus wohl erhaltene freie Kerne sichtbar. Verschwindet dieser Detritus, so entstehen leere cystische, unregelmässig begrenzte Hohlräume mitten im Geschwulstgewebe. Grössere Theile sind so wie mit kleinen Löchern durchsetzt. Eine Ursache des Gewebszerfalles sind auch die oft massenhaft auftretenden Blutungen, die bei den malignen Nebennierenadenomen ausnahmslos und meist sehr hochgradig angetroffen werden. Der ausserordentliche Gefässreichthum derselben prädisponirt sie besonders dazu. Wenn bei den rasch wachsenden malignen Tumoren das Geschwulstgewebe in die Gefässbahnen einbricht und die Gefässwand zerstört, wie das hier sehr häufig geschieht, kommt es zu mehr oder weniger erheblichen Blutaustritten in die Umgebung. Diese Blutungen verursachen eine Art hämorrhagischer Erweichung des Gewebes; letzteres zerfällt und es bilden sich mit Blut gefüllte cystische Hohlräume.

Was nun das Stroma betrifft, so dienen als Stützgerüst des Geschwulstparenchyms in weitaus den meisten Fällen lediglich capilläre bez. venöse Gefässe. So ist stets je nach den Structurverhältnissen der Geschwulst ein weitverzweigtes, eng oder mehr weitmaschiges Gefässnetz vorhanden. Stellenweise begleiten diese Gefässe schmale Bindegewebszüge, die von der äusseren Kapsel einzudringen scheinen, ohne jedoch irgend eine Bedeutung als Geschwulststroma zu besitzen. Nur das in seiner Structur vom Muttergewebe stark abweichende Geschwulstgewebe zeigt oft ein reichlicheres bindegewebiges Stroma, und je nachdem nun das erstere in der betreffenden Geschwulst mehr vorherrschend ist, kann auch das letztere in einzelnen Fällen prävaliren. Häufig ist das jedoch nicht, ebensowenig typisch.

Diese Gefässe oder Bindegewebszüge umziehen die einzelnen Geschwulstnester, Alveolen, oder grössere Zellcomplexe, ohne dieselben zu durchsetzen und die Zellen von einander zu isoliren; im

Gegentheil liegt in den einzelnen Zellconglomeraten Zelle an Zelle; nur in den Partieen, wo eine diffuse zellige Wucherung statthat, liegen die Zellen vielfach vereinzelt im Geschwulststroma, hier sind die Verhältnisse ähnlich wie beim Medullarcarcinom, wo auch einzelne Zellen oder nur Gruppen von 2 oder 3 Zellen im bindegewebigen Stroma liegen können. — Es sei nun noch erwähnt, dass die Gefässe sich stellenweise enorm weit, bez. dilatirt zeigen, so dass sich grosse mit Endothel umsäumte eckige Räume im Präparat finden können; es ist dies vor allem da häufig zu sehen, wo mehrere Gefässe in einander münden. Wieso diese weiten Gefässlumina entstehen, erscheint nicht genügend erklärt. Stauung von Blut ist wohl die Ursache nicht; möglicherweise entstehen sie durch Zug von Seiten der umgebenden Gewebstheile. — Das in einzelnen Präparaten sich besonders reichlich findende Pigment ist durch Zerfall rother Blutkörperchen entstanden. Die in ihrem Volumen meist ganz erheblich reducirte Niere selbst pflegt die Zeichen der interstitiellen Entzündung mehr oder weniger ausgedehnt zu bieten. Das functionsfähige Parenchym ist infolge Atrophie und Nekrose desselben oft nur mehr minimal. Wucherungserscheinungen von Seiten des Nierenparenchyms selbst werden bei diesen Tumoren nicht beobachtet.

Die Dissemination und Metastasirung der Geschwülste erfolgt sowohl durch Fortkriechen der zelligen Wucherung in die Lymphbahnen und Saftspalten, als auch durch directen Einbruch in das capilläre bez. venöse Gefässsystem und Verschleppung von hier aus. In den meisten dieser Tumoren ist wohl stellenweise mikroskopisch in die Saftspalten und feineren Gefässe der Niere fortgewuchertes oder verschlepptes Geschwulstgewebe wahrnehmbar. Ebenso sind aber auch venöse Gefässe des Tumors vielfach mit Geschwulstzellen angefüllt. So kann es sowohl zur Infiltration der regionären Lymphdrüsen kommen, als auch zur directen Metastasenbildung in den Lungen oder Knochen. Metastasirung auf dem Wege der venösen Bahnen ist den Nebennierengeschwülsten besonders eigenthümlich. Manasse fand bei seinen Untersuchungen, dass Venen der einfachen Nebennierenhyperplasieen selbst oft eine ganz erhebliche Anzahl von Nebennierenzellen enthielten, er schliesst daraus, dass die Bahn in das Venenlumen offen sein muss und bei den hyperplastischen Tumoren der Nebenniere zahlreiche Elemente aus ihrem Gewebe in den Kreislauf aufgenommen werden. So entsteht zum Theil wahrscheinlich auch die Metastasirung der malignen Tumoren derselben. Da hier keine Resorption eintritt, kommt es zur Bildung metastatischer Herde. Was das histologische Bild der Metastasen betrifft, so gleicht dasselbe

meist auffallend dem Muttergewebe, und der Typus der Nebennierenzellen ist oft in hohem Grade gewahrt.

Ein erwähnenswerthes Verhalten bot in den oben beschriebenen Fällen das Verhalten des Gefässendothels. Es fand sich da stellenweise eine geradezu enorme endotheliale Wucherung. Wenn auch eine Wucherung des Endothels in Tumoren, besonders malignen, an sich durchaus nichts Ungewöhnliches ist, so konnte ich sie doch so hochgradig noch in keiner andern, selbstverständlich nicht vom Endothel ausgehenden Geschwulst beobachten. Dabei war der Uebergang der gewucherten, epitheloide Gestalt annnehmenden Endothelien in die zellige eigentliche Geschwulstwucherung mitunter so diffus, die Aehnlichkeit beider Zellarten so gross, dass eine Unterscheidung nicht mehr möglich war. Wahrscheinlich lagen solche Bilder den Autoren vor, die den suprarenalen Ursprung dieser Geschwülste leugnen und sie für Endothelien halten, und bestimmten sie vor allem mit zu ihrer Ansicht. In den Präparaten hatte es übrigens den Anschein, als ob die gewucherten Endothelien Intercellularsubstanz bilden würden; die epitheloiden Zellen gingen in feine lange Fortsätze aus, mittelst welcher sie unter einander in Verbindung standen. An solchen Stellen war ganz inselförmig feines fibrilläres Gewebe zwischen den Zellen sichtbar. Chronische oder acut entzündliche Erscheinungen waren nirgends wahrnehmbar. So wäre nur anzunehmen, dass von dieser endothelialen Wucherung die Bildung eines bindegewebigen Geschwulststromas ausgeht. Auch Borst betont, dass sich die Endothelien vielfach an der Bindegewebsneubildung in Tumoren betheiligen.

Auch der mikroskopische Befund stützt die oben aufgestellte Hypothese, dass die malignen Nebennierengeschwülste der Niere aus einer rein adenomatösen Wucherung von Nebennierengewebe sich entwickeln, aber nicht direct aus den normalen versprengten Nebennierenkeimen selbst hervorgehen. Wenn in den malignen Geschwülsten noch nebennierenähnliches Gewebe sich finden lässt, und das ist ja in den allermeisten Tumoren der Fall, so gleicht dasselbe stets den typischen Strumen der Nebennierenrinde; normales Nebennierengewebe wird wohl nie angetroffen. Auch Grawitz glaubt annehmen zu müssen, dass sich die malignen Geschwülste aus strumös gewuchertem Nebennierengewebe entwickeln, und ebenso glaubt Gatti, dass die Neubildungen ursprünglich nicht maligne sind und erst später die Merkmale der Bösartigkeit annehmen. Nur Horn will einen Fall beobachtet haben, wo abgesprengte Nebennierenkeime direct in sarkomähnliche Wucherung übergingen, der mikroskopische Befund ist aber so kurz mitgetheilt, dass sich hieraus die Richtigkeit dieser

seiner Behauptung nicht ergiebt. Selbstverständlich ist theoretisch die Möglichkeit der Entstehung der malignen Tumoren direct aus den abgesprengten Keimen nicht in Abrede zu stellen. Jedenfalls aber sprechen die klinischen Erscheinungen und die genauen mikroskopischen Untersuchungen dafür, dass die malignen Geschwülste aus den langsam wachsenden strumösen Wucherungen abgesprengter Nebennierenkeime sich zu entwickeln pflegen. In unseren 4 Fällen war der directe Zusammenhang des degenerirten malignen Gewebes mit unzweifelhaftem strumösen Nebennierengewebe zu erweisen und genau zu verfolgen. Es war deutlich zu sehen, wie letzteres in eine solide zellige, zapfen- und nesterförmige oder auch irreguläre diffuse oder schlauchähnliche Wucherung überging, stellenweise den Verhältnissen entsprechend, wie es die destruirenden Adenome zeigen. Diese regellosen vielschichtigen Zellschläuche gingen je nachdem in eine ganz diffuse zellige Wucherung über oder es bildeten sich grössere alveolär gelagerte Zellcomplexe. Mitunter schien auch das strumöse Nebennierengewebe sich direct in eine diffuse, unregelmässige Wucherung aufzulösen ohne Zwischenstadium. Wie reichlich deutlich erkennbares nebennierenähnliches Gewebe vorhanden ist, und welcher Geschwulstbau überwiegt, variirt in den einzelnen Tumoren ausserordentlich.

Es kann daher auch die Stellung der mikroskopischen Diagnose unter Umständen grosse Schwierigkeiten bereiten. Selbstverständlich ist der Nachweis sicheren strumösen Nebennierengewebes das entscheidenste Kriterium für die Beurtheilung der Genese der Geschwulst. Zur Erkennung desselben sind die Hauptmomente von Grawitz und Lubarsch erschöpfend angegeben worden. Vor allem ist es der mehr oder weniger typische nebennierenähnliche Bau und die Form und der Fettgehalt der Zellen. Sollte sich hier keine Aehnlichkeit auffinden lassen, so hat neuerdings Busse vorgeschlagen, zum Vergleiche die embryonale Nebenniere heranzuziehen, da in verschiedenen Tumoren lediglich der Typus der letzteren sich finde. Es können nun Fälle eintreten, wo eine sichere Diagnose nicht zu stellen ist, es kann dies dann möglich sein, wenn sich nebennierenähnliches Gewebe nirgends mehr auffinden lässt. Es kann die Anaplasie der Zellen und die veränderte Gewebsstructur so hochgradig bereits alle Theile der Geschwulst ergriffen haben, dass nirgends mehr eine Analogie mit dem Muttergewebe wahrzunehmen ist. Es kann auch der Fettgehalt der Zellen und der Gehalt an Glykogen, auf den Lubarsch differential-diagnostisch besonderen Werth legt, vollständig fehlen und doch kann die Geschwulst suprarenalen Ur-

sprunges sein. Die epithelialen oder wenigstens epithelähnlichen Geschwulstzellen, die mehr oder weniger vollkommene Abkapselung, die Eigenart und eventuell Mannigfaltigkeit der mikroskopischen Bilder, und vor allem das Fehlen von Wucherungserscheinungen des Nierenparenchyms und des Endotheles der Nierengefässe, dürften dann histologisch die Wahrscheinlichkeitsdiagnose stellen lassen. Bei Recidiven ist nach den bisherigen Untersuchungen, wie das wenigstens Askanazy beobachtete, Anaplasie und Structurabweichung noch hochgradiger als beim Primärtumor, während dies bei den Metastasen nicht wahrzunehmen ist.

Noch immer ist es eine nicht endgültig entschiedene Frage, ob eine Umwandlung an sich gutartiger Tumoren in bösartige möglich sei und vorkomme. Nach Lubarsch kann diese Frage vorläufig nur subjectiv beantwortet werden, und im letzten Bande seiner „Ergebnisse" sagt er: „Auch bei reinen Adenomen, die nach einiger Zeit den anatomischen und klinischen Charakter ändern und carcinomatös werden, bleibt noch die Auffassung übrig, dass es sich von vornherein um carcinomatöse Neubildungen gehandelt hat, bei denen nur das Durchgangsstadium ungewöhnlich lange dauerte." Es möchte scheinen, als ob die malignen Nebennierentumoren der Niere zur Beantwortung dieser Frage im positiven Sinne beitragen würden. Es wäre doch zum mindesten im höchsten Grade auffallend und unwahrscheinlich, wenn das Durchgangsstadium nun gerade bei fast sämmtlichen Geschwülsten dieser Art so gleichmässig wenigstens einige Jahre dauern sollte, bis sich endlich die Malignität documentirt. Denn wenn auch die Schnelligkeit des Wachsthums und die Erscheinungen der Bösartigkeit bei den einzelnen malignen Tumoren sehr variiren, so widerspricht es doch allen Erfahrungen und Thatsachen und dem Charakter der malignen Geschwülste, dass alle bösartigen Tumoren derselben Gattung gleichmässig ein derartig langes Durchgangsstadium haben sollen. Eine von Anfang an maligne Geschwulst dürfte doch nur selten eine solche Grösse und solch langsames Wachsthum zeigen, bis sich ihre Malignität anatomisch und klinisch feststellen lässt, wie das hier die Regel ist. Es bleibt daher nur die einzige mit den jetzigen Kenntnissen der Geschwulstlehre vereinbare Annahme, dass die in Rede stehenden Geschwülste anfangs gutartige adenomatöse Neubildungen sind, und dass hier thatsächlich eine maligne Umwandlung derselben erfolgt. Die Ursache derselben ist wohl dieselbe und ist so wenig bekannt, als die Ursache des Carcinoms überhaupt und ebenso wie wir gewohnt sind zu beobachten, dass das Carcinom erst im späteren Lebensalter auftritt, ebenso und

wohl aus gleichem Grunde tritt auch hier die destruirende Wucherung erst im späteren Alter auf.

In welche Geschwulstklasse gehören nun die malignen Nebennierengeschwülste?

Wie getheilt hierüber die Ansichten waren und noch sind, möge aus folgenden Angaben hervorgehen: Grawitz ist der Ansicht, dass der epitheliale Typus der Zellen und das reichliche Stroma den Carcinomen, dagegen der Zellreichthum und das zarte Reticulum dem Sarkom mehr entspreche; er spricht sich für letzteres aus. Nach Marchand würde die Geschwulst nach der üblichen Bezeichnung als Carcinom anzusehen sein. Er selbst beschreibt eine von der Nebennierenrinde ausgehende Geschwulst als Carcinom. Beneke hinwiederum hält die Geschwülste zweifellos für echte Sarkome, da das Nebennierengewebe zu den paraplastischen Bildungen gehört; die specifische Nebennierenzelle werde später sarkomatös. Auch Lubarsch meint, dass die Nebennierenzelle eine mesodermale Zelle ist, und daher die von derselben ausgehenden Geschwülste eigentlich den Sarkomen zuzuzählen seien; trotzdem nennt er eine von ihm beschriebene Geschwulst „Epithelialcarcinom der linken Nebenniere und Niere." Im Uebrigen hält er weder das rein morphologische noch das rein histogenetische Eintheilungsprincip für ausreichend; gerade die malignen Nebennierengeschwülste möchte er am wenigsten nach der zur Zeit üblichen Definition weder den Sarkomen noch den Carcinomen zurechnen und schlägt vor, die Tumoren als Geschwülste vom Typus der Nebenniere mit oder ohne destruirenden Charakter zu bezeichnen. Dagegen beschreiben Chiari und Klebs von Nebennierenzellen ausgehende echte Carcinome. Auch Manasse beschreibt ein Nebennierencarcinom und Busse spricht von „krebsigen Knoten" in den Nebennierengeschwülsten. Askanazy vergleicht einen Tumor dem destruirenden Adenom. Albarran, Hollen, ebenso Ullrich rechnen die Geschwülste zu den Epitheliomen, während Löwenhardt, Ambrosius, Albrecht und Ziegler dieselben als Sarkome bezeichnen. Horn nennt die Geschwülste je nach dem morphologischen Bilde theils Carcinome, theils Sarkome. Nach Dagonet, Alexander und Mankiewicz kommen von der Nebenniere ausgehend sowohl Carcinome wie Sarkome vor. Nach letzterem gehen die Sarkome der Nebenniere von Kapsel und Mark, die Carcinome von der Rinde aus. Hildebrand ist der Ansicht, dass einestheils von einem Sarkom im gewöhnlichen Sinne des Wortes nicht gesprochen werden könne, anderntheils auch eine epitheliale Geschwulst auszuschliessen sei; vor allem das eigenartige morphologische Verhalten

bestimmt ihn, diese Geschwülste der Niere überhaupt nicht von Nebennierenzellen, sondern vom Gefässendothel ausgehen zu lassen. Andere Autoren, wie Birch-Hirschfeld, wollen noch ganz unentschieden lassen, zu welcher Geschwulstklasse die malignen Nebennierenadenome gehören.

Es unterliegt keinem Zweifel, dass die Beantwortung der Frage im vorliegenden Falle besondere Schwierigkeiten bietet. Die Entscheidung derselben hängt im wesentlichen von zwei Punkten ab, einmal davon, nach welchen Principien die Geschwülste überhaupt einzutheilen sind und zweitens davon, welche Stellung die Nebenniere sowohl in entwicklungsgeschichtlicher wie in physiologischer Beziehung einnimmt.

Was den ersten Punkt betrifft, so ist noch immer keine volle Einigkeit erzielt, ob das morphologische oder histogenetische Verhalten der Tumoren bei der Eintheilung derselben maassgebend sein soll. Dass allerdings das rein morphologische Eintheilungsprincip, wie dies Hausemann durchgeführt wissen will, unzureichend ist, darüber dürfte im Allgemeinen kaum mehr ein Zweifel bestehen. Aber auch gegen das rein histogenetische Eintheilungsprincip wurde von autoritativer Seite Stellung genommen. Lubarsch äussert sich dazu folgendermaassen: „Ich habe mich verschiedentlich gegen das histogenetische Eintheilungsprincip gewendet, denn erstens ist die Grundlage dieses Principes schwankend und zweitens ist es auch nicht völlig durchführbar, weil es in vielen Fällen verkehrt sein würde, auf die ursprüngliche Entwicklung zurückzugehen und nicht auf die bestimmte Art, in der das Gewebe sich während der Entwicklung differenzirt hat . . . . . es erscheint am bequemsten und auch im einzelnen gut durchführbar, wenn man mit Birch-Hirschfeld auf den entsprechenden physiologischen Gewebstypus zurückgreift und zu jeder Gewebsart eine typische und atypische Geschwulstform statuirt.“ — Für den Kliniker ist es nun vor allem wichtig, eine möglichste Einheitlichkeit in der Geschwulstbezeichnung aufrecht erhalten zu sehen. Die Wissenschaft verlöre ja gewiss nichts, wenn Namen wie Carcinom oder Sarkom verschwinden würden, aber eine auf wissenschaftlicher Grundlage beruhende Zusammenfassung gleichartiger und gleichwerthiger Geschwulstformen, gleichviel von welchem Organe oder Gewebe dieselben ausgehen, erscheint auch nach unseren jetzigen Kenntnissen von der Geschwulstgenese gerechtfertigt, und für den Kliniker noch immer, solange die Aetiologie der Geschwülste so dunkel ist, nothwendig.

Der Einwand Lubarsch's, dass das histogenetische Eintheilungs-

princip schwankend sei, ist vor allem insofern zweifellos richtig, als es Geschwülste giebt, die von Geweben ausgehen, die entwicklungsgeschichtlich eine andere Rolle einnehmen, als in differenzirtem fertigem Zustande. Das Endothel dürfte hier ein passendes Beispiel sein, das obwohl mesodermaler Abstammung die Rolle einer epithelialen Auskleidung der freien Ober- resp. Innenfläche der Gefässe übernimmt. In solchen Fällen wäre es vielleicht das Zweckentsprechendste, das physiologische Verhalten der betreffenden Gewebe zu berücksichtigen, so dass hier auch das physiologische Eintheilungsprincip mit zur Anwendung käme. Das von den meisten Autoren angenommene rein histogenetische Eintheilungsprincip erfährt dabei nur geringe Modificationen und die Sätze Marchand's: „Die Grundlage einer wissenschaftlichen Geschwulstlehre ist die Feststellung der Gewebe, von denen die Geschwülste ausgegangen sind" und „Ohne genaue Berücksichtigung der entwicklungsgeschichtlichen Thatsachen entbehrt die Geschwulstlehre ihrer wissenschaftlichen Grundlage", haben volle Gültigkeit.

Nur bei den Tumoren, bei denen das Muttergewebe, von dem sie ausgingen, nicht mehr festzustellen ist, kann das morphologische Verhalten herangezogen werden zur Bestimmung, welcher Geschwulstklasse die betreffenden Tumoren einzureihen sind. Dagegen entscheidet anatomisch allein das morphologische Verhalten des Tumors die Frage, ob derselbe der gut- oder bösartigen Form angehört; von sämmtlichen Geweben können a priori beide ausgehen.

Die embryonale Entwicklung und physiologische Stellung der Nebennieren scheint jetzt nach den bisherigen Untersuchungen übereinstimmend klargelegt. Die eingehenden Forschungen Spee's ergaben, dass die Nebenniere (mit der Urniere) vom Ektoderm gebildet wird. Auch die entwicklungsgeschichtlichen Studien Janosik's führten zu dem Resultate, dass die Nebenniere ihren Ursprung vom Peritonealepithel im innigsten Zusammenhange mit der Anlage der Geschlechtsdrüsen nehme. Zu denselben Anschauungen gelangten im wesentlichen Semon und Rabl. Was die physiologische Stellung der Nebennieren betrifft, so spricht sich Alexander*) in seiner diesbezüglichen Arbeit für die drüsige Natur der Nebennieren aus und Chvostek fasst in dem Sammelreferate in Lubarsch's Ergebnissen die bisherigen Resultate dahin zusammen, dass die Nebennieren zweifellos Drüsen, lebenswichtige Organe, seien mit innerer Secretion, die einen Stoff produciren und dem Blute zuführen. Ueber die Zu-

*) Beiträge zur pathologischen Anatomie. Bd. XI. 1892.

sammensetzung und Wirkung dieses Stoffes bestehen allerdings noch grosse Meinungsverschiedenheiten.

Nach diesen Auseinandersetzungen müssen folgerichtig vom pathologischen Standpunkte aus die von der specifischen Parenchymzelle der Nebenniere ausgehenden malignen Geschwülste den malignen Tumoren der anderen drüsigen Organe, die wir mit dem Namen Carcinom zu bezeichnen pflegen, gleichwerthig erachtet werden. Dies erkennt nun Lubarsch nicht an und meint, in physiologischer Beziehung bestehe zwischen den Drüsen- und Blut- und Lymphgefässepithelien und ihnen nahestehenden Zellen (Nebennierenzellen) der grosse Unterschied, dass erstere ihre Secretionsproducte in besonders ableitende Wege absondern, letztere es aber direct dem Blute oder Gewebssaft beimischen. Es möchte mir nun doch scheinen, als ob bei den epithelialen Zellen in physiologischer Beziehung eher ein Unterschied zu machen wäre zwischen solchen Zellen, deren Function es ist, ein für den Organismus wichtiges Secret zu bilden, sämmtlichen Drüsenzellen und solchen, deren Function darin besteht, zur Ueberkleidung von Körperoberflächen im weitesten Sinne des Wortes zu dienen, Deckepithel und Endothel. Dass diese die Bestimmung haben, ein wichtiges Secret zu bilden, ist doch nicht der Fall. Anderntheils rechnen wir doch auch die Glandula thyreoidea zu den Drüsen, und bezeichnen die von den secernirenden Zellen derselben ausgehenden malignen Tumoren als Carcinome. Genau dieselbe Stellung müssen wir der Nebenniere und den von ihr ausgehenden Geschwülsten einräumen. Denn wenn auch beide nach unseren gegenwärtigen Anschauungen nicht als echte Drüsen aufzufassen sind, so sind sie doch entwicklungsgeschichtlich letzteren gleichwerthig und sind auch in ihrer physiologischen Stellung diesen weit näher verwandt, als den Geweben der Bindesubstanzreihe. Es liegt daher meines Erachtens nach von pathologischer Seite durchaus kein triftiger Grund vor, die strumösen Bildungen der Nebenniere nicht den Adenomen, sofern unter letzteren Wucherungen von Drüsengewebe mit Wahrung des Gewebstypus des Muttergewebes verstanden werden, und ihre malignen Tumoren den Carcinomen zuzuzählen. Auch ihre klinischen Eigenthümlichkeiten berechtigen uns dazu vollkommen, ihr Auftreten im späteren Lebensalter, ihre absolute Malignität, die den anderen Drüsenkrebsen nicht nachsteht. Ihre Vorliebe, Lungen- und Knochenmetastasen zu bilden, ist durch die nahe Beziehung des Drüsengewebes zum Gefässsystem speciell dem venösen gegeben; im Uebrigen werden auch die regionären Lymphdrüsen inficirt.

Darf auch das morphologische Verhalten bei der Beurtheilung

der Genese einer Geschwulst nicht maassgebend sein, so sind wir doch im allgemeinen gewöhnt, bei den einzelnen Geschwulstarten gewisse specifische, morphologische Eigenthümlichkeiten zu finden. Auch die malignen Nebennierenadenome bieten Bilder, wie sie sonst nur bei Carcinomen vorkommen. Solide, epithelartige Verbände eingehende Zellzapfen und Zellnester werden vielfach beobachtet. Nur die so häufig auftretenden diffusen zelligen Wucherungen und der alveoläre Bau bieten mehr das Bild eines Sarkomes. Aber auch bei ersteren lässt sich oft beobachten, dass 2 oder 3 Zellen ohne Intercellularsubstanz an einander liegen, und auch in den Alveolen pflegt Zelle direct an Zelle zu liegen. Uebrigens sehen wir ja auch beim Medullarcarcinom einzelne Epithelzellen isolirt im bindegewebigen Stroma liegen. Es sprechen daher diese Bilder durchaus nicht ohne weiteres gegen die Auffassung eines Carcinomes. Wie bei jedem Drüsencarcinom können wir auch hier 3 Formen beobachten: destruirendes Adenom, Carcinoma cimplex und Medullarcarcinom. Es ist nun bei den malignen Nebennierenadenomen meist der Fall, dass wir in jedem Tumor alle 3 Formen vereinigt finden, wobei die Uebergänge in einander und die einzelnen Formen mehr oder weniger verwischt erscheinen, und diese Eigenthümlichkeit bringt es mit sich, dass eine grosse Mannigfaltigkeit und Unregelmässigkeit im Geschwulstbau fast jedes solchen Tumors entsteht, die die verschiedenen oft scheinbar ganz zusammenhangslosen Bilder bedingt.

Aus alledem dürfte sich die Nothwendigkeit ergeben, die Neubildungen der Nebennierenparenchymzellen den Tumoren der anderen drüsigen Organe bez. ihres Parenchyms gleichzusetzen und gleichwerthig zu erachten, und so lange wir die malignen Tumoren der letzteren Carcinome nennen, erscheint es auch, um der Einheitlichkeit willen, geboten, die malignen Tumoren der ersteren keine Ausnahme machen zu lassen, und dieselben ihrem Nomadenleben, das sie bisher führten, zu entreissen. Ihnen allein eine besondere Stellung einzuräumen, liegt kein triftiger Grund vor.

Litteratur.

1) Albarran, Annales des maladies des org. génito-urinaires. 1897.
2) Albrecht, Inaug.-Diss. Greifswald 1897.
3) Ambrosius, Inaug.-Diss. Marburg 1891.
4) Askanazy, Ziegler's Beiträge. Bd. XIV. 1893.
5) Beneke, Ziegler's Beiträge. Bd. IX. 1891.
6) v. Bergmann, Berliner klin. Wochenschrift. 1885.
7) Bick, Inaug.-Diss. Marburg 1886.
8) Birch-Hirschfeld, Patholog. Anatomie. 1894.

9) Busse, Virchow's Archiv. Bd. CLVII. 1899.
10) Chiari, Zeitschrift für Heilkunde. 1884.
11) Dagonet, Zeitschrift f. Heilkunde. Bd. VI, XVIII, LXXXV.
12) Driessen, Ziegler's Beiträge. Bd. XII. 1893.
13) Gatti, Virchow's Archiv. Bd. CXLIV. 1896.
14) Grawitz, Virchow's Archiv. Bd. LXXXIII. 1883.
15) Derselbe, Arch. f. klin. Chirurgie. Bd. XXX.
16) Hildebrand, Arch. f. klin. Chirurgie. Bd. XLVII. 1894.
17) Derselbe, Deutsche Zeitschr. f. Chirurgie. Bd. XL.
18) Hollen, Inaug.-Diss. Greifswald 1890.
19) Horn, Virchow's Archiv. Bd. CXXVI. 1891.
20) Janosik, Arch. f. mikrosk. Anat. Bd. XII. 1883.
21) J. Israel, Archiv f. klin. Chirurgie. Bd. XLVII. 1894.
22) Klebs, Handbuch der pathol. Anatomie. 1876.
23) Kocher-Langhans, Zeitschrift f. Chirurgie. Bern 1878.
24) Löwenhardt, Deutsche Zeitschr. f. Chirurgie. Bd. XXVIII. 1888.
25) Lubarsch, Ergebnisse der allgemeinen Pathologie u. spec.-path. Anatomie.
26) Derselbe, Virchow's Archiv. Bd. CXXXV. 1894.
27) Manasse, Virchow's Archiv. Bd. CXXXIII. 1893.
28) Derselbe, Virchow's Archiv. Bd. CXLV. 1896.
29) Marchand, Virchow's Archiv. 1883.
30) Derselbe, Festschrift f. Virchow. 1891.
31) Mankiewicz, Inaug.-Diss. Strassburg 1887.
32) Paoli, Ziegler's Beiträge. Bd. VIII. 1892.
33) Perthes, Deutsche Zeitschrift f. Chirurgie. Bd. XLII.
34) Pfaundler, Sitzungsberichte der Akad. d. Wissenschaften. Wien 1893.
35) Ricker, Centralblatt f. Pathologie. 1897.
36) Strübing, Archiv f. klin. Medicin. Bd. XXIII. 1888.
37) Sudeck, Virchow's Archiv. 1893 u. 1894.
38) Schmidt's Jahrbücher der gesammten Medicin.
39) Villard, Inaug.-Diss. Greifswald 1891.
40) Weiler, Inaug.-Diss. 1885.
41) Wiefel, Inaug.-Diss. Bonn 1885.
42) Ziegler, Inaug.-Diss. Freiburg 1895.

V.

Zur Technik der Antro-atticotomie.

(Nach einem in der Lemberger Aerztegesellschaft am 3. Januar 1896 gehaltenen Vortrage mit Krankendemonstration. Vergl. Przegląd lekarski. 1896. Nr. 7. S. 88.)

Von

Dr. R. von Baracz,

Docent für Chirurgie an der Universität Lemberg.

(Mit 3 Abbildungen.)

Die durch die Arbeiten Küster's[1]) und v. Bergmann's[2]) angeregte, auf Principien der modernen Chirurgie sich stützende, operative Behandlung der chronischen, fötiden Mittelohreiterung, haben dann Zaufal[3]) und Stacke[4]) weiter ausgebildet, und heut zu Tage gehört die operative Eröffnung der Mittelohrräume, oder kurz die Antro-atticotomie nach Chipault's[5]) Benennung — Dank den Arbeiten der letztgenannten Autoren — zu den bewährten chirurgischen Eingriffen. Ich will hier gar nicht auf die Einzelheiten beider letzterwähnten Methoden eingehen, ich muss nur hervorheben, dass die Stacke'sche am meisten allgemein aufgenommen wurde. Diese Methode[6]) bezweckt, dem eigentlichen Sitz des Krankheitsherdes, dem Atticus und dem Antrum mastoideum beizukommen, und unter Controle des Auges alles Krankhafte zu entfernen. Die zurückbleibende, grosse, muldenförmige Höhle wird mit einem viereckigen, aus der hinteren, membranösen Gehörgangswand gebildeten Lappen ausge-

1) Deutsche med. Wochenschrift. 1889. Nr. 10—13.

2) v. Bergmann, Die chirurgische Behandlung von Hirnkrankheiten. 2. Aufl. Berlin 1889. S. 95.

3) Zaufal, Prager med. Wochenschrift. 1890. 30. April.

4) Berliner klin. Wochenschrift. 1889. Nr. 16. — Archiv f. Ohrenheilkunde. XXXI. S. 201 und Berliner klin. Wochenschrift. 1892. Nr. 4.

5) A. Chipault, Chirurgie opératoire du système nerveux. Tome I. p. 487—525.

6) Vergl. auch Ref. im Centralbl. f. Chirurgie. 1892. Nr. 16. S. 323.

polstert, von dessen Rande dann Epidermisinseln hervorsprossen, welche zur schliesslichen Ueberhäutung der ganzen Höhle beitragen. Die Nachbehandlung, bei welcher durch Lapisätzungen und Tamponade die Granulationen in Schranken gehalten werden, ist eine äusserst langwierige, und dauert nach Angabe Stacke's durchschnittlich 3½ Monate, kann sich aber bis ein Jahr hinziehen: auch Rückfälle sind nicht selten. Die Ursache der langen Behandlungsdauer liegt in der Schwierigkeit der Ueberhäutung der grossen Höhle, dabei hat die zarte, neugebildete Epidermis auf dem harten, gefässarmen Knochen nicht besonders günstige Ernährungsbedingungen.

Um die Heilungsdauer abzukürzen, sind mehrere Vorschläge angegeben worden[1]), bei welchen durch Bildung von Lappen aus der Wundumgebung eine grössere Oberfläche des entblössten Knochens zu bedecken angestrebt, aber gleichzeitig auf den Verschluss der retroauriculären Wunde verzichtet wird. (Schwartze, Politzer, Panse, Körner, Kretschmann, Reinhard, Passow, Siebenmann, Trautmann). Da sich jedoch aus kosmetischen Gründen schwerer solche Kranke finden, welche auf eine retroauriculär dauernd angelegte Höhle einwilligen, dürften jedenfalls solche Methoden den Vorzug haben, bei welchen die retroauriculär angelegte Oeffnung möglichst zeitig geschlossen wird. Auch die nach Entfernung der Cholesteatome absichtlich zurückgelassenen retroauriculären Knochengruben, welche mit dem äusseren Gehörgang in Communication stehen, sind so entstellend, dass man dann dieselben plastisch zu decken genöthigt ist (v. Mosetig-Moorhof).[2])

Zum Zwecke einer schnellen Epidermisirung der Knochenhöhle und zur Abkürzung der Behandlungsdauer nach der Stacke'schen Operation mit Verschluss der retroauriculären Wunde, habe ich in den 3 unten mitgetheilten Fällen Modificationen der Plastik angewandt, welche — wie ich glaube — zum vollkommenen dauernden Erfolg in allen beigetragen haben.

Diese 2 Modificationen beruhen 1. in Transplantation von Thiersch'schen Hautläppchen in den mit dem Stacke'schen Lappen nicht bedeckten Knochendefect, oder 2. in Transplantation daselbst eines grösseren der benachbarten Halshaut — nach dem Vorgange von Maas — entnommenen Lappens. Nach Anheilung des Lappens, resp. des Läppchens, wird die retroauriculäre

1) Vergl. Ernst Reinhardt, Die chirurgische Eröffnung der Mittelohrräume. Greifswald 1895. Ferner Passow, Eine neue Transplantationsmethode für die Radicaloperation bei chronischen Eiterungen des Mittelohres. Berlin 1895.

2) Centralbl. f. Chirurgie. 1895. Nr. 46.

Wunde geschlossen. Die Art und Weise beider Vorgänge ist aus den unten angegebenen Krankengeschichten zu ersehen.

I. und II. Fall. Michaline Holowinska, 7jähriges Mädchen, leidet seit dem 8. Lebensmonate an beiderseitiger fötider Otorrhoe. Seit dem 2. Lebensjahre, nach überstandenen Masern, bedeutende Verschlimmerung des Leidens. Das Gehör war immer beeinträchtigt; das Leiden trotzte bis nun jeder örtlichen Behandlung.

Untersuchung am 12. August 1895: Scrophulöses Kind mit gedunsenem Gesicht. Spiegeluntersuchung ergiebt: Defecte beider Trommelfelle, reichliche Granulationen in den Defecten, sehr fötider, profuser Ausfluss. Gehör, linkes Ohr: vernimmt Conversationssprache auf 4 Meter; rechtes Ohr auf 7 Meter. Die Uhr wird beim Contact mit der Concha beiderseits nicht gehört.

Am 14. August 1895 wird nach entsprechender Desinfection des Gehörganges und der Retroauricular gegend in Chloroformnarkose die Antro-atticotomie nach Stacke-Schwartze[1]) im linken Ohre ausgeführt. Bogenförmiger bis auf den Knochen reichender Schnitt, 4—5 mm hinter dem Ohrmuschelansatz von der Mitte des Processus zygomaticus bis an die Spitze des Proc. mastoideus reichend. Unterbindung 3 spritzender Gefässe. Der M. temporalis wird im oberen Wundwinkel durchschnitten, das Periost wird zu beiden Wundseiten vom Knochen abgehoben und die hintere obere Wand des knöchernen Gehörganges entblösst. Typische Antrotomie mittelst Hammer und Meissel. Im Antrum Granulationsgewebe und grünlicher Eiter; Beseitigung der Granulationen mittels eines scharfen Löffels. Stumpfe Ablösung der hinteren und oberen häutigen Gehörgangswand vom Knochen mittelst Elevator bis zum Trommelfelle, wo sie durchrissen wird. Wegmeisselung der hinteren oberen Wand des knöchernen Gehörganges und des Annulus tympanicus, Blosslegung des Kuppelraumes, welcher mit üppigen Granulationen überwachsen ist. Vorsichtige Excochleation des Atticus, mit besonderer Schonung der medialen Wand desselben; in der Granulationsmasse wird der Amboss gefunden. Extraction des Hammers nach Umschneidung der Trommelfellreste. Wegmeisselung der vorderen Wand des Aditus ad Antrum, unter Controle der in denselben eingeführten Sonde. Auf diese Weise wurden der äussere Gehörgang, der Atticus, die Trommelhöhle, der Aditus ad Antrum und das Antrum in eine gemeinsame Höhle verwandelt. Nach gründlicher Auskratzung der Knochenhöhle ist die Wand derselben überall blank, glänzend weiss. Die den Canalis Fallopiae beherbergende hintere untere Wand des knöchernen Gehörganges präsentirt sich als eine hügelförmige Erhabenheit mit abschüssigen Wänden. Es folgte die Plastik nach Stacke: Hierzu wurde die obere Wand des membranösen Gehörganges mit einem

1) Das Wesentliche dieser Modification der Stacke'schen Operation von Schwartze liegt darin, dass nicht der ganze Gehörgangstrichter rund herum abgelöst wird, sondern nur die hintere und obere Wand desselben; die vordere Wand der Gehörgangsauskleidung wird mit ihren Verbindungen gelassen. Der ganze Gehörgangscylinder wird mit rechtwinkelig abgebogenem, schmalem, stumpfem Haken gegen die vordere Gehörgangswand aufgedrückt. Vergl. Ernst Reinhardt, l. c. S. 50

geknöpften Knorpelmesser der Länge nach bis dicht an die Ohrmuschel gespalten, durch einen zweiten Schnitt am Endpunkt des ersten und senkrecht auf diesen entstand ein viereckiger Lappen (vergl. Fig. 1a und Fig. 2a), welcher nach hinten umgeklappt und auf die Meisselfläche fest auftamponirt wird. Die Weichtheilwunde wurde nur oben vereinigt, sonst bleibt sie weit offen. Die ganze Wundhöhle wird mit Jodoformgaze trocken gelegt und von der Retroauricularwunde her und durch den Gehörgang mit derselben tamponirt. Dauer der Operation 1½ Stunde. Die Narkose war durch Hustenanfälle gestört; der erste Act der Operation bei Tages-, der zweite beim reflectirten Licht.

Am 16. August wird dieselbe Operation am rechten Ohre ausgeführt; der Knochen war diesseits sehr hart, fast ganz eburnisirt, das Antrum lag hier etwas tiefer (bis 1 cm). In den Mittelohrräumen fast derselbe Befund, wie im linken Ohre. Dauer der Operation 1½ Stunde.

Pat. befindet sich nach beiden Operationen ganz wohl, sie fiebert nicht, das Gehör wie vor der Operation; keine Spur von Facialisparese, kein Schwindel.

Am 23. August Verbandwechsel, kein Nässen, kein übler Geruch zu constatiren. Die transplantirten Stacke'sche Lappen heilten vollkommen am Grunde der Höhlen ein, der Rest beider Höhlen mit gesundem Granulationsgewebe bedeckt. Am selben Tage in Chloroformnarkose Trockenlegung beider Knochenhöhlen, hierauf Transplantation nach Thiersch auf die Granulationsflächen. Es werden 3 cm lange und circa 1 cm breite Läppchen von beiden Oberarmen entnommen, auf den granulirenden Theil jeder Knochenhöhle gebracht und mittelst Guttaperchapapierstreifen und Jodoformgazetampons von der Retroauricularwunde her aufgedrückt. Leichter Druckverband.

Am 28. August Verbandwechsel. Mässiges geruchloses Secret, die Läppchen eingeheilt. Beide Höhlen meistentheils mit Epidermis ausgekleidet, hier und da Granulationsinseln.

Am 2. September beide Höhlen epidermisirt, es wird darum zum Verschluss der Weichtheilwunden geschritten. In Chloroformnarkose werden die üppigen Granulationen in den Wunden und theilweise in den Knochenhöhlen ausgeschabt, die Höhlen trockengelegt, jetzt von den Gehörgängen aus tamponirt und die Weichtheilwunden mit einigen Knopfnähten hermetisch zugenäht.

Am 4. Februar Secretion ein wenig fötid. Bei den folgenden Verbänden werden die Knochenhöhlen mit in absolutem Alkohol eingetauchten Sublimatgazetupfern abgewischt; seit dem 18. September werden Alkoholtupfer für 48 Stunden in den Knochenhöhlen belassen, da hier und da Granulationen zwischen den Epidermisinseln wuchern. Die Granulationen werden am 15. December 1895 und am 15. Januar 1896 mit Chromsäure geätzt.

Die weitere Behandlung bestand in Durchspülungen der Höhlen mit Borsäurelösung, Trockenlegung und Einblasungen von Borsäurepulver. Die definitive Heilung erfolgte am 16. Februar 1896.

Die Untersuchung ergab damals: beide Gehörgänge sind sehr weit und kurz, und endigen mit geräumigen, mit blasser, ganz trockener Epidermis ausgekleideten Höhlen. Gehör bedeutend gebessert: mit dem

linken Ohr wird Conversationssprache auf 8 Meter weit, mit dem rechten auf 5—6 Meter weit gut gehört; die Uhr wird mit dem linken Ohr 10 cm weit, mit dem rechten nur im Contact mit der Ohrmuschel percipirt.

III. Fall. Johann Kammer, 10 Jahre alt, leidet seit 3 Jahren an hartnäckigem, fötiden Ohrenfluss aus dem rechten Ohre, welcher jeder Behandlung trotzte.

Untersuchung am 4. September 1895: Gesund aussehender Knabe. Der rechte Gehörgang mit üppigen Granulationen ausgefüllt; fötide, reichliche Secretion. Nach Beseitigung der Granulationen fast totaler Defect des Trommelfelles. Leichte Parese des rechten N. facialis. Retraction des linken Trommelfelles.

Gehör: Am rechten Ohre Conversationssprache kaum auf $1^1/_2$ Meter, Uhr kaum im Contact mit dem Ohre wahrnehmbar; mit dem linken Ohre vernimmt er die Sprache auf 4 Meter Entfernung.

Am 6. September 1895 Antroatticotomie in Chloroformnarkose nach Stacke-Schwartze, wie im vorigen Falle. Starke Eburnisation des Knochens; das Antrum, circa 1 cm tief, enthält reichlich Granulationsgewebe. Beim Abmeisseln der äusseren und unteren Wand des Kuppelraumes mit den Stacke'schen Meisseln [1]) wurde das Tegmen tympani abgetragen, und die Dura mater auf einer circa $1^1/_2$ cm langen und circa 5 mm breiten Fläche entblösst. Hierauf unter Schutz des Stacke'schen Schützers Abtragung der vorderen Wand des Aditus ad antrum. Das Trommelfell und die Gehörknöchelchen waren im Granulationsgewebe eingebettet. Vorsichtiges Curettement des Granulationsgewebes und der Atticuswand. Der Amboss wurde inmitten der Granulationen gefunden. Der cariöse Hammer wurde umschnitten und mit den Resten des Trommelfelles mit der Ohrzange entfernt. Nach der Auslöffelung sieht die Knochenhöhle überall glatt, glänzend weiss aus, wobei die Integrität des Daches des Canalis Fallopiae constatirt wird.

Bildung eines Stacke'schen Lappens (Fig. 1 u. 2a) aus der hinteren Gehörgangswand. Zuletzt plastische Bedeckung der übrigen Höhle mittelst eines Halslappens.

Zu diesem Zwecke wurde der Hautschnitt in der Richtung nach unten am Hals um circa $6^1/_2$ cm verlängert, nach vorn umgebogen und parallel nach aufwärts bis an die Ohrmuschel geführt. Der so gewonnene, zungenförmige, bis circa $1^1/_2$ cm breite Hautlappen (Fig. 1b) wurde bis an seine oben gelegene Basis von der oberflächlichen Fascie lospräparirt, um seine Achse gedreht und auf den oberen Theil des Knochendefectes mit der angefrischten Seite aufgelegt (Fig. 2b) und mittelst 2 Catgutnähten an den oberen Rand des durchschnittenen membranösen Gehörganges befestigt (Fig. 2c). Der Lappen bedeckte auch theilweise den Kuppelraum (die entblösste Dura). Auf diese Weise wurden fast alle Mittelohrräume mit der Epidermis ausgekeidet. Jodoformgazetamponade theils durch den Gehörgang, theils von der Weichtheilwunde aus. Genauer Verschluss des Halsdefectes, nach Unterminirung der Hautwundränder, mit Knopfnähten

1) Diese nach rückwärts gebogenen Meissel (zum besseren Fassen des Knochens) erwiesen sich mir unpraktisch, da man die Richtung ihrer Wirkung nicht bestimmen und leicht die Dura mater blosslegen kann.

Fig. 1.

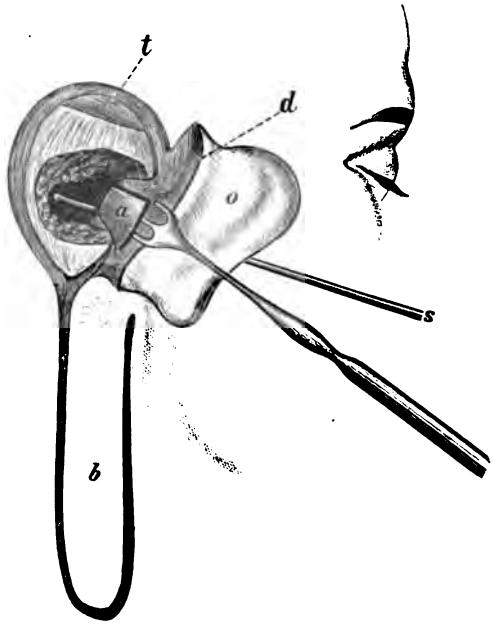

Fig. 2.

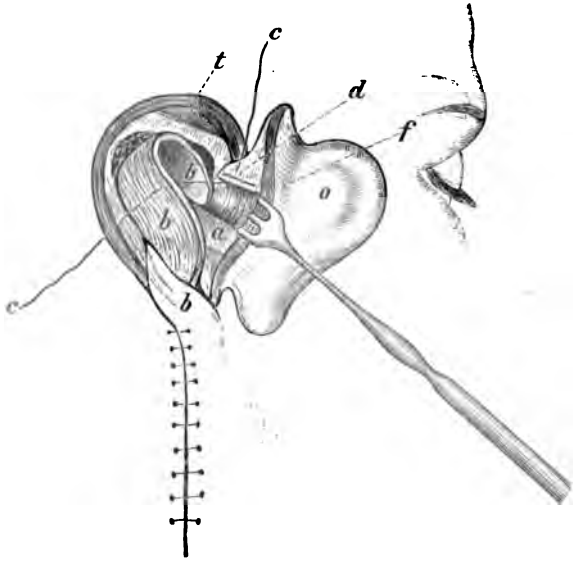

Fig. 3.



von dünner Seide; Verschluss nur des obersten Antheils der retroauriculären Wunde. Dauer der Operation 2 Stunden. Keine Facialisparese nach der Operation constatirbar.

Am 9. September 1895 erster Verbandwechsel. Anheilung der Lappen, Tampons mit Blut durchtränkt. Tamponade.

Am 11. September Prima intentio der Weichtheilwunden. Sehr spärliche geruchlose Secretion. Tamponade.

Am 18. September (am 16. Tage n. d. Oper.) wurde in Chloroformnarkose die ernährende Brücke des transplantirten Lappens durchtrennt, die abundante Haut excidirt und die retroauriculäre Wunde mit Knopfnähten geschlossen (vergl. Fig. 3). Tamponade durch den äusseren Gehörgang.

Am 26. September Lappen ganz eingeheilt, den Grund der Höhle bildet glatte, glänzende Haut; nur in dem oberen Höhlenantheil eine mit üppigen Granulationen bedeckte Erhabenheit; das Granulationsgewebe wird mit Lapisstift geätzt.

Am 28. September gingen die Wundränder auf einer erbsengrossen Stelle auseinander; die Höhle wird von nun an wieder vom Gehörgange aus und von dem retroauriculären Defecte aus tamponirt.

Am 14. October Anfrischung und Verschluss des Wunddefectes; von nun an dauernder Verschluss der retroauriculären Wunde; die Höhle wird wieder nur vom Gehörgange aus mit Sublimatgaze leicht tamponirt und mit Aristolpulver bestäubt. Verbandwechsel jeden 2. Tag.

Seit 8. Januar 1896 ist die Knochenhöhle ganz trocken; der Gehörgang ist bedeutend kürzer und weiter, wie im normalen Zustande; die Mittelohrräume bilden eine überall mit glatter, glänzender und trockener Epidermis ausgekleidete Höhle. Lineäre, verschiebbare, den Ohrmuschelansatz umkreisende, bis auf den Hals reichende, 12 cm lange Narbe.

Gehörprüfung. Das Gehör bedeutend besser wie vor der Operation; rechtes Ohr Conversationssprache auf 6 m weit (vor der Operation auf 1 1/2 m) vernehmbar, linkes Ohr Conversationssprache auf 6 m (vor der Operation 4 m) vernehmbar.

Nachuntersuchung am 8. April 1896. Befund wie am 8. Januar; im oberen Höhlenantheil ein wenig Cerumen, Narbe wenig sichtbar.

Wie aus den angeführten Krankengeschichten zu ersehen ist, heilen direct auf die Knochendefecte transplantirte Lappen aus der benachbarten Halshaut oder Thiersch'sche Läppchen ein und tragen zur Epidermisirung der Höhle bei. Ich glaube, dass solche Epidermisirung dauerhaftere und sicherere Erfolge geben wird, wie solche, wo sie auf Kosten lange bestehender Granulationsbildung und Hervorpressung sehr zarter Epidermisinselchen vom Rande des Stackeschen Lappens erfolgt; darüber müssten jedoch weitere Versuche entscheiden.

Meine erste Transplantationsmethode unterscheidet sich von der Methode Siebenmann's[1]) dadurch, 1. dass ich die Thiersch'schen

1) Vergl. Ernst Reinhardt, l. c.

Läppchen direct auf granulirende Defectoberfläche bringe, ohne die letztere auszuschaben, 2. dass ich die retroauriculäre Wunde nach Einheilung der Läppchen schliesse; Siebenmann curettirt die Granulationen und verzichtet auf Verschluss der retroauriculären Fistel. Die Thiersch'schen Läppchen könnten auch — meiner Ansicht nach — direct auf den entblössten Knochen bei der ersten Operation transplantirt werden, nur müsste die Knochenhöhle durch längeres Aufdrücken der Tampons ganz trocken gelegt werden!

Meine zweite Methode ist der von Passow erdachten insofern ähnlich, dass hier wie dort Halslappen angewandt werden. Bei der Passow'schen Plastik werden ganz kurze Halslappen zur Umsäumung der dauernd angelegten retroauriculären Höhle gebraucht, bei meinem Vorgang wird ein langer und breiterer Lappen bis in den Atticus gebracht, und mit demselben der ganze hintere und obere Theil des Knochendefectes ausgekleidet; nach Anheilung des Lappens wird die retroauriculäre Wunde geschlossen.

Da mir die ganze Litteratur über den betreffenden Gegenstand nicht zugänglich war, weiss ich nicht, ob diese Modificationen nicht schon vor mir von Jemandem ausgeführt wurden, ich kann somit keinen Anspruch auf Priorität hegen.

Bemerken muss ich, dass die beschriebenen Fälle ambulatorisch in der Lemberger Poliklinik behandelt wurden, und dass die angeführten Antroatticotomien die ersten in Lemberg ausgeführten sind. Die ganze Casuistik meiner Radicaloperationen der chronischen Mittelohreiterungen habe ich hier nicht berücksichtigt; sie wird anderorts später veröffentlicht.

Erklärung der Abbildungen.

Fig. 1.

a der Stacke'sche von der hinteren Wand des häufig periostalen Gehörgangscylinders gebildete, viereckige Lappen.
b der zungenförmige Halslappen.
d der obere Rand des longitudinalgespaltenen äusseren Gehörganges.
o die abgelöste und mit dem Wundhaken nach vorn unten dislocirte Ohrmuschel.
s die durch den äusseren Gehörgang in den Knochendefect eingeführte Sonde.
t der M. temporalis.

Fig. 2.

a der Stacke'sche umgeklappte und auf den unteren Theil des Knochendefectes aufgedrückte Lappen.
b der zungenförmige Halshautlappen, umgeklappt und auf den oberen und hinteren Defectrand mit der angefrischten Fläche aufgelegt; der Lappen reicht bis zum Kuppelraum.
c Catgutfaden, welcher den vorderen Rand des Halslappens an den oberen Rand des longitudinal gespaltenen äusseren Gehörganges annähert.
f die hintere Wand des gespaltenen Gehörgangscylinders.
o abgelöste Ohrmuschel.
t der M. temporalis.

Fig. 3.

Weichtheilwunde mit Knopfnähten geschlossen; in der Verlängerung derselben nach unten Halsnarbe, nach Vernähung des Defectes.

VI.

Aus der Kinderheilanstalt zu Hannover, Oberarzt Dr. Kredel.

Die Behandlung der Retropharyngealabscesse.

Von

Walter Schmidt,

approb. Arzt, Hannover-Linden.

In gewissem Sinne könnte man die Retropharyngealabscesse unter die Grenzgebiete der inneren Medicin und Chirurgie rechnen, so paradox dies auch bei einem Abscess klingen mag. Denn von jeher ist der simple chirurgische Eingriff des Einstichs in die von Eiter vorgewölbte Rachenwand auf innern wie auch chirurgischen Abtheilungen, vom Halsarzt wie von jedem praktischen Arzt, kurz von Allen gemacht worden, welchen die nach Luft ringenden Kinder zugeführt wurden; man rechnet derartige Eingriffe kaum mehr als specifisch chirurgische, ähnlich wie ja auch die Paracentese der Brust- oder Bauchhöhle vorwiegend zur Domäne der inneren Medicin gehört. Nachdem nun in chirurgischen Kreisen allmählig sich das Bestreben entwickelte, die allgemein gültigen Grundsätze der modernen Wundbehandlung auch auf die Behandlung dieser tiefliegenden Phlegmonen auszudehnen, sah man sich in der eigenartigen Lage, gewissermassen ein chirurgisches Gebiet zurückerobern und erst den Beweis antreten zu müssen, dass dazu Berechtigung vorliegt. Seit Burckhardt[1]) wohl als erster in Deutschland die Eröffnung der Retropharyngealabscesse durch einen Schnitt an der Aussenseite des Halses empfahl ist gewiss an vielen Krankenhäusern ähnlich verfahren worden. In der Litteratur ist davon jedoch nicht allzuviel bekannt geworden, es sei denn, dass sich manche Mittheilungen in Jahresberichten verstecken, und eine lebhaftere Discussion hat weder von der einen noch der anderen Seite stattgefunden.

Einstweilen liegt die Frage so, dass es nothwendig sein wird, in grösserer Anzahl die Resultate der chirurgischen Eingriffe bei diesem

1) Burckhardt, Ueber die Eröffnung der retropharyngealen Abscesse. Centralblatt f. Chirurgie. 1888. S. 57.

Leiden bekannt zu geben, um Gefahr und Nutzen abwägen zu können, die Zahl der bis jetzt publicirten Operationen ist dazu noch zu gering. Dies ist der Grund, weshalb im Folgenden über eine Reihe von 15 an der hiesigen Kinderheilanstalt von Herrn Dr. Kredel operirten Fällen berichtet werden soll. Sie betreffen vorwiegend idiopathische Abscesse im ersten Kindesalter, nur in 2 Fällen handelt es sich um tuberculöse Senkungsabcesse.

Es ist einleuchtend, dass alle die Gründe, welche gegen die Eröffnung der Abscesse von Rachen aus sprechen, bei tuberculösen Abscessen mindestens die gleiche oder noch mehr Bedeutung haben, als bei den phlegmonösen Abscessen. Die idiopathischen Abscesse bilden insofern mehr eine einheitliche Gruppe, weil sie vorwiegend das erste Kindesalter betreffen, bei der Tuberculose dagegen können sich im Einzelfalle die Indicationen und die Bedeutung der Operation sowohl nach dem Alter, wie auch nach den eventuellen Complicationen mit multiplen Herden oder Organerkrankungen sehr verschieben. So sind z. B. auch in unserer Anstalt im Laufe der letzten Jahre einige tuberculöse Retropharyngealabscesse vom Rachen ans incidirt worden, weil bei den betreffenden Kindern anderweitige schwere Erkrankungen mehr in den Vordergrund traten. Da die operative Technik und die Nachbehandlung im Säuglingsalter zweifellos die schwierigere ist, so werden gerade die Fälle von idiopathischen Abscessen besonders geeignet sein, die Berechtigung und die Gefahren des Eingriffs darzulegen.

Die retropharyngeal gelegenen Eiteransammlungen sind von der Rachenschleimhaut aus dem Messer so leicht und bequem zugänglich, dass es gewichtige Gründe sein müssen, wenn man auf den bequemen Weg verzichten und statt seiner eine Operationsmethode wählen soll, die schwierig ist und eine längere Narkose erfordert. Diese Gründe sind bekanntlich folgende. Zunächst ist schon der Act der Incision und die darauf folgende plötzliche Eiterentleerung in den Rachen durchaus nicht ganz ungefährlich. Es sind dabei in Folge der Überschwemmung der Luftwege mit Eiter plötzliche Todesfälle durch Erstickung vorgekommen, eine Thatsache, welche sich in den meisten Lehrbüchern verzeichnet findet und für welche ich auch bei der Durchsicht der Litteratur noch zwei Beispiele bei Abelin[1]) und Gaupp[2]) gefunden habe. Wenn auch derartige Unglücksfälle nicht häufig sein werden, so wird man doch schwerlich fehl gehen in der Annahme, dass sie öfter vorkommen, als bekannt ist, dann sicher werden sie

1) Prof. Hg. Abelin zu Stockholm, Nord. med. ark. III. 4. No. 24. 1871.
2) Gaupp, Württemberg. Corr.-Bl. XL. 23. 1870.

nur zum kleinen Theil veröffentlicht. So ist z. B. Herrn Dr. Kredel ein weiterer derartiger Fall durch den Bericht eines sachverständigen Augenzeugen bekannt geworden.

Diese plötzliche Gefahr ist nicht die einzige, welche den Athmungsorganen droht. Gleich nach der Eröffnung des Abscesses können bei den nothwendig folgenden tiefen Athemzügen oder beim Schreien nur zu leicht kleine Eitermengen aspirirt werden und auch im Verlauf der nächsten Tage, zumal während des Schlafes, wird diese Möglichkeit fortbestehen. So hat man durch den Einstich die Gelegenheit zu pneumonischen Erkrankungen bei den acuten, zu Lungentuberculose bei den tuberculösen Retropharyngealabscessen künstlich geschaffen.

Die grössere Menge des Eiters wird, zumal von kleinen Kindern in den Tagen nach der Eröffnung verschluckt werden. Auch dies giebt zu schweren Bedenken Anlass. Jedermann weiss, welch empfindliches Organ der Magen eines Säuglings ist, wie rasch auch kräftige Kinder bei Magen- Darmerkrankungen verfallen und zu Grunde gehen können. Befinden sich die Patienten aber jenseits der Säuglingszeit, so handelt es sich bei Retropharyngealabscessen fast immer um Tuberculose und da solche Abscesse nach der Incision sehr lange Zeit zu secerniren pflegen, so wird monatelang Magen und Darm mit tuberculösem Gift in Berührung sein.

Es bestehen also ernste Gefahren für den Organismus durch das Hineingelangen des Giftes in Mund- und Rachenhöhle. Dazu kommt, dass der Abfluss des Eiters durch den Einstich im Rachen nicht genügend garantirt wird. Oft ist es nicht möglich, die Eröffnung am tiefsten Punkt der Höhle vorzunehmen, bekannt ist, wie leicht sich die Öffnung wieder verklebt, wie oft neue Eröffnungen nöthig werden und wie deshalb stets gerathen wird, dass man die Incision nicht zu klein anlegen soll. Handelt es sich gar um etwas grössere Abscesse, welche sich seitlich nach dem Halse zu ausbuchten, so wird man stets stagnirenden Eiter haben, in offener Communication mit der von Zersetzungserregern wimmelnden Rachenhöhle. Dies ist gewiss ein Zustand, der allen chirurgischen Regeln der Abscessbehandlung widerspricht und nicht selten ist es nöthig geworden, der inneren Incision die äussere hinzuzufügen, wie dies z. B. Poulsen[1]) unter 9 Fällen zweimal ausführen musste. Ebenso hat man Fälle von spontanem Durchbruch oder von innerer Incision beobachtet, bei welchen es dennoch zur Senkung in das hintere Mediastinum kam, weil die

1) Poulsen, Ueber Abscesse am Halse. Deutsche Zeitschrift für Chirurgie. Bd. XXXVII. S. 55.

kleine Perforationsöffnung sich wieder verlegte. (Karewski[1]), Henoch.[2])

Ueberblickt man die Summe aller der angeführten Uebelstände, deren thatsächliches Bestehen Niemand bestreiten kann, so wird man zugeben müssen, dass sie bedeutsam genug sind. Es fragt sich nur, ob diese Bedenken etwa nicht mehr theoretischer Natur sind und wie sich in praxi die Resultate der Rachenincision stellen. Die einzige grössere Statistik, welche sich mit dieser Frage beschäftigt, finde ich bei Bókai[3]) und auch diese leidet etwas unter dem Umstande, dass sie anscheinend lediglich poliklinisches Material betrifft.

Bókai hat von 1880—88 138 Fälle von idiopathischen Retropharyngealabscessen beobachtet, davon wurden 106 von innen geöffnet, 10 von innen und aussen, 16mal eröffnete sich der Abscess spontan und in 6 Fällen wurde die Operation verweigert. Unter diesen 138 Fällen genasen 115, es starben 8. Ueber das Schicksal von 15 Fällen war nichts Genaues zu eruiren. Bókai meint zwar annehmen zu dürfen, dass unter ihnen kein Todesfall sei, weil sonst die Eltern einen Todtenschein im Krankenhaus eingefordert hätten, doch ist dies natürlich zu unsicher, um diese Fälle einrechnen zu können. Leider ist in der sehr knapp gefassten Arbeit nicht angegeben, ob diese 15 Fälle solche sind, die von innen operirt waren, ebenso auch, ob die 8 Todesfälle nur operirte betreffen. Die angegebenen Todesursachen lassen mit Sicherheit nur einen an tuberculöser Basilarmeningitis verstorbenen Fall von der Berechnung ausschliessen. Bókai selbst giebt das Mortalitätsprocent auf 6 Proc. an. Ob dies im Allgemeinen die Norm ist, lassen wir dahin gestellt, immerhin muss man auch eine Mortalität von 6 Proc. bei einer an sich geringfügigen acuten Eiterung als eine recht hohe bezeichnen. Pneumonieen hat Bókai sen. unter 129 Fällen sechsmal beobachtet, welche alle gut verliefen, Bókai jun. unter 106 Fällen nur eine.

Um der Gefahr plötzlicher Erstickung vorzubeugen, hat man empfohlen, den Einstich nur bei hängendem Kopfe zu machen. Die gewöhnliche Rose'sche Lage mit stark hinten übergebeugtem Kopf wird sich natürlich bei tuberculösen Halswirbelerkrankungen durchaus verbieten und da bei vielen Retropharyngealabscessen von vornherein Tuberculose nicht immer auszuschliessen ist, so wird man gut thun, auf diese Methode überhaupt zu verzichten und statt dessen nur bei herabhängendem Kopfe zu incidiren. Ob der Vortheil dieser Massnahme ein grosser ist, ist immerhin recht zweifelhaft, die plötzliche Ueberschwemmung der Luftröhre und die Erstickungsgefahr mag wohl

1) Karewski, Lehrbuch der chirurg. Krankheiten des Kindesalters. S. 77.

2) Henoch, Vorlesungen über Kinderkrankheiten. S. 140.

3) Bókai, „Sollen wir den idiopathischen Retropharyngealabscess von innen oder von aussen öffnen?" Pädiatrische Arbeiten von A. Baginski. Berlin 1890. S. 371ff.

dadurch vermieden werden, aber anderseits wird man den Kindern durch diese Lagerung für die Augenblicke der Incision und ersten Entleerung so stark die Luft benehmen, dass nachher sehr tiefe und heftige Athemzüge folgen müssen, bevor man Zeit gehabt hat, den Rachen vom Eiter zu reinigen. So dürften kleine Eitermengen bei dieser Methode vermuthlich leichter in die Luftwege gelangen, als bei Incision in sitzender vornübergebeugter Haltung. Nützlicher erscheint uns der von anderer Seite gemachte Vorschlag, den Inhalt der Eiterhöhle vor dem Einstich zu aspiriren, doch wird gewiss auch dieser Versuch durch die Unruhe der kleinen Patienten häufig scheitern.

Von der äusseren Halsseite aus hat man den Weg zu den retropharyngeal gelegenen Eiterungen durch Schnitt sowohl vor wie hinter dem Musculus sternocleidomastoideus versucht.

Die letztere und zeitlich frühere Methode ist zuerst von Chiene[1]) 1878 ausgeführt, die erstere unabhängig von ihm durch Burckhardt 1888. Nach jeder von beiden Methoden sind eine Anzahl Fälle operirt worden. Die Technik nach Chiene ist einfach. Von einem Schnitt längs des hinteren Randes des Kopfnickers dringt man schräg nach vorn in die Tiefe, einige der im Wege liegenden, meist vergrösserten Lymphdrüsen werden exstirpirt, ein etwa zu Gesicht kommender Cervicalnerv geschont. Die grossen Gefässe kommen nicht in Sicht, man dringt im Wesentlichen stumpf gegen die Vorwölbung des Abscesses oder gegen die Querfortsätze der Wirbelsäule vor, die Schwierigkeiten hängen hauptsächlich davon ab, ob und wie sehr der Abscess schon seitlich vorgewölbt ist. Poulsen scheint nach seinen Angaben die Methode insofern in 3 Fällen modificirt zu haben, als er durch die Fasern des Kopfnickers hindurch eindrang, wahrscheinlich weil dort der Abscess am meisten vorgewölbt war.

Burckhardt dagegen verlegte nicht nur den Hautschnitt an den inneren Rand des Kopfnickers, sondern hielt sich auch weiterhin an der inneren Seite der Carotis in der Höhe des Schildknorpels. An dieser Stelle des Halses gehen vom inneren Umfange der Carotis communis keine Zweige ab. „Macht man in der Tiefe, dicht neben dem Kehlkopfe, resp. dem unteren Ende des Schlundkopfes mit dem Messer eine kleine Oeffnung in das beim Retropharyngealabscess dort verdichtete Zellgewebe und erweitert dasselbe mit einer feinen Kornzange oder einem ähnlichen Instrumente, so hat man sich einen bequemen Zugang zum retropharyngealen Raum geschaffen.“

Von unseren 15 Fällen hat Herr Dr. Kredel nur die beiden ersten durch Schnitt hinter dem Kopfnicker operirt, übrigens ohne damals von der Methode Chiene's Kenntniss zu haben. Schon bei dem zweiten Falle, in welchem ein kleiner, mehr praevertebraler Abscess vorlag, stellten sich Schwierigkeiten heraus, welche Herrn Dr.

1) Chiene, British Medical Journal. 1877. p. 255.

Kredel veranlassten, von dieser Methode abzugehen. Man befindet sich mit dem Schnitt am Hinterrande des Muskels in den meisten Fällen in grösserer Entfernung von dem Abscess, wir haben bei Gelegenheit wiederholter Operationen unser Augenmerk darauf gerichtet und uns immer wieder davon überzeugen können, dass der gerade und nächste Weg am Vorderrande des Muskels ausmündete. Hat sich die Eiterung noch nicht stärker am Halse vorgewölbt und muss man hinter der Coulisse des Kopfnickers schräg nach vorn in die Tiefe dringen, so ist man genöthigt, in unmittelbarer Nähe der grossen Gefässe zu operiren, ohne sich über ihre Lage deutlich orientiren zu können. Herr Dr. Kredel hat deshalb in sämmtlichen übrigen Fällen den Schnitt an den inneren Rand des Kopfnickers verlegt, den weiteren Weg aber, — mit Ausnahme zweier Fälle — nicht wie Burkhardt an der Innenseite der Carotis, sondern an der Aussenseite der Vena jugularis verfolgt. Lässt man den Muskel mit einem Haken etwas nach hinten verziehen, so gelangt man von diesem Hautschnitt in gerader Richtung ungefähr an denselben Punkt, welchen man von dem hinteren Schnitt schräg erreicht, und man hat vor allen Dingen den Vortheil, dass man die grossen Gefässe, gewöhnlich nach Exstirpation einiger leicht vergrösserter Lymphdrüsen, auf mehrere Centimeter weit deutlich zu Gesicht bekommt und so mit völliger Sicherheit operiren kann. Um stärkeren Druck des Drainrohrs auf die Vene zu vermeiden, (wir wissen aus mündlicher Mittheilung eines bekannten Chirurgen, dass anderwärts eine tödtliche Blutung aus der Vena jugularis während der Nachbehandlung vorgekommen ist) so werden stets 2—3 ganz weiche, dünne Gummiröhren nebeneinander eingelegt und wird ausserdem die ganze Wunde sorgfältig tamponirt. Uebrigens wäre es ein leichtes, eine Gegenincision hinter oder im Muskel anzulegen, wenn man gelegentlich den Eindruck gewinnen sollte, dass das Drain einen Druck auf die Vene ausübt oder sich knickt. Wir haben dies in unseren Fällen nie nöthig gehabt und keine Uebelstände beobachtet.

Will man einen Vergleich zwischen den drei Methoden ziehen, so scheint uns die unsrige gerade für die schwierigen Fälle, kleine und median liegende Abscesse, die bessere zu sein.

Wenn Haas[1]) auf Grund eines einzelnen, in der Tübinger Klinik operirten Falles neuerdings der Chiene'schen Methode ausschliesslich den Vorzug giebt, so kann man ihm nur insoweit zustimmen, als

1) Haas, Zur Operation der Retropharyngealabscesse. Inaug.-Dissertation. Tübingen 1898. S. 11.

viele Abscesse, wenn sie sich erst stärker seitlich vorwölben, allerdings so sehr einfach operirt werden können. Die Methode ist dagegen abzurathen bei den mehr prävertebralen Abscessen, welche doch auch nicht allzu selten sind. Unter unseren Fällen befinden sich zwei fast ganz median gelegene Abscesse, namentlich bei dem einen derselben hätte man ebenso gut auf der rechten wie auf der linken Seite des Halses incidiren können. Da diese Abscesse nach unserer Erfahrung zugleich auch ziemlich hoch, etwa entsprechend der Höhe der Tonsillen, liegen, so ist hier auch Burckhardt's Methode weniger gut brauchbar, weil er den Schnitt in die Höhe des Kehlkopfs verlegt und dort das retropharyngeale Zellgewebe eröffnet, mithin sich ebenfalls in gewisser Entfernung von einem hochgelegenen Abscesse befindet. Wir haben die Burckhardt'sche Methode nur zweimal befolgt; in dem einen Falle hatte beiderseits bereits Senkung des Abscesses an der Innenseite der Gefässe stattgefunden und war Fluctuation zu beiden Seiten des Kehlkopfes vorhanden. Für die meisten Fälle scheint es uns zweckmässiger, die Eröffnung des Abscesses nicht nach Burckhardt an seinem vorderen Pole, sondern möglichst weit hinten vorzunehmen, denn die Kinder müssen nach der Operation zunächst dauernd liegen und in Rückenlage ist natürlich der hinterste Punkt des Abscesses zugleich der tiefste, für den Eiterabfluss also der geeigneste.

Ich lasse zunächst die Krankengeschichten unserer 15 Fälle hier folgen.

I. Idiopathische Abscesse.

1. Ludwig Fritsche, 3 Monate alt. Aufgenommen am 24. November. Entlassen am 30. November 1891.

Das Kind wird wegen hochgradiger, seit mehreren Tagen bestehender Athemnoth zur Aufnahme gebracht. Es findet sich ein mittelgrosser Retropharyngealabscess, welcher sich nach der rechten Halsseite hin bereits etwas entwickelt hat.

25. November. Narkose. Incision hinter dem rechten Kopfnicker, Eröffnung des Abscesses in der Tiefe nach langsamem Vordringen mit Hohlsonde und Kornzange. Es entleert sich eine beträchtliche Eitermenge, die Athemnoth hört sofort auf. Drainage. Tamponade. Verband.

30. November. Fieberloser Verlauf. Die Secretion hat sehr rasch nachgelassen, so dass das Drain bereits entfernt werden kann. Das Kind wird entlassen und poliklinisch weiter behandelt. Definitive Vernarbung etwa 2—3 Wochen später.

2. Kulp, Knabe, $^3/_4$ Jahre alt, operirt am 8. December 1891.

Hochgradige Athemnoth. Kleiner und fast ganz median gelegener Abscess, welcher nur eben nach der linken Seite hin etwas vorragt. Da zur Zeit wegen einer schweren Masernepidemie die Aufnahme völlig unterbrochen werden musste, wird das Kind poliklinisch behandelt. In-

cision hinter dem linken Kopfnicker, grosse Schwierigkeit in der Auffindung des Abscesses in der Tiefe und grosser Entfernung vom Hautschnitt. Drainage. Tamponade. Reactionsloser Verlauf. Heilung etwa nach 3 Wochen.

3. Alfred Poppe. 3/4 Jahr alt. Aufgenommen 1. Januar. Entlassen 6. Januar 1892.

Patient hat vorher an Ohreneiterung gelitten und wird im Zustande bedrohlicher Asphyxie zur Aufnahme gebracht. Sofortige Operation am 1. Januar. Incision vor dem linken Musc. sternocleidomast. Auch hier liegt der Abscess verhältnissmässig tief, stumpfe Eröffnung. Die nach innen verschobene Vena jugularis liegt in der ganzen Ausdehnung der Wunde pulsirend zu Tage. Drainage. Verband.

6. Januar. Secretion fast versiegt. Kind entlassen und poliklinisch weiter behandelt. Heilung in 3 Wochen.

4. Henny Schleinitz. 5/4 Jahr alt. Aufgenommen am 11. Mai. Entlassen am 1. Juni 1892.

Kleiner retropharyngealer Abscess, von Wallnussgrösse, völlig median gelegen, so dass es willkürlich erscheint, ob die Operation rechts oder links gemacht werden soll.

25. Mai. Narkose. Incision links vor dem Muskel. Freilegung der grossen Gefässe, welche nach aussen von der Vena jugularis umgangen werden. Eröffnung des Abscesses mit der Kornzange. Drainage. Verband. Verlauf bis 20. Mai fieberfrei. Von dort ab bis zum 28. Mai leichtes abendliches Fieber, ohne sichtbare Störung seitens der Wunde. 27. Mai. Drain entfernt. 1. Juni fast geheilt entlassen. Heilung poliklinisch nach 8 Tagen constatirt.

5. Dora Wielert. 8 Monate alt. Aufgenommen am 14. Juli. Entlassen am 16. Juli 1894.

Das Kind war zunächst wegen einer Lymphdrüsenphlegmone am Halse rechts poliklinisch behandelt und am 12. Juli incidirt worden. Am 14. Juli wird ein von dieser Phlegmone völlig getrennter Retropharyngealabscess constatirt. Aufnahme und sofortige Operation in Narkose. Schnitt rechts von dem Kopfnicker mit Benutzung der ersten Incisionswunde. Die Eröffnung des Abscesses ist ziemlich schwierig, weil derselbe noch klein ist. Das Kind muss am 16. Juli auf Drängen der Eltern entlassen und poliklinisch weiter behandelt werden. Reactionsloser Verlauf. Heilung nach 3 Wochen.

6. Fritz Wilke. 5 Monate alt. Aufgenommen am 14. Februar. Entlassen am 20. Februar 1895.

Es besteht ein ziemlich grosser, links auch am Halse äusserlich fühlbarer Retropharyngealabscess und gleichzeitig eine Pneumonie der ganzen rechten Lunge. Kind schwer krank.

14. Februar. Leichte Narkose. Eröffnung durch Schnitt vor dem linken Kopfnicker. Die Operation ist nicht sehr schwierig wegen der Grösse des Abscesses.

20. Februar. Die Secretion hat völlig aufgehört, das Drain wird entfernt. Die Pneumonie ist völlig unverändert, so dass die Prognose

schlecht ist, deshalb fordern die Eltern Entlassung. Wenige Tage nachher Krise und völlige Heilung der Pneumonie, dagegen musste der Abscess noch einmal von neuem mit der Sonde von der Wunde aus geöffnet werden, da sich der Eiter wieder angesammelt hatte. Schliesslich Heilung nach mehreren Wochen.

7. Marie Meyer, 5/4 Jahre alt. Aufgenommen am 27. März. Entlassen am 29. März 1895.

Das Kind wird mit einem riesigen Retropharyngealabscess zur Aufnahme gebracht, welcher an beiden Seiten des Halses bereits deutlich fluctuirt. Die Fluctuationswelle lässt sich von der rechten nach der linken Halsseite durch auf das deutlichste fühlen. Dabei ist die Athemnoth natürlich sehr gross, aber nicht gerade extrem. Incision in Narkose nur auf der linken Halsseite. Eröffnung sehr leicht, die Höhle ist so gross, dass sie kaum mit dem Finger in ihrem ganzen Umfange abgetastet werden kann. Drei weiche Drains werden nach verschiedenen Richtungen eingelegt, das Kind kann schon am 29. März auf Drängen der Eltern entlassen werden und wird poliklinisch weiter behandelt. Die Secretion dauert etwa 14 Tage, Heilung nach 4 Wochen.

8. Frieda Beyer, 3 Monate alt. Aufgenommen am 31. März. Entlassen am 2. April 1896.

Das Kind war bereits seit längerer Zeit wegen multipler Hautabscesse in poliklinischer Behandlung und kommt am Morgen des 31. März mit Symptomen von Asphyxie zur Vornahme der Tracheotomie zur Aufnahme. Bei der Untersuchung findet sich beiderseits neben dem Kehlkopf ein fluctuirender Abscess, von innen fühlt man mit dem Finger einen grossen Retropharyngealabscess. Incision beiderseits in Narkose. Eröffnung der bereits der Haut nahe liegenden Abscesse. Der Finger gelangt an der Innenseite der Carotis vorbei bis in den retropharyngealen Raum. Jederseits ein Drain. Tamponade. Die Athemnoth blieb dauernd fort, schon nach dem ersten Verbandwechsel am 2. April wird das Kind entlassen und poliklinisch bis zur Heilung verbunden.

9. Willy Bleyert, 3 Jahre alt. Aufgenommen am 8. December 1896. Entlassen am 18. December 1896.

Das Kind soll schon längere Zeit kränklich sein und eine Blasenentzündung durchgemacht haben. In der letzten Nacht sind plötzlich Athembeschwerden aufgetreten, wegen deren es zur Aufnahme kommt. Hinter der linken Tonsille fühlt man an der hinteren und seitlichen Pharynxwand Fluctuation. Narkose. Schnitt am Vorderrande des linken Kopfnickers, einige geschwollene Lymphdrüsen und die grossen Gefässe werden nach innen präparirt, der Abscess wird schliesslich mit der Kornzange eröffnet. Ziemlich grosse Eitermenge. Am 14. December Entfernung des Drains. Secretion bereits sehr gering. Am 18. December Entlassung mit granulirender Hautwunde. Heilung 8 Tage später.

10. Georg Schäffer, 2 Monat alt. Aufgenommen am 22. December 1896. Entlassen am 8. Januar 1897.

Retropharyngealabscess mit Durchbruch nach der linken Seite des Halses, Fluctuation von aussen fühlbar. Seit mehreren Tagen Schluck-

beschwerden und Dyspnoe. Am 22. December Narkose, Schnitt vor dem linken Kopfnicker, leichte Eröffnung, Drainage, Verband. In den ersten Tagen sehr starke Secretion. Am 26. December plötzlich hohes Fieber, 40° ohne findbare Ursache. Vom 27. December fieberfrei. Am 31. December Drain entfernt. Bei der Entlassung am 8. Januar völlig geheilt.

11. Adolf Blum, 3 Monate alt. Aufgenommen am 27. Mai 1897. Entlassen am 29. Juni 1897.

Seit vorgestern wird bemerkt, dass das Kind sehr unruhig ist, nicht trinkt und in der Nacht grosse Athemnoth hat. Man fühlt vom Munde aus an der linken Pharynxwand etwas tiefer als gewöhnlich einen ziemlich kleinen Abscess. Narkose, Schnitt am Vorderrand des linken Muskels, einige geschwollene Lymphdrüsen, welche theils exstirpirt, theils zur Seite präparirt werden, hindern etwas das Vordringen in die Tiefe. Stumpfe Eröffnung des Abscesses nach aussen und hinten von der Vena jugularis. Zwei Drains. Tamponade. Die Athemnoth hört sofort auf, doch trinkt das Kind anfangs noch schlecht. In den ersten Tagen fieberfrei, vom 3. Juni leichtes Fieber. Die Ursache findet sich in der Vereiterung einer der frei präparirten Lymphdrüsen. Nach Eröffnung derselben fieberfreier Verlauf, doch secernirt die Abscesshöhle noch immer mässig weiter, so dass das Drain erst am 21. Juni entfernt wird. Am 29. Juni völlig geheilt entlassen.

12. Franz Fütterer, 3/4 Jahr alt. Aufgenommen am 11. December 1898. Entlassen am 20. December 1898.

Das Kind hatte vor einiger Zeit Schnupfen, seit 8 Tagen begann es unruhig zu werden, schlief wenig und bekam Erstickungsanfälle. Gut entwickeltes, blasses Kind, an der linken Halsseite und der hinteren Pharynxwand eine fluctuirende Geschwulst, welche das Velum palatinum stark nach vorn gedrängt hat, sehr enge Passage für Luft und Speisen. Narkose, Schnitt vor dem linken Musculus sternocleidomastoideus. Eine grössere Vene wird doppelt unterbunden und durchtrennt. Stumpfe Eröffnung des grossen Abscesses aussen von der Vena jugularis. 3 Drains. Tamponade. Die Athemnoth hört sofort auf und bleibt dauernd fort. Das letzte Drain wird am 17. December entfernt, die Secretion hat völlig aufgehört. Am 20. December Entlassung mit granulirender Hautwunde. Heilung nach 8 Tagen.

13. Paul Kemling, 6 Monate alt. Aufgenommen am 23. Juni. Entlassen am 7. Juli 1899.

Das Kind ist seit 14 Tagen unruhig, schreit viel. Seit einigen Tagen Schnarchen und Athemnoth. An der rechten Halsseite eine wallnussgrosse Geschwulst, deutlich fluctuirend, ebenso an der hinteren und rechten Seite der Rachenwand eine fluctuirende Vorwölbung. In Narkose Schnitt über die Höhe der Geschwulst am inneren Rande des rechten Kopfnickers. Es zeigt sich, dass es sich um zwei ganz getrennte Abscesse handelt. Nach Eröffnung des äusseren, von einer Lymphdrüse ausgegangenen Abscesses, bleibt der Retropharyngealabscess nach wie vor gefüllt. Erweiterung des Hautschnittes und Umgehung der Vena jugularis an der Aussenseite, bis auch der tiefe Abscess bequem geöffnet werden kann. Da derselbe ziemlich klein ist, wird nur ein kleines Drain eingelegt.

24. Juni. Temperatur Morgens 40,6°. Abends 39,3°. Kind sehr unruhig. Der Abscess hatte sich wieder gefüllt in Folge von Verschiebung des dünnen Drainrohrs, es wird deshalb ein zweites Drain eingeführt. Von da an ungestörter Verlauf, vom 29. Juni völlig normale Temperatur. 30. Juni Entfernung der Drainage. 7. Juli Entlassung mit kleiner, oberflächlicher Hautwunde. Wenige Tage später Heilung.

II. Tuberculöse Retropharyngealabscesse.

1. August Budde, 2 Jahre alt. Aufgenommen am 4. April 1899. Entlassen —.

Das Kind ist wegen Tuberculose des rechten Sprunggelenks und Diaphysentuberculose der Ulna aufgenommen und operirt. Am 16. August wird schnarchende Athmung und mässige Dyspnoe beobachtet und ein Retropharyngealabscess festgestellt. Am 18. August Narkose. Incision am Innenrande des rechten Kopfnickers. Operation nach Burkhardt. Die grossen Gefässe werden nach aussen verzogen und es wird am inneren Rande der Carotis in der Höhe des Kehlkopfes eingedrungen. Eröffnung des Abscesses mit der Hohlsonde. Eine cariöse Wirbelstelle wird nicht gefunden. Auskratzung, Drainage, Verband. Reactionsloser Verlauf. Das Kind befindet sich noch in der Anstalt, weil sich multiple tuberculöse Herde an anderen Stellen gebildet haben. Am Hals besteht noch eine feine, sehr wenig secernirende Fistel, die mit Gaze und Heftpflaster genügend geschützt werden kann. Eine Caries der Halswirbel lässt sich auch am 18. Januar 1900 noch nicht nachweisen.

2. Hermann Krüger, 2 Jahre alt. Aufgenommen am 29. Nov. 1899. Entlassen —.

Seit 6 Monaten ist das Kind krank, es kann sich in letzter Zeit nicht mehr aufrichten, schreit bei Kopfbewegungen und stützt den Kopf ängstlich mit den Händen. In den letzten 4 Wochen scheinbare Besserung, aber statt dessen Schnarchen des Nachts und zunehmende Athemnoth. Blasses, mageres Kind, leichte Drüsenschwellung am Halse und in der Achselhöhle.

Im Liegen ist es ruhig und spielt, sobald es aufgenommen werden soll, sträubt es sich, schreit und stützt jedesmal den Kopf mit den Händen. Aeusserlich an der Halswirbelsäule nichts besonderes, vom Munde aus fühlt man an der hinteren Pharynxwand eine fluctuirende, grösstentheils median gelegene Geschwulst, welche eben im Begriff ist, sich nach der linken Seite des Halses zu senken. Es wird noch bis zum 7. Dec. abgewartet, da die Dyspnoe nicht sehr hochgradig ist. 7. December. In Narkose Schnitt vor dem linken Kopfnicker, Exstirpation eines Lymphdrüsenpackets von mässiger Grösse und Freilegung der grossen Gefässe. Hierbei zeigt sich eine anatomische Abnormität, indem nicht die Vene, sondern die Arterie an der Aussenseite liegt. Der Muskel wird nach hinten, die Gefässe werden nach vorn gezogen und so der Abscess sehr bequem und übersichtlich breit eröffnet. Nach Entleerung des Eiters findet sich eine cariöse Zerstörung des 3. Halswirbels, welche ausgekratzt wird. Drainage, Tamponade. Die Athemnoth hört dauernd auf, das Kind ist noch in der Anstalt mit mässig absondernder Wunde und wird mit Kopfextension weiter behandelt.

Das wichtigste Ergebniss unseres Berichts besteht in der Thatsache, dass in einer ununterbrochenen Reihenfolge von 15 Operationen von Retropharyngealabscessen weder bei der Operation noch während der Nachbehandlung irgend ein unliebsamer Zwischenfall beobachtet wurde. Insbesondere sind die 13 Fälle von idiopathischem Abscess bei Kindern, welche sich im Alter von 2 Monaten bis 3 Jahren befanden, sämmtlich in kurzer Zeit geheilt. Die beiden tuberculösen Abscesse befinden sich mit Fisteln noch in Behandlung, auch bei ihnen war Operation und Wundbehandlung ohne Störung. Es ist hiernach mindestens erlaubt zu behaupten, dass die Operation von aussen ihre Berechtigung hat und in ernste Concurrenz mit dem Einstich vom Rachen aus treten kann. Dies bestätigt sich auch bei Betrachtung der Resultate der übrigen, leider nur spärlichen Operationen, welche wir in der Litteratur vorfinden. Wir finden 14 [1.–12.)] idiopathische Abscesse und 1 Fremdkörperabscess durch Operation von aussen behandelt. Gestorben ist ein Fall von Meyer[10]), ein 46jähriger Mann, welcher im Anschluss an ein Erysipel einen grossen Retropharyngealabscess bekam und schon vor der Operation eine Pneumonie des rechten Unterlappens hatte, ein Fall, welcher natürlich für die Statistik nicht in Betracht kommt. Von 11 [1.–12.)] tuberculösen Abscessen starben 2 von J. Reverdin[8]), der eine an Lungentuberculose, der andere am Tage nach der Operation, ob in Folge derselben, vermag ich aus dem Referat nicht zu ersehen.

1) Chiene, British Medical Journal. 1887. S. 255.

2) Boéchat, Centralblatt f. Chirurgie. 1881. S. 313.

3) Watson-Cheyne, Case of retropharyngeal abscess pointing in the pharynx, but opened by an incision behind the sterno-mastoid, cure. The medical Times and Gaz. 1881. Vol. II. No. 1626. S. 54.

4) Sacchi, Contribuzione alla cura degli ascessi retrofaringei. Gaz. degli osped. No. 75. (Ref. Centralblatt f. Chirurgie. 1892. S. 846.)

5) Haas, Zur Operation der Retropharyngealabscesse. Inaug.-Diss. Tübingen. 1898. S. 2.

6) Burckhardt, Ueber die Eröffnung der retropharyngealen Abscesse. Centralblatt f. Chirurgie. 1888. S. 57.

7) Kramer, Centralblatt f. Chirurgie. 1892. S. 233 ff.

8) J. Reverdin, De l'incision des abcès rétropharyngiens par la région antérolatérale du cou; procédé de Burckhardt. Revue méd. de la Suisse romande. 1895. No. 2. p. 87 ff.

9) Kummer, Abcès rétropharyngien concécutif à une ostéite vertébrale. Incision antérolaterale. Guérison. Revue méd. de la Suisse romande. 1895. p. 158.

10) W. Meyer, Incision of retropharyngeal abscess according antisept. principels from the neck. American. med. surg. Bulletin. April 4. 1896.

11) Bading, Die Operation der Retropharyngealabscesse von aussen. Inaug.-Dissert. Greifswald 1893.
12) Poulsen, Ueber Abscesse am Halse. Deutsche Zeitschrift f. Chirurgie. Bd. XXXVII. S. 55ff.

Sind auch alle diese Zahlen noch verschwindend klein, so ist doch aus ihnen die Constanz der Sicherheit des Erfolges deutlich zu ersehen und es ist zu hoffen, dass die Mortalität bei dieser Behandlung noch eine Verminderung erfahren wird, gegenüber der in Bókai's Statistik angegebenen.

Es ist also das vom chirurgischen Gesichtspunkte zu erstrebende Ziel unter günstigen äusseren Umständen befriedigend zu erreichen, die retropharyngealen Phlegmonen lassen sich ebenso breit eröffnen, drainiren und nachbehandeln, wie jede andere Phlegmone. Ist die Operation eines solchen Kindes erst glücklich beendigt, so kann auch darüber kein Zweifel sein, dass es besser versorgt ist, als ein anderes, welchem die Eiterung einfach vom Rachen aus angestochen wurde. Denn die Behandlung einer derartigen durch Tamponade leicht breit offen zu haltenden Halswunde ist nach unseren heutigen Erfahrungen eine absolut sichere und die Gefahr einer Nachblutung in Folge von Druck auf die Vena jugularis wird sich mit einiger Vorsicht vermeiden lassen. Trotz alledem glauben wir aber, dass man sich in dieser Frage nicht auf einen exclusiven Standpunkt stellen darf. Es ist nicht ausser Acht zu lassen, dass auch die Resultate der Rachenincision keine schlechten sind und ferner, dass die Operation von aussen doch immerhin keine leichte ist, dass sie nicht überall und von jedem Arzte gemacht werden kann und nicht ohne Narkose möglich ist. Weniger möchten wir die Dringlichkeit der Operation als erschwerend gelten lassen, obwohl diese gewiss auch eine Rolle spielt. Die Athemnot dieser Kinder ist nie eine so plötzliche und selten so unmittelbar gefährlich, wie z. B. bei Larynxdiphtherie. Fast alle der uns zugeführten Kinder hatten schon tagelang Athemnoth gehabt und bei dem einem tuberculösen Fall haben wir uns selbst eine Reihe von Tagen Zeit genommen, um demselben die Möglichkeit zu lassen, dass er sich nach aussen noch mehr entwickele. So wird nach unserem Dafürhalten meist noch so viel Aufschub für den operativen Eingriff möglich sein, dass der Transport in ein Krankenhaus stattfinden kann. Kommt das Kind in das Krankenhaus, so stehen wir auf dem Standpunkte, grundsätzlich nur die Eröffnung von aussen vorzunehmen, und halten es berechtigt, dies mindestens für alle die Abscesse zu fordern, welche ganz oder theilweise seitlich liegen und nicht mehr ganz klein sind. Das letztere ist selten der Fall, denn

so lange die Abscesse klein sind, machen sie wenig oder keine Athemnot, werden in Folge dessen nicht gefunden und kommen schwerlich in ein Krankenhaus. Handelt es sich um vorwiegend median und hochliegende Abscesse, — diese sind naturgemäss klein und können trotzdem schon starke Athemnot verursachen — so würde hier die Eröffnung vom Rachen aus schon mehr Berechtigung haben, denn bei ihnen ist erstens die Operation von aussen sehr schwierig und zweitens sind die Gefahren der inneren Eröffnung geringer, weil die Eitermenge nicht so gross ist. Wir haben jedoch auch solche Abscesse von aussen eröffnet und würden dies nur ganz ausnahmsweise unterlassen.

Nicht ganz die gleichen Indicationen wie der Chirurg im Krankenhause, hat der praktische Arzt. Für ihn sprechen auch die äusseren Verhältnisse mit, die Dringlichkeit der Operation nicht nur, sondern auch die Entfernung zum nächsten Krankenhause oder materielle Gründe, welche der Krankenhausbehandlung entgegen stehen, können massgebend sein. — Wir haben übrigens, wie aus den Krankengeschichten zu ersehen ist, unter dem Drange äusserer Verhältnisse einen unserer operirten Fälle völlig poliklinisch behandelt und bei mehreren anderen die Behandlung im Krankenhause nur auf ganz wenig Tage beschränken müssen. — In solchen Fällen wird natürlich der Arzt nicht nur berechtigt, sondern verpflichtet sein, die Rachenincision vorzunehmen. Zweckmässig wird es dabei immer sein, sich selbst und den Angehörigen klar zu machen, dass auch dieser einfache Eingriff seine unmittelbaren Gefahren haben kann. Ideal und erstrebenswerth scheint uns immer die breite Eröffnung dieser Phlegmonen von aussen und hoffentlich werden grössere Statistiken in ähnlicher Weise wie die unsrige dazu beitragen, ihr mehr und mehr Bahn zu brechen.

Herrn Dr. Kredel spreche ich an dieser Stelle nochmals meinen besten Dank für die freundliche Überlassung der betreffenden Krankheitsfälle aus.

VII.

Aus der chirurgischen Abtheilung des städtischen Krankenhauses Moabit zu Berlin. (Director: Geheimer Medicinalrath Prof. Dr. Sonnenburg.)

Ueber Appendicitisexperimente.

Von

Dr. Richard Mühsam,

I. Assistenzarzt der Abtheilung.

(Mit 6 Abbildungen.)

Die Bemühungen, bei Thieren künstlich Appendicitis hervorzurufen, haben nur einen zweifelhaften Werth. Die Eigenart der Erkrankung beim Menschen, welche auf der Mannigfaltigkeit der subjectiven Beschwerden und objectiv nachweisbaren Erscheinungen beruht, kann im Thierexperiment nicht hinreichend Ausdruck finden. Neben den ganz acut einsetzenden Formen sind es heute die chronisch verlaufenden, welche unser Interesse besonders beanspruchen, Formen, bei denen der Wurmfortsatz gegenüber der Heftigkeit der subjectiven Beschwerden oft erstaunlich geringe Veränderungen aufweist. Ebensowenig wie diese Gruppe von Wurmfortsatzerkrankungen können die recidivirenden Fälle im Thierexperiment beobachtet werden, und so bleibt thatsächlich nur eine Gruppe von Fällen, welche wir genauer im Thierversuch studiren können, die der Appendicitis gangraenosa.

Roux[1]) hat bei Schweinen künstliche Appendices durch Plastik vom Coecum gemacht und in dieselben nach Heilung Fremdkörper eingeführt. Es traten hiernach keine Veränderungen ein, nur einmal sah er Perforation und Communication mit dem Dünndarm.

Das Schwein ist für Appendicitisversuche ungeeignet, da der Operateur erst einen Wurmfortsatz bilden muss, und so haben denn Roger und Josué[2]) als Versuchsthier das Kaninchen benutzt und haben durch

1) Roux, Congrès franc. de Chir. Lyon 1894. (Das Original war mir nicht zugänglich.)

2) Roger u. Josué, Revue de méd. 1896. No. 6.

Abschnürung des Wurmfortsatzes mit und ohne Injection von Colicultur in den Wurmfortsatz ein der gangränösen Appendicitis ähnliches Krankheitsbild erzeugt.

Roger und Josué halten die Appendicitis durch Obliteration für das Resultat einer Anhäufung von bakteriellen Stoffwechselproducten und fassen die Appendicitis als eine Lésion toxi-infectieuse auf. Ausserdem haben sie eine exacte Darstellung der Circulationsverhältnisse am Wurmfortsatz des Kaninchens geliefert. Dem gegenüber muss hervorgehoben werden, dass man bei Menschen mit chronischer Appendicitis bei Operation im freien Intervall oft Wurmfortsätze mit Obliteration des Lumens findet, ohne dass im peripheren Theil eine Eiterung oder Entzündung vorliegt, sodass man auch dies Versuchsergebniss nicht ohne Weiteres auf die Beurtheilung der Wurmfortsatzstenose beim Menschen übertragen darf.

Ihre Versuche sind von Beaussenat aufgenommen worden, welcher in einer Reihe schön angeordneter Experimente die verschiedensten Bedingungen, unter denen sich beim Kaninchen Appendicitis erzeugen lässt, studirte.

Beaussenat theilt seine Versuche in 10 Gruppen ein:

1. Gruppe Einfache Ligatur des Wurmfortsatzes.

2. Gruppe: Verengerung des Wurmfortsatzes durch unvollständige Ligatur.

3. Gruppe: Einführung eines
   a) aseptischen
   b) septischen

Fremdkörpers in den Wurmfortsatz I mit, II ohne Verletzung der Wurmfortsatzschleimhaut.

4. Gruppe: Intraappendiculäre und intraintestinale Infection I mit, II ohne Verletzung der Wurmfortsatzschleimhaut.

5. Gruppe: Infection auf dem Wege der Blutbahn I mit, II ohne Verletzung der Wurmfortsatzschleimhaut.

6. Gruppe: Circulationsstörungen im Appendix I mit, II ohne intraappendiculäre Infection.

7. Gruppe: Knickung und Torsion des Wurmfortsatzes I mit, II ohne intraappendiculäre Infection.

8. Gruppe: Intraparietale Infection.

9. Gruppe: Darmkatarrh mit Störungen im Wurmfortsatz.

10. Gruppe: Erzeugung von Appendicitis bei Thieren, welche vorher einen Darmkatarrh gehabt hatten.

In den Versuchen, welche wie die von Roger und Josué angeordnet waren, erhielt Beaussenat dieselben Resultate, wie diese, nämlich bei vollkommener Abschnürung des Wurmfortsatzes Gangrän desselben, bei blosser Verengerung des Lumens keine sichtbare Veränderung.

Nur gelang es Beaussenat bisweilen in der ersten Gruppe allgemeine Peritonitis zu erzeugen, während Roger und Josué nur locale Vereiterungen sahen. Beaussenat schreibt den Unterschied mit Wahrscheinlichkeit den häufigen Betastungen seiner Thiere und Manipulationen beim Temperaturmessen zu.

An dieser Stelle sei gleich vorweg ein wesentlicher Unterschied der menschlichen Appendicitis und der beim Kaninchen erzeugten erwähnt,

der mir bei meinen Versuchen aufgefallen ist und der auch wesentlich unmittelbare Schlussfolgerungen von Thierexperimenten auf die Erkrankung des Menschen verhindert. Jeder, welcher bei Kaninchen Eiterungen erzeugt hat, wird wissen, dass der Kaninchencheiter ausserordentlich zäh ist. Während der Eiter des Menschen eine rahmige, also flüssige Consistenz hat, ist der Eiter des Kaninchens meist so eingedickt, dass er kaum fliesst. Dementsprechend ist auch seine Ausbreitungsfähigkeit im Peritoneum eine viel geringere als die des menschlichen Eiters, der leicht durch die Darmbewegungen überall in der Bauchhöhle hingespült werden kann. Wie auch ich bei meinen Versuchen erfahren habe, bekamen die Thiere selbst bei Gangrän des ganzen Wurmfortsatzes meist nur locale Eiterung mit ausserordentlich dickem, zähen Eiter. Die allgemeine Peritonitis bei Beaussenats Thieren kann daher wohl infolge künstlicher, durch brüske Betastungen hervorgerufener Vertheilung des infectiösen Materials im Peritoneum entstanden sein.

Genügte nun bei Beaussenat die Verengerung des Wurmfortsatzes allein nicht zur Erzeugung einer Appendicitis, so konnte er durch gleichzeitige Injection einer 2½% Argentum nitr.-Lösung eine solche hervorrufen.

Einführung eines aseptischen Fremdkörpers in den Wurmfortsatz wurde reactionslos ertragen, während die unter Verletzung der Schleimhaut vorgenommene Einführung eines septischen Fremdkörpers eine letale Appendicitis zur Folge hatte, obwohl der Fremdkörper aus dem Wurmfortsatz ausgestossen worden war.

Die in der 4. Gruppe von Versuchen vorgenommene Injection von Colicultur führte nur dann zur Appendicitis, wenn eine Verletzung des Organes vorangegangen war. Intravenöse Injection von Colicultur rief nur bei gleichzeitigem Trauma des Wurmfortsatzes eine Ulceration in demselben hervor. Beaussenat ist der Ansicht, dass die Virulenz der injicirten Cultur die des normaler Weise im Verdauungstractus befindlichen Bacterium Coli gesteigert habe.

Einzelne Unterbindungen von Wurmfortsatzgefässen waren nicht im Stande, Veränderungen hervorzurufen. Nur bei gleichzeitiger Injection von Colicultur entstand Appendicitis. Dagegen erzielte er bei Unterbindung zweier zuführender Gefässe eine Gangrän des Appendix, welche durch Injection von Colicultur noch beschleunigt wurde.

Drehung und Knickung des Wurmfortsatzes führten zu keinem bestimmten Ergebnisse.

Intraparietale Injection von Bakteriencultur hatte Entzündung zur Folge.

Die nächste Versuchsgruppe geht über das gewöhnliche Bild von Blinddarmentzündung hinaus. Beaussenat rief durch Fütterung von verdorbenem Fleisch einen heftigen Darmkatarrh bei seinen Kaninchen hervor und fand auch im Appendix eine Schwellung der Follikel, kleine Abscesse in der Schleimhaut und Injection des Organes. Diese Veränderungen fanden sich noch zu einer Zeit, wo der übrige Darm bereits wieder ausgeheilt war. Beaussenat schliesst daraus, dass der Wurmfortsatz eine geringe Tendenz zur Restitutio ad integrum habe, und dass recidivirende Enterocolitiden eine Prädisposition für Appendicitis bilden.

Bei Injection von Cultur sei es in die Ohrvene, sei es in den Appendix oder Darm von Kaninchen, welche eine Enterocolitis überstanden hatten, kam es gleichfalls zu Appendicitis bei den Versuchsthieren. Diesen Versuchen misst Beaussenat den grössten Werth bei, da er in ihnen die Analogie der menschlichen Blinddarmentzündung sieht. Sie beweisen ihm, dass die Appendicitis nur dann ausbricht, wenn eine „lésion soit irritative, soit toxique, soit même inflammatoire" in dem Appendix bestanden und die Widerstandsfähigkeit des Organs gegen Infection erheblich herabgesetzt hat.

Aus seinen Versuchen zieht Beaussenat ungefähr folgende Schlussfolgerungen:

Die Appendicitis ist immer oder fast immer die Folge einer Infection.

Die Infection kann auf dem Wege der Blut- und Lymphbahn stattfinden. Gewöhnlich stammt sie aber aus dem Intestinaltractus.

Meist ist Bacterium coli die Ursache der Erkrankung.

Damit die Bakterien pathogen werden können, muss die normale Lebensfähigkeit der Schleimhaut gestört oder die den Schutz bewirkende phagocytäre Thätigkeit aufgehoben sein.

Die prädisponirenden Momente schaffen die Eingangspforte oder begünstigen die Infection, indem sie die Widerstandsbedingungen herabsetzen.

Das hauptsächlichste prädisponirende Moment ist die Enterocolitis, wie die klinische Erfahrung erwarten liess und die Versuche bewiesen.

Die Infection als ätiologisches Moment betont noch mehr de Klecki[1]). Er fand, dass bei der experimentell erzeugten Appendicitis des Kaninchens die Virulenz des Colibacillus unter gewissen Umständen erhöht ist, und dass bei Ernährungsstörungen in der Wand des Wurmfortsatzes auch ohne Virulenzerhöhung eitrige Appendicitis entstehen kann.

Bevor ich nun zu meinen eigenen Versuchen übergehe, möchte ich noch kurz die Unterschiede zwischen der Gefässversorgung des menschlichen Wurmfortsatzes und desjenigen des Kaninchens besprechen.

Als Grundlage für die Anatomie des menschlichen Wurmfortsatzes dienen mir Merkels Ausführungen in seinem Handbuch der topographischen Anatomie, zweiter Band, 3. Lieferung.

„Die Ileocoecalgegend wird durch die Arteria ileocoecalis versorgt. Ein Theilungsast der Arterie zerfällt in zwei Aeste, von denen der eine an die Vorderseite des Coecums gelangt, um sie zu versorgen, während der andere hinter dem Ileum herabzieht, um als Arteria appendicularis an den Wurmfortsatz zu gelangen. Da wo diese Arterie unter dem Ileum hervor an diesen Fortsatz kommt, sendet sie einen rücklaufenden Zweig ab, welcher von unten her an das Dünndarmende aufsteigt. Die A. appendicularis liegt dem Wurmfortsatz nicht unmittelbar an, sondern verläuft ein wenig von ihm

1) v. Klecki, Contribution à la pathogénie de l'appendicite. Annales de l'Institut Pasteur. 1899. p. 480.

entfernt, wodurch ein Mesenteriolum dieses Darmtheils entsteht, welches mit einem freien Rande, der nach links hinzieht, und immer schmäler werdend, bis zur Spitze des Wurmfortsatzes herabläuft."

Anders beim Kaninchen. Hier ist der Wurmfortsatz ein im Verhältniss zur Grösse des Thieres ausserordentlich langes Organ, welches in ausgiebiger Weise von der Blutcirculation versorgt wird. Das ernährende Gefäss, die Arteria appendicularis endigt aber nicht an der Spitze des Appendix, sondern geht, nachdem es dem Verlauf des Wurmfortsatzes gefolgt ist, auf das Mesenteriolum einer Dünndarmschlinge über. Das Mesenteriolum des Wurmfortsatzes ist gewissermaassen dieser Dünndarmschlinge gemeinsam. Durch das sehr feine und zarte Mesenteriolum ziehen etwa 8—9 oder auch mehr Gefässe, um sich mit der Arteria appendicularis zu vereinigen. Diese wiederum sendet in kleinen Abständen Seitenäste von 1—2 mm Länge zum Wurmfortsatz hin. Diese Gefässe verästeln sich in der Wand des Organes und sind die eigentlichen Gefässe des Wurmfortsatzes selbst. Ich vermuthe in dieser günstigen Ernährung des Wurmfortsatzes beim Kaninchen die Ursache, dass bei dieser Thierspecies so selten oder vielleicht nie spontane Entzündungen des Wurmfortsatzes zur Beobachtung kommen. Soweit ich mich durch Umfragen bei Collegen, welche bei Versuchen grössere Reihen von Kaninchen obducirten, orientirt habe, und soweit meine eigenen Erfahrungen bei Kaninchensectionen reichen, werden spontane Appendicitiden hier nicht beobachtet, ein Grund mehr, vorsichtig zu sein in den Schlussfolgerungen aus dem Tierexperiment auf die menschliche Appendicitis.

In wie engem Zusammenhang die Blutcirculation des Wurmfortsatzes mit der der anliegenden Dünndarmschlinge steht, wurde mir bei einem Versuche klar, bei welchem ich die Arteria appendicularis zwischen Wurmfortsatz und Dünndarm, also peripher der Wurmfortsatzspitze, und einige der Arkaden des Mesenteriolums, etwa in der Mitte zwischen Wurmfortsatz und Dünndarm unterband, die Circulation der Arteria appendicularis in ihrem centralen, coecalen Theile aber nicht unterbrach. Hier blieb der Wurmfortsatz, hinreichend ernährt durch die Arteria appendicularis und die übrigen Mesenteriolumäste, ganz intact, dagegen wurde der den Unterbindungen entsprechende Abschnitt des Dünndarms brandig. Zum Brandigwerden des Dünndarmabschnittes hat in diesem Versuche vielleicht auch noch der Umstand beigetragen, dass aus dem centralen Theile des Wurmfortsatzes eine Schleife gebildet worden war und durch die Verkürzung des Mesenteriolums der Darm noch mehr in seiner Ernährung gestört wurde.

Wenn ich nun zu meinen eigenen Versuchen übergehe, so möchte ich voranschicken, dass in den Fällen, wo Gefässe des Wurmfortsatzes unterbunden wurden, auch die Arteria appendicularis in entsprechender Ausdehnung unterbunden wurde, um die Circulation in dem betreffenden Abschnitte des Wurmfortsatzes vollkommen auszuschalten, wenn sie im Protokoll nicht ausdrücklich als erhalten erwähnt wird.

Meine Versuche, welche sich auf 36 belaufen, beabsichtigten vor allem, Gangrän des Wurmfortsatzes unter verschiedenen Bedingungen hervorzurufen, bezw. die Grenzen zu studiren, in denen die Circulation des Kaninchen-Wurmfortsatzes gestört werden kann, ohne eine schwere Schädigung desselben zu verursachen. Die Schilderung meiner Versuche möchte ich beginnen mit dem Bericht über diejenigen, bei denen ich durch Schleifenbildung bezw. Knickung des Wurmfortsatzes theils ohne, theils mit Gefäss-Unterbindung oder Stricturbildung eine Gangrän zu erzielen suchte.

Die Schleifenbildung wurde dadurch erreicht, dass aus dem beweglichen Organ eine Art 8 gebildet und diese Lage durch eine Reihe von Nähten aufrecht erhalten wurde.

Bei der Knickung wurde das periphere Ende des Wurmfortsatzes um 180° gedreht und mit dem centralen Ende vernäht. In einem Falle versuchte ich bei Darmverwachsungen ähnliche Verhältnisse dadurch zu erzielen, dass ich den über mehrere Darmschlingen geschlagenen Wurmfortsatz durch Nähte an denselben befestigte.

Versuch 1. 22. November 1898. Wurmfortsatz am centralen Ende schleifenförmig in Form einer 8 gedreht und festgenäht.

Das Thier bleibt gesund und wird am 7. December 1898 durch Chloroform getödtet. Kleiner Hautabscess. Bauchhöhle reactionslos. Der Wurmfortsatz ist in Scheifenbildung festgewachsen, einige Catgutfäden sind noch sichtbar. Wurmfortsatz zart, ohne Veränderungen.

Versuch 2. Unterbindung fast des ganzen Mesenteriolums der Art. append. peripher vom Wurmfortsatz. Einige zuführende Arkaden bleiben aber erhalten. Schleifenbildung, Aufeinandernähen in Form einer 8.

25. November 1898. Exitus.

Section ergiebt Peritonitis. Es sind die Gefässe nahe an dem Dünndarmabschnitt unterbunden worden, der mit dem Wurmfortsatz ein gemeinsames Mesenterium hat. Dadurch Gangrän von etwa 7 cm Darm mit Schnürfurchen bei Hernie ähnelnden Begrenzungen. Wurmfortsatz selbst intact, etwas blass.

Versuch 3. 26. November 1898. Unterbindung und Durchtrennung der peripheren Hälfte der Mesenterialgefässe, sowie der Arteria appendicularis. Drehung des peripheren Abschnittes des Wurmfortsatzes um 180°. Naht der beiden Hälften gegen einander.

Thier bleibt anscheinend gesund.

7. December. Tödtung durch Chloroform. Wunde reactionslos verheilt. Keine allgemeine Peritonitis. Der Wurmfortsatz ist in seinem centralen Theile nicht verändert und zeigt sich ohne pathologischen Befund noch etwa $1^1/_2$ cm über die Umbiegungsstelle hinaus. Dann geht er unter scharfer Begrenzung in einen taubeneigrossen, runden, gelblichen, zwischen Darmschlingen gelegenen und ziemlich fest mit diesen verklebten mit eingedicktem Eiter erfüllten Abscess über.

Diagnose. Gangrän des peripheren Endes. S. Abbildung 3, S. 152.

Fig. 1.

Schematische Darstellung des Situs.

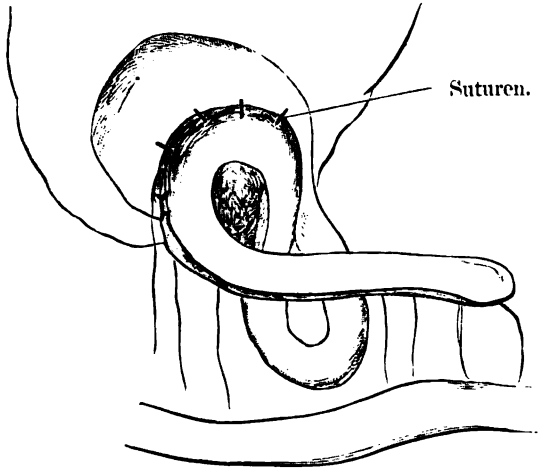

Fig. 2.

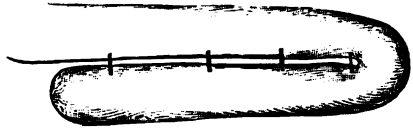

Schema.

Versuch 4. 6. December 1898. Unterbindung der peripheren Gefässe und der Art. appendicularis. Knickung des Wurmfortsatzes um 180°, Festnähen in dieser Stellung. An der Umbiegungsstelle Strictur-bildung durch einige Nähte (keine vollkommene Abschnürung).

17. Februar. Thier getödtet. Keine allgemeine Peritonitis. Der Wurmfortsatz ist von der Knickungsstelle ab gangränös und liegt in einem vollkommen abgekapselten Abscess.

Versuch 5. 6. December 1898. Operation wie im vorigen Versuch.

8. December. Exitus. Section ergiebt leichte Injection der Darmschlingen in den oberen Theilen der Bauchhöhle. Die Nähte am Wurmfortsatz haben zum Theil nicht gehalten. Der periphere Theil ist blauroth injicirt, missfarben. An der rückwärtigen Seite findet sich am Uebergang von centralem zu peripherem Schenkel eine etwa fünfpfennigstückgrosse, fast schwarze Partie. An der Verengerung Gangrän. Der centralste Theil des Wurmfortsatzes ist ohne Veränderungen. Die dem Darm selbst unmittelbar anliegenden Darmschlingen sind unverändert.

Versuch 6. 6. December 1898. Das Mesenteriolum und die Arteria appendicularis werden unterbunden, der Wurmfortsatz wird an 2 Darmschlingen unter Knickung festgenäht.

17. December 1898. Das Tier wird getödtet. Der Wurmfortsatz ist in eine gangränöse eitrige Masse verwandelt, welche die Form, die dem Wurmfortsatz gegeben war, angenommen hat. Der Abscess ist abgeschlossen und mit der Bauchwand verklebt. Keine allgemeine Peritonitis.

Versuch 7. 6. December 1898. Die Mitte des Mesenteriolums wird mit dem entsprechenden Abschnitt der Arteria appendicularis unterbunden. Der entsprechende Theil des Wurmfortsatzes wird in Form eines Kreises gelegt und so fixirt.

17. December. Thier getödtet. Das centrale, sowie das periphere Ende des Wurmfortsatzes ist gesund. Die Mitte ist in einen eingedickten Abscess verwandelt.

In einem weiteren Falle (8) nähte ich den Wurmfortsatz in Knickung um 180° fest und konnte bei der Section des 5. Tage später getödteten Kaninchens denselben vollkommen gesund finden.

Ebensowenig genügte die geringe Ernährungsstörung, welche bedingt ist durch Unterbindung von nur 2 zuführenden Gefässen im Verein mit der Knickung des Wurmfortsatzes, um irgend nachweisbare Veränderungen zu verursachen. Versuch 9.

Wenn wir nun das Ergebniss dieser Versuche zusammenfassen, so zeigt es sich, dass der Wurmfortsatz blosse Krümmungen gut vertragen hat, wenn nur die Ernährung nicht wesentlich litt. So genügte im Versuch 2 die Arteria appendicularis mit einigen zuführenden Aesten für die Blutzufuhr. Es ist dies, wie hier noch einmal ausdrücklich hervorgehoben werden soll, der Versuch, bei dem es zur Gangrän der dem Wurmfortsatz benachbarten Darmschlinge kam. Ausser diesem Thier ist nur noch eines gestorben und zwar am 3. Tage. Die Section ergab Peritonitis. Die übrigen Thiere wurden nach einigen Tagen getödtet und hatten nur abgekapselte Abscesse. Es ist hervorzuheben, dass diese Abscesse immer diejenigen Theile des Wurmfortsatzes umfassten, deren Gefässe unterbunden waren und dass die Gangrän, bezw. Entzündung nicht einmal auf den angrenzenden Theil

des Wurmfortsatzes übergegriffen hatte. Besonders auffallend war dies bei Versuch 7, in welchem bei der Obduction centraler und peripherer Teil des Wurmfortsatzes gesund befunden wurden.

Auch bei den mit Stricturbildung operirten 2 Fällen, dürfen wir die Schädigung des Gewebes wohl allein der Ernährungsstörung zuschreiben, welche durch die gleichzeitige Unterbindung der Gefässe bedingt war. Es erscheint nach den Erfahrungen von Beaussenat uns sicher, dass die Verengerung des Lumens allein nicht zur Appendicitis führt, und auch ich konnte dieselbe Erfahrung in einem diesbezüglichen Versuche 10 machen.

Die Verengerung des Lumens wurde durch einen um den Wurmfortsatz gelegten Seidenfaden bewirkt, und als das Thier 5 Tage nach der Operation getödtet wurde, war an der Schleimhaut nichts Pathologisches wahrzunehmen. Der Seidenfaden selbst hatte in seiner Umgebung einige kleine gelbe eitrige Stellen, er war offenbar nicht ganz steril gewesen. Trotzdem hatte sich eine Entzündung auf den Wurmfortsatz nicht fortgepflanzt. In einer weiteren Gruppe von Versuchen führte ich Unterbindungen von Gefässen aus, ohne den Wurmfortsatz umzubiegen oder sein Lumen zu verengern.

So habe ich denn in 2 Fällen, Versuch 11 und 12, fast alle bezw. alle Gefässe des Wurmfortsatzes unterbunden.

Das erste Thier ging 2 Tage danach an Peritonitis zu Grunde. Der Wurmfortsatz war zerstört, die Därme um ihn herum waren verklebt, freies Exsudat fand sich nicht in der Bauchhöhle. Das 2. Thier wurde 11 Tage nach dem Eingriff getödtet, es hatte keine erheblichen Krankheitserscheinungen in der Zwischenzeit dargeboten. Bei der Obduction fand sich zwischen fest verklebten Dünndarmschlingen und einer Dickdarmschlinge ein taubeneigrosser, mit dickrahmigen Eiter erfüllter Abscess. In demselben lag ein braun-graues total gangränöses Gebilde, der nekrotische Wurmfortsatz. Allgemeine Peritonitis lag nicht vor. Die Unterbindung der peripheren Gefässe wurde 3mal ausgeführt, Vers. 13—15 (s. Abbildung 4, S. 152). In den beiden letzten Fällen wurde die Spitze des Wurmfortsatzes gangränös gefunden, im Versuch 13 dagegen war ein kleiner Rest von der Wurmfortsatzkuppe jenseits der gangränösen Partie noch erhalten.

Wenn die Unterbindung des peripher gelegenen Theiles der Wurmfortsatzgefässe also eine Gangrän des betreffenden Abschnittes zur Folge hatte, so wurden Unterbindungen der centralwärts gelegenen Gefässe häufig besser vertragen.

In einem Falle, Versuch 16, wurden nur 2 Gefässe unterbunden, eine sichtbare Schädigung des Wurmfortsatzes war bei der Section nach

der Tödtung des Tieres im Gegensatz zu Beaussenat's Erfahrungen nicht nachzuweisen. In 2 weiteren Fällen wurde bei Unterbindung etwa der centralen Hälfte des zuführenden Gefässes nur eine Blässe des entsprechenden Abschnittes des Processus vermiformis gefunden, Ver-

Vers. 3. Fig. 3.

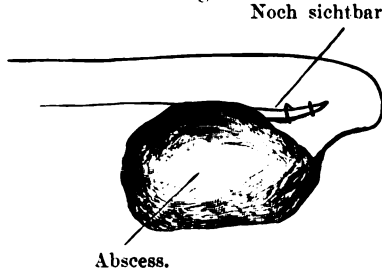

Vers. 14. Fig. 4.

Gangränöse Spitze.

Vers. 20. Fig. 5.

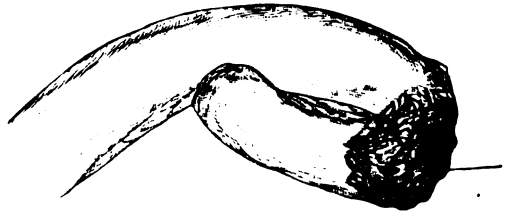

Gangrän an der Knickung.

such 17 und 18. Das gleiche Resultat ergab die Unterbindung des centralen Theils der Gefässe mit Erhaltung der Arteria appendicularis Vers. 19. Ein anderes ebenso operirtes Thier 20, welches 10 Tage post operationem getödtet wurde, wies eine Knickung des Wurmfortsatzes peripher von der letzten (peripheren) Unterbindung auf. Der Appendix war an der Knickungsstelle gangränös, während die Kuppe wiederum erhalten war. Es ist leicht denkbar, dass vielleicht durch die Unterbindung ein Zug auf den Wurmfortsatz ausgeübt worden sei, welcher die Knickung bewirkte, und so hat erst das Zusammentreffen der

beiden Schädigungen, Ernährungsstörung und Knickung, die partielle Gangrän verursacht.

In 2 weiteren Experimenten erzielte ich schwerere Störungen im Wurmfortsatz.

Versuch 21. 22. November 1898. Unterbindung des centralen Theils des Mesenteriolums.

7. December. Thier durch Chloroform getödtet. Bauchwand in der Gegend des Blinddarms zu einem fast taubeneigrossen Tumor mit den anliegenden Darmschlingen verwachsen. Dadurch wird ein zwischen Bauchwand und Darmschlingen gelegener, mit dickrahmigem Eiter erfüllter Abscess abgeschlossen, in dessen Innerem der Wurmfortsatz vollkommen eingeschmolzen ist.

Versuch 22. 13. November 1899. Unterbindung der centralen Hälfte des Mesenterium.

15. Exitus. Section. Allgemeine Peritonitis. Därme trübe, etwas freies Exsudat. Am Wurmfortsatz, der Unterbindung entsprechend, Röthung der ganzen Wandung, jedoch makroskopisch keine Gangrän. Die Röthung setzt scharf ab gegen den peripher gelegenen, gesund aussehenden Theil des Wurmfortsatzes. In der Umgebung des Wurmfortsatzes keine stärkere Peritonitis.

Ich führte ferner Unterbindung der am meisten central und am meisten peripher gelegenen Gefässe aus und liess die Circulation in der Mitte des Wurmfortsatzes bestehen.

Fig. 6. Vers. 22.

Gangrän des peripheren Drittels.

In diesem Falle (Versuch 23) schmolz das periphere Drittel des Wurmfortsatzes ein, während offenbar die Blutzufuhr vom Coecum einerseits und von den nicht unterbundenen Gefässen andrerseits für die Ernährung des centralen Theiles genügte.

Endlich, Versuch 24, unterband ich sämmtliche zu der Arteria appendicularis führenden Gefässe im Mesenteriolum, liess die Arterie aber selbst intact. Schon während der Operation wurde der Wurmfortsatz livide und nach der Tödtung des Thieres 9 Tage später fand sich bei der Section die Spitze in einen Abscess eingeschmolzen, während der centrale Abschnitt des Wurmfortsatzes noch erhalten war.

Die Arteria appendicularis ist also ohne Mitwirkung der ihr aus Mesenteriolum zugehenden Gefässe nicht in dem Stande, den ganzen Wurmfortsatz zu ernähren.

Diese Erfahrungen, welche wir bei unseren Versuchen in Bezug auf die mehr oder minder grosse Widerstandsfähigkeit einzelner Abschnitte des Wurmfortsatzes gemacht haben, decken sich mit der klinischen Beobachtung, dass die Perforation meist an der Kuppe sitzt. Wir haben unter diesem Gesichtspunkt die Krankengeschichten von 110 Fällen von Appendicitis perforativa, in denen Angaben über den Sitz der Perforation enthalten waren, durchgesehen und fanden, dass die Perforation 83 mal an der Kuppe, 17 mal in der Mitte und 10 mal im centralen Theil in der Nähe des Coecums sass, ein Beweis für die grosse Gefährdung der Ernährung der Kuppe des Wurmfortsatzes gegenüber seinen centralen Abschnitten.

In einer weiteren Gruppe von Versuchen bemühte ich mich, bei Wurmfortsätzen, welche durch Unterbindung eines Gefässes in ihrer Ernährung gestört waren, durch, sei es intraappendiculäre, sei es intravenöse Injection von Colicultur Appendicitis zu erzeugen.

Versuch 25. 1. December 1899. Unterbindung eines Gefässes. Injection von 1 ccm frischer Colicultur in den Wurmfortsatz. Das Thier blieb gesund und wurde am 6. December getödtet. Der Wurmfortsatz zeigte keine Veränderung.

Versuch 26. 1. December 1899. Unterbindung eines Gefässes. Injection von 1 ccm Colicultur in die Ohrvene.

Am 2. December Exitus. Keine Peritonitis. Wurmfortsatz an der Unterbindungsstelle hochroth, Schleimhaut an der vom Mesenteriolum abgewendeten Seite ulcerirt in 1 qmm grosser Ausdehnung, mit gelben eitrigen Stippchen bedeckt.

Sollen wir nun diesen Fall als eine experimentell erzeugte Appendicitis bezeichnen? Dürfen wir annehmen, dass hier durch die intravenöse Injection im Verein mit der Unterbindung eines Gefässes eine so rasch tödtliche Erkrankung im Wurmfortsatz hervorgerufen worden sei? Wir glauben, dass der Tod des Thieres allein bedingt ist durch die Injection von 1 ccm virulenter Colicultur und sind der Ansicht, dass bei dem Fehlen peritonitischer Erscheinungen eine wirkliche Appendicitis nicht vorgelegen haben kann. Die Ulceration der Schleimhaut an der vom Mesenteriolum abgewendeten Seite glauben wir vielmehr bedingt durch die bei den Manipulationen an dem Wurmfortsatz nicht ganz zu vermeidenden Laesionen. Verletzungen der Schleimhaut können beim Kaninchen aber, wie aus weiteren Versuchen hervorging, noch viel bedeutender sein, ohne dass eine Appendicitis ihre Folge ist. Sie heilen, selbst nach intravenöser oder intraappendiculärer Injection von Bakteriencultur.

Nach Beaussenat's Vorgang rieb ich am 1. December 1899 den luxirten Wurmfortsatz der Versuchsthiere 27, 28 und 29

kräftig zwischen den Fingern, bis ich das Gefühl hatte, die Schleimhaut zerrieben zu haben und spritzte den beiden ersteren Thieren 1 ccm Colicultur in den Wurmfortsatz, dem letzten in die Ohrvene. Die beiden ersteren Thiere blieben gesund und wurden am 6. December getödtet, eines von ihnen wies eine minimale Schleimhautnarbe am Wurmfortsatze auf, der Wurmfortsatz des anderen war völlig gesund. Der Einwand, dass vielleicht die verwendete Cultur nicht hinreichend virulent war, wird dadurch widerlegt, dass das intravenös mit derselben Cultur geimpfte Thier 29 am 4. December starb, nachdem es vorher starken Durchfall gehabt hatte. Bei der Section fanden sich zahlreiche Darmschlingen und ebenso die Reibungsstelle des Wurmfortsatzes geröthet. Während aber die Schleimhaut der betreffenden Darmschlingen gleichfalls geröthet war, zeigte sich die des Wurmfortsatzes an der Reibungsstelle vollkommen blass, ohne eine Spur von Entzündung. An der Zerreibungsstelle weist sie einen ganz scharfrandigen Defect auf und es fanden sich hier einige flottirende Kothpartikelchen. Der Wurmfortsatz ist mit dünnflüssigem Koth erfüllt. Bei dem Fehlen jeglicher Verwachsungen oder Trübungen der Serosa, sowie vor allem bei dem gänzlichen Mangel von Entzündungserscheinungen sind wir auch hier nicht berechtigt, eine zum Tode führende Appendicitis anzunehmen, sondern müssen den Tod des Thieres der Virulenz unserer Cultur zuschreiben.

Da eine derartige Reibung des Wurmfortsatzes aber immerhin eine etwas schwankende Gewalteinwirkung auf denselben bedeutet, so lag uns daran, eine besser dosirbare anzuwenden und wir haben daher in einer Reihe von Versuchen, welche zeitlich den obigen vorangingen, den Wurmfortsatz zwischen den Branchen einer Péan'schen Klemme bis zum vollkommenen Schluss derselben eingepresst. Wir waren erstaunt, welch' geringe Wirkung dieses Trauma auf den Wurmfortsatz ausübte, und wie schnell vor allem die Verletzung bis auf Spuren ausheilte.

Versuch 30. 27. November 1899. Quetschung der Mitte des Wurmfortsatzes.

2. December. Thier getödtet. Am Wurmfortsatz ein feiner quer über die Schleimhaut ziehender Streifen (Schleimhautnarbe).

Versuch 31. 27. November 1899. Quetschung des Endes des Wurmfortsatzes.

2. December. Thier getödtet. In der Kuppe, einander gegenüberliegend, als einzige Reste des Traumas, zwei hirsekorngrosse in der Serosa gelegene Prominenzen (Abscesse). Schleimhaut ohne Veränderung.

Versuch 32. 27. November 1899. Quetschung der Mitte des Wurmfortsatzes. Unterbindung zweier Gefässe daselbst.

2. December. Thier getödtet. Wurmfortsatz äusserlich gesund bis auf einen miliaren Abscess an der centralen Unterbindung. Beim Aufschneiden zeigt sich der Abscess bis zur Schleimhaut durchgehend. Uebrige Schleimhaut unverändert.

Gerade dieser Befund zeigt, wie wenig der Wurmfortsatz des Kaninchens und besonders seine Schleimhaut zu Entzündungen neigt, da es in ihm nach selbst so ausgedehntem Trauma mit Betheiligung der Mucosa nur zu einer vollkommen localisirten Abscessbildung gekommen ist, und die Entzündung nicht auch andere Theile des Organs ergriffen hat..

Ein diesem Befund ausserordentlich ähnliches Verhältniss hatte Versuch 33, bei dem ich am 27. November 1899 zugleich mit der Quetschung des Wurmfortsatzes durch den Péan dem Thiere 1 ccm Pyocyaneuscultur in die Ohrvene spritzte. Das Thier starb am 1. December infolge der Injection. Der locale Befund am Wurmfortsatz war der, dass an der Quetschungsstelle der Kuppe sich eine kleine eitrig belegte Stelle der Serosa und ein kleines Geschwür der Schleimhaut fand. Peritonitis bestand nicht.

Der Versuch, aus dem eitrigen Belag des Schleimhautgeschwürs Pyocyaneus zu züchten, misslang.

Ging dies Thier infolge der Virulenz der Cultur an Sepsis zu Grunde, so blieb ein weiteres, Versuch 34, dem ich am 27. November den Wurmfortsatz mit dem Péan quetschte und 1 ccm alter, zwar noch lebensfähiger, aber nicht virulenter Cultur von Staph aureus in die Ohrvene injicirte, am Leben und zeigte, als ich es am 2. December tödtete, ausser dem quer durch den Wurmfortsatz ziehenden Streifen in der Schleimhaut (Narbe) keine Veränderungen.

Diese Versuche ergaben, dass der Wurmfortsatz des Kaninchens erheblichen Verletzungen ausgesetzt werden kann, ohne dass dadurch ein der menschlichen Appendicitis ähnliches Krankheitsbild zu entstehen braucht. Der Vollständigkeit halber theile ich noch zwei Versuche mit, bei denen ich nach Anlegung einer Stenose des Wurmfortsatzes Thieren wenig virulente Coliculturen in den Wurmfortsatz und in die Ohrvene spritzte.

Versuch 35. 6. December 1899. Einem Kaninchen wird ein Seidenfaden um den Wurmfortsatz geschlungen und zugeschnürt. In Folge zu starken Anziehens schneidet der Faden durch und verletzt die Serosa, daher neue Ligirung mehr peripher und Naht der Serosawunde. Injection von 1 ccm Colicultur in den Wurmfortsatz.

7. December. In Folge Platzens einer Bauchnaht und Prolapses der Därme ist das Thier heute gestorben. Wurmfortsatz an der Ligatur und Nahtstelle geröthet, sonst normal. Schleimhaut bildet an der Einschnü-

rungsstelle ein Geschwür, peripher davon einen Wulst. Uebrige Schleimhaut, auch die weiter peripher gelegene, ohne Veränderungen.

Also auch hier trotz der durch starkes Anziehen des Fadens bedingten Quetschung der Schleimhaut nur ein localer Process, keine Betheiligung des ganzen Wurmfortsatzes. Gerade bei diesem Falle, den ich — allerdings unfreiwillig — schon am Tage nach der Operation zur Section bekam, hätte ich erwarten dürfen, frische Entzündungserscheinungen am ganzen Wurmfortsatz zu sehen, Veränderungen, die in späteren Tagen bei den anderen Thieren vielleicht schon abgelaufen waren. Dass sie sich nicht vorfanden, beweist einmal mehr die Neigung des Kaninchenwurmfortsatzes zu localen Processen am Orte der Schädigung.

Endlich Versuch 36. 6. December 1899. Strictur des Wurmfortsatzes durch Umschnürung mit Seidenfaden. Intravenöse Injection von 1 ccm Colicultur.

Das Thier bleibt gesund und wird am 11. December getödtet. Die Strictur ist für eine feine Sonde durchgängig. Die Ligatur liegt noch. Keine Veränderungen am Wurmfortsatz.

Versuche in der Art, wie sie Beaussenat mit Kaninchen, bei denen er einen Darmkatarrh erzeugt hatte, angestellt hat, habe ich nicht gemacht. Ich glaube, dass man in der Beurtheilung von Follikelschwellung u. s. w. ausserordentlich vorsichtig sein muss, und dass bei bestehender Erkrankung des übrigen Darms gleichartige Veränderungen des Wurmfortsatzes aus dem eigentlichen Rahmen der Appendicitis herausfallen.

Wenn ich die Ergebnisse meiner Versuche zusammenfasse, so komme ich zu dem Schluss, dass es mir nur gelungen ist, beim Kaninchen Appendicitis grangraenosa zu erzeugen und zwar in Fällen, in denen durch Unterbindung der zuführenden Gefässe ein Theil des Wurmfortsatzes oder der ganze der Gangrän verfiel, weil seine Ernährung aus den benachbarten Abschnitten nicht ausreichte. Es hat sich hierbei herausgestellt, dass die peripheren Abschnitte in dieser Hinsicht gefährdeter sind, als die centralen, es hat sich aber vor allem erwiesen, dass durch die Gangrän beim Kaninchen keine entzündlichen Processe in den benachbarten Theilen des Wurmfortsatzes verursacht werden, dass die Processe vorwiegend localer Natur sind. Hierin liegt ein wesentlicher Unterschied gegenüber den Processen, welche wir beim Menschen beobachten. Die Ursache glaube ich besonders in den Eigenthümlichkeiten der Eiterung beim Kaninchen zu sehen, in der Dickflüssigkeit des Eiters.

Wir haben gesehen, dass der Wurmfortsatz des Kaninchens sehr erhebliche Traumen verträgt, ohne dass ein der menschlichen Appendicitis ähnliches Krankheitsbild zu entstehen braucht, und dass auch bakterielle Schädigungen nicht immer analoge Krankheitserscheinungen hervorrufen. Daher glaube ich, dass der Werth derartiger Versuche für das Verständniss der Erkrankung beim Menschen ein nur geringer ist, wie dies auch Herr Geheimrath Sonnenburg, dem ich für das Interesse, das er meinen Versuchen entgegenbrachte, meinen ergebensten Dank ausspreche, schon in seinem Buche (Pathologie u. Therapie der Appendicitis. 3. Aufl. S. 321) betont hat.

VIII—IX.

Kleine Mittheilungen.

VIII.

Ein Fall von Hernia obturatoria incarcerata (Darmwandhernie) — Darmgangrän, Darmresection, Murphyknopf.

Mittheilung von

Dr. Oscar Bernhard, Spitalarzt, Samaden (Schweiz).

(Mit 3 Abbildungen.)

Obgleich die Hernia obturatoria an der Leiche älterer Personen und besonders von Frauen in der Zeit der Altersschwäche nicht sehr selten gefunden wird, so ist sie klinisch doch eine nicht gewöhnliche Bruchart. So hat der Vorgänger Billroth's an einer der chirurgischen Kliniken Wiens, Prof. Schuh, niemals eine Hernie dieser Art zu Gesicht bekommen und Englisch, welcher im Jahre 1891 eine Monographie über diesen Bruch herausgegeben hat, verfügt in derselben nur über 135 Fälle. Deshalb glaube ich meinen diesbezüglichen Fall, zumal es sich um einen Mann handelt — Thiele hat unter 26 Fällen, die er zusammenstellte, die Hernia obturatoria nur zweimal bei Männern beobachtet — und er sonst noch verschiedenes Eigenthümliche bietet, worauf ich am Schlusse zurückkommen will, veröffentlichen zu sollen.

Freitag, den 24. Nov. 1899, Abends 8 Uhr, kam aus dem 8 Stunden entfernten Dorfe Soglio im Bergell der 67 Jahre alte Agostino Fasciati ins hiesige Spital. Der Mann erzählte, dass er seit Samstag dem 18. Nov. nach schwerer Arbeit in seiner Alphütte oberhalb Soglio, wo er zur Zeit mit seinem Vieh weilte, an grossen Schmerzen in seinem Bruche, den er schon einige Jahre habe, leide. Stuhl sei seither keiner mehr abgegangen, Winde jedoch hin und wieder. Er hätte aber alle Speisen erbrechen müssen und seit Samstag nichts mehr bei sich behalten können. Als der Leib am 3. Tage angefangen habe aufgetrieben und sehr schmerzhaft zu werden, sei er noch selbst zu Fuss von seiner Alphütte nach dem 2 Stunden weit entfernten Soglio hinuntergegangen. Das Hinuntergehen über den schlechten Bergsteig sei ihm sehr schwer geworden wegen starker, von der rechten Schenkelbeuge ins Knie ausstrahlender Schmerzen. Die Frage, ob er nicht schon früher hin und wieder solche von seinem Bruch ausgehende, das Bein hinunterfahrende Schmerzen gehabt habe, wird bejaht. Zu Hause angelangt, liess er den Arzt rufen,

welcher sofort eine Hernia incarcerata, nach seiner Meinung cruralis, constatirte und ihm rieth, gleich nach Samaden zur Operation zu reisen. Aber erst nach 2 Tagen konnte sich der Patient endlich dazu entschliessen.

Status bei der Aufnahme: Grosser, starkknochiger, äusserst magerer Mann. Musculatur schlaff, Puls schwach (100), bei deutlichen Zeichen von Arteriosklerose. Herz und Lungen gesund. Abdomen etwas meteoristisch aufgetrieben, keine abnorme Dämpfung. Am rechten Oberschenkel findet sich dicht unter dem Ligamentum Poupartii eine quer-ovale, etwa taubeneigrosse Geschwulst. Die Haut darüber ist gespannt und geröthet. Die innere Grenze der Geschwulst reicht bis an den Anfang der Falte zwischen Scrotum und Peniswurzel einerseits, und Oberschenkel andrerseits. Die Geschwulst ist sehr druckempfindlich, prall elastisch und auf der Unterlage nicht beweglich. Ein Stiel in die Tiefe ist nicht nachweisbar. Bei auch nur leichtem Drucke auf die Geschwulst klagt Patient über einen blitzartig gegen das Knie herunterfahrenden heftigen Schmerz, ebenso beim Biegen des Oberschenkels. Gestützt auf den Romberg'schen Schmerz und die sehr mediale Lage des Bruches, wurde eine Hernia obturatoria angenommen und wegen der unvollkommenen, subacuten Erscheinungen der Incarceration die Wahrscheinlichkeitsdiagnose auf Darmwandbruch gestellt, ein bei der Hernia obturatoria überhaupt verhältnissmässig häufiges Vorkommen. Nachdem vorsichtige Taxisversuche vergeblich gewesen, wird sofort zur Operation geschritten. Operation Abends 9 Uhr. Rasiren des Operationsgebietes, Reinigung und Desinfection mit Seife, Alkohol und 1 promill. Sublimatlösung. Chloroformnarkose. Schnitt über die Hervorwölbung schräg von oben aussen nach unten innen, dem Ligamentum Poupartii beinahe parallel gehend. Spaltung der Fascia lata unter Vermeidung der Vena saphena. Die Scheide mit den grossen Gefässen des Oberschenkels wird durch Haken nach aussen, der Musculus adductor longus nach innen gezogen. So wird der Tumor isolirt. Ueber denselben ziehen entzündlich infiltrirte, von innen oben schräg nach unten aussen verlaufende Muskelfasern (Musculus pectineus), welche in spitzem Winkel durchschnitten und von der unterliegenden, adhärenten Bruchgeschwulst abgetrennt werden. Viele Unterbindungen von Muskelgefässen. Beim Lospräpariren des Muskels fliesst an einer Stelle plötzlich eine grauröthliche, kothig riechende Flüssigkeit hervor. Die betreffende Oeffnung wird vorsichtig erweitert und man kommt so in das Innere des entzündeten, allseitig verwachsenen Bruchsackes, in dessen Tiefe ein schwarzblaues, pflaumengrosses Gebilde fest eingekeilt ist. Dasselbe zeigt mehrere kleine, siebartige Perforationsöffnungen, aus welchen beim Berühren Darminhalt ausfliesst. Es erweist sich als ein Darmdivertikel (Darmwandhernie), das mit dem Bruchsacke stellenweise innig verlöthet ist. Es werden diese Verwachsungen überall gelöst, das Darmstück bleibt aber trotzdem immer noch unbeweglich. Zur Besichtigung des übrigen Darmes muss also zum Débridement geschritten werden. Vorher wird mit einem Péan die vorliegende Darmkuppe zur Vermeidung weiteren Austritts von Darminhalt abgeklemmt. Der sondirende Zeigefinger kommt, medial vom Divertikel eingehend, unter dem horizontalen Schambeinaste in die Tiefe, wo die Einschnürungsstelle als ein vorspringender, sehniger, halbmondförmiger Ring gefühlt wird. Derselbe wird mit einem auf dem Finger, welcher die Arteria und Vena ob-

turatoria schützte, aufliegenden Herniotom nach innen und unten eingeschnitten. Jetzt wird der vorliegende Darmtheil beweglich und kann langsam mit aller Vorsicht vorgezogen werden und so wird eine Dünndarmschlinge, der das Divertikel angehört, entwickelt. Es entleert sich aus einem kreisrunden Loche in dem nach aussen liegenden Schenkel derselben viel Darminhalt. Der Bruchcanal wird mit sterilen Gazetupfern, zur Vermeidung von Eintritt von Darminhalt in die Bauchhöhle, ausgestopft gehalten.[1]) Die Perforationsöffnung, ein ca. eincentimestück-grosses Ulcus, am Einschnürungsringe, dort wo der Darm dem Tuberculum obturatorium superius anlag, wird ebenfalls provisorisch mit einer Klemme geschlossen. Die ganze Darmschlinge ist in einer Ausdehnung von 5—6 cm blauschwarz verfärbt und ganz morsch. Sie wird beiderseits ca. 2 cm im Gesunden, nachdem das Mesenterium mittelst einiger Seidennähte abgebunden worden ist, resecirt. Zur Beschleunigung der Operation bei dem alten, geschwächten und ausgehungerten Manne, wird der Darm statt mit der Naht, mittelst eines Murphyknopfes kleineren Calibers vereinigt. Nach sorgfältiger Reinigung des ganzen Operationsgebietes und namentlich der zu reponirenden Darmschlinge mit ihrem Mesenterium, wird die Bruchpforte mittelst einer Cooper'schen Scheere und dem Finger noch etwas mehr erweitert, worauf die Reposition gelingt. Der Murphyknopf schlüpft durch die enge, knöcherne Pforte verhältnissmässig leicht in die Bauchhöhle hinein. Der Bruchsack wird von seinen vielen Adhäsionen losgelöst, abgebunden und resecirt. Mit seinem dicken Stumpfe, der in die Bruchpforte (Membrana obturatoria) eingenäht wird, wird dieselbe, wie durch einen festen Pfropfen verschlossen. Die Muskelfasern des Pectineus werden mit einigen Seidenknopfnähten vereinigt. Drainage der Wundhöhle mit einem Gummidrain. Fortlaufende Hautnaht. Jodoformgaze-Watte-Binden-Verband.

Vom resecirten Darmstücke gebe ich hier eine Zeichnung von vorne und hinten.

Die erste Nacht nach der Operation ist ruhig und gut. Kein Erbrechen und keine Schmerzen mehr, nur über Brennen in der Wunde wird geklagt. Patient bekommt Cognac mit Wasser. Puls 100.

2. Tag: Puls 100, Morgentemperatur 38, Abendtemperatur 38,3. Patient fühlt sich wohl. Abdomen weich und unempfindlich. Reichlicher Abgang von Flatus. Nahrung: halbe Milch.

3. Tag: Morgens 38°, Abends 37,5°. Puls 100, Stuhldrang, Oelklysma. Zuerst ziemlich fester, nachher flüssiger Stuhl. Nahrung: Milch, Beeftea, Eigelb, mit Cognac und Zucker geschlagen. Patient fühlt sich immer wohl und subjectiv kräftiger. Schläft fast während der ganzen Nacht.

4. Tag: Morgens 37,3°, Abends 38,5°, Puls 108. Verbandwechsel. Etwas Secretion aus der Tiefe. Reinigung der Wunde, frische Drainage.

1) Ich möchte hier einschalten, dass ich im Spitale überall, wo es opportun ist, die reine Asepsis durchführe. In der Landpraxis aber, d. h. bei operativen Eingriffen in Privathäusern, bin ich der Antiseptik treu geblieben. Da lässt sich die strenge Asepsis unmöglich regelrecht durchführen und dann kann man mit der Methode nur Schaden anrichten. (Vide meinen Aufsatz: „Chirurgische Mittheilungen". Correspondenzblatt für Schweizer Aerzte. 1891.)

Allgemeinbefinden wie Tags zuvor. Wieder Stuhl, spontan. Nacht soll nicht so gut gewesen sein, wie die vorhergegangene.

5. Tag: Puls auf einmal schwächer, 112—120, gegen Abend trotz reichlicher Zufuhr flüssiger Nahrung und trotz Analeptica (Alkohol, Campherölinjectionen) bei freiem Sensorium schwere Collapserscheinungen. 11 Uhr Abends 1 Liter physiologische Kochsalzlösung (40° C.) subcutan. Puls hebt sich nich nicht mehr, gegen Morgen, 29. November, Tod.

Fig. 1.
Resecirtes Darmstück von vorn.

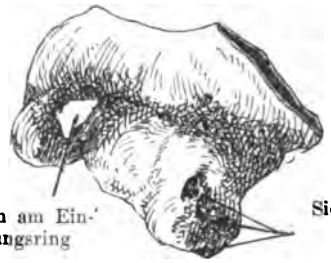

Fig. 2.
Resecirtes Darmstück von hinten.

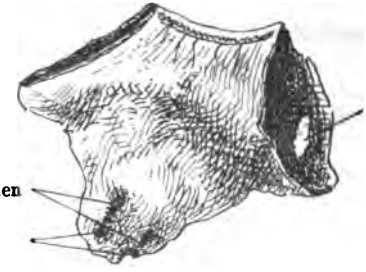

Sectionsbericht von Herrn Dr. Albrici, Assistenzarzt.

Grosse männliche Leiche von starkem Knochenbau. Bauchdecken nicht verfärbt, keine Todtenflecken. Am rechten Oberschenkel findet sich etwa 2 cm vom Lig. Poupartii entfernt, diesem parallel verlaufend, eine Wunde, welche bis auf eine kleine Stelle im unteren Wundwinkel vernäht ist. Daselbst steckt ein Gummidrain. — Panniculus adiposus ganz atrophirt. Musculatur schwach entwickelt, schlaff und von brauner Farbe. — In der Bauchhöhle liegen vor Netz und Darmschlingen, alle mit einem spiegelnden Bauchfellüberzug versehen, ohne Auflagerungen. Parietalserosa ebenfalls glatt und spiegelnd. In der Bauch- und Beckenhöhle findet sich klare, gelbliche Flüssigkeit in geringer Menge. Zwei Dünndarmschlingen sind mit einander verklebt. In der einen fühlt man einen harten, rundlichen Gegenstand, den Murphyknopf; die andere ist leer. Die Verklebungen sind leicht zu lösen. Die Serosa des zu- und abführenden, durch den Murphyknopf vereinigten Schenkels ist der Sero-Serosanaht entspre-

chend, in der ganzen Darmperipherie ca. 1/2 cm breit dicht verklebt. In der Gegend des Foramen obturatorium dextr. ist das Bauchfell trichterförmig nach aussen gezogen. Im Grunde dieses Trichters findet sich als knopfförmiges Gebilde der abgeschnürte Bruchsack. Beim Versuche von der

Fig. 3.
Hernia obturatoria dextra incarcerata (Darmwandhernie).
(Nach der Natur gezeichnet.)

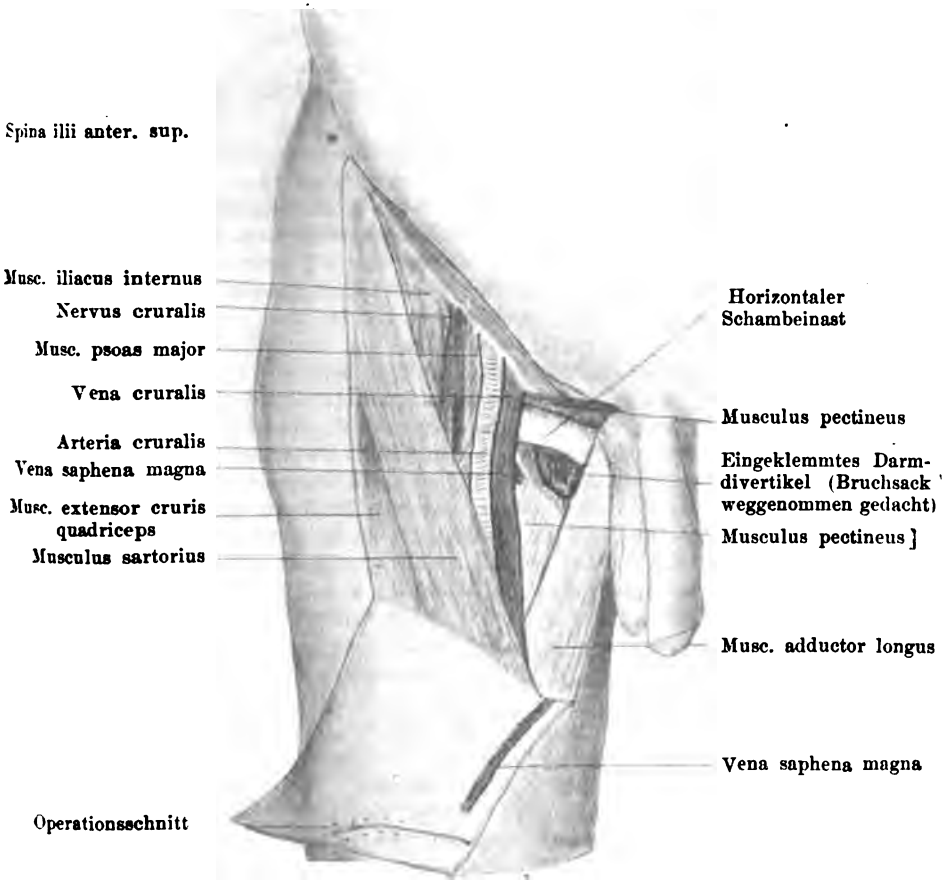

wieder eröffneten Operationswunde ins Foramen obturat. einzudringen, stösst man daselbst auf die Seidenfäden, welche zum Verschlusse der Bruchpforte angelegt waren.

Das Herz ist in grosser Ausdehnung von der sonst gut retrahirten Lunge bedeckt. Die rechte Lunge zeigt im Unterlappen wenige leicht

lösliche Verwachsungen. Beide Pleurahöhlen leer, ebenso der Herzbeutel. Herz gross, schlaff. Die Herzmusculatur ist blass-braunröthlich. Anfang der Aorta sehr wenig elastisch. Intima glatt mit gelben Flecken versehen. Beide Lungen gross, schwer, ohne Verdichtungen. Ränder stumpf. Schnittfläche überall lufthaltig, in beiden Unterlappen stark ödematös.

Pathologisch-anatomische Diagnose: Atherom der Aorta, Lungenemphysem, Lungenödem.

Für die Todesursache giebt die Section keine positiven Anhaltspunkte und muss Collaps angenommen werden.

Zu einer Skizze des Operationsgebietes wurde am rechten Oberschenkel ein Fenster angelegt und präparatorisch der Verlauf der Operation wieder klar gelegt. Die so gewonnene Zeichnung, wobei der resecirte Darm reconstruirt ist, giebt ein getreues Bild der Verhältnisse, wie sie bei der Operation vorgelegen haben.

Trotzdem die Operation unter ruhiger Narkose nicht mehr als ca. 1 1/2 Stunde gedauert hatte, war der zu erwartende, schliessliche Erfolg in diesem Falle doch von vornherein sehr problematisch. Handelte es sich ja um eine 6 1/2 Tage lang andauernde Incarceration bei einem alten, decrepiden Manne und um ebenso langes totales Fasten. Kommt es bei der Hernia obturatoria in Folge der sehr engen Bruchpforte so wie so sehr rasch zu Gangrän des Darmes, so durften uns, in unserem Falle die vielen Perforationen nicht überraschen und musste man zum voraus auf eine Darmresection gefasst sein. Die Annahme von Darmgangrän war auch der Grund, warum der zuerst zugezogene Arzt von einer Herniotomie zu Hause absah und den Patienten dem Spital überwies. Der Verlauf nach der Operation und das Sectionsergebniss beweisen uns aber, dass moderne Technik und Wundbehandlung hier das Möglichste geleistet haben. Wäre der Mann früher und bei besseren Kräften zur Operation gelangt, würde er wahrscheinlich davon gekommen sein. So habe ich bei ebenso alten und älteren Leuten, bei welchen eingeklemmte Brüche in den ersten 2 Tagen operirt wurden und ebenfalls wegen Darmgangrän resecirt werden musste, doch schon schöne Erfolge erlebt.

Eine frühzeitige Diagnose, der die grösste Aufmerksamkeit geschenkt werden sollte, wird die Statistik der Hernia obturatoria, welche bekanntermaassen einstweilen noch recht schlecht ist, in der Zukunft gewiss besser gestalten. In unserem Falle waren für einen rechtzeitigen operativen Eingriff allerdings verschiedene eigenthümliche Nebenumstände und die Indifferenz des Kranken selbst hindernd im Wege. Die richtige Diagnose konnte vor der Operation gemacht werden. Maassgebend dabei war, ausser dem wichtigen Romberg'schen Symptom, die mehr mediale Lage der Geschwulst gegenüber der, der Schenkelhernie, und das Freisein der Gegend des Schenkelringes, was bei dem mageren Individuum sich verhältnissmässig leicht constatiren liess.

Interessant ist, dass der Murphyknopf auch bei dieser Hernienart angewandt werden kann, was wichtig ist, denn er kürzt die Darmresection doch bedeutend ab. Als ich mich zum Murphyknopf entschloss, war mir allerdings etwas bange davor, ob und wie ich ihn durch die enge Pforte in die Bauchhöhle hineinbringen werde.

Was den Operationsschnitt anbelangt, so bin ich von der gewöhnlichen Schnittführung abgewichen und habe statt des longitudinalen Schnittes im Schenkelbug nach innen von der Vena saphena, den Schnitt parallel dem Poupart'schen Bande vorgezogen. Diese Schnittrichtung legt das Operationsgebiet besser frei; ich benutze sie auch bei der Operation der Schenkelhernie immer. Die Rücksicht auf eine schöne, feine Narbe durch Anpassung der Schnittlinie an die Spaltungsrichtungen der Haut ist in dieser Körpergegend nicht von Wichtigkeit.

IX.

Aus dem städtischen Krankenhause Stettin (Prof. Schuchardt).

Ueber Kniescheibenbrüche und ihre Behandlung.

Von

Dr. Lichtenauer,

I. Assistenzarzt der chirurgischen Abtheilung des Krankenhauses.

(Nach einem Vortrag, gehalten im „Wissenschaftlichen Verein der Aerzte zu Stettin", 7. November 1899.)

Wir hatten Gelegenheit, fast gleichzeitig 3 Fälle von frischen Kniescheibenbrüchen im städtischen Krankenhause zu behandeln, welche gerade durch die Verschiedenheit sowohl im Verhalten der Fragmente als auch der bei ihnen angewandten Behandlungsmethoden und der trotzdem in gleicher Weise erzielten günstigen Heilungsresultate einige Beachtung verdienen. Ich gebe zunächst in Kürze die Krankengeschichten.

Fall I. Patient ist der 35 Jahre alte Schlosser P. aus Stargard in Pommern, welcher am 11. Juli 1899 auf dem Bahnhofe dadurch verunglückte, dass er von einer Treppe mehrere Stufen herunterfiel. In welcher Stellung sich dabei das verletzte Bein befunden hat, kann Patient nicht angeben. Nach der Verletzung ist der Kranke zwar aufgestanden, konnte jedoch vorwärts nicht gehen, während er selbst angab, dass er rückwärts einige Schritte habe machen können.

Bei der Aufnahme war der Befund folgender:

Das rechte Kniegelenk ist stark geschwollen. Man fühlt in demselben einen schwappenden Erguss. In demselben schwimmen die Fragmente der quer durchgebrochenen Patella. Die Diastase zwischen den beiden Fragmenten beträgt 2 Querfinger. Es besteht vollkommene Streclahmheit.

Am 12. Juli wurde in Narkose von Herrn Professor Schuchardt die offene Naht der Patella mittelst periostal angelegter feiner Seidenknopfnähte vorgenommen, Hautschnitt quer über die Fracturstelle, wie bei der Knieresection nach von Volkmann. Dabei wurden die Blutgerinnsel aus dem Gelenk durch trockenes Austupfen sorgfältig entfernt. Die Haut wurde mittelst Seidenknopfnähten bis auf zwei kurze in den Wundwinkeln befestigte Gummidrains vereinigt. — Letztere wurden nach

einigen Tagen entfernt. Sobald der Verband es erlaubte, wurde mit leichter Klopfmassage des Quadriceps begonnen. Wundverlauf normal.

Am 30. Juli, also 18 Tage nach der Operation, wurde, nachdem bereits vorher aus der per primam geheilten Wunde die Hautnähte entfernt waren, mit vorsichtigen passiven Bewegungen begonnen.

Am 22. September verliess der Patient das Krankenhaus. Er hatte in der letzten Zeit an den medicomechanischen Apparaten geübt.

Der Endbefund war:

Im rechten Kniegelenk findet sich noch ein geringer Erguss. Der Umfang ist um 2 cm grösser als links. Der Quadriceps ist noch etwas atrophisch, functionirt aber vollkommen normal. Die Beugung im Kniegelenk ist rechts bis 55°, links bis 40° möglich. Die Patella ist knöchern consolidirt; beim Gehen hat Patient keinerlei Beschwerden.

8 Tage nach Verlassen des Krankenhauses hat Patient seine Arbeit als Schlosser wieder aufgenommen, die er jetzt in vollem Umfange ausübt. Er kann jetzt das rechte Knie ebenso weit beugen als das linke, hat in seinem Quadriceps eine bedeutende Kraft, besteigt mit dem rechten Bein voran einen Stuhl und betrachtet sich als vollkommen erwerbsfähig.

Fall II. Patient ist der 46 Jahre alte Schleifer W. aus Stettin.

Er fiel am 29. Juni von einer Kellertreppe herunter und konnte sofort das linke Bein nicht ansetzen. Dasselbe schwoll unter heftigen Schmerzen sehr stark an. Trotzdem nahm der Kranke 9 Tage lang keine ärztliche Hülfe in Anspruch und wurde dann auf Veranlassung des zugezogenen Arztes ins städtische Krankenhaus transportirt.

Bei der Aufnahme am 7. Juli fand sich das ganze linke Bein sehr stark geschwollen. Es liess sich jedoch ein Bruch des linken Oberschenkels im unteren Drittel und ein Bruch der linken Patella in querer Richtung nachweisen. Die Diastase der Patellafragmente betrug ungefähr 2 cm. Im Kniegelenk fand sich ein grosses Blutextravasat. In der für die Untersuchung nothwendigen Narkose wurde sofort die Punction dieses Extravasats mittelst dicken Troicarts vorgenommen und zunächst das Bein einige Tage lang auf Volkmann'scher Schiene gelagert.

Am 11. Juli wurde ein Heftpflasterextensionsverband mit 20 Pfund Belastung in später noch zu schildernder Weise angelegt.

Dieser Verband blieb bis zum 2. August, also 3 Wochen lang liegen. Auch hier wurde sehr bald mit Klopfmassage des Quadriceps und nach Abnahme des Verbandes auch mit vorsichtigen passiven Bewegungen begonnen.

Am 5. September wurde Patient entlassen. Er bekam zur Verhütung einer secundären Verbiegung der Oberschenkelfractur einen Schienenapparat mit Charnier für das Kniegelenk, aber ohne Hemmung für dieses.

Bei der Entlassung war eine geringe Dislocation des unteren Oberschenkelfragments nach innen zu constatiren. Die Verkürzung des Beines betrug 2 cm. Das verletzte Kniegelenk konnte bis 60° gebeugt und activ kräftig gestreckt werden. Die Patella ist nicht unbeträchtlich verbreitert, doch anscheinend knöchern consolidirt. Die Länge

der Patella vom oberen zum unteren Pol gemessen ist rechts und links gleich.

Jetzt verrichtet Patient seine Arbeit als Schleifer, bei welcher er stets auf dem linken Bein stehen muss, ohne Schwierigkeit. Er beugt das verletzte Knie ebenso weit wie das gesunde. Ein Stuhl wird mit dem verletzten Bein voran bestiegen, die Contraction des Quadriceps wird kräftig ausgeführt.

Fall III. Patient ist der 26 Jahre alte Zimmermann R. B. aus Stettin.

Am 15. August 1899 verunglückte er dadurch, dass er mit einem Brett, welches sich 4 Meter über der Erde befand, durchbrach. Ein nachfallendes Stück Eisen verletzte ihm die linke Hand. Auf dem Erdboden angelangt will er mit der Kniescheibe auf eine Steinkante aufgefallen sein. Er konnte sofort das linke Bein nicht ansetzen und wurde in's Krankenhaus gebracht.

Hierselbst wurde ein Bruch des linken Mittelhandknochens, sowie ein Bruch der Kniescheibe festgestellt. Letzterer verlief von oben aussen schräg nach innen unten. Eine beträchtliche Diastase der Fragmente war nicht vorhanden.

Nach Versorgung der Handverletzung wurde das Kniegelenk mit einem comprimirenden Verband versehen und auf eine Schiene gelagert. Sehr bald wurde mit Massage des Quadriceps begonnen. Das Blutextravasat blieb jedoch trotz der Compression bestehen, und es wurde deshalb noch nachträglich am 30. August die Punction des Gelenks mittelst dicken Troicarts vorgenommen und ein noch flüssiges Extravasat entleert.

Die Massagebehandlung wurde alsdann fortgesetzt und später daran Uebungen an den Krukenberg'schen Pendelapparaten angeschlossen. Es wurden dabei hauptsächlich Widerstandsbewegungen ausgeführt.

Die Function des Gelenks ist eine völlig normale, insofern als Beugung und Streckung in derselben Ausdehnung ausgeführt werden können wie am gesunden Bein.

Der Quadriceps ist noch etwas atrophisch, doch kann auch dieser Kranke Kniebeuge ausführen und einen Stuhl besteigen.

Die Patella ist knöchern consolidirt.

Was den Entstehungsmechanismus der Kniescheibenbrüche überhaupt anbelangt, so hat König[1]) in dem in der Militärärztlichen Gesellschaft gehaltenen Vortrag: „Zur Entstehungsgeschichte der Verletzungen des Streckapparates vom Kniegelenk“ den heutigen Standpunkt über diese Frage dargelegt. Daraus geht hervor, dass der wesentlichste Unterschied bei den einzelnen Patellarbrüchen bezüglich des functionellen Ausfalles darin zu suchen ist, ob der Riss durch die Patella auf den seitlichen Streckapparat des Kniegelenkes sich fortsetzt oder nicht. Sicher wird ersteres häufiger bei den sogenannten Rissbrüchen der Patella stattfinden, als bei den mehr durch directe Gewalt entstandenen, da bei den ersteren die Patella über ihre hintere Fläche abgebogen wird, also auch die vor

1) König, Zur Entstehungsgeschichte der Verletzungen des Streckapparates vom Kniegelenk. Deutsche Militärärztl. Zeitschrift. 1897. Heft 4.

der Patella gelegenen sehnigen und aponeurotischen Partien zuerst nachgeben müssen. Es hängt dann nur davon ab, ob noch eine forcirte weitere Beugung des Kniegelenkes hinzukommt, um den seitlichen Streckapparat mehr oder weniger weit einreissen zu lassen.

Wenn nun auch die Patella lediglich als Sesambein in diesem Streckapparat anzusehen ist, so inserirt doch an ihr das starke Ligamentum patellae, es wird daher in den meisten Fällen von einer knöchernen oder doch festen ligamentären Vereinigung der Fragmente das functionelle Resultat der Behandlung abhängen.

Wie dies nun zu erreichen ist, darüber sind die Ansichten der Chirurgen auch heute noch getheilt. Während noch Beck[1]) nach einer Zusammenstellung aus der Tübinger Klinik die blutige Methode vollkommen verwirft, kommt Doebbelin nach den günstigen Erfahrungen aus der Königschen Klinik zu dem Resultat, „man solle thunlichst alle Fracturen der Patella blutig nähen".

Es ist nun kein Zweifel, dass diese Behandlungsmethode ausserordentliche Vortheile gewährt, wenn sie in einer Klinik oder in einem Krankenhause angewandt wird, in welcher die Asepsis in tadelloser Weise durchgeführt wird. Sicher werden hier Unglücksfälle zu den Ausnahmen gehören, wenn auch nicht alle Statistiken so günstige Resultate ergeben, wie diejenige aus der König'schen Klinik (cf. Körte, Verhandlungen der freien Vereinig. u. s. w. 1893. S. 43). Immerhin sind auch in dieser von den 9 Fällen drei nicht ohne Temperatursteigerungen nach der Operation verlaufen, bei einem sogar über eine Zeitdauer von 9 Tagen. Bei diesem mussten sogar einige Nähte entfernt werden. Es beweisen diese, wenn auch geringen Zwischenfälle, dass mindestens eine ganz genaue Controle der Kranken nach der offenen Naht nothwendig ist, und dass jedenfalls üble Ausgänge nicht zu den Unmöglichkeiten gehören, was um so mehr plausibel ist, als man es nicht mit intactem Gewebe zu thun hat, sondern mit solchem, welches durch die voraufgegangene Verletzung vielfach gequetscht und zerrissen und mit Blutextravasat mehr oder minder imbibirt ist. Trotzdem wird man die offene Naht bei den Fällen, bei welchen, wie in Fall I, der Kapselriss sich sehr weit seitlich ausdehnt und bei denen die Fragmente in einem grossen Blutextravasat quasi schwimmen, in Erwägung ziehen müssen. Wie weit man diese Indication ausdehnen will, dafür lässt sich eine scharfe Grenze wohl nicht angeben.

Bei den Fällen, welche nicht der offenen Naht verfallen, ist es wohl zweckmässig, nach dem Vorgang von Volkmann, Lücke und Schede, so wie es auch in unseren Fällen geschehen ist, die Punction des vorhandenen Blutextravasats, wenn es einigermaassen beträchtlich ist, mittelst dicken Troicarts vorzunehmen.

In Fällen, bei welchen, wie in Fall III, eine Diastase der Fragmente so gut wie nicht vorhanden ist, genügt sicher die von Tilanus[2]) vorgeschlagene Massagebehandlung. Sie giebt bei geeigneten Fällen sicher sehr gute functionelle Resultate (cf. Körte, Verhandlg. d. freien Vereinig. u. s. w. 1893).

1) Beck, Ueber Behandlung der Kniescheibenbrüche und deren Endresultate. Bruns' Beiträge. Bd. III. S. 271.

2) I. Congress der französischen Chirurgen. 1885.

Bei Fall II kam eine Behandlungsmethode zur Anwendung, die ich zuerst in der Klinik meines früheren Chefs, Herrn Geheimrath Helferich, in Greifswald angewandt habe, und welche dort bei einem ausserordentlich renitenten Fall von Splitterfractur der Patella ein günstiges Resultat ergeben hatte. Es ist dies die Behandlung mittelst permanenter Gewichtsextension.

Ich bin bei der Anwendung der Methode von den Grundsätzen ausgegangen, welche für dieselbe bei den übrigen Fracturen maassgebend sind. Wir pflegen nämlich im allgemeinen die Methode bei denjenigen Knochenbrüchen anzuwenden, bei denen die Retention der Fragmente nach der Reposition durch Contentiv- oder Schienenverbände nicht möglich ist, also vornehmlich bei den Schrägbrüchen. Das, was nun die Fragmente immer wieder an einander vorbeigleiten lässt, ist der elastische Zug der Muskeln. Das einzige Mittel, dies Vorbeigleiten zu verhindern, ist die permanente Gewichtsextension. Die Wirkung dieses Verbandes kann man sich aber nur so vorstellen, dass der Zug der Gewichte die Muskeln derart ermüdet und dadurch erschlafft, dass ihr elastischer Zug vollkommen in Wegfall kommt. Nur dadurch ist es zu verstehen, dass man die Verbände bis weit über die Bruchstelle hinaus anlegen kann, und doch das gewünschte Resultat, nämlich die Adaptation der Bruchenden erreicht wird.

Was nun für die übrigen Brüche gilt, gilt in ganz der gleichen Weise auch für die Patellarbrüche. Auch hier findet die Dislocation der Bruchenden dadurch statt, dass der elastische Muskelzug die Fragmente immer wieder auseinander zieht. Da hierbei jedoch im Gegensatz zu den übrigen Knochenbrüchen der Zug im Sinne einer Diastase der Fragmente wirkt, so fällt die Möglichkeit fort, durch genaue Adaptation der Fragmente mit nachfolgendem Contentivverband die Dislocation zu verhindern. Wir befinden uns also bei allen Patellarbrüchen in derselben Lage wie bei Schrägbrüchen der übrigen Knochen — wir müssen durch die permanente Gewichtsextension die Fragmente dauernd in Contact erhalten.

Dies geschieht aber, wie unsere Fälle beweisen, vollkommen ausreichend, wenn durch permanente Gewichtsextension der Quadriceps dauernd erschlafft wird, und zwar, ohne dass man die Stellung der Bruchenden selbst direct in Angriff nimmt. Wenn man die Extensionsstreifen wie bei einer gewöhnlichen Oberschenkelfractur am ganzen Oberschenkel bis zur Hüftbeuge hinauf anlegt und starke Gewichte wirken lässt, so erreicht man binnen kurzem ein Herabrücken des oberen Fragmentes bis zum Contact mit dem unteren.[1])

Was nun die Technik des Verbandes betrifft, so ist es entschieden zweckmässiger, anstatt der von mir zuerst verwandten Heusner'schen Streifen, welche gerade an den obern Abschnitten des Oberschenkels nicht gut haften, Heftpflasterstreifen zu verwenden. Man legt diese möglichst hoch hinauf zu beiden Seiten des Oberschenkels, aber etwas mehr

1) Burge (New-York) hat vor Jahren die Gewichtsextension bei Patellarbrüchen empfohlen (s. Lossen, Deutsche Chirurgie. Lief. 65), aber zum Unterschied von meinem Verfahren durch eine Guttaperchakappe das obere Fragment direct herabziehen lassen. Ob sein Verfahren weitere Anwendung gefunden hat, ist mir unbekannt.

an dessen Vorderfläche an und festigt sie durch eine genügende Zahl von Querstreifen. Man kann mit den beiden Längsstreifen auch bis unter das Knie herab auf den Unterschenkel übergehen und den Verband in der gewöhnlichen Weise am Fussende armiren. Das untere Fragment der Patella wird schon durch die hier etwas stärker nach aufwärts gezogenen Querstreifen genügend fixirt. Eine Contraextension, wie ich sie bei dem ersten von mir in dieser Weise behandelten Falle anwandte, ist nicht nothwendig, da eine Retraction dieses Fragments am Lig. patellae nicht stattfindet. Die Patella selbst wird vollkommen freigelassen, resp. in die über die Heftpflasterstreifen angelegte Binde später ein Loch geschnitten, damit die Lage der Fragmente stets controllirt werden und eventuell das Gewicht vermehrt werden kann. Man thut jedoch gut, gleich nach Anlegung des Verbandes das Gewicht nicht zu gering zu nehmen, (15—20 Pfd.), eventuell kann man später damit etwas herabgehen. Der Verband muss bis zur vollkommenen Consolidation der Patella (4—6 Wochen) liegen bleiben.

Im Vorstehenden möchte ich die Methode der permanenten Gewichtsextension für Patellarbrüche zur Anwendung empfohlen haben. Sie ist, wenn nicht für alle, so doch für eine grosse Zahl der Fälle anwendbar, welche der Knochennaht oder anderen complicirten Behandlungsmethoden verfallen würden. Die Vortheile der Methode sind:

1. Sie ist für jeden Arzt ohne Gefahr anwendbar, ohne dass der ganze aseptische Apparat eines grossen Krankenhauses erforderlich ist.
2. Sie ermöglicht eine stete Controlle der Fragmente, die vollkommen frei liegen und jederzeit bezüglich ihrer Lage untersucht werden können.
3. Sie ermöglicht, dass der behandelnde Arzt die Fragmente frühzeitig etwas seitlich an der Vorderfläche des Femur verschiebt, um ein Festwachsen desselben daselbst zu verhindern.
4. Man kann, sobald die Fractur einige Festigkeit erreicht hat, die Gewichte zeitweilig abhängen und vorsichtige passive Bewegungen des Gelenks vornehmen.

Das Schlussresultat dieser Ausführungen ist demnach, dass die Behandlung der Patellarbrüche unseres Erachtens durchaus keine absolut einheitliche ist. Während in manchen Fällen ein Verband überhaupt nicht nothwendig ist und man mit der Massagebehandlung auskommt, giebt es auf der andern Seite schwere Fälle, bei denen wohl die offene Naht das zweckmässigste Verfahren ist. Für eine grosse Reihe von Fällen, die zwischen diesen beiden Kategorieen liegen, möchte ich hierdurch die permanente Gewichtsextension empfohlen haben.

Zum Schluss danke ich meinem verehrten Chef, Herrn Prof. Schuchardt für die Ueberlassung des Materials und die freundlichst gewährte Hülfe.

X.

Besprechungen.

1.

Albert, E., Zur Lehre von der sogenannten Coxa vara und Coxa valga. Mit 24 Tafeln und 4 Textbildern. Wien 1899. Alfred Hölder.

Nach einem kurzen historischen Ueberblick und Erläuterung des Begriffs einer Coxa vara als einer Formveränderung des Oberschenkels besonders im Hals- und Kopftheil, welche mit Adduction, Aussenrotation und Verkürzung des Beines einhergeht, kommt A. zu dem Schluss, dass die Coxa vara ein verschiedenen, selbständigen Erkrankungen gemeinschaftliches Symptom ist, wie Alsberg zuerst dies hervorgehoben hat. Sie kommt angeboren oder erworben, als eine noch nicht sicher zu bestimmende Erkrankung des Wachsthumsalters (Coxa vara adolescentium), nach Rhachitis, Osteomalacie, Osteomyelitis, Tuberculose, Arthritis deformans oder nach äusseren Gewaltseinwirkungen vor.

Ist die Coxa vara somit anatomisch nur ein Symptom, so ist sie auch klinisch nicht anders aufzufassen und zwar als eine „Adductionscontractur", ein Zustand, welcher klinisch das gemeinschaftliche Symptom aller Arten dieser Erkrankung darstellt. Dieses Symptom ist nicht etwa die Folge einer stärkeren Anspannung der Bänder des Hüftgelenks, oder der Muskeln (Adductoren) in Folge der veränderten anatomischen Skelettverhältnisse, — Bänder und Muskeln werden dadurch vielmehr entspannt, — sondern es ist die Folge einer abnormen Knochenhemmung. Das normale Excursionsgebiet des Beins ist durch die Formveränderungen der Skelettheile eingeschränkt und zwar in Folge: 1. einer veränderten Stellung der Pfanne, wobei neue Knochenhemmungen eintreten müssen, 2. einer Torsion der Schenkeldiaphyse. Wir pflegen die Rotation des Beins nach der Stellung der queren Knieachse zu beurtheilen; ist der Schenkelschaft verdreht, so muss bei frontaler Stellung der Knieachse die Stellung des Kopfes zu der Pfanne von der normalen abweichen, und bei Bewegungen müssen sich abnorme Knochenhemmungen geltend machen. 3. Verbiegung bezw. Knickung des Schenkelhalses. Die dabei eintretenden bedeutenden Knochenhemmungen hat Hofmeister schon eingehend erörtert. 4. Verstellung oder Ableitung der Kopfkappe. Es beruhen dabei die Knochenhemmungen auf eine Veränderung der Lage der Articulationsfläche zum Halse und decken

sich somit mit den bei 3. erwähnten Knochenhemmungen. Beachtenswerth ist hier die bei alten Fällen auftretende Fortführung der Gelenkfläche auf nicht überknorpelte Skelettheile, wodurch Bewegungen und Knochenhemmungen wieder neue Veränderungen erfahren.

Bei den Fällen von Coxa vara adolescentium zumal bei beginnenden, stehen die geringfügigen anatomischen Veränderungen in keinem Verhältniss zu den schweren Functionsstörungen; in solchen Fällen ist der Zustand einem contracten Plattfuss zu vergleichen. In beiden Fällen handelt es sich um Individuen in der Jünglingszeit mit statischen Missverhältnissen, um Verschiebungen der Articulationsflächen mit Verödung einzelner und Ausbildung neuer Gelenkgebiete, um subjective Beschwerden analoger Art: Anfangs Ermüdungsgefühl, später Schmerzen beim Gehen. Die anatomischen Veränderungen sind in beiden Fällen anfangs geringfügig, der Schwere der subjectiven Beschwerden und der Contractur gegenüber. Auch bei Pes valgus kann eine schwere Contractur ohne Veränderungen im Bau des Fussskeletts vorhanden sein, „es ist daher denkbar, dass bei Coxa vara adolescentium die Adductoren eine Contractur erleiden und vermöge dieser schon frühzeitig ein Adductionshinderniss bilden". —

Als Coxa valga wird vom anatomischen Standpunkte aus die steilere Richtung des Schenkelhalses bezeichnet. Dieselbe kommt als schmerzhafte Contractur vor, bedingt jedoch durch Veränderung der Beziehungen des Schenkels zu seiner oberen Articulationsfläche Verschiebungen im Articulationsgebiete. — Es werden folgende Gruppen von Coxa valga in der Arbeit kurz besprochen und durch interessante Krankengeschichten und Abbildungen erläutert: 1. Nach Lähmungen des Beines, wobei das Gewicht des hängenden Beines auf den Schenkelhals extendirend wirkt und den Winkel zwischen Hals und Schaft des Oberschenkels vergrössert. 2. Nach verminderter Gebrauchsfähigkeit des Beines, wenn auch ohne Lähmung; so nach schweren Kniegelenkserkrankungen. In diesen beiden Gruppen fällt die Tragfähigkeit des Beins weg, welches Moment für das Zustandekommen des Collum valgum wohl von Bedeutung ist. Ein Collum valgum findet sich ferner 3. bei Osteomyelitis des Darmbeins und Ankylose des betreffenden Hüftgelenks, 4. bei Rhachitis, 5. bei Osteomalacie, 6. bei multipler Exostosenbildung, 7. bei angeborener Hüftluxation der anderen Seite und 8. bei Genu valgum, wobei diese Combination mit Collum valgum als typisch aufzufassen ist. Die ausserordentlich lehrreiche Arbeit, der eine grosse Anzahl Krankengeschichten und prächtige Abbildungen (27) beigegeben sind schliesst mit einem Hinweis auf die Wichtigkeit der Frage der Architectur des Knochens und auf das Verhalten des letzteren dem Drucke und dem Zuge gegenüber bei den in Folge mechanischer Missverhältnisse entstehenden Verbildungen von Skelettheilen.

Gerulanos (Kiel).

2.

Albert, E., Die seitlichen Kniegelenksverkrümmungen und die compensatorischen Fussformen. Mit 39 Abbildungen. Wien 1899. Alfred Hölder.

Durch eine langjährige klinische Beobachtung zu der Ueberzeugung gelangt, dass die seit der Mikulicz'schen Bearbeitung der Frage über Genu valgum herrschende Ansicht, dass dieses Leiden nur auf extraarticuläre Veränderungen zurückzuführen sei, nicht zu Recht besteht, hat Albert eine neue Bearbeitung dieser Frage unternommen. Durch eingehende Untersuchungen eines sehr grossen pathologisch-anatomischen Materials, sucht er den Beweis zu erbringen, dass bei Genu valgum nicht nur, entsprechend der Mikulicz'schen Theorie, der Schaft des Femur zu der Epiphyse schief aufsitzt, sondern auch, dass der Condylus lateralis femoris thatsächlich kürzer aufzufinden ist. Auf beide Momente, welche wohl die Folge derselben Schädlichkeit sind, beruht das wesentliche Merkmal dieser Erkrankung.

Statistisches: Die gewöhnlichen Statistiken berücksichtigen nur die wegen dieser Erkrankung zur Behandlung gekommenen Fälle, nicht aber die Häufigkeit der Erkrankung im Allgemeinen. Albert stellte zu dem Zweck seine Untersuchungen auf ein ganz bestimmtes Menschenmaterial. Zunächst auf das der Wiener Kliniken und Garnisonsspitäler, sowie auf das einzelner Truppentheile und zwar unter Berücksichtigung der Körpergrösse. Es wurden dabei die Beine als normal bezeichnet, wenn beim liegenden Menschen und vollkommen anliegenden Knieen (Knieschluss) vollständige Berührung der Knöchel (Knöchelschluss) stattfand. Als Genu valgum resp. varum wurde es bezeichnet, wenn bei Knieschluss die Knöchel, resp. bei Knöchelschluss die Knie, um mehr wie 3 cm von einander entfernt blieben. Als subvalgum resp. subvarum bei einem Abstand von mindestens 2 cm. Als Spur von Valgitas oder Varitas, wenn gerade der Finger hindurchgeführt werden konnte. Albert fand unter 1200 weiblichen Personen nur in 39 Proc. der Fälle Parallelismus der Unterschenkel. Die geringfügigen Spuren von Abweichung abgerechnet fand sich doch von 3 Fällen einer abnorm. Die Valgitas war doppelt so häufig als die Varitas. Ebenso bei den ausgesprochenen Abweichungen über 3 cm, welche zu den normalen wie 1 : 9 sich verhielten, waren die Valga mehr wie zwei Mal so häufig. Das Verhältniss zu der Körpergrösse kann kurz so zusammengefasst werden, dass, je grösser diese, desto mehr Valgusabweichungen, und desto weniger Varus aufgefunden werden, und umgekehrt. Bei den männlichen Untersuchten ist das Verhältniss der normalen Beine zu denen mit Abweichungen wie 5 : 2 also etwas häufiger als bei weiblichen Personen, dabei ist die Varitas etwas häufiger, dagegen bleibt das Verhältniss zu der Körpergrösse dasselbe. Beim Militär, wovon Fälle mit ausgesprochenem Valgus ausgeschlossen werden, fanden sich Abweichungen in 25 Proc. der Fälle. Dabei wiederum Varitas in 20 Proc. und Valgitas in nur 5 Proc. Auch bei Reitern (500 untersuchten Husaren) wird dieselbe Häufigkeit von Varum aufgefunden, 20 Proc., obwohl man hier doch das Genu varum

ausserordentlich häufig zu finden glaubte. Auch hier wurde festgestellt, dass, je kleiner die Körpergrösse um so häufiger ein Genu varum aufgefunden wird.

Anatomisches: Die genaue Untersuchung 100 normaler Femora, ergab, dass die Condylenlänge schon dort variirt, wo man das Femur sonst für ganz normal halten muss. Um den möglicherweise vorhandenen Zusammenhang zwischen diesen innerhalb normaler Grenzen vorkommenden Abweichungen in der Condylenhöhe und den statistisch festgestellten geringen Abweichungen in der Beinform (Valgitas, Varitas) festzustellen, wurden zahlreiche Leichenuntersuchungen vorgenommen. Es ergab sich dabei, dass normales Verhalten der Beine mit gleicher Condylenhöhe, oder geringer Höhenabnahme des Condylus lateralis am meisten combinirt ist. In beiden Fällen kann jedoch auch Valgitas vorkommen, ja sogar selbst Varitas bei niedrigerem Condylus lateralis. Der Höhenunterschied der Condylen kann also durch andere Momente: Verkrümmung der Diaphyse, stärkere Vertiefung der lateralen Gelenkfläche der Tibia ausgeglichen oder übercompensirt werden.

Die Hauptergebnisse der Untersuchung der pathologisch-anatomischen Präparate mit Genu valgum sind:

1. Eine beträchtliche Höhenabnahme des Condylus lateralis femoris, so dass sie als ein wesentlicher Punkt des Befundes bei Genu valgum angesehen werden muss.

2. Eine grössere Tiefe der Pfanne der Tibia für den Condyl. lateral., so „dass an dem lateralen Abschnitte des Kniegelenks die knöchernen Constituentien, sowohl der Condylus lat. fem. als auch der laterale Theil der Tibia, im Höhendurchmesser abgenommen haben."

3. Der Condylus lateralis femor. zeigt ausserdem eine Verbreiterung in der Frontalebene, ebenso wie die für ihn bestimmte Pfanne des Tibiakopfes entsprechende Veränderungen zeigt. Der Meniscus hat statt einer kreisförmigen eine mehr halbmondförmige Gestalt angenommen.

4. Schiefstellung der Diaphyse entsprechend den Darlegungen Mikulicz's.

5. In einer Reihe von Präparaten fällt die Steilheit und kürzere Entwicklung des Schenkelhalses auf. Der obere Theil des Femur ist, wenn nicht als „atrophisch", so doch als schlanker zu bezeichnen.

6. Die Diaphyse des Femur zeigt eine Torsion im Sinne einer Supinationsbewegung der queren Condylenachse. Bei aufliegenden beiden Condylen und Trochanter major steht der Kopf normalerweise von der horizontalen Ebene gehoben, der Schenkelhals verläuft schräg nach aufwärts, bei Genu valgum liegt der Kopf mit auf der horizontalen Fläche, die Schenkelhalsachse verläuft der Condylenachse parallel.

7. Das untere Femurende zeigt eine veränderte Gestalt. Der Querschnitt oberhalb der Condylen ist fast dreieckig statt viereckig, der mediale Theil ist frontal verbreitert, jedoch in sagittaler Richtung verjüngt.

Die Tibia zeigt ausser den obenerwähnten Veränderungen eine Vermehrung der S-förmigen Krümmung derselben und eine Torsion so dass die Knöchelachse noch mehr wie normal im Sinne einer Supination verdreht ist. Diese Veränderungen an der Tibia sind in vielen Fällen denen des Femur gleich, in anderen Fällen sind sie vorwiegend, so dass die Tibia allein die Schuld an der Gesammterscheinung trägt. — Auch die Weichtheile zeigen charakteristische Veränderungen.

Die aktinographischen Untersuchungen ergaben sehr interessante Ergebnisse über die Structurelemente des Knochens. Die Spongiosa wurde auf der lateralen Seite sowohl des Femur wie der Tibia viel dichter aufgefunden als auf der medialen; sie verhält sich also der Corticalis gleich. An der Stelle, wo die Corticalis der lateralen Seite nach unten hin rasch dünner wird, löst sich die Spongiosa pinselförmig in radiär divergirende Züge auf. Diese Züge strahlen am Femur nach medianwärts unten an der Tibia nach medianwärts oben. Erstere bilden mit den Spongiosazügen der unteren Femurepiphyse einen mit dem Scheitel median gerichteten Winkel. Es besteht also entsprechend der äusseren Abknickung zwischen Diaphyse und unterer Epiphyse des Femur eine Abknickung der Structurelemente im Inneren des Knochens. Am medialem Theile des Femur und selbst im Bereiche des Condylus medialis sind die Spongiosabälkchen verdünnt und es sind dort ganze Lacunen öfters zu finden.

Aus allen diesen Veränderungen ist der Zustand nicht anders aufzufassen, als eine vermehrte Druckwirkung auf der lateralen, eine vermehrte Zugwirkung auf der medialen Seite des Gelenks.

Nachdem die verschiedenen Veränderungen der Knochen: Biegung und Torsion derselben, Aenderung in der Querschnittsform und in der Vertheilung der Knochensubstanz festgesetzt worden sind, so läge das Problem vor, die mechanischen Ursachen dieser Veränderungen zu bestimmen, denn solche sind es, welche alle diese Veränderungen, selbst die Atrophie und Hypertrophie des Knochens, bewirken. Um jedoch eine solche Theorie der Entstehung des Genu valgum aufzustellen, sind Vorarbeiten mit Zergliederung und genauem Stadium der mechanischen Verhältnisse der einzelnen Skelettheile unter Berücksichtigung des ganzen Beins vom Becken bis zum Fuss nöthig.

Genu varum. In diesem Capitel werden nur einige Beispiele kurz besprochen, da eine zusammenfassende Betrachtung aller Fälle mit ihren sehr mannigfaltigen Veränderungen nicht möglich erscheint.

II. Theil. Die compensatorischen Fussformen. Hier werden die abnormen Fussstellungen, welche secundär als Folge von Kniegelenksverkrümmungen entstehen müssen, besprochen. — Beim Genu valgum und Divergenz der Unterschenkel trifft bei normaler Haltung des Fusses im Fussgelenk nur der mediale Rand den Boden beim Auftreten, soll die Sohlenfläche auftreten, so muss der Fuss in starke Supination gebracht werden, es entsteht ein Pes varus compensatorius. Umgekehrt verhält es sich beim Genu varum, dort muss ein Pes valgus compensatorius entstehen. — Daran wird eine sehr eingehende Besprechung der Knochen- und Gelenkveränderungen des Fusses bei beiden Arten der

Knieverbiegungen angeschlossen. Der Abhandlung sind 39 Abbildungen von prächtig wiedergegebenen Präparaten beigegeben.

Gerulanos (Kiel).

3.

P. Geiss, 18 Jahre Nierenchirurgie. Marburg, N. G. Elwert'sche Verlagsbuchhandlung 1900.

Geiss berichtet über 202 von Küster beobachtete Fälle chirurgischer Nierenkrankheiten, an denen 214 Operationen ausgeführt worden sind. Er theilt die Krankengeschichten mit und bespricht im Anschluss an dieselben die Symptome, die Diagnose, die Behandlung und deren Erfolge.

Bei den Nierentumoren sind die Symptome so wechselnd, dass, wenn ein vollbegründeter Verdacht auf eine Nierengeschwulst vorliegt, nichts weiter übrig bleibt, als eine doppelseitige Freilegung der Nieren, die dem Chirurgen einzig und allein volle Sicherheit gewährt. Die Behandlung besteht in der Nephrektomie auf lumbalem Wege. Von 13 Patienten mit Nierentumoren ist nur ein Kind dauernd, d. h. $3^1/_2$ Jahre, geheilt geblieben.

Die probatorische Freilegung der vermuthlich erkrankten Niere ist bei Nierentuberculose zu empfehlen, wenn die sonstigen diagnostischen Hülfsmittel im Stich lassen. Ist eine Niere erkrankt, ist auch die zweite Niere freizulegen und zu untersuchen. Bei 17 wegen Nierentuberculose vorgenommenen Nephrektomieen konnte eine Dauerheilung (1—7 Jahre) von 70,5 Proc. festgestellt werden.

In 17,6 Proc. der Nephrolithiasisfälle waren beide Nieren erkrankt. Obwohl Nierensteine bei Kindern häufig sind, war unter den von Küster behandelten 17 Patienten mit Nephrolithiasis kein Kind. Charakteristische Koliken, Blutung, Abgang von Steinen, Cystitis, Schmerzen in der Nierengegend, Druckschmerz und Vergrösserung der Niere sind die wichtigsten Symptome. Bei frischen Fällen ist die Spaltung des Nierenbeckens und Naht, bei eiternder Steinniere ist die Eröffnung des Nierenbeckens und nach Entfernung der Steine die Annähung der Nierenbeckenwundränder an die Haut, bei völligem Mangel an functionirendem Nierengewebe ist die Nephrektomie die gegebene Operation. Bei den nach diesen Grundsätzen operirten 17 Patienten mit Nephrolithiasis wurde eine operative Mortalität von 14,28 Proc. und eine Dauerheilung von 52,9 Proc. erzielt.

Für die Entstehung der Sackniere ist die Behinderung des Abflusses wesentlich, durch Blutgerinnsel nach Traumen, durch Knickung des Ureters bei Wanderniere, durch Compression des Ureters durch eine äussere Geschwulst. Der Nachweis einer fluctuirenden von der Niere ausgehenden Geschwulst ist die Hauptaufgabe für die Diagnose. Die ideale Operationsmethode ist die Wiederherstellung einer Verbindung zwischen Nierenbecken und Blase. Ist das nicht möglich, so ist die typische Operation die Nephrotomie, während die Nephrektomie als secundäre Operation bei lange bestehenden Nierenfisteln in Betracht kommt. Von

18 Patienten mit Sackniere wurden 50 Proc. vollkommen geheilt, 11,1 Proc. behielten Fisteln.

In 10 Fällen von Pyelonephritis und Empyem des Nierenbeckens wurde 9 mal die Nephrotomie und Eröffnung des Nierenbeckens ausgeführt. Nur bei mit Abscessen durchsetzten Nieren ist die Nephrektomie indicirt. Die operative Mortalität betrug 12,5 Proc., die Dauerheilung 60 Proc.

Die Nephrotomie ist auch bei Echinokokken der Nieren die angezeigte Operation. Die Nephrektomie ist nur bei dislocirten Nieren und völligem Mangel an secernirender Substanz gestattet. Von 3 derartig behandelten Patienten starb einer an einem Herzfehler, die übrigen heilten.

Von den 8 Nierenverletzungen waren 7 subcutane Rupturen und ein Fall ein Schrotschuss. Nur bei einem schon mehrfach citirten Fall von Nierenruptur wurde eine active Therapie geübt. Die anderen Fälle genasen unter symptomatischer Behandlung.

Bei der Wanderniere hatte die Küster'sche Operationsmethode gute Erfolge. Bei dieser Operation wird der parallel der 12. Rippe verlaufende, am lateralen Rande des M. sacro-lumbalis beginnende und 6 cm nach aussen unten ziehende Flankenschnitt gemacht. Die Fettkapsel wird 4 cm oberhalb des unteren Poles quer gespalten und in Kapuzenform abgelöst. Zwei durch den untersten Nierenpol gezogene Silberdrähte werden um die unterste Rippe herumgeführt, während die Niere soweit nach oben gedrängt wird, bis eben noch ihr unterer Pol über die 12. Rippe nach abwärts ragt. Die abgelöste Fettkapsel wird als Diaphragma unter dem untersten Pol hinweg nach einwärts gezogen und an dem M. quadratus lumborum und an dem M. sacro-lumbalis genäht. Darauf folgt Drainage zwischen Fettkapsel und Niere, Schluss der Wunde und Compressionsverband. Von 108 wurden 73 Nephropexieen auf diese Weise ausgeführt und bei 67,12 Proc. Heilung, bei 6,85 Proc. Besserung erzielt, bei 17,81 Proc. trat ein Misserfolg ein.

Bei den paranephritischen Abscessen wird der Boden meist durch traumatische Einwirkung vorbereitet. Es werden 14 wohl charakterisirte Fälle mitgetheilt. Die Behandlung, breite Eröffnung mit Flankenschnitt, hatte nur eine Mortalität von 7,1 Proc. zu verzeichnen.

Göbell (Kiel).

4.

E. Zuckerkandl, Atlas der topographischen Anatomie des Menschen. 1. Heft: Kopf und Hals. M. 12. Wien und Leipzig, Wilh. Braumüller, 1900.

Der Atlas enthält farbige Holzschnittbilder nach Art der im Heitzmann'schen Atlas bekannt gewordenen; zu jeder Abbildung gehört ein kurzer erläuternder Text. Dadurch ist das Werk sehr übersichtlich und zum Nachschlagen sehr geeignet. Viele Abbildungen sind ganz neu und demonstriren gewisse schwierigere Verhältnisse besser, als das bisher meines Wissens durch Abbildungen geschah, z. B. die Lage der A. maxillaris interna in den Fig. 30—33, die Topographie der A. occipitalis

(Fig. 39—41), das Ganglion Gasseri (Fig. 51), die Topographie des verlängerten Markes (Fig. 69), die basalen Subarachnoidalräume und ihre Communicationen mit den Kammern (Fig. 73). Auch die das Auge, das Ohr (Felsenbein), die Mund- und Rachenhöhle, den Hals betreffenden Abbildungen sind äusserst instructiv. Der Chirurg kann ausserordentlich viel aus dem Buche lernen, wenn es auch nicht speciell für ihn und seine praktischen Bedürfnisse geschrieben erscheint. Helferich.

5.

Lambertz, Die Entwickelung des menschlichen Knochengerüstes während des fötalen Lebens. Hamburg, Lucas Gräfe & Sillem, 1900. Preis M. 12.

G. Joachimsthal, Die angeborenen Verbildungen der oberen Extremitäten. Ib., M. 9.

Als erstes und zweites Heft eines Atlas der normalen und pathologischen Anatomie in typischen Röntgenbildern sind die obigen Arbeiten erschienen, zugleich als Ergänzungshefte der von Deycke und Albers-Schönberg herausgegebenen „Fortschritte auf dem Gebiete der Röntgenstrahlen". Die erste Arbeit (Lambertz) enthält 46 Röntgenbilder auf 9 Tafeln, 20 Figuren im Text und eine lithographische Tafel und ist eine sehr sorgfältige, mit Hülfe eines grossen Materials und grosser Sachkenntniss durchgeführte Untersuchung. Dabei sind Resultate erlangt, welche zum Theil mit den Ergebnissen der anatomischen Forschung im Widerspruch stehen. Neben diesen im Original genauer einzusehenden Resultaten enthält das Heft auch Bemerkungen über die bei solchen Studien in Betracht kommenden Besonderheiten der Röntgentechnik, welche Vielen willkommen sein dürften. Die Röntgenbilder sind ausgezeichnet reproducirt. Es ist ein Vergnügen, die Entwickelung der Verknöcherung der Rippen, des Brustkorbes, der Hand- und Fussknöchelchen, des Beckens, des Unterkiefers, des Schädels u. s. w. zu verfolgen.

Das zweite Heft (Joachimsthal) mit 33 Röntgenbildern auf 8 Tafeln und 24 Textfiguren ist eine Monographie der angeborenen Verbildungen der oberen Extremitäten mit Hülfe der Röntgentechnik. An der Hand eines ungemein reichen, hauptsächlich aus den Berliner Kliniken stammenden Materials schildert Verfasser die einzelnen Veränderungen: 1. den angeborenen Hochstand des Schulterblattes, 2. die sog. fötalen Amputationen, 3. die angeborenen Defecte langer Röhrenknochen, 4. Defecte einzelner Finger und entsprechender Theile der Hand, 5. Brachydaktylie und Hyperphalangie, 6. Polydaktylie, 7. die Verschmelzung von Metacarpalknochen und Fingern, 8. Verdoppelung der Zeigefinger bei Mangel der Daumen, 9. die Spalthand. Fälle von angeborenem Defect der Clavicula und von Makrodaktylie standen nicht zur Verfügung. — Die Arbeit ist in jeder Hinsicht werthvoll und eine Fundgrube für Jeden, welcher sich mit einschlägigen Fällen und Fragen zu beschäftigen hat.

Mit Interesse sehen wir der Fortsetzung des schönen Atlas entgegen.

Helferich.

6.

W. W. Keen & J. W. White, An american Textbook of surgery for practitioners and students. II. Edition. Philadelphia, W. B. Saunders, 1896.

Die Herausgeber Keen und White haben dieses Handbuch in Verbindung mit anderen amerikanischen Chirurgen bearbeitet. Die vorliegende zweite Auflage gilt als vermehrt und verbessert. Der 1. Band enthält die gesammte allgemeine Chirurgie und die Abschnitte Kopf und Wirbelsäule, der 2. Band die übrigen Abschnitte der speciellen (regionären) Chirurgie und am Schlusse die allgemeine Operationslehre. Das Buch ist wohl etwas ungleichmässig bearbeitet, allein es orientirt gut über einschlägige klinische Fälle und Fragen. Die amerikanische Chirurgie steht auf einer so hohen Stufe, hat schon so zahlreiche und wesentliche Förderung der Chirurgie, besonders der chirurgischen Praxis, bewirkt, dass dies auch in dem Textbook vortheilhaft zum Ausdruck kommt. Die Ausstattung ist gut; fremde und neue Originalbilder sind in grosser Menge auf Tafeln oder im Text enthalten. Helferich.

7.

Félix Lejars, Traité de chirurgie d'urgence. Paris, Masson et Cie. éditeurs, 1899.

Ein vortreffliches Buch! In dem Rahmen der dringenden Operationen giebt Verfasser eine Darstellung aller operativen Eingriffe, welche in einem klinischen Falle, eventuell nach Eintritt gewisser Erscheinungen möglichst bald auszuführen sind. Der Rahmen ist also viel weiter und grösser gefasst, als es in den kleinen Büchern über das gleiche Thema sonst gebräuchlich war. Nach einer Einleitung, in welcher das Material und seine Verwendung, Asepsis, Narkose, künstliche Athmung, die Serumtherapie behandelt werden, werden die in Frage kommenden Eingriffe an den einzelnen Regionen beschrieben mit den klinischen Erscheinungen, welche die Indication zum raschen Handeln abgeben. Am Kopf: die Fracturen mit und ohne Wunde, Schussverletzungen, Extra- und intradurale Hämatome, Ligatur der A. meningea media, die Trepanation, die Bestimmung gewisser Hirntheile an der Schädeloberfläche, Tamponade der Nase bei heftigem Nasenbluten, fremde Körper im Ohr, Mittelohrentzündung und eitrige Mastoiditis.

Aehnlich an Hals und Brust. In dem Abschnitt „Abdomen werden die Contusionen, die Wunden und deren klinischer Verlauf nebst den indicirten Eingriffen dargestellt, die Laparotomie, das Vorgehen bei Wunden der Leber und Gallenwege, bei Milz-, Nieren- und Blasenverletzungen, bei Blutungen aus Magengeschwüren und aus dem Duodenum; dann die operative Behandlung des Ileus in seinen verschiedenen Formen, der Appendicitis, der Peritonitis. In ähnlicher Weise inhaltsreich sind die Capitel über die Urogenitalorgane, Rectum und After, eingeklemmte Hernien. Am Schlusse sind natürlich die Verletzungen der Extremitäten an den Knochen und Weichtheilen, speciell den Blutgefässen, Nerven und Sehnen bearbeitet.

Der Werth des Buches ruht nicht allein in dem reichem Inhalt, sondern ganz besonders in der vortrefflichen Darstellung, welche vollendet klar, obendrein durch eine Fülle instructivster neuer Zeichnungen ergänzt wird, dann durch den modernen, fortgeschrittenen Standpunkt, welche der Verfasser in allen klinischen und technischen Fragen einnimmt. Die neuesten Erfahrungen und Vorschläge sind berücksichtigt: die Serumtherapie wie die Gelatineinjection, die moderne Hirnchirurgie wie die Fortschritte der Bauchchirurgie und die Naht der Herzwunden; die deutsche Litteratur ist fleissig mit verwerthet.

Helferich.

Anzeigen litterarischer Neuigkeiten, welche der Redaction zugeschickt worden sind:

Bulletin of the John Hopkins Hospital. Vol. X. 105 und 106. Baltimore Dec. 1899. Jan. 1900. Aus dem Inhalt: Halsted, Contributions of the Surgery of the Bile Passages, especially of the Common Bile-Duct. Bloodgood, Early Exploratory Operations in Tuberculosis of the Hip.

Hoffa, Albert, Prof. in Würzburg. Die Orthopädie im Dienste der Nervenheilkunde. Mit 80 Abbildungen im Text. Jena, Gustav Fischer. 1900. Preis 4 Mark. (Sep.-Abdr. aus den Mittheilungen aus den Grenzgebieten der Medicin und Chirurgie Mikulicz, Naunyn.) Casuistik von Chorea, hysterischen Contracturen und Lähmungen, Gelenkneuralgien, Neurasthenie, Schreibkrampf, Paralysis agitans, Ischias, Apoplexia cerebri, Facialislähmung, Accessoriuskrampf, Kinderlähmungen, cerebrale Diplegien, verschiedene Rückenmarksleiden, z. B. 23 Fälle Tabes dorsalis. Im Ganzen 264 Fälle.

Die Therapie der Gegenwart (G. Klemperer). Februar und März 1900.

Monatsschrift für Geburtshülfe und Gynäkologie (A. Martin und M. Sänger). Band XI. Februar 1900. Heft 2.

La Pratique des accouchements obstétrique journalière. Par Henri Varnier, Prof. Paris. G. Steinheil. Éditeur Paris. Im Erscheinen. 26 Francs.

Handbuch der Laryngologie und Rhinologie, herausgegeben von Prof. Dr. Paul Heymann in Berlin. 34. u. 35. Lieferung. Inhalt: Pieniázek. Rhinosklerom. Killian, Erkrankungen der Nebenhöhlen der Nase. Kieferhöhle. Stirnhöhle.

Bulletins et Mémoires de la Société de Chirurgie de Bucarest. Tome II. No. 2. April—Juni 1899.

La Clinica Chirurgica. Publicata col concorso dei Professori di Chirurgia nelle Università Italiane. Periodico mensile. Anno VIII. No. 2. Febr. 1900. Vallardi, Milano.

Gazzetta Internazionale di Medicina Pratica. Anno III. No. 2—4. 31. Jan., 15. Febr., 28. Febr. 1900.

E. Merck, Darmstadt. Bericht über das Jahr 1899. Herausgegeben Januar 1899. Vorzügliches Nachschlagebuch und Quellenverzeichniss der modernsten Arzneimittel!

Anzeigen: Internationaler Congress für med. Elektrologie und Radiologie. Paris, 27. Juli bis 1. August 1900. Generalsecretär Prof. E. Doumer, Lille.

Bibliographia medica. Bibl. internationale des Sciences médicales. Réd. en chef Marcel Baudouin, Directeur de l'Institut de Bibliographie de Paris. (Bericht nach dem Vorbild des amerikanischen Index medicus. Erscheint monatlich. Beginn 15. Febr. 1900.)

Dr. Sick, Kiel.

S. Saltarino, Abnormitäten. Düsseldorf, Ed. Lintz, 1900.

Eine Zusammenstellung der mit irgend welchen bedeutenden Körperabnormitäten behafteten Menschen, welche als „Schauobjecte" die Aufmerksamkeit des grossen Publikums wie der Mediciner erregt haben. Man sieht nicht allein die Abbildungen solcher z. Th. berühmt gewordener Individuen, sondern liest auch ihre Lebensgeschichte und ihre besonderen Fähigkeiten. Auch für die Chirurgen ist es von Interesse, was z. B. der bekannte armlose Mann (Unthan) mit seinen Füssen auszuführen gelernt hat. Da finden sich ferner der bekannte „Mann mit der Gummihaut", „Fettkinder", Fälle von einseitiger und doppelseitiger Elephantiasis, Zwerge, Riesen, zweiköpfige Menschen, Haarmenschen; auch ein hübscher Fall von Myositis ossificans progressiva ist abgebildet (Rückenansicht).

Helferich.

Berichtigungen.

Band XLIV Seite 495 Zeile 11 von unten lies „Detorsion" statt Retorsion.
" " " 495 " 14 " oben " „perisplenischen" statt peripherischen.
" " " 499 " 9 " " " „verdickten und getrübten" statt verdickte und getrübte.
" " " 499 " 1 " unten " „Blutergüssen" statt Blutgefässen.

ENCYKLOPÄDIE
DER
GEBURTSHÜLFE
UND
GYNÄKOLOGIE

Herausgegeben
von

Prof. Dr. **M. Sänger** und Prof. Dr. **O. von Herff**
Prag Halle a. S.

Bearbeitet von

ALT, Uchtspringe. ASCH, Breslau. BAUMM, Breslau. BEUTTNER, Genf. BIERMER, Magdeburg. BIERMER, Wiesbaden. BODE, Dresden. BOLDT, New-York. BRAUN von FERNWALD, Wien. BRÖSE, Berlin. BÜCHELER, Frankfurt. BULIUS, Freiburg. CALMAN, Hamburg. von CHRISTIC, Bergen. CUSHING, Boston. CZEMPIN, Berlin. DIRNER, Budapest. DITTEL, Wien. DÖDERLEIN, Tübingen. DROYSEN, Göttingen. DÜHRSSEN, Berlin. ECKHARDT, Düsseldorf. EHRENDORFER, Innsbruck. EIERMANN, Frankfurt. ELISCHER, Budapest. ENGELMANN, Kreuznach. FALK, Hamburg. FASBENDER, Berlin. FEHLING, Halle. FISCHEL, Prag. FLATAU, Nürnberg. FLEISCHMANN, Wien. FRANK, Köln. FRÄNKEL, Ernst, Breslau. FRÄNKEL, L., Breslau. von FRANQUÉ, Würzburg. FRANZ, Halle. FREUND, H., Strassburg. FREYHAN, Berlin. FÜRST, Graz. GELLHORN, Jena. GELPKE, Liestal. GLÄSER, Danzig. GLÄVECKE, Kiel. GOTTSCHALK, Berlin. GRÄFE, Halle. von GUÉRARD, Düsseldorf. von HEBRA, Wien. HENNIG, Leipzig. von HERFF, Halle. HERMES, Berlin. HERZFELD, Wien. HOFFMANN, Darmstadt. HOFMEIER, Würzburg. HUBER, Leipzig. JACOBS, Brüssel. JELLINGHAUS, Kassel. JOSEPHSON, Stockholm. von KAHLDEN, Freiburg. KALLMORGEN, Frankfurt. KEHRER, Heidelberg KELLER, Berlin. von KÉZMÁRSZKY, Budapest. KIPPENBERG, Bremen. KLEIN, München. KLEINHAUS, Prag. KLEINWÄCHTER, Czernowitz. KLIEN, Dresden. KNAPP, Prag. KOBLANCK, Berlin. KÖNIG, Leipzig. KOSSEL, Berlin. KOSSMANN, Berlin. KÖSTLIN, Danzig. KÖTSCHAU, Köln. KÜSTNER, Breslau. LANGE, Königsberg. LANGE, Leipzig. LANTOS, Budapest. LEHMANN, Berlin. LIHOTZKI, Wien. LINDFORS, Upsala. LINDNER, Berlin. LUDWIG, Wien. MARTIN, Greifswald. MASSÉN, st. Petersburg. MEINERT, Dresden. MERTTENS, Düsseldorf. MEYER, Rob., Berlin. MEYER, Hans, Zürich. MORALLER, Berlin. MÜLLER, Arthur, München. MÜLLER, st. Petersburg. NAGEL, Berlin. NEUMANN, Siegfried, Budapest. NEUMANN, Julius, Wien. NIJHOFF, Groningen. ODEBRECHT, Berlin. OSTERLOH, Dresden. PETERS, Wien. PINCUS, Danzig. PLETZER, Bonn. POTEN, Hannover. PRÄGER, Chemnitz. PROCHOWNIK, Hamburg. REIN, Kiew. ROSENSTEIN, Breslau. ROSINSKY, Königsberg. ROSSA, Graz. SÄNGER, Prag. SARWEY, Tübingen. SAVOR, Wien. SCHÄFFER, Berlin. SCHÄFFER, Heidelberg. SCHATZ, Rostock. SCHÖNHEIMER, Berlin. SCHRAMM, Dresden. SCHULTZE, Jena. SELLHEIM, Freiburg. SEMB, Christiania. SEMMELINK, Leiden. SEMON, Danzig. SIMONS, Berlin SKUTSCH, Jena. von SOLOVIJ, Lemberg. SONNTAG, Freiburg. SPÄTH, Hamburg. STAUDE, Hamburg. von STEINBÜCHEL, Graz. STRASSMANN, Berlin. STRATZ, Haag. von STRAUCH, Moskau. von SWIECICKI, Posen. TEMESVARY, Budapest. THEILHABER, München. THIEM, Cottbus. THORN, Magdeburg. TORGGLER, Klagenfurt. VAHLEN, Halle. VEIT, Leiden. WALTHARD, Bern. WEBSTER, Toronto. WEGSCHEIDER, Berlin. von WILD, Kassel. WILLIAMS, Baltimore. WILMS, Leipzig. WINDSCHEID, Leipzig. WINTERNITZ, Tübingen. WOLFF, Berlin. ZIEGENSPECK, München.

LEIPZIG
VERLAG VON F. C. W. VOGEL
1900

Gr. Lex.-8°. 1900. Erscheint in 20 Lieferungen à 2 Mk.

XI.

Aus dem pathologischen Institut Marburg (Geheimrath Marchand) und der chirurgischen Klinik (Geheimrath Küster).

Ueber die Deckung von Magendefecten durch transplantirtes Netz.

Von

Prof. Enderlen,

Secundärarzt der Klinik.

(Mit 2 Abbildungen im Text und Tafel IV.)

Senn[1]) empfahl bei Operationen am Magendarmcanal zur Sicherung der Naht vollkommen losgelöste Netzläppchen zur Deckung zu verwenden.[2]) Er hielt das Verfahren besser als die Verwendung eines gestielten Lappens aus dem Netze.

Im Laufe der letzten Jahre finden wir von verschiedenen Autoren erwähnt, dass sie zum Schutze der Intestinalnaht einen Netzzipfel (im Zusammenhange mit dem übrigen Omentum) mit einigen Stichen über derselben befestigten.

Eine directe Verwendung zur Deckung eines Defectes in der Magenwand fand das Netz erst durch Braun.[3]) Dieser verschloss ein perforirtes Magengeschwür in der Weise, dass er das grosse Netz nach oben zog, einen dicken Zipfel auf die Magenöffnung legte und diesen in einiger Entfernung von der Perforationsstelle durch mehrere Seidenknopfnähte an der Magenwand fixirte. Es trat Heilung ein, welche noch nach $3^1/_2$ Jahren constatirt werden konnte.

1) Senn, An experimental contribution to intestinal surgery with special reference to the treatment of intestinal obstruction. Annals of Surgery. Bd. VIII. 1888. Referat Centralblatt f. Chirurgie. 1889. Nr. 5.

2) Diese sollten 1—$1^1/_2$ Zoll breit und lang genug sein, um eine circuläre Darmnaht vollständig umschliessen zu können. Bedingung war, dass bei der Befestigung der Netzstücke am Gekröse die Gefässe des letzteren nicht umschnürt wurden. Das Anheilen der Läppchen suchte Senn durch Scarification der Magen-, resp. Darmserosa zu erleichtern.

3) Centralblatt f. Chirurgie. 1897. Nr. 27.

Braun berichtet an derselben Stelle über den Fall von Bennet.[1]) Letzterer nahm ein Stück Netz und steckte es in die Magenöffnung hinein, „wie den Pfropf in eine Flasche". Das Netzstück wurde durch eine seine Dicke und die Magenwand durchdringende Naht fixirt, und weiterhin sein Peritonealüberzug durch 4—5 weitere Suturen mit demjenigen des Magens in Berührung gebracht. Es trat ebenfalls Heilung ein.

Landerer und Glücksmann[2]) sprechen den Gedanken aus: „vielleicht könnte mit Nutzen Netz auf das perforirte Geschwür aufgenäht werden". Sie selbst näherten in ihrem Falle mit seroserösen Nähten Magen, Colon transversum, Duodenum und Netz einander und nähten so zusammen, dass die Flüssigkeit nicht mehr in die Bauchhöhle ablaufen konnte. In einem Nachtrage zu der Arbeit[3]) berichten sie, dass der Patient an einer Perforation des Duodenum zu Grunde ging, und betrachten die „indirecte Uebernähung" nur als Nothbehelf, geeignet über die augenblickliche Gefahr hinwegzuhelfen.

Experimentell deckte nur Tietze[4]) Magendefecte mit Netz. Er verschloss ziemlich grosse Lücken der Magenwandung mit letzterem. Nach 2 Monaten lag das Netz tamponartig auf der Vorderwand des Magens; die Magenwandung zeigte an der Operationsstelle Faltung. „Das eingenähte Netzstück war aber so stark geschrumpft, dass sich die Ränder der ursprünglichen Magenwunde beinahe wieder berührten, und zwischen ihnen nur ein schmaler Spalt von ca. 1 cm Länge und 2—3 mm Breite übrig blieb." Mikroskopisch fand Tietze in dem transplantirten Netz zuerst Erscheinungen von Entzündung und später bindegewebige Schrumpfung. Das Magenepithel wucherte in kurzer Frist auf das Netz hinüber, was schon vom 8. Tage an bemerkbar war. Schliesslich kam es sogar zur Zottenbildung, allerdings in „grotesker Anordnung". Der Grundstock der Zotten wurde von einem jungen Bindegewebe gebildet, welches seine ernährenden Gefässe aus dem Netz bezog. Als Nebenbefund erwähnt Tietze die Wucherung von verschleppten Epithelzellen zu einer „Art traumatischer Epithelcyste".

1) Bennet, The Lancet. 1896. Vol. II.

2) Landerer u. Glücksmann, Operative Heilung eines Falles von perforirtem Duodenalgeschwür. Mittheilungen aus den Grenzgebieten der Medicin und Chirurgie. 1896. Bd. I.

3) Mittheilungen aus den Grenzgebieten der Medicin und Chirurgie. Bd. I. S. 738.

4) Tietze, Schlesische Gesellschaft für vaterländische Cultur. Deutsche med. Wochenschrift. 1899. Nr. 26. S. 159 und Experimentelle Untersuchungen über Netzplastik. Beiträge zur klinischen Chirurgie. Bd. XXV. Heft 2. 1899.

Bevor ich zu meinen eigenen Versuchen übergehe, möchte ich noch einige Arbeiten anführen, welche auf die Verletzungen der Magenschleimhaut klinisch oder experimentell Bezug haben.

Fälle, in welchen bei der Sondirung Stückchen von Magenschleimhaut ohne Schaden abgerissen wurden, sind von v. Ziemssen[1]), Leube[2]), Shlip[3]), Wiesner[4]), Crämer[5]) beschrieben.

W. Körte[6]) stellte experimentell fest, dass Quetschungen, Blutextravasate, Abschneidung von Falten und Aetzgeschwüre in der Schleimhaut des Magens relativ gut heilen. Ueber ähnliche günstige Erfahrungen nach Schädigung der Magenschleimhaut auf diese oder jene Art berichten Leube[7]), Quincke und Daettwyler[8]), Griffini und Vassale[9]), Poggi[10]), Centanni[11]), Matthes[12]) und Pavy.[13]) Auf die Einzelheiten der histologischen Befunde werde ich soweit als nothwendig später eingehen.

Eigene Versuche.

Diese wurden an Katzen und Hunden angestellt. Zur Vorbereitung wurde den Thieren 24 Stunden vor dem Eingriffe jede Nahrung entzogen.

Der Eingriff gestaltete sich folgendermaassen:

1. Vorziehen des Magens und Vereinigung des Netzes mit demselben durch seroseröse Naht in der Nähe der grossen Curvatur.

2. Incision des Magens und Excision eines Stückes der Magenwandung (bei Katzen von 1 qcm, bei Hunden von 2 qcm bis zu 2 Markstückgrösse). Die anliegende Schleimhaut prolabirt bei diesem Acte sehr stark. Ich trug sie jedesmal so weit ab, bis die Wundfläche der Mucosa in das gleiche Niveau mit der Magenserosa kam. Nun die zweite Netzserosanaht, an dem Wundrande.

---

1) v. Ziemssen, Archiv f. klinische Medicin. Bd. X.
2) Leube, Archiv f. klinische Medicin. Bd. XVIII.
3) Shlip, Lancet. 1872.
4) Wiesner, Berliner klinische Wochenschrift. 1870.
5) Crämer, Münchener med. Wochenschrift. 1891. Nr. 52.
6) W. Körte, Beitrag zur Lehre vom runden Magengeschwür. Inaug.-Diss. Strassburg 1875.
7) Leube, Archiv f. klinische Medicin. Bd. X.
8) Quincke u. Daettwyler, Deutsche med. Wochenschrift. 1882.
9) Griffini u. Vassale, Ziegler's Beiträge. Bd. III. 1888.
10) Poggi, Ziegler's Beiträge. Bd. III. 1888.
11) Citirt bei Poggi.
12) Matthes, Ziegler's Beiträge. Bd. XIII. 1893.
13) Pavy, Med. Times and Gaz. 1863. Citirt bei Matthes.

3. Verschluss des Defectes durch 2 Reihen von Nähten (Netz-Magenserosa).

4. Befestigung eines weiteren Netzzipfels über dem Ganzen mit 3 oder 4 Seidennähten.

Letzteres war namentlich bei Katzen mit fettarmem Netze nothwendig, bei welchen das äusserst dünne Netz sehr leicht beim Nähen einriss.

5. Bauchnaht.

Nach der Netztransplantation mussten die Thiere nochmals 24 Stunden hungern, dann wurde Milch in langsam steigender Menge gegeben, schliesslich die gewöhnliche Kost (Hunden auch Knochen) dargereicht.

Die Hunde überwanden den Eingriff in jedem Falle, ohne irgend welche Krankheitserscheinungen zu zeigen. Die Katzen dagegen litten alle mehr oder weniger schwer, wie aus der Beschreibung der einzelnen Fälle hervorgehen wird.

Versuche.

3 Tage (junge Katze).

Defect 1 qcm. Anheftung des Netzes mit 2 Reihen von Nähten, Sicherung durch einen Netzzipfel. 3 Tage post op. sehr elend, starker Durchfall; mit Chloroform getödtet. Keine Spur von Peritonitis. Die Nähte schlossen auch bei starker Füllung des Magens dicht. In dem aufgeschnittenen Magen bot die Operationsstelle das Bild eines Geschwüres. Der Defect war ziemlich verkleinert. Am besten orientirt wohl ein Durchschnitt durch die Magenwand über die Verhältnisse. Man erkennt auf demselben sehr gut die Ausstülpung der Magenschleimhaut, welche jedoch nur bis zur Muscularis reicht. Der Grund des Geschwüres wird durch das fest adhärente Netz gebildet.

Anderwärts hat eine Art Taschenbildung durch das Omentum stattgefunden, welche eventuell für später verhängnissvoll werden konnte (durch Abscessbildung).

Bei der Schilderung des mikroskopischen Bildes wird es genügen nur den einen Rand zu berücksichtigen, da beide übereinstimmende Wundverhältnisse liefern.

Die nach Art einer elastischen Faser umgebogene Schleimhaut lässt bis kurz vor der Durchtrennungsstelle allenthalben gut erhaltene Zellen erkennen. Hier finden sich spärliche degenerirte Zellen. Sie endet mit einem Drüsenhalse kurz vor der durchtrennten Magenmusculatur; der Defect wird von einem dem Stratum proprium ähnlichen gefässreichen Gewebe ausgefüllt. Das letztere wird nahezu in seinem ganzen Bereiche von neugebildetem Epithel überzogen. Die ersten Epithelzellen gleichen vollkommen denjenigen, welchen wir in dem Drüsenhalse begegnen, stammen also entschieden von diesen ab. Zuerst finden wir Cylinderepithel. Je weiter die Zellen von dem Drüsenhalse abliegen, desto niedriger werden

sie. Das Epithel hört vor der stark zerklüfteten Muscularis auf. Die vielen Buchten und Risse in der Muscularis sind von zahlreichen Leukocyten ausgefüllt. Die Kerne der Muskelzellen zeigen verschiedene Grade der Degeneration. Einzelne Territorien, namentlich die am Rande, sind vollkommen kernlos. Mit der Entfernung vom Schnittrande nimmt die Degeneration ab, um langsam normaler Musculatur Platz zu machen. Das Netz, welches am weitesten gegen das Lumen des Magens zu liegt, ist in

Fig. 1.

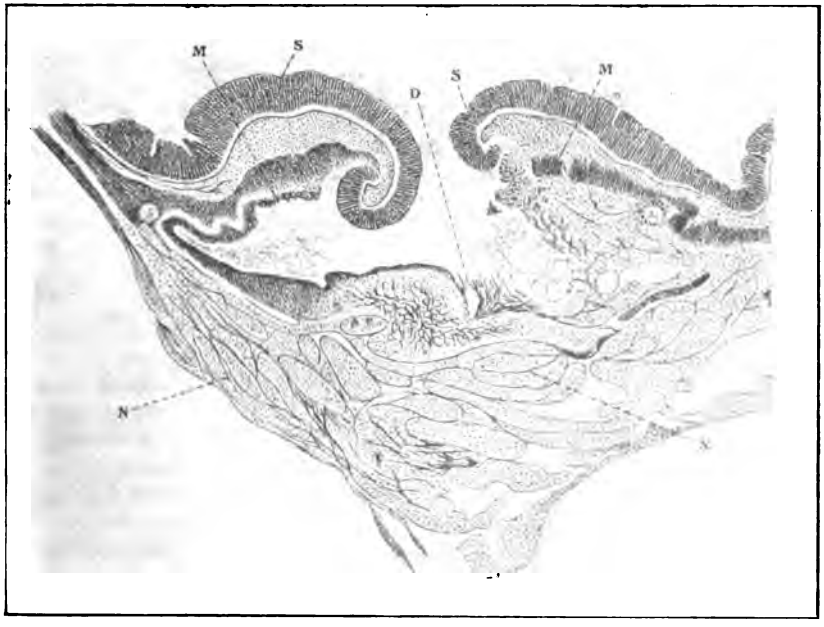

N = Netz, *D* = Defect, *S* = Schleimhaut, *M* = Muscularis.

ziemlicher Ausdehnung der Nekrose verfallen. Hier stösst es an die vorhin beschriebene degenerirte Muskelpartie. Erst in der Nähe der Serosa hat das Netz mit der Muscularis eine feste Verklebung eingegangen, und hier zeigt es ausser Degenerationserscheinungen auch gut erhaltene Zellen. Die gut erhaltenen Partien verdanken ihr Dasein nicht nur der Verbindung mit der Muscularis (der Gefässaustausch zwischen beiden ist geringgradig), sondern vorwiegend dem Zusammenhange mit dem übrigen Netze. In der zur Transplantation verwendeten Netzpartie bemerkt man ausser Leukocyteninfiltration reichlich neugebildete Bindegewebszellen, welche in Form von breiteren und schmäleren Zügen angeordnet sind. Mitosen sind hier äusserst spärlich vertreten.

7 Tage (junge Katze).

Defect in der Magenwand etwa 1 qcm gross. Zwei Nahtreihen rings herum. (Am 7. Tage hatten die Nähte der Bauchwand durchgeschnitten, die

Ränder klafften.[1]) Um das Präparat frisch einlegen zu können, wurde die Katze mit Chloroform getödtet. Füllung des Magens mit Müller-Formol, wobei sich der Netzverschluss als vollkommen dicht erwies. Die ehemalige Verletzungsstelle liess einen etwa 3 mm breiten seichten Defect erkennen; makroskopisch konnte man ferner schon feststellen, dass eine Neubildung von Schleimhaut noch nicht stattgefunden hatte.[2])

Fig. 2.

7 Tage (Katze).
D = Stelle des ehemaligen Defectes.

Der mikroskopische Befund kann mit wenigen Worten wiedergegeben werden, da er keine wesentlichen Veränderungen gegenüber demjenigen vom 3. Tage bietet.

Die Epithelisirung des transplantirten Netzes ist nur um Weniges weiter fortgeschritten. Das Epithel bildet wieder als Cylinderepithel eine Fortsetzung des getroffenen Drüsenhalses; auch die Abnahme der Höhe mit der Entfernung vom Schnittrande kehrt wieder. In dem Netz ist es fast überall zu einer bedeutenden Vermehrung der Bindegewebszellen ge-

1) Als Nahtmaterial war Aluminium-Broncedraht verwendet worden. So sehr derselbe beim Menschen zur Hautnaht geeignet ist, so wenig empfiehlt er sich nach meinen Erfahrungen bei jungen Thieren (Hunden und Katzen) mit zarter, weicher Haut.

2) In einem zweiten Falle von derselben Versuchsdauer lag das Netz als fester Pfropf auf der Magenwandung. An dem aufgeschnittenen Organ zeigte sich in der Nähe des Pylorus ein rundlicher, etwa ½ cm im Durchmesser haltender Defect der Mucosa. Zu diesem Geschwür verlief die intacte Schleimhaut in radiär gestellten Falten. Eine mikroskopische Untersuchung fand nicht statt, um das Präparat nicht zu zerstören (vergl. Abbildung).

kommen. Die zum Theil sehr breiten Züge von jugendlichem Bindegewebe umschliefsen theils einzelne Fettzellen, theils Nester derselben von verschiedener Grösse. In den eben erwähnten Strängen von Bindegewebszellen sind Leukocyten ziemlich spärlich vertreten. Die letzteren finden sich aber in reichlicher Anzahl in der Nähe von einigen nekrotischen Netztheilen.

10 Tage (junge Katze).

Der gesetzte Defect war ungefähr 1 qcm gross. Die noch prolabirende Schleimhaut wurde abgetragen. Nach Anlegung der doppelten Nahtreihe wurde ein Netzzipfel über der bedeckten Stelle mit ein paar Suturen fixirt. 10 Tage später litt das Thier an Durchfall und war so elend, das sich es mit Chloroform tödtete.

Das Peritoneum war vollkommen glatt und glänzend, das Netz sass dem Magen fest auf und mit ihm war die untere Fläche der Leber fest verwachsen.

In dem fixirten aufgeschnittenen Magen war der rundliche Defect nur mehr 3 mm im Durchmesser; die Tiefe (vom Geschwürsrande an gemessen) betrug 7 mm. In der Höhlung fanden sich reichlich Nahrungsreste. Erwähnenswerth scheinen mir die zahlreichen Hämorrhagien zu sein, die sich auf der Höhe der Schleimhautfalten vorfinden. Es ist möglich, dass diese Blutungen mit den am Netz vorgenommenen Manipulationen in Zusammenhang zu bringen sind.

v. Eiselsberg[1]) beobachtete 8mal Magen-, bezw. Duodenalblutungen nach grösseren Eingriffen am Magendarmtractus. Er ist geneigt, die Blutungen mit Billroth als Verschleppung von theils inficirten, theils wenig oder nicht inficirten Thromben aus den unterbundenen Netzstümpfen „wahrscheinlich im Wege der rückläufigen Embolie" aufzufassen. Netzabbindung und Torsion lieferten ihm im Thierexperimente beim Kaninchen multiple Hämorrhagien der Magenschleimhaut, während bei Ratten der Erfolg ausblieb.

Der Epithelüberzug ist auch nach 10 Tagen nur in sehr geringer Ausdehnung nachzuweisen. Die nekrotischen Partien, Vermehrung der Bindegewebszellen und Leukocyten finden wir ebenso vertreten wie in den vorhergehenden Tagen. Als neuer Befund kommt in dem jugendlichen Bindegewebe nur das Auftreten von Fibrillen hinzu. An einzelnen Stellen sind diese ziemlich reichlich, so dass man den Eindruck gewinnt, dass der Abschluss gegen die Bauchhöhle ziemlich fest und sicher geworden ist. Im dem vorliegenden Falle bildet die Leber noch eine weitere Verstärkung. Der Uebergang von dem Netz auf die Leber zeigt verschiedene Bilder. An einer Stelle z. B. ist eine grosse Anzahl von Fettzellen nur durch einen schmalen Streifen jungen Bindegewebes von der Leberkapsel getrennt. An anderen Orten finden wir das oben erwähnte massige jugendliche Bindegewebe mit seinen zahlreichen Fibrillen. Hier ist die Grenze zwischen den beiden Geweben nicht so scharf gekennzeichnet wie an der erstangeführten Stelle. Es ziehen nämlich da und dort mit Gefässen versehene, ziemlich kurze Bindegewebsstreifen in die Lebersubstanz hinein,

1) v. Eiselsberg, Ueber Magen- und Duodenalblutungen nach Operationen. Langenbeck's Archiv. Bd. LIX. 1899.

welche einzelne Leberzellen umspinnen. Der Leberrand bekommt auf diese Weise ein buchtiges Aussehen.

Betreffs des Epithels habe ich noch nachzutragen, dass es die früher erwähnte Abnahme in der Höhe aufweist, dass es ferner an einer Stelle zu einem schmalen Zacken emporgehoben ist; der Grundstock, welchem es aufsitzt, wird von einigen jugendlichen Bindegewebszellen gebildet.

21 Tage (Hund).

Exstirpation einer zweimarkstückgrossen Partie der Magenwandung, mit Abtragung der vorgefallenen Schleimhaut. Das aufgenähte Netz konnte man ohne Schwierigkeit in das Magenlumen einstülpen.

Das Thier war von Anfang an munter. 21 Tage nach dem Eingriffe wurde der Hund getödtet. Das Peritoneum war glatt und glänzend, das Netz lag als derber flacher Pfropf an der Stelle des ehemaligen Defectes. An dem eröffneten Organ zog die Schleimhaut in radiären Falten zu einem rundlichen, etwa $^3/_4$ cm im Durchmesser haltenden Geschwür. Schnitte durch die uns hauptsächlich interessirende Stelle ergeben eine ziemlich flache Grube, die beiderseits von Magenschleimhaut begrenzt ist. Deutlich tritt ferner die Unterbrechung der Muscularis in Erscheinung.

Die mikroskopische Untersuchung liefert gegenüber dem Befunde vom 10. Tage einige Veränderungen. Die Fibrillenbildung in dem vom Netz gelieferten jungen Bindegewebe hat zugenommen, der Verschluss hat demnach ein festeres Gefüge angenommen. In den schon ziemlich straffen Bindegewebszügen und Bündeln begegnen wir einer geringeren Anzahl von Leukocyten als in den früheren Tagen. Diese treten erst auf, wenn wir uns dem Geschwürsgrunde nähern. In dem letzteren finden sich neben gut erhaltenen Leukocyten zahlreiche weisse Blutkörperchen, welche eine weitgehende Degeneration aufweisen; ausserdem beobachtet man an zahlreichen Bindegewebszellen ausgedehnte Zerfallserscheinungen. Von den Schleimhauträndern her hat sich das Epithel auf eine weitere Strecke vorgeschoben. In manchen, aber nicht zahlreichen Zellen sind Mitosen nachzuweisen. Auch hier ist wieder die Beobachtung zu machen, dass die Cylinderepithelzellen mit der Entfernung von ihrem Ursprungsorte (Drüsenhals) an Höhe abnehmen. An beiden Uebergangsstellen auf das Netz findet sich je eine mässig tiefe Bucht, die von Epithel ausgekleidet ist. Die eben erwähnte Einsenkung wird auf der einen Seite von der Magenschleimhaut, auf der anderen von dem Netz gebildet. Die Schleimhaut krempelt sich ja, wie eingangs erwähnt, peritonealwärts um und so ist das Epithel genöthigt zur Netz(magen)fläche aus der Tiefe hinaufzuwandern. Der neugebildete Epithelsaum zieht vielfach in ziemlich gerader Linie über das Netz; einigemale allerdings bildet das letztere eine schmale niedrige Prominenz, die Gefässe enthält. Kurz zusammengefasst finden wir: Ein Fortschreiten in der Epithelisirung des transplantirten Netzes, Zunahme der Fibrillen und einen Rückgang der Entzündungserscheinungen.

43 Tage (Hund).

Das exstirpirte Stück war über 1 qcm gross; die prolabirende Schleimhaut wurde soweit abgetragen, dass ihr Wundrand in das Niveau der

Magenserosa kam. Das Netz wurde in doppelter Reihe darüber genäht. Das Thier zeigte nie krankhafte Erscheinungen.

Bei der Obduction fand sich das Netz in der Nähe der grossen Curvatur fest mit dem Magen verwachsen. Füllung des Magens mit Müller-Formol.

An dem eröffneten Organ bildete die Schleimhaut einen continuirlichen Ueberzug der Magenwandung. Ein Defect war trotz genauester Untersuchung nicht aufzufinden. Die Stelle der ehemaligen Verletzung kam erst auf Querschnitten durch die Resectionsstelle zu Tage. Hier konnte man sie bei aufmerksamem Zusehen an der Unterbrechung der Muscularis erkennen. Diese erstreckte sich auf die Länge von $^1/_2$ cm.

Mikroskopisch findet sich statt der entfernten Musculatur ein ziemlich straffes welliges Bindegewebe, an welches sich peritonealwärts Netz mit meist schmalen Bindegewebszügen anschliesst. Nach den Befunden von den früheren Tagen kann es keinem Zweifel unterliegen, dass die Narbe von dem Netz gebildet wird. In das derbe Bindegewebe ragen von beiden Seiten her Muskelstreifen, welche sich verjüngen. Gegen den Magen hin fallen in dem Bindegewebe mehrere Hohlräume auf (nicht in allen Schnitten), von welchen der am meisten ausgedehnte 0,526 mm im grössten Durchmesser hält. Dieselben sind mit einem hohen Cylinderepithel ausgekleidet. Dicht an die Hohlräume schliesst sich eine etwas niedrige Schicht an, die aus kleineren Hohlräumen besteht (ebenfalls Cylinderepithelauskleidung) und auf diese folgen kurze, in geringem Grade unregelmässige gewundene Schläuche, wie sie auch Tietze beschreibt. In einigen Schnitten sind die Schläuche mit ihren locker gefügten Grundstöcken in Form einer Pyramide auf der Narbe aufgebaut. Endlich finden wir auch Stellen, an welchen die quer- und längsgetroffenen Schläuche (denn solche sind die vorhin erwähnten Hohlräume) vollkommen fehlen. Von der Peritonealhöhle nach dem Magenlumen gestaltet sich das Bild folgendermaassen: Zuerst kommt Netz, das an einzelnen Stellen Vermehrung des Bindegewebes aufweist; daran reiht sich ein straffes Bindegewebslager mit parallel geordneten Bündeln. Auf den letzteren ruht eine Strecke lang ein einreihiges Epithel, welches sich sodann auf eine einzige quergelagerte Zacke hinüberschlägt; an der Basis der letzteren finden sich 2 mit Cylinderepithel ausgekleidete, der eine längs, der andere quer getroffen und nun folgt nach einem etwas gefalteten Epithelsaum im weiteren normale Magenschleimhaut. Auch in diesen Präparaten ist ersichtlich, dass die Schleimhaut sich nach aussen umkrempelt offenbar durch den Zug der Muscularis mucosae. In allen Schnitten ist es ferner deutlich, dass das neugebildete Cylinderepithel vollkommen dem Ueberzugsepithel entspricht.

Das kurze Facit ist demnach: Verschluss des Defectes in der Musculatur durch Narbe (die vom Netz geliefert wird) und Regeneration der Magenschleimhaut.

68 Tage (Hund).

Exstirpation einer über 50-Pfennigstück grossen Partie der Magenwand mit Resection der prolabirenden Schleimhaut.

Das Thier ging 68 Tage nach dem Eingriffe an einer Pneumonie zu Grunde.

Obduction der Bauchhöhle: Peritoneum glatt und glänzend, das Netz als festes Polster an der Stelle des ehemaligen Defectes. Das Auffinden der Narbe erforderte dieselbe Sorgfalt wie in dem vorhergehenden Falle.

Bei makroskopischer Betrachtung der Schnitte erkennt man deutlich, dass die Magenmusculatur etwa auf die Länge von $^1/_2$ cm unterbrochen ist. Mikroskopisch erweist sich diese Distanz als etwas kürzer, da von beiden Seiten sich rasch verjüngende Muskelbündel in die Narbe hereinragen. Die Narbe wird durch straffes, welliges Bindegewebe gebildet. An dieselbe schliessen sich nach innen (magenwärts) rundliche, ovale grosse, schon makroskopisch erkennbare Buchten an, welche mit gut erhaltenem Cylinderepithel ausgekleidet sind; auch anscheinend vollkommen abgeschlossene Hohlräume fehlen nicht. Die Zotten, welche die Buchten umgrenzen oder die scheinbaren Cysten (Schrägschnitte von Buchten) überdachen, sind etwas unregelmässig, aber allenthalben mit schönem, hohem Cylinderepithel überzogen. Haupt- und Belegzellen fehlen. Eine Muscularis mucosae fehlt an der eben beschriebenen Stelle (im Bereich der Netznarbe) sie taucht erst auf mit dem Beginne normaler Magenschleimhaut.

Die Fäden sind theils von einem schmalen Saume von Bindegewebe und Fremdkörperriesenzellen umgeben, theils besteht eine ausgedehntere Infiltration an ihrem Rande.

Zusammenfassung.

Verhalten des Epithels: Es ist einleuchtend, dass das Epithel zunächst auf den Eingriff mit Degenerationserscheinungen reagirt; die letzteren schwinden aber sehr rasch, so dass nach 3 Tagen nur Spuren von regressiven Zellveränderungen nachzuweisen sind. Um diese Zeit sieht man bereits einen kurzen Streifen neugebildeter Epithelzellen an den Rändern des Defectes. Charakteristisch für die jungen Zellen ist, dass sie mit der Entfernung vom Schleimhautwundrande an Höhe abnehmen.[1]) Das Vorrücken gegen den Defect hin erfolgt ziemlich langsam, was sich sehr einfach durch die ungünstigen Wundverhältnisse des zu epithelisirenden Defectes erklärt. Nach 3 Wochen noch ist eine ziemlich beträchtliche Strecke unbedeckt. Um diese Zeit sieht man (was nach 10 Tagen spärlich angedeutet ist) an einzelnen Stellen schmale zellenartige Bindegewebsfortsätze, die mit Epithel überzogen sind; Einsenkungen der Epithelzellen in die Tiefe sind selten und erreichen keine nennenswerthe Ausdehnung. Mitosen sind noch 21 Tage nach der Transplantation in den Epithelzellen, welche den Defect decken, nachzuweisen. Die Zahl derselben hält sich aber innerhalb bescheidener Grenzen. Nach 44 Tagen kann der Defect vollkommen mit Epithel überzogen sein, nur bietet die Anordnung desselben an einzelnen Stellen Verschiedenheiten. An einer Partie sahen wir eine etwas

1) Griffini und Vassale haben dasselbe beobachtet.

wellige Epithelreihe, welche durch eine zottenartige (mit Epithel bedeckte) Erhebung unterbrochen wird. Andernorts finden wir, dafs es zu zahlreichen faltigen und gewundenen Erhebungen des Untergrundes gekommen ist. Sowohl die Erhebungen (welche manchmal verästelt sind), als auch die von ihnen eingeschlossenen Buchten sind mit Cylinderepithel bekleidet. Die schräg geschnittenen Schläuche können namentlich in den am meisten peritonealwärts gelegenen Partien den Gedanken an abgeschlossene Hohlräume aufkommen lassen, doch klärt die genauere Besichtigung, namentlich der Epithelien, darüber auf.[1]) Nach 68 Tagen ist in dem Verhalten des Epithels keine Aenderung gegenüber demjenigen vom 44. Tage nachzuweisen. Hervorzuheben ist, dass sich bis zu dieser Zeit in dem Bereiche des Defectes weder Haupt-, noch Belegzellen nachweisen lassen, dass das vorhandene Epithel lediglich „Ueberzugsepithel" ist.

Mit der letztgenannten Angabe befinde ich mich vollkommen in Uebereinstimmung mit Matthes (l. c.), während Griffini und Vassale (l. c.) das Epithel, welches den Defect deckt, aus dem Drüsenepithel der Wundränder hervorgehen lassen. Das neue Ueberzugsepithel bildet im weiteren Verlaufe (und zwar rasch) „wahre Labdrüsen".

Der Zufall ist möglich, dass in unseren Fällen immer Ueberzugsepithel mit dem Wundrande in Berührung kam und dass dieses wucherte. Eine scharfe Grenze ist wohl überhaupt nicht zu machen, da das Deckepithel ohne Grenze in die Drüsenausführungsgänge übergeht. Die Möglichkeit, dass von dem Drüsenepithel aus ebenfalls eine deckende Schicht gebildet werden kann, will ich durchaus nicht abstreiten. Ich glaube nur, dass das Drüsenepithel selten an den Wundrand stossen wird. In den Protokollen ist die Krümmung erwähnt, welche die Schleimhaut am Wundrande aufweist; diese wird durch die Retraction der Muscularis mucosae bedingt; so dürfte es wohl meist dazu kommen, dass Ueberzugsepithel an den Wundrand anstösst und zur Wucherung gelangt. Matthes (l. c.) glaubt ebenfalls, dass dasjenige Epithel wuchert, welches an den Defect grenzt; „es kommt eben auf die Schnittführung an, ob dies Drüsenepithel, oder nur Ueberzugs- oder Vorraumepithel ist".

Das verpflanzte Netz geht ebenfalls Veränderungen ein. In den ersten Tagen herrschen die entzündlichen Veränderungen und die

1) Ich will nicht in Abrede stellen, dass eine Cystenbildung durch Verlagerung von Zellen bei der Naht vorkommen kann. Diese führt Tietze an und giebt auch eine Abbildung dafür. Ferner sah ich selbst ähnliche Bilder, wie sie Tietze beschreibt, sowohl bei der Transplantation des Netzes auf die Blase, als auch bei derjenigen auf den Magen.

umschriebenen Nekrosen vor. Dann schwinden die letzteren und es kommt zu einer reichlichen Bindegewebsneubildung. Die Entzündung schwindet naturgemäss an der dem Magenlumen zugekehrten Partie am spätesten, während sie in den aussen (nach dem Peritoneum) gelegenen Zonen längst abgeklungen ist. Das neugebildete Bindegewebe wird im Laufe der Zeit immer kernärmer, die Fibrillen werden ziemlich parallel der Magenwand geordnet. Von der Hauptmasse des Bindegewebes an der Stelle des Defectes ziehen mehr oder weniger rasch sich verjüngende Bündel in das anliegende Netz hinein.

Das Omentum endlich, welches sich ausser dem Bereiche der Nähte befindet, aber doch an den Magen zu liegen kommt, zeigt ein verschiedenes Verhalten. An einzelnen Stellen geht es eine sozusagen ideale Prima reunio ein, sodass man zu den verschiedensten Zeiten nur 2 oder 3 Reihen von Bindegewebszellen an der Stelle der Vereinigung sieht. An anderen Orten tritt eine rege Vermehrung der Bindegewebszellen in dem Netz auf und ein mehr oder weniger breiter Streifen von Bindegewebe, der kurze Fortsätze in die Magenwand schickt, bezeichnet die Verwachsungsstelle.[1])

Wir sehen aus dem eben Erwähnten, dass die Regeneration sowohl des Epithels, als auch der Magenschleimhaut (als ganzes) verhältnissmässig langsam und nicht vollkommen zu Stande kommt. Bei einfachen Schleimhautexstirpationen geht dies rascher vor sich. Nach Griffini und Vassale (l. c.) z. B. ist der Defect in 8—10 Tagen mit Epithel überzogen. Diese rasche Bekleidung mit dem Epithel trat aber nur dann ein, wenn spät Nahrung gereicht wurde und wenn nur geringe Mengen gegeben wurden. Poggi (l. c.) constatirte ebenfalls eine rasche Regeneration des Epithels, der Drüsentheil braucht aber nach ihm viel länger zur Wiederherstellung, es vergehen mehrere Monate, bis die Mucosa wieder als normal anzusehen ist. Matthes (l. c.), welcher sehr grosse rundliche Schleimhautstücke (6 cm im Durchmesser) excidirte, sah eine langsamere Epithelisirung des infiltrirten Defectgrundes und spätfolgende Drüsenbildung, die vom Rande nach dem Centrum fortschritt.

Die Gründe für die Differenz in der Zeitdauer liegen ziemlich klar zu Tage. Wird nur die Schleimhaut weggenommen, so contrahirt sich die Muscularis mucosae sehr stark, wodurch eine Annäherung der Wundränder stattfindet. Diese heben namentlich Leube, Poggi, Vassale, Griffini und Matthes hervor. Dadurch allein wird der Defect schon bedeutend verkleinert. So kann es kommen,

1) Der Fall von 7tägiger Versuchsdauer, bei welchem es zum Darmvorfall gekommen war, weist natürlich ausgedehntere entzündliche Erscheinungen auf.

dass schon nach kurzer Zeit die Operationsstelle kaum mehr auffindbar ist. (Griffini.) Einzelne der Autoren halfen sich daher in der Weise, dass sie nicht nur der Fläche nach grosse Stücke exstirpirten, sondern dass sie auch die Muscularis einkerbten. (Griffini.) Auch dann fand noch eine starke Verkleinerung des Defectes statt. Die Wundverhältnisse sind bei der Entfernung von Schleimhaut allein einfachere, als bei der Exstirpation der ganzen Wandung. Vor Allem ist die Gefässversorgung besser. In dem transplantirten Netz sind freilich ebenfalls Gefässe enthalten, doch erleidet die Circulation eine starke Störung infolge der angelegten Nähte. Dafür sprechen die in den Protokollen angeführten Nekrosen auf das Deutlichste.

Trotz der ungünstigen Verhältnisse bei der Magenwandresection sahen Tietze (l. c.) und wir nicht nur eine Epithelisirung des Defectes, sondern auch die Bildung von Drüsenschläuchen. Ferner wurde von beiden Seiten die starke Verkleinerung der Lücke festgestellt. Tietze macht dafür die eintretende Schrumpfung des transplantirten Netzes verantwortlich; diese zieht nach ihm auf einen Theil der anliegenden Magenschleimhaut auf das Netz herüber. Sicher ist es, dass dem schrumpfenden Netz ein Antheil an der Verkleinerung des gesetzten Defectes zukommt; ich glaube aber, dass noch ein anderer Factor in Betracht zu ziehen ist, die Contraction des Magens. Das Vordrängen der Mucosa nach Entfernung eines Stückes der Wandung spricht deutlich dafür; es wird bei dieser Contraction die Magenschleimhautoberfläche gewissermaassen zu gross. Tietze legte eine Längsincision von 5 cm an und liess sich die Wundränder auseinanderziehen, so dass eine kreisrunde Oeffnung entstand. Eine 5 Markstückgrosse Netzpartie deckte sie. Leider ist nicht ersichtlich, wie gross der Defect war, als mit dem Zuge nachgelassen wurde. Jedenfalls blieb die Oeffnung nicht kreisrund, dagegen spricht der Obductionsbefund, in welchem von einem schmalen Spalt (1 cm lang, 2—3 mm breit) die Rede ist[1]), worauf auch Rosenberg[2]) hinwies. Schneidet man bei prall gefüllter Blase den Scheitel derselben ab, so zieht sich der Rest binnen kürzester Zeit sehr stark zusammen. Auch Ehrendorfer[3]) hebt die starke Contraction des Magens nach Exstirpation einer grossen Geschwulst aus der Wandung (ohne Eröffnung des Cavums) desselben hervor. Gegen die Netzschrumpfung als alleinige Ur-

1) Eine ähnliche Verkleinerung kann man bei Exstirpation von Stücken aus der Blase beobachten.

2) Rosenberg, Virchow's Archiv. Bd. CXXXII.

3) Ehrendorfer, Wissenschaftliche Aerztegesellschaft in Innsbruck. 28. Oct. 1899. Wiener klinische Wochenschrift. 1900. Nr. 2.

sache lassen sich aber auch die Befunde aus der ersten Zeit geltend machen.

Am 3. und 7. Tage bestehen nur entzündliche Veränderungen in dem Netz, von einer Schrumpfung ist um diese Zeit nichts zu sehen, und dennoch ist der Defect verkleinert. Die Schrumpfung des neugebildeten Bindegewebes beginnt erst später, etwa Ende der 2. Woche. Ich glaube demnach die Angabe von Tietze dahin ergänzen zu dürfen, dass neben dem Netz der Magen als Ganzes an der Verkleinerung des Defectes betheiligt ist.

In einem weiteren Punkte kann ich mich mit Tietze nicht einverstanden erklären. Er sagt (S. 420): „Der Vorgang der Einheilung von Netz .... stellt sich also so dar, dass dasselbe sich reactionslos an die Magen- und Darmserosa anlegt und mit dieser in einer Art idealer Prima reunio verschmilzt." Ohne Reaction könnte es aber überhaupt zu keiner Verheilung kommen, und Tietze selbst führt auf S. 418 das Zugrundegehen des Epithels (Deckzellen Marchand) von Magenserosa und Netz, sowie die Verbindung von Blut- und Lymphbahnen an.

Schliesslich ist noch auf die praktische Verwerthung der Netztransplantation einzugehen. Das Verfahren, eine unsichere Naht am Magendarmtractus durch dieselbe zu schützen, hat in der Praxis, wie eingangs erwähnt, vielfach Verwendung gefunden. Dass sie Nutzen hat, beweist unter Anderem die Arbeit von Rindfleisch[1]). Letzterer fand bei ungenügender Schleimhautvereinigung in dem Grunde der sich bildenden „Furchen und Höhlen" manchmal Netz vor. Den hohen Werth des Verschlusses von Magenperforationen durch das Netz demonstriren uns die Fälle von Braun und Bennett. Besser wird es freilich sein, den Defect durch die Naht zu schliessen und dann erst durch das transplantirte Netz die Operationsstelle zu verstärken. In manchen Fällen schneiden, wie ich mich auch selbst überzeugen konnte, die Fäden immer durch, und dann bleibt eben die Netzplastik das letze Hilfsmittel. Für die Heilung liegen die Verhältnisse ungünstiger als im Experimente. Eine spontane Annäherung der Ränder kann wohl kaum stattfinden, namentlich wenn ausgedehntere Verwachsungen vorliegen. Dann sind die Ernährungsbedingungen offenbar ungünstiger, ferner ist der Epithelsaum, von welchem die Regeneration auszugehen hat, unter Umständen ziemlich weit entfernt (grosses Geschwür). Schliesslich ist noch zu bedenken, dass es in dem aufgepflanzten Netz zu Abscedirung kommen kann. Gerade in den ersten Tagen nach der

1) Rindfleisch, Experimentelle Untersuchungen über die Heilung des Darmes nach Resection u. s. w. Langenbeck's Archiv. Bd. XLVI. 1893.

Fig. 1.

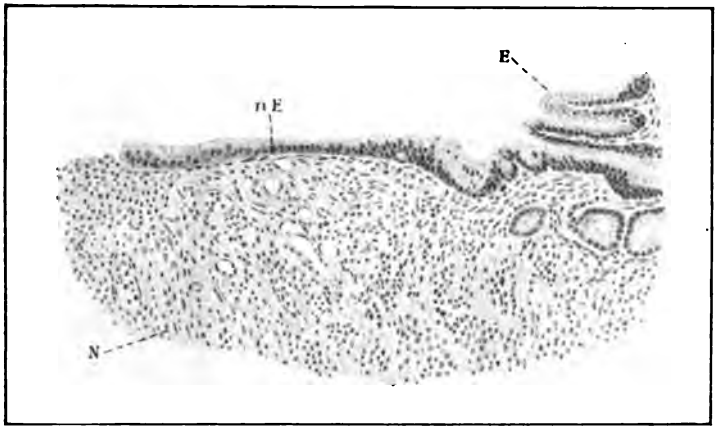

Fig. 2.

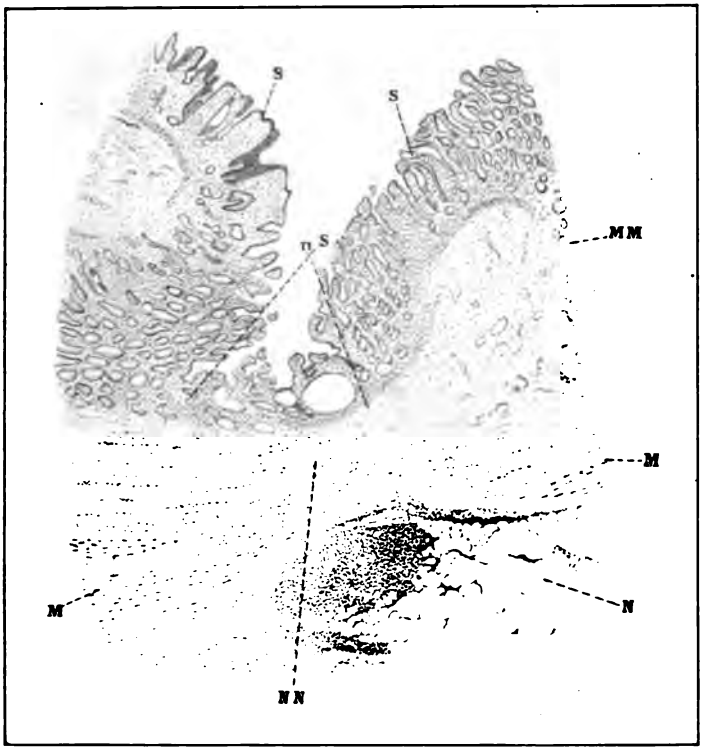

Enderlen. Druck von August Pries in Leipzig.
Verlag von F. C. W. Vogel in Leipzig.

Transplantation findet man Buchten in dem Netz, die sich eventuell, mit Eitererregern versehen, abschliessen können; ausserdem bestehen da und dort nekrotische Partien im Netz, welche ebenfalls nicht als gleichgiltig angesehen werden dürfen.

Auf den Zusammenhang von Hämorrhagien bei ausgedehnteren Manipulationen am Netz habe ich im Vorhergehenden schon hingewiesen.

Schlusssätze.

1. Der Verschluss von Defecten der Magenwand durch Netztransplantation ist möglich.
2. Der experimentell gesetzte Defect wird verkleinert infolge der Contraction des Magens und infolge der Schrumpfung des transplantirten Netzstückes.
3. Das transplantirte Netz wird epithelisirt. Das Epithel ist hohes Cylinderepithel.
4. Nach dem Ablaufe von 6 Wochen kann man die Bildung von Schläuchen beobachten; die letzteren besitzen verschiedene Weite und vielfach einen gewundenen Verlauf.
5. Haupt- und Belegzellen vermisst man noch nach 68 Tagen.

Herrn Geheimrath Marchand sage ich für seine liebenswürdige Unterstützung meinen ergebensten Dank.

Erklärung der Abbildungen auf Tafel IV.

Fig. 1.

Zeiss D. Oc. 1. Tub. 16. $^{175}/_{1}$.

Transplantirtes Netz 10 Tage nach Ausführung der Operation.

Auf dem Netz ist ein ziemlich langer Streifen von neugebildetem Epithel (*nE*). *E* ist das Epithel der Magenschleimhaut. *N* ist das Netz, in welchem es zur Vermehrung der Bindegewebszellen kam. (Leider ist in der Zeichnung die Muscularis mucosae nicht angegeben, was die Deutlichkeit der Abbildung ziemlich beeinträchtigt.

Fig. 2.

Zeiss A^2. Oc. 4. Tub. 12. $^{20}/_{1}$.

Netz 60 Tage nach der Transplantation.

Die tiefe Delle entspricht dem ehemaligen Defect. Im Grunde derselben ist neugebildete Schleimhaut (*nS*), welche die Narbe im Netz (*NN*) überzieht. *MM* ist die Muscularis mucosae. *M* stellt die Magenmuscularis dar, welche sich nach der Narbe zu beiderseits verjüngt. *N* = Netz. *S* = Schleimhaut.

XII.

Schädelstreifschuss mit isolirten Basisfracturen.

Von

Dr. R. Stierlin,

dirigirendem Arzte des Kantonsspitals Winterthur.

(Mit 2 Abbildungen.)

Penetrirende Streif- oder Rinnenschüsse des Schädels bilden nach v. Bergmann[1]) im Kriege eine überaus häufige Art von Verwundung, während sie in der Friedenspraxis recht selten zur Beobachtung gelangen. Der Grund für diese letztere Thatsache liegt auf der Hand: zum Zustandekommen solcher Verletzungen bedarf es fast ausnahmslos eines Gewehres, und Gewehrschusswunden treten in Friedenszeiten stark zurück vor den Schussverletzungen mit kurzen Handfeuerwaffen. Eine Pistolenkugel oder ein Revolverprojectil aber, welches in tangentialer Richtung gegen den Schädel fliegt, vermag meist diesen nicht zu zerbrechen, sondern wird nur aus seiner Flugbahn abgelenkt, oft in der Weise, dass es als Contourschuss zwischen Kopfschwarte und Knochen einen Theil der Schädelcircumferenz umkreist.

Was mich aber veranlasste den folgenden Fall zu bearbeiten, ist nicht die seltene Gelegenheit zur Beobachtung penetrirender Streifschüsse des Schädels, sondern der Wunsch, gewisse Eigenthümlichkeiten desselben im Lichte der modernen Theorien über Schädelschüsse zu betrachten.

R., Joh., 34 Jahre alt, wohnhaft in Selmatten im Tössthal, aufgenommen im Kantonsspital Winterthur am 31. October 1899, wollte sich am 30. October Abends 10 Uhr in betrunkenem Zustande mit einem Vetterligewehr erschiessen. Der Schuss ging insofern fehl, als die Kugel nur die rechte Ohrmuschel durchbohrte und den Schädel streifte. Unmittelbar nach dem Schusse drang man ins Zimmer des Selbstmörders ein. Genaue Angaben über den Zustand, in welchen man ihn gefunden, sind nicht erhältlich. Total bewusstlos scheint er nicht gewesen zu sein, aber stark benommen. Indessen war auch Alkoholismus im Spiele. Mit einem Noth-

1) v. Bergmann, Handbuch der prakt. Chirurgie. 1899. Bd. I. S. 117.

verband versehen langte Pat. 19 Stunden nach der Verletzung im Kantonsspital Winterthur an, woselbst folgender Befund erhoben werden konnte:

Kräftiger Körperbau, guter Ernährungszustand. Stark blutig durchtränkter Verband am Kopfe, Gesicht und Hände mit Blut beschmutzt. Secessus involuntarii. An der linken Halsseite ein haselnussgrosses Stück Hirnbrei. Augenlider stark geschwollen, suggillirt. An den Bulbi nichts Besonderes zu sehen; Pupillen gleich, reagiren gut. Sensorium etwas benommen. Pat. beantwortet Fragen zwar richtig, aber zögernd und erst nach lautem Anrufen. Während des Entkleidens und Reinigens wird er unruhig, flucht, schimpft und ruft mehrmals: „Thierschutzverein vor!“

Puls regelmässig, etwas klein, 104, Temperatur 37,5. Keine Blutung aus Mund, Nase oder Ohren. An den inneren Organen nichts Auffallendes.

Nach Entfernung des Verbandes zeigte sich hinter dem rechten Ohre eine etwa 10 cm lange, 3 cm klaffende Weichtheilwunde, deren Grund von Coagula untermischt mit Hirnsubstanz bedeckt war. Im oberen Theile der Ohrmuschel ein unregelmässig gerandeter Defect von der Grösse eines 10 Centimesstückes.

Tonsur des Schädels, Desinfection, hierauf Ablösen der Kopfschwarte im Bereiche der Wunde. Man erkennt nun im Schädel eine 4 cm lange, 1,5 cm breite Rinne, an deren Rändern einige lose Splitter liegen. Nach Entfernung derselben erkennt der tastende Finger eine erhebliche Zerreissung der Dura mater und daran anschliessend einen offenbar ziemlich grossen und tiefen Contusionsherd des Gehirns durchsetzt von Knochengrus. Nach zarter Ausspülung dieser Höhle wird ein Jodoformdocht in dieselbe eingeführt, so weit es ohne Widerstand geht. Verkleinerung der Hautwunde durch einige Suturen, voluminöser Occlusivverband.

Aus dem weiteren Verlaufe ist zu erwähnen, dass Pat. nie zu klarem Bewusstsein kam: er war stets sehr unruhig, rief, tobte, warf sich herum, klagte über Kopfschmerzen und liess unter sich gehen. Auf Fragen giebt er in den ersten Tagen meist grobe, unwirsche, zum Theil aber auch ungereimte Antwort.

Beim ersten Verbandwechsel, 3 Tage nach dem Eintritt, kam abermals ziemlich viel Hirnbrei aus der Wunde. Die Wundränder sind zum Theil eitrig belegt, kleine Fetzen nekrotisch. Schwellung der Augenlider viel geringer. Urin frei von Eiweiss und Zucker.

7. November. Abendtemperatur 39,2°, während bis dato die Temperatur 37,8° niemals überschritten hatte.

Von jetzt ab rasche Zunahme der Benommenheit, König'sches Phänomen, klonische Zuckungen in Armen und Beinen; bei constant hoher Temperatur (bis 40,7°), Puls von 70. Erst sub finem vitae Pulsfrequenz von 130. Tod am 10. November.

Sectionsbefund: Augenlider stark suggillirt, am oberen Rande der rechten Ohrmuschel ein Defect, dahinter eine fast horizontal verlaufende, 10 cm lange Rinnenwunde, theilweise durch Nähte zusammengeheftet. Schädel mittelgross, auffallend dünn und leicht, Oberfläche glatt. Der Hautwunde entspricht ein 4 cm langer, 1,5 cm breiter Knochendefect ungefähr an der Stelle, wo oberhalb des Warzenfortsatzes Scheitelbein und Schläfenschuppe zusammenstossen (s. Fig. 1). Am oberen Rande

der Rinne ist ein zungenförmig nach oben gehender Splitter ausgebrochen (bei der Operation entfernt).

Vom vorderen Winkel der Knochenrinne geht quer durch die Schläfenschuppe und in leichtem Bogen nach unten eine Fissur ab; eine zweite verläuft vom hinteren Winkel des Knochendefectes horizontal nach hinten, eine dritte von der Spitze des erwähnten, ausgebrochenen Splitters, schräg nach hinten oben, durch das Os parietale, und eine vierte verbindet 2 und 3 einige Centimeter nach hinten von der Rinne.

Fig. 1.

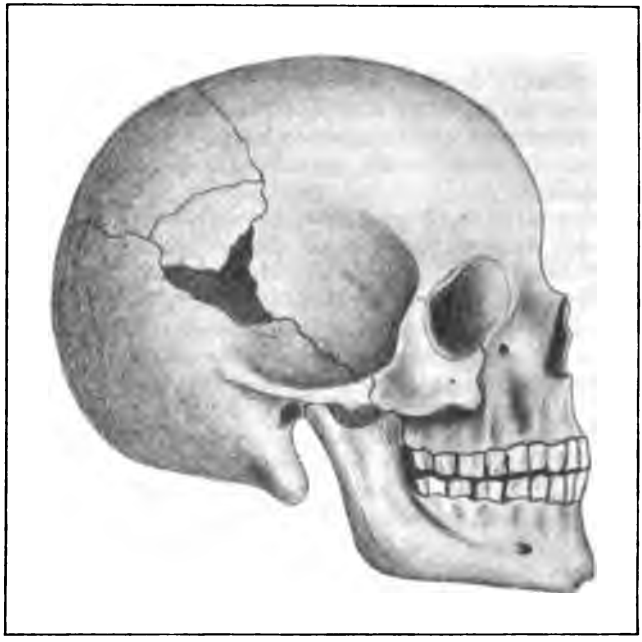

An der Tabula vitrea keine weitergehenden Splitterungen.

Die Dura mater ist glatt, trocken, die Pia getrübt, mässig blutreich; in der hinteren Schädelgrube etwa 50 ccm trüber, gelblichbrauner Flüssigkeit. Ausgesprochene Eiterung nirgends in den Maschen der weichen Hirnhäute.

Der hintere Theil des rechten Schläfenlappens ist in grosser Ausdehnung in einen bräunlichen, mit Gerinnseln und Knochensand, sowie gröberen Knochenpartikeln untermischten Brei verwandelt. Die Zertrümmerung setzt sich fort bis ins Hinterhorn des rechten Seitenventrikels; auch dort findet sich noch ein ziemlich grosser Knochensplitter.

An der Unterfläche des rechten Stirnlappens, da wo derselbe auf dem Orbitaldach ruht, findet sich an der Hirnrinde ein rundlicher, flacher Contusionsherd; der linke Stirnlappen ist intact. Sonst am Hirn nichts Bemerkenswerthes; die Ventrikel enthalten trüb-seröse Flüssigkeit.

Nach Ablösen der Dura von der Schädelbasis sieht man, dass vom unteren Rande der Schussrinne auch noch basalwärts einzelne Fissuren ziehen, ferner aber entdeckt man, dass beide Orbitaldächer fracturirt sind, so zwar, dass die Fracturlinien in sich geschlossen sind und stumpf vierkantige Stücke mit ziemlich regelmässigen Rändern umschreiben (s. Fig. 2). Die ausgebrochenen Stücke zeigen nicht die mindeste Splitterung, auch sind ihre Ränder nicht untergeschoben. Fissuren gehen von den Bruchlinien nirgends ab.

Fig. 2.

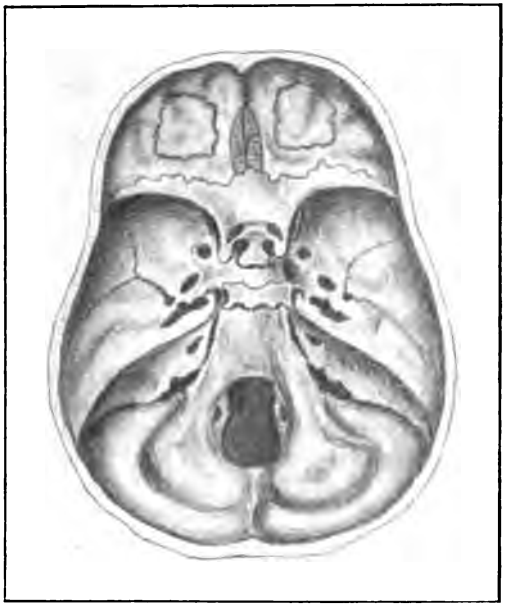

Die ausgebrochenen Orbitalplatten sowohl, als auch andere Theile der Schädelbasis erweisen sich als ganz ungewöhnlich dünn.

Die Autopsie der übrigen Organe ergiebt normale Verhältnisse.

Anatomische Diagnose: Penetrirender Schädelstreifschuss mit starker Hirncontusion. Beginnende septische Meningitis.

Fassen wir das Wesentlichste der vorstehenden Krankengeschichte zusammen: Ein Mann bringt sich mittelst Vetterligewehr aus nächster Nähe einen Schädelstreifschuss bei. Die getroffene Stelle verräth sich durch einen länglichen Defect mit Splitterung in der Umgebung. Aus der Wunde fliesst Hirnbrei. Bei der Section des nach einigen Tagen verstorbenen Patienten findet man an der Stelle des Knochendefectes einen grossen Contusionsherd des Gehirns, durchsetzt mit Schädel-

University of California LIBRARY

splittern. Unabhängig von den Fissuren um die Anschlagstelle herum sind beide Orbitaldächer in Form von Ovalen ausgebrochen. Der Theil des rechten Stirnlappens, welcher der fracturirten Stelle entspricht, zeigt rechterseits einen ovalen, flachen Contusionsherd.

Die Haupteigenthümlichkeit des Falles liegt, wie ich kaum zu erwähnen brauche, im letzteren Befund, der isolirten Aussprengung beider Orbitalplatten. Um denselben weiter zu verfolgen, werden wir folgenden Fragen näher zu treten haben:

1. Sind analoge Beobachtungen in der Litteratur verzeichnet?
2. Wie erklärt man sich das Zustandekommen dieser isolirten Basisbrüche?

Was den ersten Punkt betrifft, so werden wir alsbald belehrt, dass solche Fälle schon längst das Interesse der Chirurgen wachgerufen haben.

Starkes Aufsehen erregte seiner Zeit das von Longmore[1]) besprochene Sectionsprotokoll des im Jahre 1865 durch einen Pistolenschuss ermordeten Präsidenten Lincoln: die aus nächster Nähe abgefeuerte Kugel drang nach links von der Medianlinie ins Hinterhaupt, den Sinus transversus verletzend. Der Schusscanal durchsetzte das Hirn und endigte blind im Corpus striatum. Beide Orbitaldächer waren gebrochen.

Eine zusammenfassende Bearbeitung und zugleich einen starken Beitrag zur Casuistik lieferte sodann v. Bergmann[2]), indem er an 6 Schädeln aus dem russisch-türkischen Kriege isolirte Basalfracturen nachwies. Dieselben sassen ausnahmslos an den Orbitalplatten oder am benachbarten Siebbein und hatten meist bogenförmigen Verlauf. Splitterungen kamen wohl vor, jedoch war nirgends, wie in unserem Falle, ein grosses Stück in toto herausgeschlagen. Ursache waren dreimal penetrirende Streifschüsse der Scheitelgegend; einmal handelte es sich um eine matte Kugel von hinten, welche im Knochen stecken blieb.

Messerer[3]) beschreibt einen weiteren hierher gehörigen Fall.

Ein 24jähriger Commis brachte sich 2 Revolverschüsse bei, einen in die rechte Schläfe, einen ins Sternum. Der erstere durchbohrte und splitterte den Schädel; die Kugel durchquerte das Hirn und blieb darin stecken. Ganz ohne Zusammenhang mit der Spitterungszone am Einschuss zog sich eine Fissur durch beide Orbitaldächer und dann durch die mittlere Schädelgrube bis ans Felsenbein. Nach Messerer birgt bis zu seiner Beobachtung die Litteratur 17 einschlägige Fälle, deren Veröffentlichung sich ausser den bereits genannten Autoren knüpft an die Namen von Huguier, Rücker, Otis, Macleod, Demme, Tiling. Häufig ist also die Affection gerade nicht: aus den zwei kriegerischen Decennien von 1860—1880 hat sie nach v. Bergmann ausser ihm Niemand beschrie-

1) Longmore, Lancet. 1865.

2) v. Bergmann, Indirecte Schussfracturen der Basis. Centralbl. f. Chirurgie. 1880. Nr. 8.

3) Messerer, Centralbl. f. Chirurgie. 1884. Nr. 19.

ben. Oft genug mag sie aber unbemerkt geblieben sein. Wenn man nach den grossen Schlachten von 1866 und 1870 zu Sectionen der Gefallenen Zeit gehabt hätte, würde man ihr wohl nicht allzuselten begegnet sein.

Ueber einen merkwürdigen hierher gehörigen Fall referirt Bircher.[1])

Ein italienischer Arbeiter wurde durch einen Schuss aus einem mit Steinen geladenen Mörser auf wenige Schritte ins Hinterhaupt getroffen und erlag seiner Verletzung nach 4 Tagen. Die Autopsie ergab einen runden Einschuss von 22 mm Durchmesser ohne Splitterung 2 cm nach rechts hinten vom For. magn.

Rechter Kleinhirnlappen zerstört, ebenso ein Theil des angrenzenden Temporallappens; im Tentorium 2 Löcher; dementsprechend 2 Steine von der Grösse von 1 oder 2 cm im Schläfenlappen nahe dem Cortex.

Beide Orbitaldächer zeigen Aussprengungen von länglich ovaler Form, vollkommen symmetrisch liegend, jede durch Quertheilung in 3 Stücke zerfallend, nicht in die Orbita eingedrückt. Knochen an dieser Stelle papierdünn, auch sonst nicht dick. Ausstrahlende Risse fehlen vollkommen.

Zwei weitere Fälle entnehme ich der Arbeit von A. Heer.[2]) Der eine (Nr. 55) betrifft ein Suicidium mittelst Revolvers: Einschuss in der rechten, Ausschuss in der linken Schläfe. Schädel auffallend dünn. Pars orbitalis des Stirnbeins und die rechte Siebbeinplatte zerspittert.

Im 2. Falle (Nr. 57) drang die Kugel vom Mund aus in die Schädelbasis ein. In der vorderen Schädelgrube links fand sich eine indirecte Fractur, welche einen Theil des Orbitaldaches und die Siebbeinplatte durchsetzte.

Die angeführte Casuistik von 22 Fällen berechtigt uns zu dem Schlusse, dass die isolirte Basalfractur eine typische Verletzung ist, welche meines Wissens bisher nur bei Schädelschüssen beobachtet wurde, gleichgültig in welcher Richtung dieselben das Cranium trafen, gleichgültig auch, ob das Geschoss ins Schädelinnere eindrang oder die Schädelkapsel nur seitlich eröffnete. Die fracturirten Partien entsprachen stets den dünnsten Stellen der Schädelbasis: in der erdrückenden Mehrheit der Fälle waren die Orbitaldächer und die Siebbeinplatten, nach Kocher[3]) bisweilen das Tegmen tympani betroffen.

Die Form der Fracturen variirt von einer einfachen Fissur bis zur regellosen Splitterung, mehrfach aber umschreiben die Bruchlinien grössere, rundlich-ovale Platten.

Nicht unwichtig ist, dass an dem auf 100 m mit Infanteriegewehr beschossenen Schädel des lebenden Pferdes ebenfalls indirecte Fracturen an den dünnsten Stellen beobachtet wurden, deren Sitz aber hier nicht die Basis, sondern die Schläfengrube war.[4])

1) Bircher, Jahresbericht der kantonalen Krankenanstalt Aarau. 1891.
2) Heer, Ueber Schädelbasisbrüche. Inaug.-Dissert. Zürich 1892.
3) Kocher, Zur Lehre von den Schusswunden durch Kleinkalibergeschosse. Cassel 1895.
4) Ueber die Wirkung und kriegschir. Bedeutung der neuen Handfeuerwaffen. Berlin 1894. S. 363. Medicinalabtheilung des kgl. preuss. Kriegsministeriums.

Die Thatsache dieser merkwürdigen indirecten isolirten Schussfracturen der Schädelbasis erheischte eine plausible Erklärung, und fand dieselbe zunächst durch die Busch'sche Lehre von der hydraulischen Pressung bei Schädelschüssen.

Alle Schiessversuche mit modernen Infanteriegewehren zeigten übereinstimmend, dass innerhalb gewisser Distanzen das Projectil in dem getroffenen Schädel explosionsartige Wirkungen hervorbringt, so zwar, dass bei Schüssen aus nächster Nähe der Schädel in viele Stücke zersprengt wird und der Gehirnbrei nach allen Seiten spritzt.

Die Beispiele von Selbstmördern, welche sich mittelst Militärgewehr entleibten, und von Soldaten, welche im Nahkampf durch Schädelschüsse getödtet wurden, bestätigten mit einzelnen Ausnahmen diese Versuchsresultate.

Die Sprengwirkungen steigern sich mit erhöhter Anfangsgeschwindigkeit, mit zunehmender Grösse und bei weicher Consistenz des Geschosses; ceteris paribus wird ein stauchbares Weichbleigeschoss viel grössere Verwüstungen anrichten, als ein kleinkalibriges Kupfer- oder Stahlmantelprojectil; das haben die sogen. Dumdumgeschosse der Engländer erwiesen, Nickelmantelgeschosse, bei welchen man die Spitze des Weichbleikerns durch Abfeilen blossgelegt hatte.

Da die Erscheinungen von Explosivwirkung völlig ausblieben, wenn auf enthirnte Schädel geschossen wurde, musste ihr Zustandekommen nothwendigerweise durch das Gehirn bedingt sein. Man stellte sich den Vorgang als eine Art hydraulischer Pressung vor, bis v. Coler und Sjerning[1]) geltend machten, dass diese Annahme zur Erklärung der Thatsachen nicht genüge, vielmehr eine hydrodynamische Wirkung supponirt werden müsse, d. h. eine Uebertragung der lebendigen Kraft des Geschosses auf die umgebende Hirnmasse. Diese Lehre ist neuerdings kritisirt und modificirt worden von R. Köhler.[2]) Ins Einzelne einzugehen, würde mich hier zu weit führen. Welche Vorstellung von ihrer Entstehung man sich auch machen möge, Thatsache bleibt bei den Schädelschüssen eine vom Hirn ausgehende Kraft, die durch Druck von innen nach aussen die Schädelkapsel zum Bersten bringt. Nach Feststellung dieser Verhältnisse war es beinahe selbstverständlich, die indirecten Schussfracturen der Basis als Wirkung dieser Höhlenpressung, gleichsam als gelinden hydrodynamischen Effect aufzufassen, der sich, abgesehen von der Ausschussstelle, sofern eine solche vorhanden war, an den schwächsten Stellen der Schädelbasis zuerst bethätigen musste.

1) Coler u. Sjerning, Medicinalabth. des kgl. preuss. Kriegsmin. l. c.

2) R. Köhler, Die modernen Kriegswaffen. Berlin 1897.

Der Erste, welcher diese Erklärung angezweifelt hat, war v. Bergmann.[1]) Seiner Auffassung schloss sich Bircher[2]) an. Die Hauptargumente dieser beiden Autoren lassen sich etwa so formuliren:

1. Wenn ein Gehirn eine solche Erschütterung, eine so starke plötzliche Drucksteigerung erfahren hat, dass es Impressionsfracturen der Basis des Schädels zu Stande bringen kann, so dürfte vorausgesetzt werden, dass der Verletzte eines fast augenblicklichen Todes stirbt. Nun war aber das keineswegs immer der Fall. Sowohl Bircher's Patient, als auch der unsrige haben noch mehrere Tage das Trauma überlebt.

2. Es müsste überhaupt das Gehirn unter der Annahme so starker Höhlenpressung viel beträchtlicher lädirt gefunden werden, als dies thatsächlich der Fall ist. „Ausser der Stelle", schreibt v. Bergmann (l. c.), „welche unmittelbar über der Anschlag- oder Einschlagstelle lag, war nur noch die untere Fläche eines oder beider Vorderlappen, da wo diese den Bruchstellen der Orbitae angrenzten, Sitz von Quetschungsherden."

In Bircher's Falle fanden sich überhaupt keine solchen vor, im unsrigen nur auf der einen Seite.

3. Bircher legt grosses Gewicht darauf, dass mehrere der von v. Bergmann beschriebenen isolirten Basalfissuren bei penetrirenden Streifschüssen beobachtet wurden, bei welchen nach Reger[3]) nie ein manometrisch nachweisbarer Druck in der Schädelhöhle hervorgebracht wird. Ja, es ist unter v. Bergmann's Fällen, wie schon erwähnt, einer, wo das matte Geschoss im Schädelknochen stecken blieb, und dennoch das typische Bild der indirecten Fracturen in der Orbitalgegend zu Stande kam.

Wodurch aber ersetzen v. Bergmann und Bircher die frühere Erklärungsweise dieser indirecten Schussfracturen? Hören wir darüber v. Bergmann:[4])

„Isolirte, kurze Fracturen der Basis sind unvollständige Biegungs- oder Berstungsbrüche ..... Ich halte sie für unvollständige, an den schwächsten Stellen der Basis beginnende Berstungsbrüche, besonders wenn, wie in meinen Fällen, die Wucht des Angriffs das Hinterhaupt traf."

---

1) v. Bergmann, Kopfverletzungen. Deutsche Chirurgie. 1880.
2) Bircher, Handbuch der Kriegsheilkunde. Basel 1888 u. l. c.
3) Reger, Die Gewehrschusswunden der Neuzeit. Strassburg 1884.
4) v. Bergmann, Handb. der prakt. Chirurgie. Bd. I. S. 75.

Und Bircher[1]: „Diese (die Contrafissuren) können also nicht durch directe Fortleitung der Continuitätstrennung entstanden sein, ebensowenig durch hydraulische Pressung. Sie lassen sich nur durch die zur Geltung gekommene Elasticität erklären, welche der Schädel als Ganzes besitzt."

v. Wahl's[2]) Theorie über die Entstehung der Schädelbasisfracturen überhaupt also ist es, welche auch für die Contrafissuren die Erklärung einschliessen soll. Durch die einwirkende Gewalt, in unserem Falle also das Geschoss, wird der Schädel im getroffenen Durchmesser verkürzt, der zugehörige Meridian gedehnt werden, und überall da, wo der Elasticitätscoëfficient des Knochens überschritten wird, ein Riss oder Berstungsbruch in der Richtung des Stosses erfolgen müssen.

Diese Berstungen werden am leichtesten da entstehen, wo der Schädel am dünnsten und zugleich nicht regelmässig gekrümmt ist, also an den schwachen Stellen der Basis, an den Orbitaldächern, am Siebbein und Tegmen tympani.

Diese Erklärung der isolirten Basalfracturen hat entschieden sehr viel für sich und wirkt bestechend, weil sie das Zustandekommen derselben aus einem Punkte, der gegebenen Elasticität des Schädels, ableitet, somit die Rechnung durch Eliminirung weiterer Factoren vereinfacht.

Trotzdem kann ich meine Bedenken gegen dieselbe nicht unterdrücken, wenigstens nicht gegen ihre Verallgemeinerung. Gewisse Fälle mag es geben — ich denke vor Allem an den bereits mehrfach erwähnten v. Bergmann's, wo das Projectil den Schädel nicht ganz zu durchschlagen vermochte —, in denen ein anderer Erklärungsversuch kaum möglich ist, aber im Grossen und Ganzen will mir scheinen, als ob die Sache doch nicht so einfach liege, als ob eher mit dem Zusammenwirken mehrerer Factoren gerechnet werden müsse, unter welchen die Elasticität des Schädels die kleinere, der Druck des Gehirns von innen nach aussen wahrscheinlich die grösste Rolle spielt. Folgende Ueberlegungen mögen diese meine Ansicht begründen:

Nach Reger (l. c.) und Bircher (l. c.) entsteht bei penetrirenden Schädelstreifschüssen keine hydraulische Pressung. Wenn dieser Satz schlankweg für alle Fälle gültig wäre, so könnten indirecte Basalfissuren bei Streifschüssen freilich unter keinen Umständen auf solche Art erklärt werden.

Nun gibt aber Bircher in einer späteren Arbeit[3]), hinweisend auf

1) l. c. S. 377.

2) v. Wahl, Fracturen der Schädelbasis. Volkm. klin. Vortr. Nr. 228. 1883.

3) Bircher, Neue Untersuchungen über die Wirkung der Handfeuerwaffen. Aarau 1896.

zwei Bilder des v. Coler'schen Atlas, zu, „dass selbst ein kürzerer Schusscanal von beinahe tangentialem Charakter, also wenig verdrängtes, feuchtes Gewebe, für hydraulische Pressung genügt". Die erwähnten Figuren zeigen Rinnenschüsse auf 1200 m beschossener Schädel einmal mit, einmal ohne Gehirn, wobei sich ergiebt, dass im ersteren Falle deutliche Zeichen hydrodynamischer Wirkung auftraten. Wenn aber solche Erscheinungen bei einem Rinnenschuss auf 1200 m noch deutlich wahrnehmbar sind, wie soll denn bei einem Streifschuss aus nächster Nähe mit einem fast ebenbürtigen Gewehr — das Vetterligewehr hat zwar geringere Anfangsgeschwindigkeit als das deutsche Infanteriegewehr Modell 88, dafür aber grösseres Caliber und stauchbares Projectil — nicht ebenfalls hydrodynamische Wirkung zur Geltung kommen, wenn auch die Rinne etwas kürzer, der Schädel also strenger tangential getroffen ist? Sobald zugegeben wird, dass auch bei Durchfurchung ganz kurzer Strecken des Gehirns noch starke hydraulische Pressung wahrgenommen wird, so darf man schwächere Aeusserungen derselben auch immer voraussetzen, wenn das Gehirn überhaupt von der Kugel angerissen wird.

Die Inkongruenz der Ergebnisse über diesen Punkt würde wohl dahinfallen, wenn man Tangentialschüsse im mathematischen Sinne des Wortes von Rinnenschüssen, bei welchen Ein- und Ausschuss in einander fliessen, scharf trennen könnte, was aber in praxi auf grosse Schwierigkeiten stossen dürfte. Um auf unseren Fall zurückzukommen, so dürfte doch wohl dieselbe Componente der lebendigen Kraft des Geschosses, welche das Hirn bis zum Seitenventrikel in Brei verwandelte und Knochensplitter bis in's Hinterhorn trieb, genügen, um in ihrer Fortpflanzung durch den Schädelinhalt die papierdünnen Orbitaldächer einzudrücken.

Dass nicht augenblicklicher Tod in allen Fällen die Folge eines solchen Hirninsultes war, muss freilich überraschen, allein man erlebt in dieser Hinsicht bekanntlich merkwürdige Dinge. Ich darf an den ebenfalls im Winterthurer Spital beobachteten, von Krönlein[1]) beschriebenen Fall erinnern, wo ein Patient sich in selbstmörderischer Absicht mit dem schweizerischen Repetirgewehr Modell 89 das Stirnhirn durchschoss, ohne seiner Verletzung zu erliegen, ja ohne auch nur einen Moment das Bewusstsein zu verlieren. Von der blitzartig ablaufenden Drucksteigerung scheint sich das Centralnervensystem eben in einzelnen Fällen erholen zu können. Dazu kommt, dass es wohl meist ganz ungewöhnlich dünne Schädel waren, bei welchen

1) Krönlein, Arch. f. klin. Chirurgie. Bd. LIX.

das weiche Gehirn die Orbitalplatten zu sprengen vermochte. Ausdrücklich erwähnt wird dieses Umstandes in Bircher's Fall, in einem von A. Heer (l. c.), sowie in dem unserigen.

Ferner spricht die Form der Orbitalfracturen bei unserem Patienten stark für Höhlenpressung. Die ausgebrochenen Partien — je ein Stück ohne Splitterung oder ausstrahlende Fissuren — tragen doch entschieden den Stempel von Depressionen von innen nach aussen, wofür auch der Umstand in's Gewicht fällt, dass man hie und da die Splitter gegen die Orbita hin dislocirt fand.

Und nun der genau der Aussprengung entsprechende flache Contusionsherd des rechten Stirnhirns! Der zeigt doch jedenfalls an, dass an dieser Stelle entweder das Hirn gegen seine Unterlage geschleudert oder aber umgekehrt der Knochen gegen das Hirn gedrückt wurde, bevor er brach. Es müsste denn sein, dass bei der Formveränderung, welche der Schädel beim Schusse erhielt, die Orbitalplatten sich abflachten bis zum Bersten, um nach Aufhören des Stosses in ihre ursprüngliche Lage zurückzuschnellen und dabei das Hirn zu quetschen. Diese Kraft ist aber den aus ihrem Zusammenhange gelösten, papierdünnen Knochenlamellen kaum zuzutrauen.

Wenn andererseits das nach innen convexe Orbitaldach durch Ueberbiegen nach dieser Seite gesprengt worden wäre, hätte dann wohl ein umschriebenes Stück herausgebrochen werden können? Ist es nicht wahrscheinlicher, dass ein so geformtes Stück durch eine mit breiter Angriffsfläche von innen wirkende Kraft herausgedrückt wurde?

Allerdings muss man sich die Frage vorlegen, ob man nicht berechtigt wäre, grössere Hirnläsionen, mehr oder weniger über die ganze Rinde vertheilte Spuren der stattgehabten Höhlenpressung, vorzufinden. Durch die neuesten Theorien der Explosivwirkungen ist das wenig wahrscheinlich geworden, da von einem gleichmässig nach allen Seiten fortgepflanzten Druck im Schädel keine Rede sein kann.

Eine weitere auffallende Thatsache bleibt es, dass die isolirten Basalfracturen bisher nur bei Schusswunden des Schädels beobachtet wurden, und auch bei diesen doch relativ recht selten. Wenn die Elasticität des Schädels in toto für das Zustandekommen derselben allein maassgebend ist, sollten dann nicht auch Traumen anderer Art, welche das Schädeldach treffen, wie Hammer- oder Stockschläge, gelegentlich einmal solche hervorbringen können, sollte man nicht erwarten dürfen, dieselben vor Allem häufiger zu sehen?

Sollten nicht auch bei Schüssen auf enthirnten Schädel ab und zu isolirte Basalfissuren vorkommen? Ich habe in dem reichen Mate-

rial von Schiessversuchen aus dem letzten Decennium vergeblich danach gesucht.

Allerdings habe ich in den verschiedenen Atlanten (Kocher, Bircher, preuss. Kriegsminist.) auch bei den Schüssen auf Vollschädel nirgends eine indirecte Fractur entdecken können, ebensowenig in den Versuchen von Bruns[1]) mit der Selbstladepistole und dem Armeerevolver, aber ich schreibe dies dem Umstande zu, dass es nach Reger u. A. nicht gleich ist, ob man auf schlaffe Leichentheile oder auf lebendes, vollsaftiges Gewebe schiesst, ein Unterschied, der für das Gehirn sehr wesentlich sein muss, für die Knochen dagegen und speciell für den Schädel kaum von Belang sein kann.

Sobald mir ein Präparat eines leeren beschossenen Schädels mit indirecter Fractur vorliegt, muss ich zugeben, dass die Elasticitätsverhältnisse des Schädelsphäroids unter Umständen oder vielleicht gewöhnlich alleinige Ursache derselben sind. Bis dahin aber vertrete ich den Standpunkt, dass mit der hydrodynamischen Wirkung des Geschosses bei der Entstehung der isolirten Basalfracturen in erster Linie zu rechnen ist. Es ist möglich, dass wir es oft mit einer Combination von Höhlenpressung und Schädeldeformirung zu thun haben; denkbar ist aber auch der Fall, dass die Formveränderung des Schädels gar nicht zur Geltung kommt, wie man aus folgender Ueberlegung ersehen wird, zu welcher ich die Grundidee aus R. Köhler's (l. c.) Theorie der Geschosswirkung geschöpft habe:

Bei jedem Stoss gegen eine kleine Stelle der Schädelconvexität haben wir bekanntlich zu rechnen mit der Formveränderung des getroffenen Punktes und seiner nächsten Umgebung und mit der Formveränderung des Schädels in toto.

Wenn nun aber der Stoss mit grosser Geschwindigkeit erfolgt, wie es bei Schussverletzungen Regel ist, so ist es denkbar, dass — R. Köhler nennt diesen Fall Zeitbeengung — zwischen der Abflachung des Schädels, der sogenannten Einbeulung, und der Elasticitätsbethätigung des Schädelsphäroids in toto ein ganz minimales Zeitintervall liegt, während welchem der Schädelinhalt räumlich beengt, das Gehirn also einem Druck ausgesetzt wäre, welcher der Grösse der Einbeulung entspricht. Dieser Druck wird sich unter Umständen, vielleicht recht oft, zur hydrodynamischen Wirkung addiren, wenn nämlich auch diese zur Geltung kommt, ehe die Elasticitätswelle das Schädelsphäroid erreicht, und die Einbeulung Zeit gehabt hat sich wieder auszugleichen.

---

1) Bruns, Beiträge zur klin. Chirurgie. Bd. XIX.

Er wird daher die „Höhlenpressung“ wirksam unterstützen überall da, wo diese an und für sich nicht hochwerthig ist. So bei Pistolen- und Revolverschüssen, vor Allem aber bei Tangentialschüssen. Dieser aus „Zeitbeengung“ resultirende Druck kann aber niemals zu Stande kommen bei Schlägen und Stössen gegen den Schädel, weil diese niemals mit der Geschwindigkeit eines Projectils auftreffen; er wird sich wiederum nicht bethätigen können, wenn die Geschwindigkeit des Geschosses, wie beim modernen Militärgewehr, sehr bedeutend gesteigert wird; denn dann versagt auch an der Einschlagstelle die Elasticität, d. h. es kommt auch die Einbeulung in Wegfall. Der Zeitbeengungsdruck wird geradeso wie der hydrodynamische, gleiche Geschwindigkeit vorausgesetzt, stärker sein bei grosscalibrigem, stauchbarem Geschoss, daher bei Mantelprojectilen auch auf grosse Distanzen vielleicht nur gering. Damit wären wir schliesslich bei einer Erklärung der indirecten Schussfracturen der Basis angelangt, welche von einer Betheiligung der Elasticität des Schädelsphäroids ganz absieht. Ich betone aber, dass ich dieselbe als reine Hypothese hinstelle, da ich Beweise für die Richtigkeit vorläufig nicht erbringen kann. Vielleicht aber giebt sie Anregung zu weiteren Studien in dieser interessanten Frage.

XIII.

Aus dem Chirurgisch-poliklinischen Institute der Universität Leipzig
(Prof. Dr. Friedrich).

Eosinophile Zellen und Knochenmark, insbesondere bei chirurgischen Infectionskrankheiten und Geschwülsten.

Von
Dr. Hans Noesske,
Assistenzarzt.

Die folgenden Mittheilungen schliessen sich zeitlich wie sachlich eng an die von Herrn Prof. Friedrich und mir in Ziegler's Beiträgen zur pathologischen Anatomie und allgemeinen Pathologie (Bd. XXVI. 1899, S. 470 ff.) bereits mitgetheilten Studien über die Localisirung des Tuberkelbacillus im Thierkörper an; sie sind das Ergebniss einer langen Reihe von experimentell-pathologischen Untersuchungen, die im Laufe der letzten Jahre theils parallel mit jenen Versuchen, theils im Anschluss daran vorgenommen wurden. Einige Ergebnisse der vorliegenden Arbeit wurden bereits bei Gelegenheit eines Vortrages des Herrn Dr. Teichmüller über das Vorkommen und die Bedeutung der eosinophilen Zellen im Sputum, gehalten in der Medicinischen Gesellschaft am 22. Februar 1898, von Herrn Prof. Friedrich in der Discussion kurz erwähnt, während ich selbst im vorigen Jahre[1]) in der Biologischen Gesellschaft zu Leipzig über die Bedeutung der eosinophilen Zellen bei Infectionsprocessen von Menschen und Thieren einen Vortrag zu halten die Ehre hatte.

Die Veranlassung zu diesen Untersuchungen gab die bei den erwähnten Versuchen über den Verlauf der arteriellen Impftuberculose des Kaninchens gewonnene Beobachtung, dass unter gewissen Bedingungen der Tuberkelbacillus im Kaninchenorganismus in einer Form auftreten kann, die ihrer Aehnlichkeit halber mit dem Actinomyces bovis als Strahlenpilzwuchsform bezeichnet werden musste. Diese strahligen Gebilde, demonstrirt von Prof. Friedrich auf der 71. Naturforscher-Versammlung zu München, um die Tuberkelbacillenherde herum

1) Sitzung vom 2. Juni 1899.

entwickelten sich nur dann, wenn der inficirte Organismus eine gewisse Widerstandskraft gegen die tuberculöse Infection aufzubringen im Stande war, um den Keim zu diesen Hemmungsbildungen, wie sie von uns seinerzeit gedeutet wurden, zu zwingen. Es traten daher auch diese Bildungen nur in den ersten Wochen der tuberculösen Infection in die Erscheinung, und sie verschwanden bei jenen chronisch verlaufenden, über Monate sich hinziehenden Impftuberculosen allmälig ganz spontan wieder und waren bei der Obduction so verendeter Thiere nicht mehr zu beobachten.

Hand in Hand mit dem Auftreten der strahlenpilzähnlichen Wuchsformen des Tuberkelbacillus ging nun stets auch eine gewisse typische Reaction des benachbarten Gewebes: die Nekrose trat gegenüber der lebhaften Wucherung epithelioider Zellen und kräftigen Bindegewebes wesentlich in den Hintergrund. Die Infiltrationszone von Leukocyten um die Tuberkelherde herum war meist nur unbedeutend, das inficirte Organ bot im Uebrigen kaum von der Norm merklich abweichende Befunde dar, sodass z. B. nach intraarterieller Injection vollvirulenter Tuberkelbacillen, der stets beiderseitige embolische Nierentuberculose folgte, die eine Niere nach Exstirpation der anderen anscheinend noch vollkommen functionstüchtig blieb.[1])

Wie sich nun bei späteren Untersuchungen, die lediglich dem Studium der durch die intraarterielle Injection des Tuberkelbacillus bedingten Gewebsveränderungen gewidmet waren, herausstellte, war diese Strahlenbildung des Tuberkelbacillus noch von einer bisher nicht beschriebenen, unmittelbar die Strahlenpilze umschliessenden, feinkörnigen Infiltration begleitet, die sich später als hauptsächlich von eosinophilen Zellen herstammend erwies.

Der ursprüngliche Plan der folgenden Untersuchungen war daher zunächst nur der eines näheren Studiums dieser letztgenannten Erscheinung. Aus den hierbei ermittelten Beobachtungen ergab sich aber sehr bald die Nothwendigkeit einer vergleichenden Prüfung der beim Kaninchen erhobenen Befunde mit solchen bei anderen Versuchsthieren und anderen Infectionsprocessen; es wurden an einem grösseren Versuchsmaterial die Ursachen und Bedingungen des Auftretens der fraglichen Körnelungen zu ermitteln versucht, und nach einem tieferen Einblick in diese Vorgänge beim thierischen Organismus lag es nahe, auch beim Menschen nach ähnlichen Befunden zu forschen.

---

1) Siehe Friedrich, Experimentelle Beiträge zur Kenntniss der chirurgischen Tuberculose, insbesondere der Knochen, Gelenke und Nieren u. s. w. Deutsche Zeitschrift f. Chirurgie. Bd. LIII.

Aus diesem mannigfaltigen und umfangreichen Versuchsmaterial erklärt sich zum Theil die lange Ausdehnung der vorliegenden Untersuchungen über einen Zeitraum von 3 Jahren. Die im Zusammenhange mit jenen Strahlenpilzstudien gewonnenen Beobachtungen über das Auftreten eosinophiler Zellen im tuberculös inficirten Kaninchenorganismus fanden zunächst von uns, wie dies weiter unten erörtert werden wird, eine von unserer späteren Anschauung wesentlich abweichende Erklärung, sodass wir erst nach der Erkenntniss eines gewissen gesetzmässigen Auftretens und der muthmaasslichen Bedeutung dieser Zellen bei der tuberculösen Infection nunmehr auch systematische und vergleichende Versuche mit anderen Infectionserregern in bestimmter Richtung anstellen konnten und namentlich auch gewisse typische Erscheinungen für die Infectionsvorgänge im menschlichen Körper zu ermitteln suchten.[1])

Den Ausgangspunkt unserer Untersuchungen bildete die immer wiederkehrende Beobachtung, dass in unmittelbarer Nachbarschaft jüngerer, etwa 10—25 tägiger Pilzrasen des Tuberkelbacillus, namentlich der Nierenrinde, gelegentlich sehr bedeutende, hier und da auch geringere Mengen grösserer und kleinerer, mit Eosin lebhaft roth gefärbter Körner lagerten, Gebilde, die im normalen Zustande dieses Organs nicht zu beobachten sind.

In dem Auftreten dieser körnigen Gebilde liess sich eine gewisse Gesetzmässigkeit erkennen, in der Weise nämlich, dass, je jünger die Strahlenpilzbildungen waren, die Anzahl der sie umgebenden Körnelungen um so grösser war, und dass in älteren Herden mit ausgebildeten Strahlenpilzformen dieselben mehr oder weniger an Zahl abnahmen oder verschwanden. Bei Versuchen über den zeitlichen Eintritt der Strahlenbildung des Tuberkelbacillus nach intraarterieller Injection vollvirulenten Reinculturmateriales, also in frühen Stadien der tuberculösen Infection, waren diese Granula oft in ganz besonders reichlicher Anzahl nachzuweisen.

Die scheinbar innige Beziehung dieser Körnchen zu den strahligen Gebilden, die in ihren ersten Entwicklungsstufen ebenfalls nur als feine, ovale, bezw. rundliche Pünktchen am freien Ende der Tu-

1) Eine Wiedergabe der zahlreichen, zu diesen Untersuchungen gehörigen Versuchstabellen hielten wir zur Beurtheilung und Erläuterung der mitgetheilten Versuchsergebnisse für nicht unbedingt erforderlich. Die wichtigsten Versuche sind in gedrängter Form im Text angeführt worden. Von einer bildlichen Darstellung mancher besonders interessanten Befunde, so namentlich solcher vom Menschen, haben wir vorläufig Abstand genommen, behalten uns aber vor, dieselbe bei anderer Gelegenheit wiederzugeben.

berkelbacillen erschienen, das gleiche Färbungsverhalten beider Elemente dem Eosin gegenüber, ihre häufig radiäre Anordnung zu den Pilzrasen, ihr correspondirendes Auftreten und dazu die wichtige Beobachtung, dass dort, wo die Strahlenbildung um die Tuberkelbacillenherde herum ausgeblieben war, auch jene Anhäufung der fraglichen Körnelungen mehr oder minder vermisst wurde bezw. ganz fehlte, liess die Vermuthung in uns aufkommen, dass diese Körnchen in irgend einem genetischen Zusammenhange mit der Entwicklung jener strahligen Gebilde stehen, vielleicht das Bildungsmaterial für dieselben liefern könnten. Diese Vermuthung gewann für uns noch dadurch an Wahrscheinlichkeit, dass es gar nicht selten gelang, einzelne solcher Körnchen unmittelbar an die noch nicht völlig entwickelten Strahlen angelagert zu finden, gleich als ob dieselben im Begriffe wären, mit der Substanz der Strahlen zu verschmelzen.

In der umfangreichen Litteratur über die Impftuberculose des Kaninchens fanden wir nirgends die Erwähnung ähnlicher Befunde verzeichnet, obwohl es ja keinem Zweifel unterliegen kann, dass alle Forscher, die ihre Tuberculosestudien an Kaninchen und, wie wir gleich noch hinzufügen können, auch an Meerschweinchen gemacht haben, ganz dieselben Befunde erhoben haben würden bei Anwendung der gleichen Färbetechnik. Ich glaube nicht irre zu gehen, wenn ich die abweichende Färbetechnik als einen Hauptgrund dafür verantwortlich mache, dass diese Bildungen nicht schon früher beobachtet wurden. Es erscheint mir daher angebracht, die bei diesen Untersuchungen geübte Färbetechnik hier kurz zu skizziren unter Hinweis auf die ausführlichere Darstellung derselben in der bereits erwähnten Arbeit über die Localisation des Tuberkelbacillus.

Die zu untersuchenden Organe wurden, wo es irgend anging, lebend warm in 4proc. Formol 12—24 Stunden fixirt, in Alkohol gehärtet und in Paraffin eingebettet. Mit der Celloidinmethode wurde nirgends gearbeitet. Die Fixirung in Müller'scher Lösung erwies sich als weniger geeignet, bessere Resultate noch lieferten 5proc. Sublimat und die von Altmann empfohlene 3proc. Salpetersäure bei kurzdauernder (1—2stündiger) Fixirung. Die 3—8, durchschnittlich 5 μ starken Schnitte wurden mit einer 1proc. wässrigen Lösung des Grübler'schen wasserlöslichen Eosins 2 bis 3 Minuten gefärbt, mit Wasser abgespült und mit einer alkalischen Methylenblaulösung von folgender Zusammensetzung differenzirt: Concentrirte wässrige Lithiumcarbonatlösung 5,0, destillirtes Wasser 80,0, Spiritus vini 10,0, concentrirte alkoholische Methylenblaulösung 2,0. Mit dieser Farblösung wurden die mit Eosin überfärbten Schnitte reichlich übergossen und nach etwa einer halben Minute oder längerer Zeit, je nach Fixirung und Stärke des Schnittes, mit absolutem Alkohol kurz abgespült, in Xylol aufgehellt und in Canadabalsam eingebettet.

In so gefärbten Schnitten blieben nur die strahligen Gebilde um die Tuberkelbacillenherde herum und die fraglichen Granula in deren unmittelbarer Nähe, sowie die eosinophilen Zellen und zum Theil die rothen Blutkörperchen lebhaft rothgefärbt, während das übrige Gewebe einen blauen Farbenton angenommen hatte. Handelte es sich um gleichzeitige, distinctere Darstellung der Tuberkelbacillen, so wurde mit dieser Färbung in der früher angegebenen Weise die Gram'sche Methode combinirt. Die alkalische Beschaffenheit der zur Differenzirung des Eosins benutzten Methylenblaulösung erschien uns von besonderer Wichtigkeit, indem dieselbe in weit höherem Maasse als die schwach alkoholischen oder wässrigen neutralen Lösungen des Methylenblaus das Eosin überall dort sicher aus dem Schnitt entfernt, wo es nicht fester an Gewebselemente gebunden ist.

Diese Technik hat uns bis in die neueste Zeit die schönsten und gleichmässigsten Bilder geliefert; doch sind wir in letzter Zeit wiederholt von ihr abgewichen aus Gründen, die hier kurz angeführt werden mögen. Die Benutzung der Gram'schen Färbung zur Darstellung des Tuberkelbacillus weicht insofern von dem geläufigen Typus der Tuberkelbacillenfärbung ab, als wir zumeist gewohnt sind, diesen Keim nach den von Koch-Ehrlich bezw. Ziehl-Neelsen eingeführten Färbungsmethoden mit basischem Fuchsin roth zu färben, wobei derselbe am prägnantesten seine schlanke Stäbchennatur in fast unverkennbarer Deutlichkeit gegenüber dem blaugefärbten Gewebe erkennen lässt. Die sonst so treffliche Gram'sche Methode steht in ihrer Leistungsfähigkeit für den Tuberkelbacillus entschieden hinter den letzterwähnten Färbungen zurück.

Aber gerade die allgemein übliche Darstellungsweise des Tuberkelbacillus im Gewebe hat die nachtheilige Eigenschaft, alle jene feineren Zellelemente und -structuren, auf die es uns bei unseren Untersuchungen besonders ankam, mehr minder zu verwischen bezw. zu verdecken. Es wurde daher der Versuch gemacht, die gewöhnliche Tuberkelbacillenfärbung beizubehalten und mit einer geeigneten Contrastfärbung zur distincten Darstellung der Strahlenbildungen und des benachbarten Gewebes zu verbinden. Die Lösung dieser färbetechnischen Aufgabe würde an und für sich keine Schwierigkeiten gehabt haben, wenn wir Farbstoffe besässen, die in ihrem tinctoriellen Charakter ähnlich dem Eosin, doch von contrastirendem Farbenton, die Eigenschaft intensiver Protoplasmafärbung besässen. Solche Farbstoffe scheint es aber nicht zu geben. Die zahlreichen blauen und grünen Farbstoffe, die in den Handel gebracht werden, stehen, soweit wir sie prüfen konnten, alle in der Eigenschaft, das Protoplasma mit ähnlicher Intensität zu färben wie das Eosin, und gleichzeitig sich gut differenziren zu lassen, hinter dem letzteren weit zurück. Von den näher untersuchten blauen und grünen Farbstoffen (Malachitgrün, Methylgrün, Brillantgrün, Jodgrün, Nilblau, wasserlösliches Berliner Blau, Wasserblau, Azoblau, Indulin, Thion, Cyanin, Bleu de Lyon) schien am geeignetsten das Bleu de Lyon zu sein, wie es auch bereits mehrfach in der Litteratur zu Protoplasmafärbungen empfohlen worden ist (vgl. Teichmüller).

Die früher von uns geübte Bleu de Lyon-Färbung (vgl. Ziegler's Beiträge. Bd. XXVI. 1899. S. 510 und Tafel XX, Figur 3) lieferte zwar zur

Darstellung der Strahlenbildungen des Tuberkelbacillus ganz vortreffliche Bilder, war aber für eine besonders eclatante Differenzirung des die Bacillenherde umgebenden Gewebes, namentlich die Differenzirung der eosinophilen Zellen in unseren späteren Untersuchungen nicht sonderlich geeignet. Es wurden daher in letzter Zeit noch einmal Versuche mit dem Bleu de Lyon angestellt, die ein wesentlich befriedigenderes Resultat gezeitigt haben. Die zu der neuen Färbemethode erforderliche Farblösung bedarf zu ihrer Herstellung besonderer Sorgfalt und hat folgende Zusammensetzung: 1. 20 Theile einer 1 proc. wässrigen Bleu de Lyon-Lösung werden mit einem Tropfen officineller Kalilauge versetzt, ca. 5 Minuten gekocht und mit 20 Theilen Spiritus vini verdünnt. 2. In gleicher Weise werden 20 Theile einer 1 proc. Bismarckbraunlösung mit 1 Tropfen officineller Kalilauge versetzt, circa 5 Minuten gekocht und mit 20 Theilen Spiritus vini verdünnt. 30 Theile der ersten Stammlösung werden nun mit 5 Theilen der zweiten unter Umschütteln vermischt, dieses Gemisch mit 25 Theilen Spiritus vini versetzt und mit destillirtem Wasser ad 100 aufgefüllt. Mit dieser Farblösung von bräunlich-violettem Farbenton färbt man die Schnitte durch vorsichtiges Erwärmen über der Flamme nach Art der Ziehl-Neelsen'schen Tuberkelbacillenfärbung, bis reichlich Dämpfe aufsteigen, und lässt dann langsam abkühlen. Darauf werden die Schnitte, die einen bräunlich-gelben Farbenton angenommen haben, mit salzsaurem Alkohol abgespült, wodurch sich die bräunliche Färbung der Schnitte in eine mattblaue umwandelt, und nunmehr erfolgt eine vorsichtige, kurze Uebergiessung mit einem Gemisch gleicher Theile reinen Anilins, Spiritus vini und destillirten Wassers. Diese letztere Differenzirungsflüssigkeit darf nur so lange einwirken, bis die Schnitte eben noch leicht bläulich angehaucht erscheinen, ein Process, der sich meist schon in wenigen Secunden abspielt. Unmittelbar nach dieser Differenzirung erfolgt die Abspülung in Alkohol, Aufhellung in Xylol und Einschliessung in Canadabalsam.

Will man mit dieser Tinction die Färbung der Tuberkelbacillen verbinden, so empfiehlt es sich, dieselbe der Färbung mit dem Bleu de Lyon-Bismarckbraungemisch, also vor der Abspülung mit salzsaurem Alkohol, unmittelbar anzuschliessen. Hierbei scheint das Koch-Ehrlich'sche Anilinwasser-Fuchsin dem Ziehl-Neelsen'schen Carbolfuchsin entschieden überlegen zu sein. Falls die Schnitte durch die genannten Differenzirungsmittel der Bismarckbraunfärbung verlustig gegangen sein sollten, so kann man dieselben nach kurzem Abspülen in Alkohol noch auf einige Minuten in eine wässrige dünne Bismarckbraunlösung einlegen, bevor man sie endgültig einbettet.

Diese Färbung hat uns in neuester Zeit ganz ausgezeichnete Dienste geleistet und ausserodentlich klare und übersichtliche Bilder eosinophiler Zellkörner, namentlich auch in menschlichen Geweben (Granulationsgeschwülsten und Neoplasmen) geliefert. Die so gewonnenen Präparate haben sich bis heute unverändert gut erhalten, während die nach den Drüner'schen Angaben[1]) hergestellten bald zu verblassen pflegten, ein

1) Drüner, Jenaische Zeitschrift. Bd. XXVIII. S. 296. Die Lösung besteht nach Teichmüller (S. 584) aus: 1,0 wässriger 1 proc. Bleu de Lyon-Lösung mit 30,0 Grenacher'schem Boraxcarmin. Färbung 3 Stunden. Differenzirung in 70 proc. salzsaurem Alkohol.

Grund vielleicht, der neben der Langwierigkeit jenes Färbungsverfahrens der Bleu de Lyon-Färbung bisher wenig Eingang verschafft hat. Nach diesen technischen Vorausschickungen gehen wir zur Mittheilung unserer histologischen Befunde über.

Wie erwähnt, handelte es sich zunächst um die Deutung der Körnchenansammlungen in der Nachbarschaft jüngerer, etwa 10—15-tägiger, strahlenbildender Tuberkelbacillenherde, namentlich in der Kaninchenniere. Hier und da konnte die ungeheure Menge solcher Körnchen wohl den Verdacht auf histochemische Kunstproducte erwecken, und dieser Argwohn lag um so näher, als uns aus der Litteratur verschiedene Fälle von irrthümlichen Deutungen künstlicher Farbstoffausscheidungen u. dgl. bekannt sind, es sei z. B. hier nur an die Versuche von v. Wittich[1]) und Chrzonsczewski[2]) über die Carminabscheidung in der Niere erinnert, deren zum Theil irrige Resultate der zu den betreffenden Versuchen benutzten, selbst nach vorsichtiger Filtrirung immer noch Körnchen enthaltenden Carminlösung zuzuschreiben waren, und deren Richtigstellung erst Adolf Schmidt gelang.

Es konnte daher auch uns der Einwand gemacht werden, dass es sich bei diesen Körnchenansammlungen um Farbstoffniederschläge handeln dürfte, etwa um körnige Niederschläge des Eosins. Unsere Farbstofflösungen wurden zu Controllpräparaten stets frisch hergestellt und filtrirt. Mikroskopisch liessen sich, wie dies in neutralen bezw. schwachsauren, gelegentlich sogar in leicht alkalischen Carminlösungen unschwer gelingt, in unseren Eosinlösungen nie körnige Ausscheidungen nachweisen. Es hätte also höchstens im Verlaufe des Färbungsprocesses eine solche körnige Ausscheidung von Eosin stattfinden können. Dem war aber nicht so, denn Versuche mit Körnchen enthaltenden Eosinlösungen, die durch einen geringen Zusatz von Essigsäure gewonnen wurden, ergaben bei Anwendung der im Uebrigen gleichen Färbetechnik unter dem Mikroskop niemals derartige körnige Elemente; im Gegentheil wurden die durch die Anwendung der schwachsauren Eosinlösung hervorgerufenen Niederschläge durch die nachfolgende, zur Differenzirung des Eosins benutzte alkalische Methylenblaulösung wieder gelöst und aus den Präparaten ausgespült, während die fraglichen Körner in ihrer typischen Lage und Anordnung intensiv roth gefärbt blieben. Auch die verschiedenen Fixirungsmethoden hatten keinen merklichen Einfluss auf

1) v. Wittich, Archiv f. mikroskop. Anatomie. Bd. XI. S. 75.
2) Chrzonsczewski, Virchow's Archiv. Bd. XXXI S. 153.

die Structur und Lage dieser Körner, nur dass die Müller'sche Lösung sie weniger prägnant erkennen liess.

Handelte es sich also nicht um sog. Kunstproducte, so blieb nur noch die andere Möglichkeit übrig, dass es sich um gewisse histologische Elemente handeln müsse. Es konnten hierbei etwa folgende Bildungen in Frage kommen: Hyaline Tropfen, nekrotische Partikel von zerfallenem Protoplasma (albuminöse Trübungen), Mikroorganismen (Kokken), in verschiedener Höhe quer- bezw. schräggeschnittene Strahlen benachbarter, theils höher, theils tiefer liegender Strahlenpilzrasen, Mastzellenkörner, granulirte Leukocyten, eosinophile Zellen. Gegen die hyaline Natur dieser Körnchen sprachen mehrere Momente. Die hyalinen Tropfen pflegen nie in so reichlicher Anzahl und so feiner Vertheilung aufzutreten; auch kommt es bei grösserer Anhäufung hyaliner Substanz meist zu einer Confluenz mehrerer hyaliner Tropfen, also zu Bildungen, wie sie nach Grösse und Form in unseren Präparaten nicht vorlagen. Dazu kommt auch noch eine für den geübteren Mikroskopiker leicht erkennbare Differenz im Färbungsverhalten des Hyalins gegenüber jenen Körnchenbildungen. Beide Elemente färben sich intensiv mit sauren Anilinfarbstoffen, vor allem mit Eosin und Säurefuchsin, das Hyalin aber mit dem Unterschiede, dass es regelmässig statt des hellrothen Farbentons der Körnchen einen mehr blassrothen annimmt und den Farbstoff bei Differenzirung mit alkalischer Methylenblaulösung wesentlich leichter wieder abgiebt als die fraglichen Körner. Die Deutung der letzteren als Körner von Mastzellen scheitert a priori an dem abweichenden tinctoriellen Verhalten beider Formelemente. Während wir die Körner der Mastzellen als hochgradig basophil bezeichnen müssen, da sie die Gram'sche Färbung intensiv festhalten und deshalb gelegentlich zu Verwechselungen mit Mikrokokkenhaufen Veranlassung geben können, sind jene Körnchen ausgesprochen acidophil, sie färben sich nicht nach Gram, wohl aber sehr lebhaft in wässrigen Eosin- und Säurefuchsinlösungen.

Die häufig in tuberculösen Herden zu beobachtenden körnigen Zerfallselemente kamen bei der Beurtheilung der in Rede stehenden Körnchenbildungen ebenfalls kaum ernstlich in Frage; ihre unregelmässige Gestalt und willkürliche Lagerung, ihr Farbstoffen gegenüber mehr oder weniger indifferentes, träges Verhalten im Gegensatze zu jenen lebhaft hellrothen, scharfumschriebenen, acidophilen Körnchen liess sie ohne Weiteres als abgestorbene, nekrotische Gewebspartikel erkennen.

Wesentlich schwieriger gestaltete sich die sichere Unterscheidung der acidophilen Körner von in verschiedener Höhe quer- oder schräggeschnittenen Strahlen. Die letzteren können zweifellos gelegentlich als freie, runde und ovale Körner imponiren, zumal sie in ihren Färbungs-

eigenschaften sich annähernd gleich verhalten. Durch eine genaue mikroskopische Controlle zahlreicher Serienschnitte gelang es aber, mit Sicherheit zu constatiren, dass die fraglichen Körner nicht quer- oder schräggetroffene Strahlen sein konnten, da sich gelegentlich auch an nur wenige Strahlen tragenden Tuberkelbacillenherden grosse Mengen solcher Körner fanden und die letzteren ihre Form und Grösse auch dann bewahrten, wenn die Schnittdicke beliebig gewechselt wurde, während die mehr oder weniger schräg- bezw. quergeschnittenen Strahlen in stärkeren Schnitten (etwa 10—15 μ starken) sich unschwer als solche erkennen und von jenen Granulirungen leicht unterscheiden liessen.

So blieb denn nach Erwägung der nach unserem Ermessen in Frage kommenden Möglichkeiten nur noch die Deutung dieser Körner als freigewordene Granula eosinophiler Zellen übrig.[1])

Die vorstehende ausführliche Erörterung der für die Deutung dieser Körnchen eventuell in Betracht kommenden Structurelemente mag vielleicht nunmehr überflüssig erscheinen; und doch hielten wir uns für verpflichtet, den angesichts des Fehlens solcher Angaben bei anderen Autoren möglicherweise uns zu machenden Einwänden von vornherein thunlichst zu begegnen. Besondere Veranlassung dazu bot uns eine Notiz in der von Babes und Levaditi über die Strahlenbildung des Tuberkelbacillus veröffentlichten Mittheilung[2]), worin diese Autoren auf einer Tafel im epithelioiden Gewebe nahe einem Strahlenpilz vereinzelte Körner abbilden, die sie als „grains colorés" schlechthin bezeichneten, ohne sich über deren Natur näher zu äussern. Da Babes und Levaditi unter ganz ähnlichen Versuchsbedingungen, wie wir seinerzeit, die Strahlenbildung des Tuberkelbacillus studirt haben, so müssten sie bei Anwendung geeigneter Färbungsmethoden weit mehr solcher Körner auf ihren Figuren abzubilden in der Lage gewesen sein, als sie dies mit ihrer Saffranin- und Gram-Färbung vermochten. Dies ist die einzige Mittheilung von Körnchenbildungen dieser Art, die wir in der einschlägigen Litteratur ermitteln konnten.

Woher kamen nun diese reichlichen acidophilen Körnchen? Die genaue mikroskopische Betrachtung geeigneter Präparate liess regelmässig in der weiteren Peripherie des einen Strahlenpilz umgebenden epithelioiden Gewebes typische eosinophile Zellen in mehr oder minder reichlicher Anzahl erkennen. Dieselben reichten nur selten in grösserer Anzahl unmittelbar an den Strahlenkranz der Tuberkelbacillen heran,

1) Die Möglichkeit einer Verwechselung mit den sogen. pseudoeosinophilen Zellen haben wir weiter unten (S. 225) erörtert.

2) Babes, V., et Levaditi, C., Sur la forme actinomycosique du bacille de la tuberculose. Archives de méd. expér. et d'anat. pathol. T. IX. 1897. p. 1041ff.

dagegen lehrte die mikroskopische Untersuchung, namentlich von Nierenschnitten vor 8—15 Tagen intraarteriell mit virulentem Tuberkelbacillen-Reinculturmaterial injicirter Kaninchen, dass die eosinophilen Zellen, sobald sie in gewisse Nähe von dem Bacillenherd gekommen sind, ihren Inhalt, d. h. ihre Granula, freigeben, förmlich ausschütten und gleichsam wie Geschosse gegen die Bacillencolonie richten.

Es machte in der That häufig den Eindruck, als gingen diese Körnchen schliesslich in den Strahlen auf, lieferten vielleicht das Material zu ihrem Aufbau. Erst eine genauere Prüfung des chemischen Verhaltens der eosinophilen Körner und der Strahlensubstanz Verdauungssäften gegenüber erwies die Irrthümlichkeit dieser Vermuthung.

Nach dem Vorgange Altmann's wurden auf durch Chloroform entfetteten Objectträgern möglichst gleichmässig dünne, glatte Paraffinschnitte von 3—5 μ Stärke aufgeklebt, bei einer Temperatur von 40—43° im Thermostaten getrocknet, darauf nach Entfernung des Paraffins durch Xylol auf mehrere Stunden behufs Entfettung in Chloroform gelegt und nach Abspülen mit Alkohol und Wasser der Einwirkung künstlicher Verdauungssäfte unter physiologischen Temperaturen im Brutofen ausgesetzt. Zur Pepsinverdauung diente ein Gemisch von 1 promill. officineller Salzsäure mit dem künstlichen Dr. Grübler'schen Pepsin-Glycerin, das sich sehr gut bewährte.[1])

Das Ergebniss der Pepsinverdauung war, dass solche, nach einem mehrtägigen Verdauungsprocess[2]) in der angegebenen Weise gefärbte Präparate nur hier und da noch vereinzelte eosinophile Körnchen erkennen liessen, während die Mehrzahl derselben vollständig verschwunden war. Die Bacillencolonien sammt den sie umgebenden Strahlen waren aber regelmässig fast vollkommen unversehrt erhalten geblieben. Somit ergab sich, dass die Strahlenbildungen des Tuberkelbacillus sich anders verhielten als die eosinophilen Körner.

Bei der Trypsinverdauung blieben sowohl die eosinophilen Granula als auch die Strahlen unverdaut, letztere waren aber manchmal beträchtlich gequollen. Dieselben Resultate wie bei der Verdauung auf dem Objectträger ergaben sich bei Verdauung gut entfetteter Nierenstücke von 2—3 mm Dicke, die 48 Stunden bei einer Temperatur von 37,5° C. den Verdauungssäften ausgesetzt waren. Die Strahlen des Tuberkelbacillus

1) Zur Trypsinverdauung wurde das Grübler'sche Pancreas siccum nach der Kühne'schen Vorschrift benutzt: 1 Theil Pancreas siccum wird mit 5 Theilen 0,1proc. Salicylsäure einen Tag lauwarm extrahirt, dann abgepresst, filtrirt und das Filtrat mit kohlensaurem Ammonium oder Soda schwach alkalisch gemacht.

2) Es erscheint mir wichtig, die langdauernde Einwirkung der Verdauungssäfte zu betonen, da bei kurzer Einwirkung derselben die eosinophilen Granula unverdaut bleiben. So erklärt auch Weiss in seinen Beiträgen zur histologischen und mikrochemischen Kenntniss des Blutes: „Die eosinophilen Körnerzellen zeigen unter allen Elementen des Blutes gegen verschiedene Reagenzflüssigkeiten die bedeutendste Widerstandsfähigkeit. Auch der Verdauung unterliegen die Granula nicht“ (a. a. O. S. 27).

verhielten sich Verdauungssäften gegenüber analog den Kolben des Actinomyces bovis.

Nach diesen Versuchen war es klar, dass die eosinophilen Körner mit der Substanz der strahligen Gebilde unmöglich identisch sein konnten, und es musste daher nach einem anderen Grunde für das reichliche Auftreten derselben geforscht werden. Es war uns nun bei einer vergleichenden Durchsicht der zahlreichen Versuchs- und Obductionsprotocolle aufgefallen, dass gelegentlich sowohl die Strahlenbildung wie auch das reichlichere Auftreten eosinophiler Zellen und Granula in mit Tuberkelbacillen verschiedenen Virulenzgrades intraarteriell injicirten Kaninchenkörpern fast gänzlich ausgeblieben war. Bei näherer Prüfung der Versuchsprotokolle ergab sich nun das interessante Verhältniss, dass in allen jenen Fällen, in denen es nicht zur Strahlenbildung gekommen war, auch die eosinophilen Zellen und Körner mehr oder minder vermisst wurden. Eine darauf gerichtete Durchmusterung unserer Versuchstabellen liess erkennen, dass in den inneren Organen der 60—100 Tage und noch später nach der endoarteriellen Tuberkelbacilleninjection verendeten Versuchsthiere der Befund eosinophiler Zellen sehr gering war, ja gelegentlich gänzlich negativ ausfiel.

Bei allen diesen Versuchsthieren war aber zugleich auch der Befund strahlenpilzähnlicher Wuchsformen des Tuberkelbacillus vollkommen negativ, es handelte sich hierbei meist um mehr oder weniger mit nekrotischem Zerfall, Eiterbildung und Verkäsung einhergehende, subacute und chronische Tuberculosen. Ganz besonders galt dies von den nach intravenöser (Jugularis-) Tuberkelbacilleninjection zu beobachtenden, chronisch verlaufenden käsigen Pneumonien. Diese mit lebhaftem Gewebszerfall, Cavernenbildung, Verkäsung und Eiterung einhergehenden Lungentuberculosen liessen nur ganz vereinzelte eosinophile Zellen erkennen, und zwar auch nur an den Stellen, wo der destruirende Process noch nicht eingesetzt hatte. Erlagen solche, in die Vena jugularis interna injicirte Versuchsthiere nicht schon dem schweren tuberculösen Lungenprocesse, sondern einer aus diesem sich entwickelnden Miliartuberculose mit der für die intravenöse Injection typischen Verlaufsart, so ergab die mikroskopische Untersuchung der inneren Organe, besonders also der Leber und Milz, hinsichtlich des Auftretens eosinophiler Zellen zumeist einen spärlichen bezw. negativen Befund, mochten nun zahlreiche Tuberkelbacillen nachweisbar sein oder nur vereinzelte.

Aehnlich war das Ergebniss der mikroskopischen Untersuchung der inneren Organe von Kaninchen, die einer intraabdominalen bezw.

intrapleuralen Tuberkelbacilleninjection unter dem Bilde der chronisch-subacuten Miliartuberculose erlegen waren. Auch hier liessen sich eosinophile Zellen meist nur vereinzelt nachweisen, Strahlenbildungen des Tuberkelbacillus fehlten ganz.

Nach den bisher mitgetheilten Erfahrungen über das Auftreten eosinophiler Zellen in den inneren Organen tuberculös inficirter Versuchsthiere musste die Ueberlegung berechtigt erscheinen, dass es sich hierbei nicht um zufällige Nebenbefunde handeln könne, sondern viel wahrscheinlicher um einen in bestimmter, gesetzmässiger Weise sich vollziehenden, uns bisher noch unbekannten Reactionsvorgang von Seiten des erkrankten Organismus. Es wurden daher zwecks Studiums des Verhaltens eosinophiler Zellen während verschiedener Stadien einer localisirten tuberculösen Infection parenchymatöse Injectionen virulenter Tuberkelbacillen in die Rückenmusculatur anscheinend völlig gesunder Kaninchen vorgenommen und zwar in folgender Weise:

Mehrere ausgewachsene Kaninchen wurden in Narkose in Bauchlage auf dem Ludwig'schen Operationstischchen festgebunden, etwa in der Mitte des Rückens eine circa handtellerbreite Fläche der Haut über der Rückenmusculatur der einen Seite sorgfältig mit Cooper'scher Scheere von Haaren befreit, gründlich mit Wasser, Seife und Aether gereinigt und darauf mit einem sterilisirten Scalpell bis zur oberen Rückenfascie gespalten. Ohne jegliche Berührung des Operationsgebietes mit den Fingern wurde nun mit sterilisirten Instrumenten die Fascie in der Längsrichtung etwa 5 cm gespalten, die nunmehr blossliegende Rückenmusculatur in ihrem dicksten Durchmesser auf etwa 3 cm durch einen tiefen Längsschnitt gespalten, die beiden klaffenden Muskelwülste durch zwei scharfe Haken auseinander gehalten und in die Tiefe dieses Muskelschlitzes mittelst Platinösen mehrere grössere und kleinere Colonien von Tuberkelbacillen aus einer frischen Glycerinagarcultur versenkt. Hierauf wurde die Fascie durch Seidenfäden, die ebenfalls mit den in der Wunde liegenden Enden von den Fingern des Operateurs nicht berührt worden waren, wieder vernäht und in gleicher Weise der Hautschnitt durch Naht vereinigt, die Wunde mit einem Collodium-Watteverband steril gedeckt.

Nach 4 Tagen wurde die Hautnaht wieder aufgetrennt, im gesunden Gewebe das inficirte Muskelstück schnell excidirt und die Wunde wie oben geschlossen. Das ausgeschnittene Muskelstück wurde sofort in kleine Stücke zerschnitten und lebendfrisch in bereitstehende, auf Körpertemperatur erwärmte Fixirungslösungen (4 proc. Formalin, 5 proc. Sublimat, 3 proc. Salpetersäure) eingelegt und in der gewöhnlichen Weise in Paraffin eingebettet.

Die mikroskopische Untersuchung dieser Muskelstücke ergab ein höchst interessantes Bild. Die implantirten Colonien von Tuberkelbacillen waren zum Theil verschwunden, zum Theil fanden sich grössere Rasen und scheinbare Geflechte derselben in unregelmässig zerklüfteter Gestalt. Mehrere bei makroskopischer Betrachtung gelblichweiss erscheinende, bis

linsengrosse, erweichte Herde in der Muskelsubstanz deuteten wohl darauf hin, dass hier die intensivste Giftwirkung stattgefunden hatte, d. h. dass an diesen Stellen die grösseren Haufen von Tuberkelbacillen gelagert haben mochten. Mikroskopisch enthielten diese erweichten Herde nekrotische Gewebstrümmer, Eiterkörperchen in grosser Anzahl, einige wenige eosinophile Zellen und vereinzelte Tuberkelbacillen. Es boten also diese grösseren Erweichungsherde kein besonders bemerkenswerthes Bild dar.

Um so überraschender war das Aussehen der diese Nekroseherde umgebenden Muskelpartien. Hier fanden sich in zerklüfteten, halbzerrissenen oder geschrumpften Muskelfasern eingeschlossen ungeheure Mengen eosinophiler Zellen und unter ihnen vereinzelte Tuberkelbacillen. Die eosinophilen Zellen traten so in den Vordergrund aller übrigen Entzündungserscheinungen, dass wir hier von einer eosinophilen Infiltration bezw. von eosinophilen Abscessen zu sprechen geneigt waren. Die Zahl der gleichzeitig anwesenden polynucleären (und pseudoeosinophilen) Eiterkörperchen stand weit hinter der der eosinophilen Zellen zurück.

Diese eosinophilen Zellhaufen waren aber wohlgemerkt nicht dort zu finden, wo die Tuberkelbacillen in grösseren Complexen im Gewebe lagerten, sondern stets erst in deren Nachbarschaft anzutreffen. Um die Tuberkelbacillenherde herum lagerten mehr oder weniger zahlreiche Eiterkörperchen und hier und da Zellen mit mehreren, peripher gelagerten Kernen, die, wie es schien, zu Riesenzellen auszuwachsen im Begriffe sein mochten. Noch weiter peripheriewärts war eine schmale Zone länglicher Zellen vom Charakter der Zellen des Granulationsgewebes wahrnehmbar. Darauf folgten im mikroskopischen Bilde einige mehr oder weniger zerklüftete, doch als solche noch gut erkennbare Muskelfasern, und theils schon zwischen diesen, theils in den an sie grenzenden Muskelfasern zeigten sich jene ungeheuren Mengen typischer eosinophiler Zellen. Dieselben lagen oft in rundlichen Haufen, zum Theil auch in langen, streifigen Zügen zwischen den aneinandergepressten Muskelfasern.

Bei sorgfältiger Durchmusterung möglichst dünner Schnitte liess sich erkennen, dass keineswegs alle jene sichtbaren, hellrothen Körnchen innerhalb des Protoplasmas weisser Blutzellen lagerten; vielmehr fanden sich auch hier wie in früheren Versuchen grosse Mengen freier, extracellulär gelagerter Granula vor. Die parenchymatöse Injection von in physiologischer Kochsalzlösung emulgirten Tuberkelbacillencolonien aus jüngeren Reinculturen in die Rückenmusculatur von Kaninchen ergab ähnliche Resultate, nur erschien uns die Injection mittelst Pravaz'scher Spritze für diese Versuche weniger empfehlenswerth und einwandsfrei, da man es bei dieser Technik weder sicher in der Hand hat, die Injectionsdosis bei dem erforderlichen tiefen Einstechen in die Musculatur auf einen bestimmten, leicht wieder zu findenden Ort zu vertheilen, noch andererseits die Wirkung der physiologischen Kochsalzlösung, die an und für sich auf das Gewebe einen gewissen chemischen Reiz zweifellos ausübt, vollkommen auszuschalten. Auch wissen wir aus den Koch'schen Tuberculinuntersuchungen, dass in physiologischer Kochsalzlösung ein Theil der in den Tuberkelbacillen enthaltenen organischen Verbindungen gelöst wird.

Von besonderem Interesse war für uns die Beobachtung, dass auch die Implantation von in strömendem Dampf eine Stunde lang sterilisirtem

Tuberkelbacillen-Reinculturmaterial in die Rückenmusculatur grosser gesunder Kaninchen eine ähnliche Reaction der eosinophilen Zellen hervorrief wie lebende Keime, nur mit dem bereits bekannten Unterschiede, dass innerhalb derselben Zeit der nekrotische Gewebszerfall wesentlich intensiver und ausgedehnter war als bei lebend implantirten Tuberkelbacillen, und dass sich die abgetödteten Tuberkelbacillen schon nach 4 Tagen mittelst der gebräuchlichen Färbungsmethoden nirgends mehr nachweisen liessen.

Wurden solche locale, durch Injection lebender Tuberkelbacillen in die Rückenmusculatur von Kaninchen erzeugten Tuberculosen nicht mit dem Messer entfernt, sondern sich selber überlassen, so führten sie nach Wochen und Monaten zu mehr oder weniger ausgedehnter Vereiterung und Verkäsung der betroffenen Muskelpartien mit Neigung zum Durchbruch nach aussen und schliesslich zu einer Metastasirung des tuberculösen Processes, dem die Thiere später erlagen. Die mikroskopische Untersuchung solcher Muskelstücke liess zwar immer noch eosinophile Zellen leicht erkennen, doch stand deren Zahl weit hinter der zurück, die im Anfangsstadium des Processes gefunden wurde.

Es ergab sich demnach bei allen den genannten Injectionsmethoden ungefähr das gleiche Resultat: Die eosinophilen Zellen waren in den ersten Stadien der tuberculösen Infection stets in reichlicher Anzahl vorhanden; im weiteren Verlaufe derselben traten aber regelmässig deutliche Unterschiede im Vorkommen jener Zellen auf. Wenn wir nun sahen, dass bei jenen destructiven chronischen und subacuten Tuberculosen der Versuchsthiere die eosinophilen Zellen mehr minder spärlich vertreten waren, hier und da sogar fehlten, so konnte der Grund für dieses Verhalten nicht in der Art des Injectionsverfahrens und der Grösse der Injectionsdosis gesucht werden. Denn wie unsere Tabellen lehrten, wurden gar nicht selten nach Jugularisinjection kleiner Keimmengen eosinophile Zellen in reichlicher Anzahl angetroffen und wiederum nach Carotisinjection grösserer Dosen mit sehr chronischem Verlaufe der Infection vermisst.

Auch die Dauer des Infectionsprocesses allein konnte nicht die Ursache dieser Erscheinung sein, denn bei jenen durch intraarterielle Injection mässiger Mengen virulenter Tuberkelbacillen hervorgerufenen Miliartuberculosen bei Kaninchen, die in 3—4 Wochen zum Tode führten, waren die eosinophilen Zellen meist auch noch gegen Ende der Krankheit und selbst in den inneren Organen der verendeten Thiere noch relativ reichlich nachweisbar, während sie bei den intravenös und solchen mit grossen Mengen abgeschwächter Culturen intraarteriell injicirten Kaninchen im allgemeinen bei der Obduction nur spärlich gefunden wurden, mochten die Thiere nun früher oder

später der Infection erlegen sein. Ganz besonders galt dies von jenen Versuchsthieren, die erst nach mehreren Monaten unter dem Bilde der chronischen, mit reichlicher Nekrose, Abscessbildung und starker Kachexie tödtlich verlaufenden Tuberculose, wie wir sie häufig als Spontantuberculosen bei Thieren und namentlich auch beim Menschen beobachten, zu Grunde gingen.

Diese Beobachtung war doch frappirend und legte die Vermuthung nahe, dass es sich hier um lediglich dem Kaninchen und Meerschweinchen eigene Entzündungsreactionen handeln könne, zumal wir wissen, dass diese Thiere schon im physiologisch normalen Zustande besonders reichlich eosinophile Zellen im Blute und den inneren Organen beherbergen. Es erschien daher unumgänglich, das Verhalten der eosinophilen Zellen im gesunden Kaninchen- und Meerschweinchenkörper an der Hand der einschlägigen Litteratur und nach eigenen Beobachtungen zu prüfen.

Das Ergebniss mikroskopischer Untersuchungen von Blut und inneren Organen gesunder Kaninchen und Meerschweinchen war ein schwankendes. Gelegentlich fanden sie sich ausserordentlich reichlich im Blute, manchmal waren sie nur spärlich darin vorhanden. Meist trafen wir sie sehr zahlreich in der Lunge und zwar, wie bereits Teichmüller für das Meerschweinchen angiebt, zumeist im interlobulären Bindegewebe. Auch in der Niere gesunder Kaninchen und zwar besonders in den Glomerulis fanden sie sich öfters reichlich, im übrigen Nierenparenchym waren sie meist nur selten zu finden. In der Leber war ihre Zahl meist sehr gering, desgleichen in der Milz. In grösserer Anzahl fanden wir sie ziemlich häufig in der Darmschleimhaut, wie sie überhaupt auf Schleimhäuten der verschiedenen Organe meist, wenn auch nicht immer, zahlreich gefunden wurden.

Nach Okinschitz beträgt die Zahl der eosinophilen Zellen im Kaninchenblut durchschnittlich 51 Proc. der vorhandenen Leukocyten; im normalen Knochenmark berechnet sie Marwedel (a. a. O. S. 510) auf mindestens 70 Proc.[1]) Das Meerschweinchen ist nach Teichmüller besonders dann sehr reich daran, „wenn das Thier im besten Wohlsein eines künstlichen Todes stirbt.“ In wechselnder Menge fand Teichmüller (a. a. O. S. 598) eosinophile Zellen bei Ochs, Kuh, Kalb, Schaf, Schwein, Pferd, Ziege, Kaninchen. Beim Hund sind sie nach Heidenhain (Pflüger's Archiv 1888. Supplementband. S. 76) in der normalen Darmschleimhaut sehr zahlreich.

Neben den echten eosinophilen Zellen kommen nun aber beim Kaninchen und Meerschweinchen noch andere Zellen mit ausgesprochen acidophiler Körnelung vor, die von Ehrlich als pseudoeosinophile Zellen bezeichnet worden sind. Dieselben haben im Allgemeinen eine viel feinere Körnelung und werden von verschiedenen Autoren (Ehrlich, Kurloff, Enderlen, Lengemann u. A.) in ihrer Function den neutrophilen

1) Vermuthlich zählt Marwedel hier die pseudoeosinophilen Zellen mit.

polynucleären Leukocyten des Menschen gleichgestellt. Nach Lengemann bilden sie bei Kaninchen und Meerschweinchen „die Mehrzahl der weissen Zellen im Blute, sie wandern aus den Gefässen, sie bilden den Eiter, sie nehmen Fremdkörper auf — kurz, es sind die gewöhnlichen, polymorphkernigen Leukocyten, die als Wanderzellen, als Fresszellen und endlich im Absterben als Eiterzellen bekannt sind."

Nach demselben Autor gesellt sich zu dem Unterschiede in der Granulirung noch der, „dass die Eosinophilen ein anderes, ja entgegengesetztes Verhalten in der Chemotaxis zeigen: Stoffe, die die einen anziehen, stossen die anderen ab, die gewöhnlichen Bakteriengifte wirken auf die Eosinophilen negativ chemotaktisch." Enderlen (a. a. O. S. 302) bezeichnet als die Ursprungsstätte der pseudoeosinophilen Zellen das rothe Knochenmark, „das ausserordentlich zahlreiche pseudoeosinophile Zellen birgt, und zwar findet man in ihm alle Uebergänge von mononucleären körnchenführenden Zellen bis zu den ausgebildeten polynucleären."

Ihre exacte Unterscheidung von den echten eosinophilen Zellen unter dem Mikroskop ist durchaus nicht immer leicht und scheint von manchen Autoren überhaupt nicht getroffen worden zu sein. Wir fanden sie besonders reichlich beim Meerschweinchen, wesentlich reichlicher als beim Kaninchen. Ihre Körnelung zeigt nach Grösse und Menge, wenigstens nach Befunden an inneren Organen von Meerschweinchen, sehr bedeutende Unterschiede. Die Körnchen sind zum Theil winzig klein, mit starken Trockensystemen eben noch erkennbar, zum grösseren Theile aber gut tingirbare und unterscheidbare Granula, die fast in jeder Zelle in einigen wenigen Exemplaren die Grösse der kleineren echten eosinophilen Körnchen erreichen, gelegentlich sogar übertreffen.

Die Körnelung der pseudoeosinophilen Zellen scheint uns aber in ihrer Menge grossen Schwankungen unterworfen zu sein. Wir fanden z. B. bei einer durch Injection von Aktinomyces bovis-Reinculturmaterial ins Abdomen eines Meerschweinchens erzeugten, umschriebenen Peritonealaktinomykose ohne Eiterbildung pseudoeosinophile Zellen in so grosser Anzahl und mit so lebhafter Körnchenbildung, dass schon bei der gewöhnlichen Hämatoxylin-Eosinfärbung die Stellen des Gewebes, wo das Keimmaterial hingelangt war, durch die leuchtend rothe, breite Zone von feinen Granulirungen bei schwacher Vergrösserung leicht aufgefunden werden konnten. In nicht so reichlicher Menge, doch immer noch sehr zahlreich fanden wir pseudoeosinophile Zellen bei den verschiedensten tuberculösen Processen des Meerschweinchens, namentlich in der Nachbarschaft älterer Entzündungsherde.

Bei pyämischen und septischen Erkrankungen, besonders im Eiter schien die Menge der Körnelungen in den einzelnen pseudoeosinophilen Zellen wesentlich geringer zu sein. Wie weit diese letzteren Beobachtungen der Wirklichkeit entsprechen, müssen weitere Untersuchungen lehren. Jedenfalls erschien es uns nach unseren bisherigen wechselnden Befunden pseudoeosinophiler Zellen im Kaninchen- und Meerschweinchenorganismus fraglich, ob dieselben wirklich in allen wesentlichen Punkten mit den polynucleären Leukocyten, den Eiterkörperchen des Menschen, in Parallele gesetzt werden dürfen. Wir glauben auf Grund unserer heutigen, noch ungenügenden Kenntniss dieser Zellformen nur so viel sagen zu

können, dass dieselben bei den verschiedensten Infectionsprocessen beider Versuchsthierspecies, namentlich der Meerschweinchen, in allerdings oft sehr reichlicher, doch gelegentlich auch sehr wechselnder Anzahl beobachtet werden, nicht aber die ausschliesslichen Vertreter der Eiterköperchen bei Entzündungs- und Eiterungsvorgängen im Kaninchen- und Meerschweinchenorganismus sind. Denn auch diese Thiere verfügen über bedeutende Mengen feingranulirter polynucleärer Leukocyten, ähnlich den neutrophilen des Menschen.

Was die Natur der Granulirungen in pseudoeosinophilen Zellen anlangt, so sind wir bisher nur auf einige ungenügende und unsichere Angaben angewiesen. Nach Enderlen (a. a. O. S. 302) sollen die letzteren zum Unterschiede von der wahren eosinophilen Körnelung in „säurehaltigen Lösungen äusserst leicht" aufgelöst werden, und ferner sollen zwischen den feineren und gröberen Granulis beider Zellformen „Farbendifferenzen" bestehen. Die Löslichkeit der pseudoeosinophilen Granulirungen haben wir zur Zeit nicht eingehender geprüft, wohl aber die der echten eosinophilen Körnchen. Letztere sind im allgemeinen in schwachsauren Lösungen zum grössten Theile sicher unlöslich, ob alle, bleibe dahingestellt. Wir konnten sie ohne Nachtheil in 3 procentiger Salpetersäure fixiren, während bei Müller'scher Fixirung im Thermostaten bei 37,5° C. eine Quellung eosinophiler Körnchen stattzufinden schien. Färbungsunterschiede zwischen eosinophilen und pseudoeosinophilen Granulirungen haben wir mit Sicherheit nur zwischen solchen verschiedener Grösse beobachtet und möchten diese Farbendifferenz lediglich den verschiedenen Brechungsverhältnissen und Sättigungsgraden feinerer und gröberer Granula zuschreiben. Bei gleichgrossen eosinophilen und pseudoeosinophilen Granulis konnten wir uns von einem typischen abweichenden Färbungsverhalten beider Elemente bei Verwendung verschiedener Tinctionsmethoden (Eosin-Methylenblau, Säurefuchsin-Methylenblau, Bleu de Lyon — Bismarckbraun) nicht sicher überzeugen.

Es könnte uns nun leicht der Einwand gemacht werden, dass wir in den bisher mitgetheilten Beobachtungen über das Vorkommen eosinophiler Zellen bei Impftuberculosen von Kaninchen und Meerschweinchen bereits eosinophile und pseudoeosinophile Granulirungen verwechselt hätten, so z. B. bei jenen localen Tuberculosen in der Rückenmusculatur von Kaninchen, bei denen eosinophile Zellen in so beträchtlicher Anzahl gefunden worden waren. Aus diesem und dem oben erwähnten Grunde, dass die an Kaninchen und Meerschweinchen erhobenen Befunde über das Auftreten eosinophiler Zellen während verschiedener Stadien der tuberculösen Infection keine allgemeine Gültigkeit beanspruchen könnten angesichts des natürlichen Reichthums dieser Thiere an solchen Elementen, wurden sehr bald Versuche mit anderen Thierarten und in neuerer Zeit auch am Menschen angestellt. Bei Mäusen und besonders Katzen, welch letztere nachweislich keine oder nur vereinzelte pseudoeosinophile Zellen besitzen, ergab sich

ebenfalls im Anschluss an tuberculöse Infectionen verschiedener Art eine deutlich nachweisbare Anhäufung eosinophiler Zellen um die Tuberkelherde, wenn auch nicht in dem Maasse wie bei Kaninchen und Meerschweinchen, was nicht wunder nehmen kann bei Berücksichtigung des geringeren Reichthums dieser Thiere an eosinophilen Zellen und ihrer bedeutenderen natürlichen Refraction der Tuberculose gegenüber.

Besonders interessant und werthvoll musste die Beobachtung des Verhaltens eosinophiler Zellen in frischen, zeitlich genau begrenzten Tuberculoseinfectionen des Menschen sein. Die Thatsache, dass auch der abgetödtete Tuberkelbacillus noch umschriebene, der tuberculösen Infection ähnliche Entzündungserscheinungen hervorzurufen vermag, veranlasste uns zu dem Versuche, die Wirkung abgetödteter Tuberkelbacillen auf die Reaction eosinophiler Zellen am eigenen Körper zu prüfen. Zu dem Zwecke wurden mehrere Colonien einer virulenten Tuberkelbacillen-Glycerinagarcultur in etwas physiologischer Kochsalzlösung emulgirt, eine Stunde lang in strömendem Dampfe sterilisirt, und mit Pravaz'scher Spritze an zwei verschiedenen Stellen des linken Vorderarmrückens incutan, d. h. in die mittleren Schichten der Cutis (also nach Art der Technik bei der Schleich'schen Infiltrationsanästhesie) injicirt.

Bereits nach 36 Stunden traten um beide Injectionsstellen herum etwa je pfennigstückgrosse, umschriebene, derbe Infiltrationsherde auf, die nach weiteren 24 Stunden an Derbheit und Prominenz, weniger an Ausdehnung noch zugenommen hatten, mässig geröthet und beim Betasten leicht druckempfindlich waren. Sie erinnerten nach Consistenz und Aussehen einigermaassen an junge, noch in der Entwicklung begriffene Furuncularentzündungen, nur mit dem Unterschiede, dass sie spontan fast gar nicht, auf Druck nur wenig schmerzten, auf das Allgemeinbefinden anscheinend gar keinen störenden Einfluss übten und eine im Vergleich zu dem acuten Furunkel wesentlich geringere Röthung zeigten. Ein Achseldrüsenschwellung wurde nicht beobachtet.

In diesem Stadium, also nach 3 mal 24 Stunden, wurde unter streng aseptischen Cautelen die Excision des einen Injectionsherdes einen halben Centimeter im gesunden Gewebe vorgenommen (hier ohne Anästhesirung, im zweiten Versuche mit Schleich'scher Infiltrationsanästhesie). Die Wunde wurde durch Naht geschlossen, steril verbunden, das Hautstück sofort nach der Excision in 4 procentigem Formol fixirt, in Alkohol gehärtet, in Paraffin eingebettet und in dünnen (5—7 μ starken) Schnitten mittelst der oben erwähnten Färbungsmethoden untersucht. Das mikroskopische Bild war kurz folgendes.

In den mittleren und unteren Cutisschichten hatten sich typische epithelioide Herde mit vereinzelten Riesenzellen entwickelt, nekrotisches Gewebe war nirgends zu finden, desgleichen fehlte eine lebhafte entzünd-

liche Infiltration; im Gegentheil waren weisse Blutkörperchen auffallend spärlich vertreten. Zum Theil mitten in den jungen Tuberkeln, zum Theil in ihrer unmittelbaren Nachbarschaft fand sich nun eine ungewöhnliche Menge eosinophiler Zellen, wie sie bei spontanen menschlichen Hauttuberculosen (z. B. dem Lupus) nur ausnahmsweise beobachtet wird. Dieselben liessen sich zum Theil auch noch innerhalb der Capillaren nachweisen, sodass es den Anschein bot, als habe die Einwanderung eosinophiler Zellen noch nicht ihr Ende erreicht. Tuberkelbacillen waren trotz sorgfältigster Untersuchung mit der Koch-Ehrlich'schen und Ziehl-Neelsen'schen Färbung nirgends mehr nachweisbar.

Die Wunde heilte per primam, die Vereinigung der Wundränder war in Folge der Nachbarschaft des zweiten infiltrirten Injectionsherdes und des durch die Excision gesetzten, klaffenden Hautdefectes nur durch stärkeres Anziehen der umgebenden Hauptpartien möglich. Diese erhöhte Spannung und dazu die starke mechanische Reizung der Haut durch das Sterilisiren mögen zum Teil mit zu der baldigen Erweichung des zweiten Injectionsherdes beigetragen haben. Die Haut über demselben begann bereits vom fünften Tage an zu schuppen und sich lebhafter zu röthen. Die Infiltration hatte im Vergleich zu dem ersten Herde noch etwa um einen halben Centimeter an Umfang zugenommen.

Bereits an diesem, ausgesprochener aber erst am sechsten Tage ging der entzündliche Rubor mehr minder in jenen bläulichrothen Farbenton der Haut über, der so häufig den tuberculösen Affectionen ihr charakteristisches Gepräge verleiht. Schon jetzt war bei sorgfältiger Palpation eine leichte, eben merkliche Fluctuation wahrnehmbar. Am achten Tage war die Epidermis bereits so dünn, dass an zwei, etwa stecknadelkopfgrossen Stellen Eiterherdchen sichtbar wurden. Um einer Perforation des Abscesses vorzubeugen, wurde noch am achten Tage, diesmal unter Schleich'scher Localanästhesirung des benachbarten Gewebes, die Excision 1 cm im gesunden Gewebe vorgenommen und ein reichlich thalergrosses Stück Haut bis zur Fascie excidirt, die Wunde durch Situationsnähte geschlossen. Die Heilung erfolgte per priman.

Nach nochmaliger gründlicher Reinigung des excidirten Hautstückes durch Abreiben mit sterilen Aethertupfern wurde der Abscess geöffnet, mit der Platinöse Eiter auf verschiedene Nährsubstrate verimpft und auf Objectträger ausgestrichen, das Hautstück in 4 procentigem Formol fixirt und, wie vorhin angegeben, weiter behandelt. Die mikroskopische Untersuchung ergab folgendes Resultat.

Das Gewebe war von einer lebhaften entzündlichen Infiltration durchsetzt, am stärksten in der Nähe der Abscessmembran. Innerhalb der Abscesshöhle fanden sich zahlreiche Eiterkörperchen und nekrotische Gewebspartikel, hingegen keine Tuberkelbacillen, keine anderen Mikroorganismen und auch keine eosinophilen Zellen. Auch in den Ausstrichpräparaten konnten Mikroorganismen und eosinophile Zellen nicht aufgefunden werden, wie auch die beschickten Culturröhrchen steril blieben. Im allgemeinen liessen sich von jener epithelioiden tuberculösen Neubildung wie im ersten Präparate nur hie und da noch geringe Reste nachweisen; die Tuberkel waren offenbar zum grösseren Theile dem nekro-

tisirenden Processe mit anheimgefallen. An den Stellen aber, wo sich noch charakteristisches tuberculöses Gewebe fand, lagerten auch gelegentlich noch bedeutende Mengen eosinophiler Zellen. Die mikroskopische Betrachtung solcher Stellen konnte keinen Zweifel darüber lassen, dass die eosinophile Infiltration hier im Vergleich zu dem ersten Versuche noch zugenommen, d. h. also fortgedauert hatte und vielleicht eine noch grössere Ausbreitung gewonnen haben würde, wenn nicht der nekrotische Gewebszerfall mit der eitrigen Schmelzung so frühzeitig eingesetzt hätte.

Durch den letzteren Vorgang verlor dieser künstliche Tuberkelherd seinen charakteristischen Habitus und damit sein ursprüngliches experimentell-pathologisches Interesse, denn mit dem Eintritt der Demarcation und Abscessbildung handelte es sich um einen natürlichen Heilungsvorgang des Organismus, den wir an zahlreichen Präparaten unseres chirurgischen Materials bereits mikroskopisch beobachtet hatten und der weiter unten in dieser Arbeit mitgetheilt werden wird.

Diese Versuche am Menschen ergaben demnach ähnlich wie bei den Versuchsthieren im Beginne der tuberculösen Infection ein vermehrtes Auftreten eosinophiler Zellen, und damit war zunächst dem Einwande vorgebeugt, dass es sich bei den mitgetheilten Thierversuchen um specifische, lediglich jenen Thieren eigene Entzündungsreactionen gehandelt habe.

Wie oben gezeigt wurde, liess weder die Art des Injectionsverfahrens, noch die Dauer des Infectionsprocesses an und für sich einen bestimmten Schluss auf das Erscheinen der eosinophilen Zellen zu. Es schien uns vielmehr ein anderer Factor für das gelegentliche Ausbleiben einer reichlicheren Ansammlung eosinophiler Zellen am Orte der Infection maassgebend zu sein, und zwar die alle jene chronischen tuberculösen Processe in mehr oder minder ausgesprochenem Grade begleitende Abnahme der Widerstandskraft des befallenen Organismus. Die Beurtheilung des kachektischen Zustandes tuberculöser Kaninchen ist freilich durch die blosse Besichtigung ihres äusseren Habitus, wie etwa bei Hunden und Katzen, bekanntlich nicht möglich. Selbst das Körpergewicht giebt keine sicheren Anhaltspunkte. Wir haben wiederholt sehr bedeutende, bis 300 ccm dicken Eiters enthaltende Abscesse, die unter den Bauchdecken bezw. in den Milchdrüsen entstanden waren, daneben Pleuraempyeme und zahlreiche beträchtliche Drüsenschwellungen beobachtet, ohne dass solche Thiere bei Lebzeiten äusserlich einen schwer kachektischen Eindruck darboten.

In allen den Fällen, in denen die Schwere des tuberculösen Krankheitsprocesses eine starke Herabsetzung des Ernährungs- und Kräftezustandes der Versuchsthiere mit sich brachte, waren die eosinophilen Zellen stets beträchtlich an Zahl in den erkrankten Organen vermindert.

Die Beobachtung, dass in den frühen Stadien der tuberculösen Infection die eosinophilen Zellen meist reichlich vertreten sind, in späteren Stadien aber allmählich an Zahl wieder abnehmen, dass sie mithin nur dort reichlicher beobachtet werden, wo der befallene Organismus noch eine höhere Widerstandskraft besitzt, führten zu der weiteren Erwägung, dass höchst wahrscheinlich bei anderen Infectionsprocessen als der selbst im acuten Stadium immerhin relativ langsam verlaufenden Tuberculose, also bei solchen mit einem stürmischeren Verlaufe und schnellerem Kräfteverfall, die eosinophilen Zellen wesentlich spärlicher auftreten dürften.

In der That lehrten Versuche mit Staphylokokken- und Streptokokkeninjectionen, dass hier die eosinophilen Zellen ein ganz anderes, dem vermutheten entsprechendes Verhalten zeigten. Die mit dem Staphylococcus pyogenes aureus intraarteriell injicirten Kaninchen erlagen der Infection meist schon nach 3—6 Tagen. Die mikroskopische Untersuchung der inneren Organe, vornehmlich der Nieren, die stets mehrere eitrige Infarcte in der Rinde zeigten, liess keine oder nur ganz vereinzelte eosinophile Zellen erkennen, während Eiterkörperchen in ungeheurer Menge die Kokkenherde umgaben. Aehnlich war das mikroskopische Bild in Leber- und Lungenschnitten solcher Thiere, auch hier fanden sich nur äusserst spärlich eosinophile Zellen. Analoge mikroskopische Befunde lieferte die intraarterielle bezw. intravenöse und intraabdominale Injection von Streptokokken. Es ist uns nie gelungen, bei tödtlich verlaufenen, durch Staphylokokken bezw. Streptokokken bedingten Pyämien in den inneren Organen der Versuchsthiere eosinophile Zellen in grösserer Anzahl nachzuweisen. Selbst in den von der pyämischen Infection nicht unmittelbar ergriffenen Schleimhäuten waren sie meist nur spärlich vertreten.

Ob bei diesen Injectionsversuchen mit Eiterkokken die normaliter im Kaninchen- und Meerschweinchenorganismus vorhandenen eosinophilen Zellen überhaupt eine Vermehrung und nicht vielmehr eine Verminderung erfahren haben, mag vorläufig noch dahingestellt bleiben. Soviel lehrten jedenfalls diese Versuche, dass bei schweren pyämischen Processen im Kaninchen- und Meerschweinchenkörper weder eine sicher nachweisbare Vermehrung der im Blute kreisenden eosinophilen Zellen, noch eine reichlichere locale Anhäufung derselben in den von der Infection betroffenen Organen stattfindet. Nach unseren bisherigen Erfahrungen sind wir geneigt, eher eine Verminderung als Vermehrung der eosinophilen Zellen bei pyämischen Erkrankungen der Versuchsthiere anzunehmen. Eine Stütze für diese Annahme können vielleicht die folgenden Beobachtungen bieten.

Bei Gelegenheit der Untersuchungen über den zeitlichen Eintritt der Strahlenbildung des Tuberkelbacillus in der Niere und Leber des Kaninchens erlebten wir zweimal im Anschluss an den chirurgischen Eingriff (wiederholte partielle Leberlappenresection, Nephrektomie) die Entwicklung von Pyämien mit tödtlichem Ausgang, die nachweislich durch den Staphylococcus pyogenes aureus hervorgerufen worden waren (beide Thiere litten an Hautausschlägen, die ein sauberes chirurgisches Arbeiten sehr erschwerten). Während nun die vor Eintritt der secundären Eiterkokkeninfection exstirpirten Organstücke bereits am 4. Tage nach der Injection virulenter Tuberkelbacillen eine deutliche Anhäufung von eosinophilen Zellen um den jungen Tuberkelherd erkennen liessen, war bei der mikroskopischen Untersuchung derselben Organe nach erfolgtem tödtlichen Ausgange der inzwischen eingetretenen Pyämie der Befund eosinophiler Zellen durchschnittlich ein wesentlich geringerer und schwankenderer geworden. Es fanden sich Haufen von Eiterkokken, umgeben von zahlreichen Eiterkörperchen; die jungen Tuberkel hatten sich anscheinend nicht weiterentwickelt. Die bereits am 4. Tage nach der Injection in ihren ersten Anfängen beobachtete Strahlenbildung des Tuberkelbacillus war auf dem ursprünglichen Stadium anscheinend stehen geblieben, und die um einen epithelioiden Herd anfangs so reichlich versammelten und jetzt eher noch reichlicher zu erwartenden eosinophilen Zellen waren an Zahl sichtlich geringer geworden bezw. hier und da fast gänzlich verschwunden. Ob sie durch die Eiterinfection an Ort und Stelle untergegangen oder durch Verlust ihrer acidophilen Körnelung als eosinophile Zellen nicht mehr kenntlich, oder aber vom Orte der Infection wieder gewichen waren, liessen die darauf untersuchten Präparate nicht sicher ermitteln.

Die Beobachtungen der durch eine intercurrente Pyämie in ihrem klinischen wie pathologisch-anatomischen Charakter wesentlich modificirten Tuberculosen im Kaninchen- und Meerschweinchenorganismus legten die Frage nach dem Verhalten der eosinophilen Zellen im spontan an Tuberculose erkrankten thierischen und menschlichen Körper nahe. Aus den pathologisch-anatomischen Forschungen der neueren Zeit wissen wir ja, dass, abgesehen von den Miliartuberculosen, sehr viele tuberculöse Erkrankungen des Menschen und wohl auch der Thiere, namentlich die chronischen Lungentuberculosen, infolge einer früher oder später intercurrirenden Mischinfection den tödtlichen Ausgang nehmen, während die tuberculöse Infection an und für sich durchaus nicht immer die Schwere und den Verlauf der Erkrankung bedingt.

Es wurden zunächst Lungen, Leber, Milz und Nieren junger, wegen Miliartuberculose im hiesigen städtischen Schlachthofe [1]) getödteter Kälber und Schweine auf ihren Gehalt an eosinophilen Zellen untersucht. Es handelte sich hierbei jedenfalls um rein tuberculöse

1) Das Material aus dem städtischen Schlachthofe verdankte ich der gütigen Vermittelung des Herrn Sanitätsthierarztes Dr. Angermann.

Processe, wie auch die mikroskopische Untersuchung und bacteriologische Controle keinerlei Anhaltspunkte für irgendwelche Mischinfection gab. Eosinophile Zellen waren in solchen Organen nur ausserordentlich spärlich aufzufinden, während tuberculöse Herde, meist mit nekrotischem Gewebszerfall verbunden, in den einzelnen Schnitten sich reichlich fanden.

Analoge Resultate ergab die mikroskopische Untersuchung derselben Organe von an Miliartuberculose verstorbenen Kindern, bei denen sich der miliare Process im Anschluss an eine seit Jahren bestehende, schwere tuberculöse Erkrankung im Knie- bezw. Hüftgelenk oder der Wirbelsäule entwickelt hatte. Eine Mischinfection liess sich hierbei ebenfalls nicht nachweisen. Eosinophile Zellen fehlten in den von uns untersuchten Organstückchen so gut wie gänzlich. Diese Befunde konnten uns nach den oben mitgetheilten Erfahrungen an Versuchsthieren nicht mehr unerwartet kommen, bildeten sie doch lediglich eine Bestätigung der aus der künstlichen Thierinfection gewonnenen Schlüsse dass bei subacuten und chronischen Miliartuberculosen der Gehalt der inneren Organe an eosinophilen Zellen meist sehr gering ist. Einen Fall acutester Miliartuberculose, wie wir sie beim Thier künstlich zu erzeugen im Stande sind, ohne vorherige Kachexie, hatten wir beim Menschen zu beobachten nicht Gelegenheit, derselbe dürfte aber wohl auch zu den grössten Seltenheiten auf dem Secirtisch gehören.

Was nun die Menge der eosinophilen Zellen bei der chronischen Lungentuberculose des Menschen anlangt, so haben unsere darauf gerichteten Untersuchungen zu dem Ergebniss geführt, dass meist die Zahl der vorhandenen eosinophilen Zellen eine sehr geringe ist und in keinem irgendwie bestimmbaren Verhältnisse zur Ausbreitung und Schwere des tuberculösen Processes steht, und dies um so weniger, als ja die Lungentuberculose des Menschen mit mehr oder minder ausgebreiteter Mischinfection einhergeht. Frische tuberculöse Lungenspitzenerkrankungen, namentlich solche von durch einen Unfall, Selbstmord u. s. w. plötzlich ums Leben gekommenen, sonst gesunden Menschen standen uns bisher zur mikroskopischen Untersuchung nicht zu Gebote.

Bei tödtlich verlaufenen pyämischen und septischen Processen des Menschen, wie sie im Gefolge von Erysipel, Furunculose, Osteomyelitis, Puerperalfieber, Scharlach, Pneumonie, Angina Ludovici, Milzbrand u. dgl. auftreten, wurden eosinophile Zellen nur äusserst spärlich, meist aber überhaupt nicht gefunden. Derartige absolut negative Befunde haben gelegentlich den einen oder

anderen Forscher bedenklich gemacht, die Beobachtungen über das Auftreten eosinophiler Zellen bei Thieren mit denen des Menschen in vergleichende Parallele zu setzen, da die eosinophilen Zellen im Kaninchen und Meerschweinchenorganismus auch bei pyämischen Erkrankungen nie ganz fehlten. Die Annahme vorausgesetzt, dass die Möglichkeit einer Verwechselung eosinophiler und pseudoeosinophiler Zellen ausgeschlossen ist, wird die Hinfälligkeit solcher Argumentirung augenscheinlich bei der Ueberlegung, dass ja doch nicht die Thiere überhaupt, sondern nur Kaninchen und Meerschweinchen manchmal auch bei den schwersten Infectionen noch eine im Vergleich mit Befunden beim Menschen nicht unbeträchtliche Anzahl eosinophiler Zellen auffinden lassen. Wie die Anzahl eosinophiler Zellen bei Rindern und Schweinen, die an Miliartuberculose zu Grunde gegangen bezw. getödtet worden waren, durchaus der bei der analogen Erkrankung des Menschen gefundenen entsprach, so war auch in den wenigen darauf gerichteten Untersuchungen von pyämischen Processen dieser Thiere der Befund eosinophiler Zellen ein durchaus den Erwartungen entsprechender: dieselben wurden nur sehr spärlich oder gar nicht gefunden.

Nicht die vergleichende Betrachtung der Befunde eosinophiler Zellen bei Menschen und Versuchsthieren kann unseres Erachtens Gegenstand ernsterer Meinungsverschiedenheiten und Bedenken sein, sondern eher wohl die Vergleichung der spontanen menschlichen und thierischen Infectionskrankheiten mit jenen künstlich gesetzten, zeitlich genau bestimmten, plötzlich einen bis dahin mehr oder minder gesunden und widerstandsfähigen Organismus überfluthenden Infectionsprocessen der Versuchsthiere.

Wenn bei einem an pyämischem Milzbrand verendeten Meerschweinchen in den Lungen desselben noch vereinzelte eosinophile Zellen gefunden wurden, so konnte diese Beobachtung nicht auffällig erscheinen. Denn es ist nichts natürlicher, als dass ein Organ, das meist schon im normalen Zustande sehr reich an diesen Zellen ist, deren einige auch noch bei schweren, plötzlich einsetzenden Infectionen zeigen wird. Diese Beobachtung kann selbst dann noch nicht frappiren, wenn gelegentlich die eosinophilen Zellen sogar noch verhältnissmässig reichlich zu finden sind. Man muss eben auch bei diesen Untersuchungen sich immer den physiologischen Zustand der betreffenden Organe vergegenwärtigen, ehe ein Schluss auf die pathologischen Befunde gezogen werden darf. Da in der normalen Lunge des Kaninchens und Meerschweinchens häufig die eosinophilen Zellen sehr zahlreich vertreten sind (Teichmüller u. A.), so kann es nicht

Wunder nehmen, wenn auch im plötzlich schwer erkrankten Organe dieselben sich hier und da noch vorfinden, während uns beim Menschen ein solcher Befund auffällig erscheinen müsste angesichts des in der normalen menschlichen Lunge erfahrungsgemäss meist nur spärlichen Vorkommens derselben.

Auch der Einwand, dass die eosinophilen Zellen infolge ihres gehäuften Auftretens auf Schleimhäuten anscheinend ganz gesunder Kaninchen und Meerschweinchen bei diesen Thieren eine andere Bedeutung als beim Menschen haben müssten, kann nicht als stichhaltig gelten. Denn erstens beobachten wir durchaus nicht constant und bei allen Versuchsthieren, die wir als gesund betrachten, eine besonders reichliche Vermehrung eosinophiler Zellen auf den verschiedenen Schleimhäuten (der Nase, der Bronchien, des Darmes u. dgl.), und zweitens sind wir auch nicht immer in der Lage, den jeweiligen Gesundheitszustand dieser Thiere richtig beurtheilen zu können. Wir wissen oft nicht, ob die soeben getödteten, anscheinend völlig gesunden Thiere nicht doch an einer den menschlichen Lungenaffectionen leichteren Grades (Bronchitis u. s. w.) ähnlichen Erkrankung gerade litten, und diese Möglichkeit liegt nicht so fern bei Berücksichtigung der allgemeinen experimentell-pathologischen Erfahrung, dass Kaninchen und Meerschweinchen zu Erkrankungen des Respirationstractus sehr disponirt sind.

Aber selbst wenn man zugiebt, dass das reichliche Vorkommen eosinophiler Zellen im Organismus von Kaninchen und Meerschweinchen keine rechte physiologische Erklärung zulasse, so kann doch die Thatsache nicht bestritten werden, dass auch bei diesen Thieren die eosinophilen Zellen eine Sonderstellung bei Infectionen gegenüber den anderen Leukocyten einnehmen. Das erweist ja schon die einfache Thatsache, dass der Eiter dieser Thiere eosinophile Zellen so gut wie nicht enthält (vgl. Enderlen, S. 526).

Die Litteratur enthält allenthalben eine grosse Anzahl von Mittheilungen über Befunde eosinophiler Zellen bei den verschiedensten physiologischen und pathologischen Vorgängen im menschlichen Körper. Abgesehen von vielfachen in der Litteratur verstreut sich findenden, hierher gehörigen Angaben in Arbeiten, die an und für sich dem Studium der eosinophilen Zellen nicht gewidmet sind und mehr der Vollständigkeit halber als zwecks näherer Betrachtung solche Befunde anführen, giebt es eine verhältnissmässig nicht unbedeutende Anzahl von Arbeiten aus den letzten beiden Decennien, die fast ausschliesslich dem Studium der eosinophilen Zellen gewidmet sind. Zu diesen in der Litteratur zum Theil wiederholt bearbeiteten Untersuchungen gehören Mittheilungen über Vorkommen und Bedeutung der eosinophilen Zellen im Blut (Ehrlich, Müller-Rieder, Schwartze, Weiss, Neusser, Bücklers, Zappert,

Reinbach, Stoks, Schönbrod, Thayer u. A.), im Sputum bei verschiedenen Lungenaffectionen (Heim, Schmidt, Weiss, Fink, Schönbrod, Teichmüller, Fuchs u. A.), in der Schleimhaut des Darmkanals (Stutz, Heidenhain) und des Respirationstractus (Grouven, Teichmüller), in Nasenpolypen (Hemmrich u. A.), im Eiter (Janowski), bei Gonorrhoe (Vorbach, Lewin, Posner u. A.) u. s. w. Diese Arbeiten sind, wenngleich sie auch hier und da einen rein casuistischen Charakter tragen, doch für unsere Untersuchungen recht wohl verwerthbar ihrer theilweise sehr exacten histologischen Details und tabellarischen Uebersichten wegen.

Eine wesentlich eingehendere und vielseitigere Betrachtung der eosinophilen Zellen findet sich unseres Erachtens erst in den Arbeiten aus den letzten 5 Jahren. Namentlich sind es Untersuchungen über die Erkrankungen der blutbereitenden Organe (Ehrlich-Lazarus, Türk u. A.), besonders des Knochenmarks, die experimentell erzeugte Osteomyelitis (Enderlen, Marwedel) u. dgl., in denen die eosinophilen Zellen hinsichtlich ihres Vorkommens, ihrer diagnostischen und prognostischen Bedeutung eine vielseitigere Beurtheilung erfahren. Daneben sind die ebenfalls der neuesten Zeit angehörenden Untersuchungen Teichmüller's über das Vorkommen und die Bedeutung eosinophiler Zellen im Sputum besonders beachtenswerth.

In allen den letzterwähnten Arbeiten finden wir mehr oder weniger bereits die übereinstimmende Ueberzeugung ausgesprochen, dass die eosinophilen Zellen eine gewisse Sonderstellung gegenüber den übrigen weissen Blutkörperchen einnehmen, im Gegensatz zu der früher vielfach vertretenen Anschauung, die am klarsten aus Fr. Müller's Worten hervorgeht: „Die Studien über die eosinophilen Zellen, welche nichts anderes als eine bestimmte Leukocytenform vorstellen, können nur dann zu einigermaassen sicheren Ergebnissen führen, wenn sie im natürlichen Zusammenhang und im steten Hinblick auf die Verhältnisse der übrigen zelligen Elemente des Blutes und deren Entwicklung verfolgt werden. Diesen Zusammenhang haben aber viele Untersuchungen offenbar verloren. Es sind daher die Beobachter zu Resultaten gekommen, welche den eosinophilen Zellen eine durch nichts berechtigte Sonderstellung unter den übrigen leukocytären Zellen verleihen und bezüglich der Entstehung der Regeneration der eosinophilen Zellen zu Anschauungen führen, die sich von den für die übrigen Leukocyten gültigen weit entfernen."

Abgesehen von den letzterwähnten Bemerkungen über die Regeneration eosinophiler Zellen können wir uns dem um die Erforschung der zelligen Elemente des Blutes und besonders der eosinophilen Zellen hochverdienten Forscher nicht völlig anschliessen. Die mikroskopische Untersuchung der verschiedensten Infectionsprocesse des Menschen hat uns gelehrt, dass die eosinophilen Zellen nicht in gleichem Sinne in die Erscheinung treten wie die übrigen weissen Blutkörperchen, und ihre Betheiligung an der Eiterbildung nur äusserst spärlich beobachtet wird. Es ist uns nur selten gelungen, im Eiter tuberculöser oder actinomycotischer Abscesse, in nekrotischen Pfröpfen von Furunkeln, im Eiter lymphangitischer und erysipelatöser Processe, Mastitiden, Periostitiden u. dgl. eosinophile Zellen nachzuweisen. Die Thatsache, dass der Eiter keine

oder nur äusserst vereinzelte eosinophile Zellen enthält, wird auch durch die von mehreren Seiten mitgetheilte Beobachtung nicht entwerthet, dass der gonorrhoische Eiter häufig eosinophile Zellen enthalte. Dieselbe kann schon deshalb nicht im Widerspruch mit unserer Behauptung stehen, als es sich bei dem sogenannten gonorrhoischen Eiter in Wirklichkeit ja nicht um reinen Eiter, d. h. um ein Entzündungsproduct handelt, wie wir es bei phlegmonösen Processen, in Abscessen u. s. w. finden und hier schlechthin als „Eiter" bezeichnen, sondern nur um ein eitriges „Secret", nämlich um eine mit Eiterkörperchen, Plattenepithelien u. dgl., mehr oder weniger vermischte entzündliche Absonderung der Urethralschleimhaut, also um ein Secret, ähnlich dem der eitrigen Bronchitis (und Rhinitis), bei der wir ja auch nur von schleimig-eitrigem „Sputum" sprechen.

Je reichlicher aber der Gehalt des gonorrhoischen Secretes an Eiterkörperchen ist, um so geringer scheint die Zahl der vorhandenen eosinophilen Zellen zu sein. Denn nach den systematischen Untersuchungen des gonorrhoischen Eiters von Lewin, Posner und Vorbach sind die eosinophilen Zellen in der ersten Zeit nach der Infection sehr spärlich, im weiteren Verlaufe der Gonorrhoe reichlicher und oft sehr reichlich; nach Posner und Lewin erreichen sie in der 3. Woche ihren Höhepunkt, während „kein correspondirendes Verhältniss der Anzahl der eosinophilen Zellen im Blute und der Anzahl derselben im gonorrhoischen Secret besteht" (Vorbach). Hingegen müssten nach unserer Annahme in gonorrhoischen periurethralen Abscessen und solchen der Bartholinischen Drüse eosinophile Zellen fehlen, worüber wir Angaben in der Litteratur nicht finden konnten.[1])

Schon die Thatsache, dass das eitrige Exsudat nur höchst selten eosinophile Zellen beherbergt, erweist die Unhaltbarkeit des Müllerschen Axioms, dass „nur im Zusammenhang und im steten Hinblick auf die Verhältnisse der übrigen zelligen Elemente des Blutes und deren Entwicklung" die Studien über eosinophile Zellen zu einigermaassen sicheren

1) Ein spontaner Austritt von eosinophilen Zellen aus dem Gewebe in die Secrete wird zwar wohl allgemein angenommen, ist aber unseres Wissens bis heute nicht experimentell sicher erwiesen. Das reichliche Vorkommen eosinophiler Zellen im Secrete bei Schleimhautaffectionen braucht nicht als eine willkürliche Auswanderung dieser Zellen aus der Mucosa gedeutet zu werden, sondern kann auch die Folge einer rein mechanischen, durch die lebhafte Secretion bedingten Ausschwemmung derselben aus den daran reichen Gewebspartien sein. Für die letztere Möglichkeit scheint mir die Beobachtung zu sprechen, dass der spontan sich entleerende Eiter frischer Aknepusteln des Menschen keine oder nur vereinzelte eosinophile Zellen enthält. Drückt man aber eine solche Pustel gewaltsam aus, so erhält man ein trübseröses Exsudat mit oft sehr zahlreichen, eosinophilen Zellen und freien Granulis, die offenbar aus dem entzündlichen Gewebe mechanisch mit herausgepresst worden sind. Auch für die in frischen Pemphigusblasen beobachteten eosinophilen Zellen dürfte diese Erklärung nicht ganz von der Hand zu weisen sein, indem die dicht unter dem Papillarkörper der Haut reichlich lagernden eosinophilen Zellen bei beginnender Exsudation und dadurch bedingter, rasch sich vollziehender totaler Abhebung des Papillarkörpers aus den obersten Hautschichten mit ausgeschwemmt werden.

Ergebnissen führen könnten. Die Vermehrung der eosinophilen Zellen im Blute sowohl als in den einzelnen Organen ist eine unabhängig von dem Verhalten der übrigen Leukocyten vor sich gehende Reactionserscheinung des Organismus.

Vielfache Beobachtungen nöthigen uns sogar zu der Anschauung, dass es unzweckmässig sein dürfte, wollte man aus dem Verhalten der eosinophilen Zellen im Blute eines Organismus, ihrem reichlichen Vorhandensein oder Fehlen darin, einen Rückschluss auf ihr Vorkommen in den inneren Organen desselben wagen. Weiss hat in seinen Studien über die eosinophilen Zellen auf die Unzuverlässigkeit und Unzulänglichkeit der üblichen Blutuntersuchungsmethoden hingewiesen und auf die Thatsache, dass die Blutuntersuchung gelegentlich, und auch bei wiederholten Malen und trotz genauer Durchsicht der Präparate keine Vermehrung eosinophiler Zellen erkennen lässt, während z. B. das Sputum auffallend reich daran ist.

Diese bei chronischer Lungentuberculose des Menschen von Weiss constatirten und von Leyden auch für das bronchiale Asthma bestätigten Beobachtungen haben in neuerer Zeit noch eine wesentliche Bereicherung und Stütze erfahren, so unter Anderen von Fuchs, Przewowski, Stutz, Teichmüller, Türk, Voswinckel u. A. Wir selbst haben nur in wenigen Fällen eine Blutuntersuchung vorgenommen und konnten dabei ebenfalls die Inconstanz des Blutbefundes gegenüber den Befunden der jeweilig der Untersuchung auf eosinophile Zellen unterzogenen Organe bestätigen. Przewowski (a. a. O. S. 180) fand im Blute von wegen Portiocarcinoms operirten Kranken, bei denen das Neoplasma sehr zahlreiche eosinophile Zellen enthielt, „keine mehr oder minder wichtigen Veränderungen. Die Gesammtzahl der Leukocyten war nicht vergrössert, und das quantitative Verhältniss der eosinophilen Zellen zu den übrigen Leukocyten überstieg die Norm nicht.“ Nach Voswinckel zeigte sich bei Carcinomerkrankungen des Uterus „ohne Unterschied bei leichten und schweren Fällen bald Vermehrung, bald normale Zahl, bald Verminderung der eosinophilen Zellen im Blute.“ Fuchs kommt nach Zusammenfassung der in der Litteratur mitgetheilten und der eigenen Beobachtungen zu dem Resultate: „Einen einheitlichen Gesichtspunkt, von dem etwa die Vermehrung resp. Verminderung der eosinophilen Zellen im Blute zu beurtheilen wäre, kennen wir nicht“ (a. a. O. S. 442). Es wäre vielleicht der Mühe werth, eine grössere Reihe vergleichender Untersuchungen über die Befunde eosinophiler Zellen im Blute und gleichzeitig solcher in erkrankten Organen des Menschen anzustellen, um den Mangel eines correspondirenden Verhältnisses eosinophiler Zellen im Blute und in den betreffenden Organen endgültig festzustellen.

Selbst in jenen Fällen, wo es sich um Erkrankungen der blutbereitenden Organe handelt, also um Milz- und Knochenmarksaffectionen, besonders die verschiedenen Formen der Leukämie und der malignen Neubildungen von Milz und Knochenmark, scheint nach eigenen Beobachtungen und besonders den Angaben der einschlägigen

Litteratur der Blutuntersuchung auf eosinophile Zellen nicht mehr jener ihr früher nachgerühmte diagnostische Werth beizumessen zu sein.

Müller und Rieder haben an der Hand zahlreicher Untersuchungen die Irrthümlichkeit der von verschiedenen Forschern bis in die neueste Zeit vertretenen Behauptung nachgewiesen, dass eine Leukämie nur an der Vermehrung der eosinophilen Zellen im Blute zu erkennen sei. Birch-Hirschfeld bestätigt, dass das Mengenverhältniss der eosinophilen Zellen „schwankend und keineswegs typisch für die Leukämie oder eine bestimmte Form derselben" ist (a. a. O. S. 213). Auch wir hatten Gelegenheit, uns von der Variabilität des Vorkommens eosinophiler Zellen bei der Leukämie und bei neoplastischen Processen des Knochenmarks zu überzeugen. Im Beginne der Leukämie — darin stimmen die meisten Autoren überein — findet sich meist eine erhebliche Vermehrung der eosinophilen Zellen im Blute, gegen Ende der Krankheit und bei intercurrenten Erkrankungen Leukämischer aber häufig eine Verminderung derselben (Fränkel, Lichtheim, Zappert, Janowski u. A.). Wir führen diese Beobachtungen bei Leukämie nur zur Begegnung des naheliegenden Einwandes an, dass die Blutbefunde bei dieser Erkrankung gegen die den eosinophilen Zellen im Kampfe gegen Infectionen zugeschriebene Bedeutung sprächen. Ganz abgesehen von der irrigen Voraussetzung, die Blutbefunde des protopathisch erkrankten blutbereitenden Organs denen des intacten Blutapparates gleichsetzen zu dürfen, scheinen jene Beobachtungen eher im Einklang als im Widerspruch mit unseren bisherigen Ergebnissen zu stehen.

Noch aus einem anderen Grunde erscheint uns die Betrachtung und Beurtheilung der eosinophilen Zellen lediglich im Zusammenhang mit der Beobachtung auch der übrigen zelligen Blutelemente wenig aussichtsvoll, nämlich im Hinblick auf die übereinstimmend von den Autoren (Ehrlich, Schwartze, Rieder, Türk u. A.) gefundene Thatsache, dass bei entzündlicher Leukocytose die eosinophilen Zellen im Blute fast immer gänzlich fehlen. Diese Beobachtung wird leicht verständlich, wenn man berücksichtigt, dass die entzündliche Leukocytose nach v. Limbeck's eingehenden Untersuchungen „nur an mit Exsudation einhergehende Infectionsprocesse gebunden erscheint" (v. Limbeck a. a. O. S. 51) und am ausgeprägtesten bei Staphylokokken- und Streptokokkeninfectionen beobachtet wird. Die letzteren aber sind gleichzeitig von mehr oder minder hohem Fieber begleitet, und die oben mitgetheilten Ergebnisse über das Vorkommen eosinophiler Zellen von an pyämischen Erkrankungen zu Grunde gegangenen Versuchsthieren machten es wahrscheinlich, dass auch bei mensch-

lichen acuten fieberhaften Processen die eosinophilen Zellen ein ähnliches Verhalten zeigen würden.

Für tödtlich verlaufene Pyämien des Menschen hatten wir bereits im Anschluss an die entsprechenden Thierversuche das Fehlen oder spärliche Auftreten eosinophiler Zellen erwiesen (cf. S. 233), ohne auf deren Verhalten bei örtlichen acuten Entzündungsprocessen dort näher einzugehen. Wie spätere Versuche uns lehrten, bedurfte es auch bei Kaninchen und Meerschweinchen nicht erst der metastatischen Verbreitung einer localen Eiterkokkeninfection, um ein reichlicheres Auftreten eosinophiler Zellen zu verhindern. Schon die parenchymatöse Injection von Staphylokokken in die Rückenmusculatur sonst gesunder Kaninchen genügte, jene nach Tuberkelbacilleninjection beobachtete, so lebhafte Anhäufung eosinophiler Zellen am Orte der Infection hintanzuhalten.

Diese Beobachtung konnte nichts Auffälliges an sich haben, deckt sie sich doch mit der allgemeinen klinischen Erfahrung, dass schon die geringsten Eiterinfectionen auch beim Menschen oft die schwersten Allgemeinerscheinungen hervorrufen; es braucht hier nur an die Furunkularentzündung erinnert zu werden, deren häufig stürmische und lähmende Wirkungen auf den Gesammtorganismus ja allgemein bekannt sind. Gerade die Beobachtung, dass die im Kaninchen- und Meerschweinchenorganismus doch so reichlich vorhandenen eosinophilen Zellen am Kampfe gegen Eiterinfectionen sich nicht oder nur wenig betheiligen, bildet, wie mir scheint, eine vermittelnde Brücke zur Beurtheilung des Auftretens eosinophiler Zellen beim Menschen.

Die tägliche Erfahrung lehrt ja den Arzt, dass weit über die Hälfte aller Infectionskrankheiten durch die Eitermikroben hervorgerufen werden, und wenn der Chirurg sein Material an Infectionsprocessen zusammenstellt, so dürften sich wohl zwei Drittel derselben als von Staphylokokken und Streptokokken verursacht herausstellen. Es kann deshalb von vornherein nichts Verblüffendes haben, wenn wir bei einem guten Theile unserer Kranken vergeblich nach eosinophilen Zellen suchen. Dass dieselben bei acuten Infectionen des Menschen überhaupt nicht in die Erscheinung träten, wird zwar von verschiedenen Seiten behauptet, aber nicht sicher bewiesen. Dieser Beweis hat freilich auch seine natürlichen Schwierigkeiten. Denn es bietet sich nur selten Gelegenheit, Infectionen des Menschen in ihren allerersten Stadien untersuchen zu können. Einerseits kommen die Kranken meist erst in ärztliche Behandlung, wenn ihr Leiden einen ernsteren Charakter annimmt, und anderseits fehlt uns in den Fällen, wo es sich um ganz frische Infectionen handelt, meist die Möglichkeit einer mikroskopischen Untersuchung derselben.

Zum Studium der eosinophilen Zellen bei den verschiedenartigsten Infectionen des Menschen scheint mir das dem Chirurgen zu Gebote stehende Untersuchungsmaterial wesentlich geeigneter zu sein als das des pathologischen Anatomen und des inneren Klinikers. Während der pathologische Anatom dem todten, durch irgend einen schnelleren oder langsameren, einfachen oder complicirten Erkrankungsprocess vernichteten Körper sein Hauptmaterial entnimmt, der innere Kliniker neben der Blutuntersuchung nur auf einige wenige, der mikroskopischen Untersuchung zugängliche Elemente des kranken Organismus angewiesen ist, steht dem Chirurgen die Möglichkeit zur Hand, in vielen Fällen sich des eigentlichen Krankheitsherdes mit dem Messer zu bemächtigen und denselben unter Berücksichtigung aller klinischen Symptome und Untersuchungsmethoden zweckentsprechend zu prüfen.

Diese Erwägung veranlasste uns, namentlich das auf chirurgischem Wege in den letzten Jahren in dem chirurgisch-poliklinischen Institut der Universität durch Herrn Prof. Friedrich gewonnene Material einschliesslich desjenigen seiner Privatklinik, einer näheren Prüfung auf eosinophile Zellen zu unterziehen. Im Laufe der Zeit wurden mehrere Hunderte chirurgischer Präparate verschiedenster Herkunft und Natur auf eosinophile Zellen untersucht, unter denen die Infectionsgeschwülste und die gutartigen sowie malignen Neubildungen das Hauptcontingent stellten. Daneben wurden die in der Litteratur mitgetheilten Beobachtungen über das Vorkommen eosinophiler Zellen bei verschiedenen Erkrankungen des menschlichen Körpers, soweit angängig, mit in den Kreis dieser Betrachtungen gezogen.

Es möge hier zunächst eine grössere Reihe eigener Beobachtungen über das Vorkommen eosinophiler Zellen im erkrankten menschlichen Körper Erwähnung finden.

1. Operativ entfernte gutartige Geschwülste, in denen zahlreiche eosinophile Zellen gefunden wurden:

Adenoide Vegetationen im Nasenrachenraum, Nasenpolypen, Fibrome der Schädelbasis, Polypen der Mastdarmschleimhaut, Kehlkopfpapillom, Aneurysma der Art. temporalis mit leichten Entzündungserscheinungen (? Lues), chronisch entzündete Atherome der Gesichts- und Kopfhaut.

2. Operativ entfernte gutartige Geschwülste, in denen eosinophile Zellen nicht oder nur sehr spärlich gefunden wurden:

Alle entzündungsfreien Atherome, Dermoide, Teratome, Fibrome, Lipome, Naevi, Cavernome und Angiome. Hypertrophische entzündungsfreie Tonsillen, Sehnenscheiden- und Gelenkganglien, Wand von echten und accessorischen Schleimbeuteln (Bursa olecrani, subscapularis, praepatellaris), Gelenkzotten bei chronischer Synovitis genus (non tuberculosa), Hydrocelenwand, Netzbruch, Ovarialhernie, cystische und parenchymatöse Strumen, Mammaadenome, Cystadenom der axillaren Schweissdrüsen, congenitale geschlossene epitheliale Halscysten, Palmaraponeurosen bei Du-

puytren'scher Contractur, Lymphangioma antibrachii, Hygroma malleolare. Halskeloide.

3. Operativ entfernte maligne Geschwülste, in denen zahlreiche eosinophile Zellen gefunden wurden:

Sämmtliche Carcinome der Ober- und Unterlippe. Cancroide der Haut der Kopfschwarte, der Schläfengegend, des Ohres, der Augenlider, des Nasenrückens. Carcinome der Wangenschleimhaut, des Oberkiefers, der Nase, der Zunge, des Pharynx und Larynx, mässig exulcerirte Mammacarcinome, Pylorus-, Cardia-, Magen- und Rectumcarcinome (nicht Gallertcarcinome!), Sarkome des Unter- und Oberkiefers, exulcerirtes Fibrochondrosarkom des Daumens, exulcerirtes Chondrosarkom der Parotis.

4. Operativ entfernte maligne Geschwülste, in denen eosinophile Zellen nicht oder nur spärlich gefunden wurden:

Carcinome des Mammaparenchyms ohne Exulceration (namentlich Scirrhuskrebse) sammt den Carcinommetastasen der Achsel-, Intra- und Supraclaviculardrüsen. Gallertcarcinome des Rectums. Carcinommetastase in der Supraclaviculargrube nach Magencarcinom.

Myxosarkom und Chondrosarkom der Parotis, Fibrosarkom der Haut und der Fascie, Sarkome der Orbita, Rundzellensarkom des Hodens, Myxosarkom der Wadengegend, Osteosarkome des Humerus und der Tibia, Hypernephrome der Niere, Struma maligna (Endotheliom), Lymphosarkom der Inguinaldrüsen, Rundzellensarkom der Tonsille, sämmtlich ohne Exulceration oder sonstige Verbindung mit der Aussenwelt.

5. Operativ entfernte Infectionsgeschwülste und Entzündungsprocesse, in denen zahlreiche eosinophile Zellen gefunden wurden:

Granulationsgewebe umschriebener mykotischer Processe am Unterkiefer und an der seitlichen Halsgegend (sog. Holzphlegmonen), tuberculöser Hauterkrankungen von jüngerem Bestand, bei Ulcera cruris, syringomyelitischer Fingernekrose, Carbolgangrän der Finger (Demarcationszone). Granulirende Brandwunden, 5tägige Milzbrandpustel (Pat. genas), spitze und breite Condylome, Primäraffect des Praeputiums und der Unterlippe, luetische Mastdarmstrictur, Gumma der Zunge und des Nasenrückens, rasch gewachsene, nicht oder nur wenig verkäste tuberculöse Lymphome, Soor des Oesophagus, Psoriasis, papilläre Wucherungen am Rande eines heilenden Unterschenkelgeschwürs (carcinomverdächtig), Comedonen der Achselhöhle.

6. Operativ entfernte Infectionsgeschwülste und Entzündungsprocesse, in denen eosinophile Zellen nicht oder nur spärlich gefunden wurden:

Synovialzottentuberculosen (Fungus genus), Sehnenscheidentuberculosen, eitrig infiltrirtes Lupusgewebe, verkäste oder acut vereiterte tuberculöse Lymphome, Granulationsgewebe schwerer fortschreitender Carbunkelentzündungen (bei Diabetes), Fascien- und Muskelgumma, nekrotisirendes Angina Ludovici-Gewebe, eitrige Kopfschwartenmykose, periurethrale Abscessmembran, erysipelatöse Haut, Leichentuberkel, Leucoderma syphiliticum, Myositis ossificans. Nebenhodentuberculose. Milz bei lienaler Leukämie (9 Pfund schwerer Tumor), Drüsen von lymphatischer Leukämie.

Eine vergleichende Betrachtung der mitgetheilten Befunde eosinophiler Zellen in menschlichen Organen, die durch operative Entfernung gewonnen, meist sofort fixirt und eingebettet wurden, lässt ohne Weiteres keine Gesetzmässigkeit im Auftreten dieser Zellen erkennen. Bevor wir der Deutung dieser Befunde uns zuwenden, erscheint es zweckmässig, hier noch eine Reihe von Beobachtungen über das Vorkommen eosinophiler Zellen in Organen mitzutheilen, die sämmtlich dem todten Körper entnommen sind. Zum Theil handelte es sich um Patienten, deren Krankheitsverlauf von uns bis zum Tode verfolgt werden konnte, zum Theil um Material, das uns aus unserer Präparatensammlung zur Verfügung stand. Wir wählen der Einheitlichkeit halber dieselbe Eintheilung wie vorhin.

1. Gutartige Geschwülste, in denen eosinophile Zellen zahlreich gefunden wurden: Keine.

2. Gutartige Geschwülste, in denen eosinophile Zellen nicht oder nur spärlich gefunden wurden:

Dermoide des Ovariums, Myome des Uterus und Nebenhodens, Leberangiome, Nierenpapillome.

3. Maligne Geschwülste, in denen eosinophile Zellen zahlreich gefunden wurden:

Carcinome des Larynx, der Cardia, des Pylorus, des Rectums, der Lungen, der Blase, exulcerirtes Chondrosarkom der Parotis, Sarkom des Oberkiefers, der seitlichen Halsgegend.

4. Maligne Geschwülste, in denen eosinophile Zellen nicht oder nur spärlich gefunden wurden:

Sarkome der Dura und des Gehirns, Hypernephrome der Niere, Gallertcarcinome des Magens und Rectums, Melanosarkommetastasen in Milz, Leber, Lungen, Herz, Nieren, verjauchte Uterustumoren, Mammacarcinome, Blasencarcinome.

5. Infectionsgeschwülste und Entzündungsprocesse, in denen eosinophile Zellen zahlreich gefunden wurden:

Granulationsgewebe bei Pleuraaktinomykose, Soor des Oesophagus, umschriebene Darmtuberculosen.

6. Infectionsgeschwülste und Entzündungsprocesse, in denen eosinophile Zellen nicht oder nur spärlich gefunden wurden:

Septische Brandwunden, gangränöses Erysipel, puerperales Endometrium, ulceröse Endocarditis, Angina Ludovici, Mycosis intestinalis, Blasendiphtherie, perforirtes Magenulcus, Duodenalgeschwür, septischer Niereninfarct, Nierenbecken- und Urogenitaltuberculose, Lungentuberculose, Pneumonie, Lungengangrän, Lungenödem. Lebercirrhose, Stauungsleber, chronische parenchymatöse Nephritis, luetische Schrumpfniere, Milz-, Leber-, Darmamyloid, Typhusdarm und -milz, Säuferdarm, stark exulcerirte Darmtuberculose. Myocarditis, incarcerirter Darm, Ileusdarm.

Mit der Aufzählung der hier mitgetheilten mikroskopischen Befunde ist die Anzahl der von uns auf eosinophile Zellen untersuchten Objecte nicht erschöpft. Die vorstehenden Beobachtungen dürften

aber nur zur Genüge erkennen lassen, wie mannigfaltig und wechselvoll das Vorkommen eosinophiler Zellen bei Erkrankungen des menschlichen Körpers ist und wie schwer es deshalb hält, aus ihrem scheinbar regellosen Auftreten doch eine gewisse Gesetzmässigkeit abzuleiten.

Bei einer vergleichenden Durchsicht des angeführten Untersuchungsmaterials zeigt sich, dass ein und derselbe pathologische Process gelegentlich ganz verschiedene mikroskopische Befunde hinsichtlich der eosinophilen Zellen lieferte. So ergaben z. B. Darmtuberculosen, Lupusgewebe der Haut, actinomykotisches, tuberculöses u. a. Granulationsgewebe, namentlich maligne Neubildungen der Haut, Schleimhäute und Drüsen u. dgl. mehr, wie aus den mitgetheilten Untersuchungen hervorgeht, gelegentlich ganz verschiedene, sich scheinbar widersprechende Befunde: in einem Falle sehr zahlreiche, im anderen sehr spärliche oder gar keine eosinophilen Zellen. Wir haben selbst eine Zeit lang gezögert, diese mikroskopischen Befunde von einem einheitlichen Gesichtspunkte aus zu betrachten, bis die wiederholte Prüfung solcher anscheinend einer einheitlichen Beurtheilung widerstrebender Beobachtungen uns schliesslich doch gewisse, immer wiederkehrende, ursächliche Momente für das Verhalten der eosinophilen Zellen im einen oder anderen Falle erkennen liess.

Betrachten wir zunächst einmal die Objecte, in denen der Befund eosinophiler Zellen spärlich oder negativ war, so lassen sich dieselben im Grossen und Ganzen in zwei Kategorien mit charakteristischen Merkmalen unterscheiden: Einerseits handelt es sich um fieberhafte Entzündungsprocesse, eitrig infiltrirte Infectionsgeschwülste, stark exulcerirte bezw. durch secundäre Infectionen (hämatogene, Mischinfection u. s. w.) entzündete gutartige und bösartige Neubildungen, kurz, um entzündungsreiche Processe; andererseits um Geschwulstbildungen, die überall von der Körperoberfläche überdeckt und von jeder directen Verbindung mit der Aussenwelt abgeschlossen, deshalb meist entzündungsfrei und reactionslos sind. Zu diesen gehören die unter normaler, intacter Epidermis entstandenen, entzündungsfreien gutartigen Geschwülste (Atherome, Dermoide, Fibrome, Lipome u. dgl.) und bösartigen Neubildungen, unter letzteren besonders die Fibro-, Osteo-, Myxo-, Chondrosarkome. Auch die meist (secundären) Carcinome innerer Organe sind gewöhnlich sehr arm an eosinophilen Zellen.

Ganz anders die Schleimhautgeschwülste. Es giebt wohl kaum eine Geschwulstbildung auf der Schleimhaut, die völlig frei von eosinophilen Zellen wäre, und je mehr eine Schleimhaut schädlichen Insulten entzündlicher Natur ausgesetzt ist, um so reichlicher scheint sie mit eosinophilen Zellen ausgestattet zu sein. Daher der Reich-

thum der Schleimhautcarcinome (besonders Lippen- und Cervixcarcinome) an eosinophilen Zellen, deren frühzeitige Neigung zu Erosionen und leichten Ulcerationen allgemein bekannt ist, daher auch die Anhäufung eosinophiler Zellen in Neoplasmen der Schleimhaut des Respirations- und Verdauungstractus.

Wenn demgegenüber Przewowski noch in seinen 1896 veröffentlichen Studien über die locale Eosinophilie des Krebses die Frage aufwirft, warum die eosinophilen Zellen in Carcinomen der Portio und nicht in gleichen Geschwülsten anderer Organe erscheinen, so sind wir auf Grund unseres Untersuchungsmateriales genöthigt, der localen Eosinophilie des Carcinoms ein viel grösseres Verbreitungsgebiet einzuräumen. Ein reichlicheres Auftreten eosinophiler Zellen, als wir es z. B. in Carcinomen der Unterlippe fanden, lässt sich wohl beim Menschen kaum annehmen. Hier fanden sich die eosinophilen Elemente wiederholt in einer solchen Menge, dass man hätte glauben können, es handelte sich gar nicht um menschliches Gewebe. In sämmtlichen von uns daraufhin untersuchten 12 Lippencarcinomen waren sie reichlich vorhanden. Auch die Zungen- und Kehlkopfcarcinome enthielten meist zahlreiche eosinophile Zellen.

Untersuchten wir freilich die Metastasen solcher Neoplasmen, so war der Befund eosinophiler Zellen gewöhnlich negativ. Nur in den den primären Geschwülsten nächstliegenden Lymphdrüsenmetastasen waren sie meist noch vermehrt vorhanden, vorausgesetzt, dass der primäre Tumor reich daran war. In Milz-, Leber-, Herz-, Nierenmetastasen wurden sie ziemlich regelmässig vermisst (vgl. auch Teichmüller a. a. O. S. 581). Die Erklärung für dieses Verhalten der Metastasen ergiebt sich aus der Thatsache, dass dieselben im Allgemeinen eben nur Herde des carcinomatösen Processes sind, nicht aber zugleich immer auch die Träger und Verbreiter der an und in dem primären Tumor bestehenden Entzündungsvorgänge. In ihrem Verhalten den eosinophilen Zellen gegenüber gleichen daher die metastatischen Tumoren des Körperinneren den primären Neoplasmen derselben Organe. Denn auch bei den primären malignen Geschwülsten (z. B. der Muskeln, Gefässe, des Gehirns und Rückenmarks, des Bauchfells, der Leber, Nieren, des Hodens u. s. w.) fehlen sie meist völlig.

Nicht nur die Schleimhautcarcinome zeigen eine reichliche eosinophile Infiltration, dieselbe tritt allem Anschein nach bei allen Neoplasmen mit dem Beginn ihres Durchbruchs nach aussen, d. h. mit beginnender Berstung der schützenden Epitheldecke und sich entwickelnder Exulceration auf. So fanden

wir eosinophile Zellen regelmässig bei eben nach aussen perforirten Mammacarcinomen, während die vollkommen intacten Brustdrüsenkrebse sie häufig vermissen liessen. Aehnliche Verhältnisse ergaben sich bei Sarkomen der Fascien, des Periosts, des Knochens, der Lymphdrüsen, Gefässscheiden u. s. w., namentlich aber auch bei jenen oberflächlichen, leicht exulcerirten Hautneoplasmen, wie sie besonders häufig auf der Haut älterer Leute vorkommen und als Cancroide schlechthin bezeichnet werden, während histologisch bekanntlich ein guter Theil derselben den Endotheliomen zuzurechnen ist. Diese Geschwulstbildungen wiesen einen wechselnden Gehalt an eosinophilen Zellen auf, und zwar schien dieser um so geringer, je träger und reactionsloser die Neubildung war. Wir fanden daher bei jenen jahrelang ohne Anzeichen einer Progredienz bestehenden Endotheliomen meist nur vereinzelte, mitunter auch gar keine eosinophile Zellen, während letztere bei wachsenden Cancroiden oder solchen mit deutlichen Entzündungserscheinungen, lebhafter Secretion u. s. w. immer zahlreich gefunden wurden. Diese Beobachtung des Verhaltens eosinophiler Zellen in sehr langsam wachsenden bezw. anscheinend stillstehenden Neubildungen findet ein Analogon in gewissen torpiden Entzündungsprocessen der Haut, auf die wir später noch zurückkommen werden.

Aus den mitgetheilten Befunden eosinophiler Zellen in mit der Aussenwelt irgendwie in Zusammenhang stehenden malignen Neubildungen ergiebt sich zwanglos die Vermuthung, dass diese Zellen hier die Rolle von Schutzelementen gegen eine bakterielle Invasion spielen. Ob auch lediglich die carcinomatöse Epithelwucherung an und für sich eine eosinophile Infiltration bedingen kann, bleibe dahingestellt. Vom Standpunkte der parasitären Aetiologie maligner Neubildungen wäre ja diese Annahme nicht so fernliegend. In diesem Falle müssten wir aber auch bei Neoplasmen, die nicht mit der Körperoberfläche im Zusammenhang stehen, ein reichlicheres Auftreten eosinophiler Zellen erwarten dürfen. Die mikroskopische Untersuchung derartiger Tumoren lässt aber fast regelmässig ein solches vermissen (vgl. Hirn-, Leber-, Nierentumoren u. s. w.).[1])

Nun finden sich zwar gelegentlich auch in derben, bindegewebsreichen Neoplasmen, die mit der Aussenwelt nicht communiciren, eosinophile Zellen in wechselnder Anzahl. In diesen Fällen gelingt es meist aber auch unschwer, die Ursache für ihr Erscheinen zu ermitteln. Diese Geschwülste zeigen mehr oder minder deutliche Spuren abgelaufener oder noch bestehender Entzündungen von geringerer Aus-

1) Die die carcinomatöse Wucherung begleitende sog. entzündliche Infiltration im Stroma ist an und für sich meist frei von eosinophilen Zellen.

dehnung. So ist es also erklärlich, dass gewisse Neubildungen der Haut (Angiome, Naevi, Fibrome, Lipome) oder innerer Organe (Chondro-, Fibro-, Myxo-, Osteosarkome, Myome, Hypernephrome, Hirntumoren u. s. w.), die für gewöhnlich frei von eosinophilen Zellen sind, diese gelegentlich doch in grösserer Anzahl enthalten: in diesem Falle finden wir bei mikroskopischer Untersuchung deutliche Anzeichen einer Entzündung, meist ohne alle Nekrose, und in der Nähe der Entzündungsherde die eosinophilen Zellen. Fehlen die letzteren, dann fehlen gewöhnlich auch entzündliche Erscheinungen, oder die Entzündung geht mit lebhafter Nekrotisirung einher und ist so intensiv, dass sie das mikroskopische Bild beherrscht und die Geschwulstbildung mehr oder minder verdrängt. In solchen Fällen finden sich eosinophile Zellen nur ganz vereinzelt oder überhaupt nicht. Dasselbe gilt von den stark exulcerirten, eitrig durchsetzten oder acut entzündeten (Erysipel) Carcinomen und Sarkomen der Körperoberfläche, sie verhalten sich demnach genau wie acute Infectionsprocesse und eitrig infiltrirte Granulationsgeschwülste.

Gewisse Formen entzündlicher Erkrankungen der Haut und Schleimhaut scheinen ganz besonders zur eosinophilen Infiltration zu disponiren. So findet sich bekanntlich bei Psoriasis, Pemphigus, Eczemen, Sclerodermie, Exanthemen u. dgl. in den erkrankten Hautpartien sehr häufig eine Vermehrung eosinophiler Zellen, der oft auch eine Vermehrung der eosinophilen Zellen im Blute parallel geht, und zwar scheint nicht selten die Ausbreitung des Krankheitsprocesses den Procentgehalt der eosinophilen Zellen im Blute direct zu beeinflussen (Bettmann, Canon, Loos, Vorbach, Zappert u. A.). Systematische vergleichende Untersuchungen über die locale Eosinophilie und den gleichzeitigen Gehalt des Blutes an eosinophilen Zellen liegen unseres Wissens in der Litteratur nicht vor. Die meisten Mittheilungen enthalten lediglich Beobachtungen über Blutbefunde, während histologische Untersuchungen der betreffenden Hautaffectionen auf eosinophile Zellen fast gänzlich fehlen. Wahrscheinlich ist uns, dass sich bei den verschiedensten Hauterkrankungen viel häufiger eine locale Vermehrung eosinophiler Zellen findet, als dies bisher bekannt ist.

Das reichliche Vorkommen eosinophiler Zellen in Nasenpolypen findet ebenfalls seine natürliche Erklärung in der chronisch-entzündlichen Irritation, der diese Schleimhautbildungen ausgesetzt sind und wohl zum Theil sogar ihre Entstehung verdanken. Gerade bei den letzteren lässt sich der Einfluss der entzündlichen Reizung auf das Erscheinen eosinophiler Zellen überzeugend nachweisen. Solange dieselben von einem dichten, mehrschichtigen, überall intacten Epithel

bedeckt sind, finden sich eosinophile Zellen darin mehr oder minder spärlich. Nun erleiden aber die Polypen und andere Tumoren der Nasenschleimhaut infolge ihres anatomischen Sitzes nicht selten Erosionen und Decubitus ihrer Oberfläche und somit hier und da einen Verlust ihres Deckepithels, und solche Neubildungen sind dann immer sehr reich an eosinophilen Zellen.

Wir selbst haben Nasenpolypen nicht zahlreich genug untersucht, um auf Grund eigener Beobachtungen diese Behauptung beweiskräftig genug stützen zu können. Die einschlägige Litteratur aber giebt uns die Möglichkeit, dieselbe auf ihren Sachverhalt zu prüfen. Hemmrich kommt auf Grund seiner Untersuchungen von 30 Schleimpolypen der Nase zu dem Ergebnisse, dass dieselben im Allgemeinen „viele eosinophile Zellen aufzuweisen haben." „Wenn nun aber", fährt er fort (a. a. O. S. 41), „doch einige der von mir untersuchten Polypen nur sehr wenig, einer sogar keine Eosinophilen in sich barg, so muss ich dies doch wohl als Ausnahme bezeichnen, die auf bis jetzt noch nicht aufgeklärten Ursachen beruht; vielleicht spielen bei dem Vorkommen der eosinophilen Zellen in den Schleimpolypen katarrhalische Affectionen, vielleicht auch nervöse Momente mit, die einmal den Polypen mit diesen Elementen übersäen, ein andermal wieder davon ganz frei erscheinen lassen."

Hemmrich ist anscheinend die Beobachtung des nicht seltenen correspondirenden Verhältnisses zwischen Epitheldefecten und eosinophiler Infiltration entgangen, obwohl er gerade in der Beschreibung derjenigen Polypen, welche die meisten eosinophilen Zellen beherbergten, unter anderem erwähnt, dass „die Oberfläche durchweg glatt, mit einem spärlichen Epithel bedeckt ist, das oft ganz fehlt." Er fand die eosinophilen Zellen am häufigsten im lockeren Gewebe und subepithelial gelagert und glaubt, dass die Punkte mit oberflächlichen Verletzungen bevorzugt sind „zum Durchtreten der eosinophilen Zellen nach aussen", wodurch ihre Anhäufung an solchen Stellen erklärt werde. Den Grund für das „weniger häufige Vorkommen der Eosinophilen im Gewebe des Stieles der einzelnen Polypen" erblickt dieser Autor darin, „dass die durch den Stiel in den Polypen eintretenden Gefässe daselbst noch wenig stark verzweigt und dann die Wandungen auch noch stärker sind als nachher, nachdem durch die dichotomische Verzweigung in der Neubildung ein grosses Gefässnetz von Capillaren hergestellt ist; diese Gründe berechtigen wieder zu der Annahme, dass die Eosinophilen keine localen Gebilde sind, sondern gerade durch die Blutbahn zugeführt werden; denn wäre ersteres der Fall, so müssten doch im Stiele, dessen Gewebe ja ganz das gleiche wie das des Polypen selbst ist, diese Zellen ebenso häufig zu finden sein wie dort" (a. a. O. S. 40 f.). Hemmrich macht also die Blutvertheilung verantwortlich für das reichlichere Auftreten eosinophiler Zellen in den peripheren Polypenschichten. Abgesehen davon, dass diese Annahme an und für sich wenig Wahrscheinlichkeit hat, deckt sie sich auch keineswegs mit unseren Befunden. Wiederholt konnten wir auch im Stiele von Nasenpolypen, namentlich solchen grösseren Umfanges, eosinophile Zellen und freie eosinophile Granula in bedeutender Menge nachweisen; so ganz

besonders reichlich in einem circa 8 cm langen und im grössten Umfang etwa 18 cm messenden, birnförmigen, vielfach gelappten, fibromatösen Nasenpolypen, dessen periphere Partien fast völlig frei von eosinophilen Zellen waren, während der schmale Stiel diese Zellen äusserst reichlich enthielt.

Die grössten Differenzen im Vorkommen eosinophiler Zellen ergaben sich bei den acuten und chronischen Infectionsprocessen und Granulationsgeschwülsten des menschlichen Körpers. Wie wir im Eiter (s. oben) vergeblich nach eosinophilen Zellen gesucht hatten, so vermissten wir sie auch im Bereiche eitriger und nekrotisirender Entzündungen. In den den Nekrose- bezw. Eiterherden nächstliegenden Schichten von Abscessmembranen, in croupösen und diphtheritischen Belägen, nekrotischen Pfröpfen von Furunkeln, in Sooraufiagerungen u. s. w. waren sie nicht oder nur selten zu finden. Die Grösse des Entzündungsherdes war dabei anscheinend weniger maassgebend als vielmehr die Schwere der Infection. Vielerlei Beobachtungen sprechen entschieden zu Gunsten der Annahme, dass die eosinophile Infiltration, wie dies schon oben durch zahlreiche Beispiele darzuthun versucht wurde, und bereits von verschiedenen Autoren nachgewiesen worden ist (Ehrlich-Lazarus, Marwedel, Teichmüller, Fuchs, Türk u. A.), im Verlaufe gewisser acuter Infectionskrankheiten nicht in die Erscheinung tritt.

Für das Fehlen eosinophiler Zellen im Blute bei einigen acuten Infectionskrankheiten liegen bestätigende Angaben in der Litteratur bereits vor. So fand Zappert auf der Höhe des Fiebers bei croupöser Pneumonie und Typhus keine eosinophilen Zellen, während dieselben nach Ablauf der Fiebererscheinungen innerhalb weniger Tage wiederkehrten. Fast ganz fehlend oder doch hochgradig vermindert waren sie bei Sepsis, Erysipel und Malaria. Zappert schloss aus diesen Befunden: „Bei hohem Fieber ist die Zahl der oxyphilen Elemente überaus häufig reducirt; dagegen tritt nach Ablauf desselben nicht selten eine Erhöhung ihrer Menge auf. Manchmal setzt diese Erhöhung schon während des Fieberstadiums ein.“ Canon fand bei schweren acuten Infectionskrankheiten die Zahl der eosinophilen Zellen vermindert, in einigen Fällen vermisste er sie ganz. Nach Mandybur verschwinden sie bei der croupösen Pneumonie bis zum Eintritt der Krise u. s. w. Türk bestätigt diese Befunde.

Ob nun freilich die eosinophilen Zellen auch schon im ersten Beginne, d. h. im Incubationsstadium der acuten Infectionskrankheiten völlig fehlen und somit, im Gegensatz zu den übrigen Leukocyten, an acuten, fieberhaften Processen sich überhaupt nicht betheiligen, ist

vorläufig noch eine unentschiedene Frage. Ihre Lösung stösst auf fast unüberwindliche Schwierigkeiten wegen Mangels geeigneten und genügenden Untersuchungsmateriales vom Menschen. Wir sind bis heute nur auf die Ergebnisse des Thierexperimentes angewiesen, und diese scheinen nicht unbedingt für die Annahme eines chemotaktisch vollkommen negativen Verhaltens eosinophiler Zellen im Incubationsstadium acuter Infectionskrankheiten zu sprechen. Nach Untersuchungen von Kanthack und Hardy über die Wirkung der Injection von Bac. pyocyaneus, Milzbrand- und Kommabacillus in die Bauchhöhle von Ratten und Meerschweinchen, erscheinen in sehr kurzer Zeit die eosinophilen Zellen am Orte der Infection. Aehnliche Befunde erhoben wir beim Kaninchen nach Injection vollvirulenter Staphylokokken und Streptokokken; aber schon nach wenigen Stunden, mit dem Einsetzen der Fieber- und Allgemeinerscheinungen, waren dieselben nicht mehr nachweisbar.

Für die Milzbrandinfection glauben wir auch beim Menschen eine Betheiligung eosinophiler Zellen im Incubationsstadium nachgewiesen zu haben, wie folgender Fall zu lehren scheint.

Ein 40jähriger Kaufmann kam in die Behandlung der chirurgischen Universitätspoliklinik mit der Angabe, er habe sich „vor 5 Tagen eine kleine Blüthe an der Stirn mit einer Stecknadel aufgestochen", die er aus einem Rosshaarsopha gezogen hatte. Darnach habe sich ohne jegliche Beschwerden die Blüte vergrössert und zu der jetzigen Grösse entwickelt, die den Patienten beängstigte und zum Arzte trieb. Es handelte sich um eine reichlich markstückgrosse, an den Rändern stark infiltrirte, lebhaft secernirende, typische Milzbrandpustel, in deren Secrete sich zahlreiche Milzbrandbacillen, zum Theil intracellulär gelagert, fanden. Die Reincultur bestätigte die Diagnose. Patient hatte angeblich nicht gefiebert, und die Temperatur war auch zur Zeit seiner Vorstellung in der Poliklinik normal. Es wurde sofort die Excision der Pustel 2 cm von der Infiltrationszone entfernt im Gesunden vorgenommen, die Wunde ringsum mittelst Paquelins kräftig kauterisirt und darauf steril gedeckt. Der Patient genas.

Die mikroskopische Untersuchung dieser Milzbrandpustel ergab eine reichliche Anzahl eosinophiler Zellen im Gewebe, das nur eine geringe leukocytäre Infiltration aufwies; Bacillen waren nur an der Oberfläche der Pustel nachweisbar. Dieser Beobachtung der localen Milzbrandinfection in ihren ersten Stadien stehen jene der abgelaufenen, tödtlich geendeten Anthraxpyämie mit negativem Befunde eosinophiler Zellen gegenüber, so im Darm bei Mycosis intestinalis und in den inneren Organen von Lungenmilzbrand.

Es ist nicht unwahrscheinlich, dass auch bei anderen acuten Infectionskrankheiten im Incubationsstadium die eosinophilen Zellen sich ähnlich verhalten werden. Regelmässig fehlten sie nach unseren Beo-

bachtungen auf der Höhe der Infection im Gewebe acuter Panaritien, Erysipel- und Furunkularentzündungen. Erst mit dem Nachlassen des hohen Fiebers, dem Eintritte der Demarcation und Abscessbildung waren sie wieder nachweisbar und fanden sich im Granulationsgewebe solcher abgelaufenen Entzündungen oft recht zahlreich. Weit häufiger und zahlreicher konnten sie bei jenen Infectionsprocessen nachgewiesen werden, die von allem Anfang an mit nur geringen Fieber- und Allgemeinerscheinungen einherzugehen pflegen, wie z. B. bei Carbolgangrän, syringomyelitischer und sclerodermatischer Nekrose der Finger, bei tuberculösen Hauterkrankungen, bei jenen als Holzphlegmonen bezeichneten, mit nur geringen oder keinen Temperatursteigerungen verbundenen mykotischen Halsentzündungen, in tuberculösem und aktinomykotischem Granulationsgewebe u. dergl. m.

Bei diesen Infectionsvorgängen fand sich, namentlich mit grosser Regelmässigkeit bei den Holzphlegmonen, den Demarcationszonen bei Fingergangrän und den aktinomykotischen Processen am Unterkiefer, der Submaxillardrüse und seitlichen Halsgegend, eine bedeutende eosinophile Infiltration. Auch bei tuberculösen und tertiärsyphilitischen Hautgeschwüren waren die eosinophilen Zellen meist zahlreich vorhanden, vorausgesetzt, dass die betreffenden Patienten im übrigen keine schweren Allgemeinerscheinungen ihrer Erkrankung (Fieber, Kachexie) boten.

Im Lupusgewebe der Haut anscheinend sonst nicht tuberculöser Menschen war der Befund eosinophiler Zellen ein wechselnder. Gelegentlich fanden sie sich ungeheuer zahlreich (z. B. in einem Lupus der Fusssohle), ein andermal wieder verhältnismässig spärlich (z. B. in verschiedenen Lupusaffectionen der Gesichtshaut, des Vorderarms u. dgl.), ohne dass hier ihr geringes Vorhandensein durch einen der erwähnten Umstände, etwa durch gleichzeitig bestehende eitrige Mischinfection, Kachexie oder Fieber hätte erklärt werden können. Hier musste demnach ein anderes ursächliches Moment eine Rolle spielen, und dieses glauben wir in dem verschieden langen Bestande, dem verschiedenen klinischen Verhalten und dem aus diesen beiden Factoren resultirenden differenten mikroskopischen Aufbau dieser Infectionsgeschwülste gefunden zu haben.

Betrachten wir beispielsweise den klinischen Verlauf sogenannter Leichentuberkel, wie wir sie von Studirenden und anderen Personen in der Poliklinik nicht selten zu Gesicht bekamen und zu excidiren Gelegenheit hatten, so handelte es sich dabei um umschriebene, häufig etwas schuppende, selten auch nässende, wenig druckempfindliche, in Monaten kaum merklich wachsende Hautaffectionen, die den Patienten meist gar

keine Beschwerden verursachen. Diesem trägen klinischen Charakter der Leichentuberkel ähnelt nun auch ihr mikroskopisches Aussehen insofern, als wir hier die Diagnose auf tuberculöse Infection für den ersten Augenblick meist nicht sicher stellen können infolge ungenügender und wenig prägnanter Anhaltspunkte für dieselbe. Wir finden eine mehr oder minder beschränkte kleinzellige Infiltration, einige Züge derben Bindegewebes, vereinzelte oder zu mehreren vereinigte grössere platte Zellen mit mattgefärbten Kernen, die an epitheloide Zellen erinnern; wirkliche typische Tuberkelherde, Riesenzellen, Nekrose u. s. w. fehlten oft ganz. In solchem Gewebe, das kaum noch den Namen eines entzündlichen Gewebes verdient, haben wir stets vergeblich nach eosinophilen Zellen gesucht.

Analog liesse sich wohl ihr gelegentliches Fehlen im Lupus deuten. Auch hier scheint aus dem mikroskopischen Aufbau ein gewisser Schluss auf die Dauer und den klinischen Verlauf der Infection statthaft. Denn wie z. B. der lange Bestand eines Lupus ohne deutliche Zeichen progressiven Wachsthums von vornherein das Vorhandensein wesentlicherer Entzündungserscheinungen, der Nekrose, Verkäsung u. dgl. unwahrscheinlich macht und vielmehr eine Bindegewebsentwicklung, einen sclerosirenden Process im Sinne der Vernarbung und Tendenz zur Ausheilung vermuthen lässt, so lässt sich auch umgekehrt mit einiger Wahrscheinlichkeit aus dem mikroskopischen Bilde der Charakter der Infection errathen. Dies gilt nicht nur vom Lupus, sondern auch von anderen infectiösen Processen chronischer Natur. Dass thatsächlich der Charakter der Infection auch in der Richtung der regressiven Metamorphose entzündlicher Neubildungen von Einfluss auf das Vorkommen eosinophiler Zellen ist, konnten wir wiederholt nachweisen.

Die eben gegebene Deutung des spärlichen oder negativen Befundes eosinophiler Zellen bei chronischen tuberculösen Processen der Haut würde freilich in Anbetracht des doch auch in diesen Entzündungsproducten noch immer vorhandenen und wirkenden Infectionsstoffes wesentlich hypothetischer erscheinen, wenn uns nicht Thierversuche, die zwecks Studiums der Wirkung abgeschwächter Tuberkelbacillen angestellt wurden, gelegentlich ganz analoge Resultate geliefert hätten. Wir haben in einem Falle nach Verimpfung tuberculöser Lymphomstückchen von dem in Rede stehenden Charakter in das Abdomen eines Meerschweinchens mehrere über taubeneigrosse, lymphomähnliche Netzknoten erhalten, die jegliche Spur nekrotischen Zerfalls vermissen liessen und in denen eosinophile Zellen vollkommen fehlten. Auf der rauhen Schnittfläche dieser derben Lymphome markirte sich schon makroskopisch deutlich die Bindegewebsentwicklung und theilte einen solchen Drüsenquerschnitt in zahlreiche kleine, unregelmässig gestaltete Felder ein. Das Thier war 12 Wochen nach der Impfung getödtet worden und zeigte ausser einer enorm vergrösserten Milz von ebenfalls sehr derber Consistenz keine weiteren tuberculösen Herde. Der negative Befund eosinophiler Zellen war hier um so auffallender,

als das Meerschweinchen, wie wir oben gesehen haben, infolge seines Reichthums an diesen Zellen selbst bei schwereren als der hier vorliegenden Infection dieselben gelegentlich noch relativ zahlreich nachweisen liess.

Bei einem Kaninchen, dessen Rückenhaut wir an einigen Stellen mit feinen Nadelspitzen gestichelt hatten, die vorher in eine dünne Kochsalzemulsion schwachvirulenter Tuberkelbacillen eingetaucht worden waren, entwickelten sich mehrere umschriebene, schuppende und leicht prominente Hautgeschwülstchen von reichlich Linsengrösse, die aber nach 3 Wochen keine Wachsthumszunahme oder Neigung zum Zerfall erkennen liessen; ihre Prominenz und Röthung hatte vielmehr entschieden abgenommen, und bei ihrer mikroskopischen Untersuchung fanden sich weder Tuberkelbacillen noch deutlich entwickelte Tuberkel, und auch die eosinophilen Zellen fehlten hier fast vollständig. Derartige Befunde schienen uns am ehesten geeignet, die Berechtigung eines Vergleiches der Befunde von eosinophilen Zellen bei Versuchsthieren mit denen des Menschen zu erweisen.

Die Thatsache, dass manche Infectionsgeschwülste in Folge ihres langen Bestandes und torpiden Charakters keine oder nur ganz vereinzelte eosinophile Zellen auffinden lassen, obwohl sie mit grösster Wahrscheinlichkeit in ihren ersten Entwicklungsstadien dieselben reichlicher beherbergt haben dürften, veranlasste uns zu der Erwägung, ob es nicht gelingen könnte, histologische Anhaltspunkte für eine früher stattgehabte eosinophile Infiltration solchen Gewebes zu ermitteln. Diese Untersuchung schien insofern nicht ganz aussichtslos, als uns alle bisherigen Beobachtungen gelehrt hatten, dass der Organismus im Allgemeinen mit diesen Zellelementen wesentlich ökonomischer verfährt als mit den übrigen Leukocyten.

Es fragte sich also, was aus den eosinophilen Zellen in Hautgeschwülsten jüngeren Alters, wie etwa dem Lupus, wird, da sie hier doch nicht nach aussen ausgeschieden werden können. Der Möglichkeit, dass die eosinophilen Granula allmählich in einer uns unsichtbaren Form resorbirt werden oder zu Grunde gehen, steht die andere gegenüber, dass sie sich in Formelemente von anderer Farbe und Gestalt umwandeln, die wir deshalb als nicht von eosinophilen Zellen stammend anzusehen pflegen; vielfache darauf gerichtete Untersuchungen haben uns bisher zu keinem absolut zuverlässigen Resultate geführt.

Soviel darf wohl als sicher angenommen werden, dass ein Theil der eosinophilen Körnchen im Kampfe gegen die Infection zu Grunde geht und ein anderer Theil resorbirt wird. Manche histologische Be-

funde und Angaben der einschlägigen Litteratur machen es uns nun aber wahrscheinlich, dass die eosinophilen Körner zum Theil auch regressive Metamorphosen eingehen können. Bekanntlich hat bis heute die von Leyden u. A. vertretene Anschauung noch keine beweiskräftige Widerlegung gefunden, dass die Charcot-Leyden'schen Krystalle in einem genetischen Zusammenhange mit den eosinophilen Zellen stehen. Im Gegentheile scheint diese ursprünglich befremdende und daher mehrfach bekämpfte Ansicht neuerdings wieder mehr und mehr Anhänger zu finden.

Pappenheim erklärt es in seinen eingehenden Studien über die Abstammung und Entstehung der rothen Blutzelle für „nicht unwahrscheinlich, dass die Charcot-Leyden'schen Krystalle von den Kernen der eosinophilen Zellen abstammen" (a. a. O. S. 140). Heidenhain bildet in seinen Studien über Kern und Protoplasma leukocytäre Zellen des Salamanders „mit spindelförmigem Körper im Zellleib" ab (a. a. O. Tafel X, Fig. 48—50), die ihm „die Rolle eines morphologischen Curiosums zu spielen" scheinen, da er für sie keine sichere Deutung fand. Er beschreibt sie folgendermaassen (a. a. O. S. 161): Der Zellenleib wird hier durch ein Häufchen eigenthümlicher Körper vorgestellt, welche bald mehr verlängert stäbchenförmig (Fig. 49), bald mehr spindelförmig erscheinen (Fig. 48, 50)." — Das einzelne Körperchen „zeigte an beiden Enden eine deutliche Zuspitzung, während der mittlere Theil den grössten Durchmesser aufwies. Längelang über das Körperchen zog ein heller Streifen hinweg: es muss also hier die Rindenschicht stärker färbbar sein als die mehr central gelegene Substanz." Heidenhain nimmt an, „dass es sich in den vorliegenden Fällen um eine bestimmte Umwandlungsform des Protoplasmas handelt, welche vielleicht degenerativer Natur sein könnte" (S. 162).

Ganz analoge Gebilde, wie sie dieser Autor vom Salamander abbildet, haben wir wiederholt in der Schleimhaut bei Darmtuberculose des Menschen, in Nasenpolypen, im Granulationsgewebe von Holzphlegmonen und neuerdings in einem Sarkom des Nasenrückens beobachtet. In der Litteratur ist mehrfach auf das merkwürdige Zusammentreffen der Charcot-Leyden'schen Krystalle mit den eosinophilen Zellen im asthmatischen Sputum und in Nasenpolypen hingewiesen worden (Müller, Gollasch, Leichtenstern, Leyden, Seiffert, Lewy u. A.). Die Vermuthung, dass diese Bildungen aus den eosinophilen Granulis hervorgehen, ist schon deshalb nicht unwahrscheinlich, weil sie gelegentlich in einer Zelle mit jenen vergesellschaftet vorkommen, Farbstoffen gegenüber ganz dasselbe Verhalten zeigen wie die eosinophilen Körner und die Form der letzteren nachweislich grossen Schwankungen unterworfen ist. Nach Przewowski (a. a. O. S. 182) erscheinen z. B. die eosinophilen Granula „bei Vögeln in Form von Stäbchen mit abgerundeten Enden", also in einer Gestalt, die nicht allzuweit entfernt ist von jenen Krystallbildungen in menschlichen Geweben.

Wir halten die Entstehung der Charcot-Leyden'schen Krystalle aus eosinophilen Zellen für in hohem Maasse wahrscheinlich, sind

aber dieser interessanten Frage bisher noch nicht näher getreten, haben vielmehr auf eine andere Beobachtung unser Augenmerk gerichtet, nämlich auf die wiederholt wahrgenommene Verfärbung einzelner eosinophiler Granula im Sinne des feinkörnigen Pigmentes der Cutiszellen. Die Granulationsgeschwülste und epithelialen Neubildungen der Haut enthalten bekanntlich häufig ein feingranulirtes Pigment, das zum Theil im Protoplasma spindelförmiger und verästelter Bindegewebszellen, zum Theil extracellulär lagert und zum Theil in die unteren Zellschichten des Rete Malpighi eindringt. Ob das Pigment der genannten Gewebe identisch ist mit dem physiologischer Weise in der Epidermis vorkommenden, ist eine hier nicht zu discutirende Frage. Uns scheint, dass wir zwischen verschiedenen Pigmentarten in diesen Geweben zu unterscheiden haben, zumal ja auch die unter pathologischen Verhältnissen auftretenden Pigmente nicht alle untereinander gleichartig und gleichwerthig sind, mögen sie auch sämmtlich direct oder indirect dem Blutfarbstoffe entstammen (vergl. Birch-Hirschfeld, Lehrb. der allg. Pathol. S. 82ff.).

Es ist eine bekannte Erscheinung, dass das feingranulirte, frei bezw. in Bindegewebszellen lagernde Pigment sich fast ausschliesslich in den oberen Cutisschichten, am reichlichsten gerade in der Nähe des Papillarkörpers, nachweisen lässt, d. h. in einer Zone, in der auch die eosinophilen Zellen meist am reichlichsten vertreten sind. In keinem der zahlreichen daraufhin untersuchten Präparate von Granulationsgeschwülsten und epithelialen Neubildungen konnten wir Pigmentzellen innerhalb der feinen Blutgefässe nachweisen. Es mussten also die extracellulär gelagerten Pigmentkörnchen entweder von fertigen Pigmentzellen ausgeschieden worden oder durch Umbildung aus anderen Elementen hervorgegangen sein. Was die erstere Annahme, die Abstammung der Pigmentkörnchen aus Pigmentzellen anlangt, so schien sie nicht viel Wahrscheinlichkeit für sich zu haben angesichts der Beobachtung, dass häufig nur ganz vereinzelte Pigmentkörner zu beobachten waren, während Pigmentzellen völlig fehlten.

Wiederholt fanden wir nun, und zwar am schönsten im Lupusgewebe und in Nasenpolypen, gelegentlich typische Pigmentkörnchen mitten unter den freien eosinophilen Granulis lagernd, seltener im Protoplasma eosinophiler Zellen selbst. Da sich diese Körnchen weder mit basischen noch mit sauren Anilinfarben färben liessen, im Uebrigen aber nach Form und Aussehen den feinkörniges Pigment führenden Zellen der Cutis glichen, so schlossen wir, dass es sich hier um einen Uebergang eosinophiler Granula in Pigmentkörner handeln könne. In dieser Vermuthung wurden wir durch die bis auf den

heutigen Tag noch vielfach und immer wieder von Neuem vertretene Anschauung bestärkt, dass die Substanz der eosinophilen Zellen dem Hämoglobin der rothen Blutkörperchen nahe stehen müsse (Pappenheim, Przewowski u. A.) bezw. sogar Hämoglobin sei (Ponchet, Bannwarth, Barker u. A.).

Auch Marwedel ist das gleichzeitige Vorkommen von eosinophilen Granulis und Pigmentkörnern in einer Zelle aufgefallen. Er äussert sich hierüber folgendermaassen: „Nicht ohne Absicht habe ich oben das feinkörnige Pigment in der Grösse mit eosinophilen Granulis in Parallele gestellt. Ein Vergleich beider erbietet sich ja bei dem bekannten Reichthum des Marks an eosinophilen Granulis von selbst. Allein abgesehen davon, war die Aehnlichkeit in der Form und Grösse und in der Anordnung beider farbigen Körner oft überraschend. Oft lagen in einer Zelle Pigmentkörnchen direct neben eosinophilen Granulis . . . Bald waren nur ein oder zwei gelbe unter lauter rothen Farbkörnern, bald war die Menge beider gleich, oder die gelben waren in der Ueberzahl" (a. a. O. S. 556). Marwedel nimmt daher an, „dass hier nicht blos eine äussere Aehnlichkeit obwaltet, sondern dass verwandtschaftliche Beziehungen zwischen den grossen ‚gequollenen' Granulis und den Pigmentkörnern im Gallertmark bestehen müssen" (S. 558).

Freitag constatirte im Knochenmark entmilzter Thiere eine grosse Aehnlichkeit der feinkörniges Pigment führenden Zellen mit den eosinophilen Zellen und glaubt an die Möglichkeit einer Entstehung der letzteren aus den pigmenthaltigen Zellen.

Wie dem auch sein mag, die Vergesellschaftung von eosinophilen Granulis und Pigmentkörnchen gelegentlich sogar, wenn auch selten (besonders prägnant in einem Lupus der Fusssohle), im Protoplasma ein und derselben Zelle macht es uns nicht unwahrscheinlich, dass die eosinophilen Zellkörner einer solchen Metamorphosirung fähig sind. Sollte diese Beobachtung, deren Bestätigung weiteren Untersuchungen vorbehalten bleiben muss, sich als zutreffend herausstellen, so wäre damit einerseits auf apagogischem Wege eine weitere Stütze für die Annahme einer Verwandtschaft der eosinophilen Granulirungen mit dem Blutfarbstoff gefunden worden und andererseits der Nachweis einer früher bestandenen eosinophilen Infiltration gewisser, zur Zeit der mikroskopischen Untersuchung nicht mehr eosinophile Zellen enthaltender Gewebe der genannten Art erbracht.

Aber auch angenommen, diese Vermuthung sei irrig, so kann es doch keinem Zweifel unterliegen, dass in jenen Entzündungsprocessen, in denen wir wider Erwarten keine eosinophilen Zellen antreffen, dieselben früher einmal vorhanden waren und nur die Dauer und Intensität des Infectionsprocesses hier ihr Auftreten entweder sozusagen überflüssig (wie bei

torpiden Entzündungen) oder unmöglich (bei eitrigen Infectionen, Mischinfection, Kachexie u. s. w.) gemacht hat.

Es würde wohl unrichtig sein, wollte man das Auftreten eosinophiler Zellen ausser allen Zusammenhang bringen mit entzündlichen Reizen, seien sie nun bakterieller oder rein chemischer Natur. Zwar gilt nicht die Correlation: wo ein entzündlicher Reiz, da eosinophile Zellen; wohl aber scheint ihre Umkehr zutreffend: wo eosinophile Zellen, da besteht ein entzündlicher Reiz, — der Begriff der entzündlichen Reizung hier im weiteren (also auch im chemischen) Sinne gefasst [Bittersalz (Heidenhain), Nucleïn (Mourek), Zimmtsäure (Landerer) u. A.]. In der Hauptsache wird es sich nach unseren Erfahrungen, wenigstens bei der localen Eosinophilie, doch meist um Entzündungen bakterieller Natur handeln.

Wieweit die Gewebsnekrose an und für sich eine eosinophile Infiltration im benachbarten Gewebe oder im Blute hervorzurufen im Stande ist, wagen wir nicht zu entscheiden, müssen aber auf Grund unserer Untersuchungen eine positiv chemotaktische Wirkung nekrotischen Gewebes auf eosinophile Zellen für sehr unwahrscheinlich halten. Unsere Anschauung weicht hierin von der von Ehrlich und Lazarus in ihrer Darstellung der normalen und pathologischen Histologie des Blutes vertretenen Auffassung der Eosinophilie ab, insofern als diese Autoren annehmen, dass „für die meisten Formen der Eosinophilie die directe Ursache in einem Gewebszerfall mit seinen Producten" liege (a. a. O. S. 114).

Sie erklären die locale Ansammlung eosinophiler Zellen „bei allen möglichen Hautkrankheiten, bei atrophischen Zuständen der Magen-, Darm- und Bronchialschleimhaut und in der Nähe von Carcinomen" dadurch, „dass die Zerfallsproducte von Epithelzellen und epithelioiden Zellen chemotaktisch zu wirken pflegen". Als Stütze dieser Annahme führen sie unter anderen die von Jadassohn mitgetheilte Beobachtung an, der nach Injection von Tuberculin zahlreiche eosinophile Zellen in lupösen Herden sah. „Es müssen also", schliessen daher die Autoren, „in diesen Herden bei dem durch das Tuberculin bewirkten Zerfall der epithelioiden Zellen Substanzen entstehen, welche eosinophil-chemotaktisch wirken." Zur Erklärung der eosinophilen Infiltration von Nasenpolypen, glauben sie, „wird man auch daran denken müssen, dass das Mucin oder mucinähnliche Körper chemotaktisch wirksam sind" (S. 114).

Zu diesen Anschauungen sind Ehrlich und Lazarus geführt worden als entschiedene Anhänger der Auffassung, „dass die gewöhnlichen Stoffwechselproducte der Bakterien die eosinophilen Zellen abstossen" (S. 113). Wie wir bereits oben durch die Infectionsversuche mit abgetödteten Tuberkelbacillen am menschlichen Körper und in den angeführten Beobachtungen über locale Eosinophilie von Granulations-

geschwülsten und Neoplasmen gezeigt haben, kann dieses Axiom keineswegs allgemeine Gültigkeit beanspruchen, scheint vielmehr auf die acuten fieberhaften, localen und allgemeinen Infectionsprocesse beschränkt werden zu müssen. Unsere Beobachtungen haben uns sogar mehr und mehr zu der Ansicht geführt, dass die Nekrose an und für sich keine locale Eosinophilie veranlassen kann, mithin eher negativ chemotaktisch auf die eosinophilen Zellen einwirkt. Würden die Zerfallsproducte von Epithelzellen und epithelioiden Zellen an und für sich positiv chemotaktisch die eosinophilen Zellen beeinflussen, dann müssten wir viel regelmässiger locale Eosinophilie in carcinomatösen und tuberculösen Geweben und besonders auch in den Carcinommetastasen beobachten, was thatsächlich nicht der Fall ist.

Es kann doch wohl kaum Zufall sein, dass gerade nur im leicht entzündlichen Zustande die epithelialen Balggeschwülste und die mit der Aussenwelt communicirenden Neoplasmen, und zwar die Sarkome ebenso wie die Carcinome, — die letzteren allerdings häufiger, aber nicht dank ihrer epithelialen Genese, sondern in Folge ihres weit häufigeren, directen oder indirecten Zusammenhanges mit der Körperoberfläche —, eosinophile Infiltration zeigen, während dieselben Geschwulstbildungen bei völligem Abschluss von der Aussenwelt trotz gelegentlich reichlicher Nekrose meist völlig frei von eosinophilen Zellen sind.

Gelingt es auch nicht immer, in mikroskopischen Präparaten von Carcinomen die entzündliche Ursache für die eosinophile Infiltration zu ermitteln, so haben wir doch aus Litteraturangaben und eigenen Beobachtungen genügende Anhaltspunkte dafür, dass diese Tumoren sehr häufig Mikroorganismen beherbergen, es braucht hier ja nur der Scheurlen'schen [1]) Beobachtung über Mikroorganismen in Mammacarcinomen u. a. und der allgemeinen klinischen Erfahrung gedacht zu werden, dass nicht selten grosse Tumormassen und Tumormetastasen der eitrigen Schmelzung anheimfallen.

Die ganze Art des Auftretens eosinophiler Zellen im Gewebe, ihre Lagerung, die Ausstreuung ihrer Granula machen es höchst wahrscheinlich, dass diese Elemente auf ganz bestimmte localisirte Reize reagiren, und die mikroskopische Betrachtung entsprechender Präparate giebt uns die richtige Beurtheilung ihres Erscheinens an die Hand: es handelt sich um eine Reaction des Organismus im Sinne der Abwehr entzündlicher Stoffe. Man kann sich gerade in Nasenpolypen, in denen nach Ehrlich und

1) Deutsche med. Wochenschr. 1887. Nr. 48.

Lazarus das Mucin oder ihm ähnliche Stoffe die Eosinophilie verursachen sollen, leicht davon überzeugen, dass hier die eosinophilen Zellen mehr oder minder eine bestimmte, der Richtung des grössten entzündlichen Reizes entsprechende Lagerung einnehmen und daher an den Stellen am reichlichsten sich finden, wo Epitheldefecte den Polypen in directen Contact mit der Aussenwelt setzen (s. oben S. 248). In solchen an eosinophilen Zellen reichen Nasenpolypen liessen sich nun nicht selten Mikroorganismen neben eosinophilen Zellen und Granulis mitten im Gewebe nachweisen, zum Theil handelte es sich um Kokken, zum Theil um Stäbchen; erstere waren meist durch die Gram'sche Färbung unschwer nachweisbar, letztere entzogen sich ihrer mangelhaften Färbbarkeit wegen leicht der Beobachtung.

Aehnliche und fast noch prägnantere Bilder lieferte das Granulationsgewebe jener subacuten und chronischen Holzphlegmonen des Halses, in dem sich des öfteren grosse Mengen feiner streptotricheenähnlicher und anderer Mikroorganismen in nächster Nachbarschaft der eosinophilen Zellen oder mit diesen vermengt vorfanden. Wiederholt konnten wir an solchen Stellen die hier meist extracellulär liegenden eosinophilen Granula unmittelbar an Bakterien zu mehreren angelagert nachweisen. Kurz, wir beobachteten beim Menschen ein ganz analoges mikroskopisches Verhalten der eosinophilen Zellen, wie wir es beim künstlich inficirten Versuchsthier fanden, und möchten hier überall vor Allem den bakteriellen Reiz als Ursache der localen Eosinophilie betrachten.

Es ist nun von verschiedenen Seiten darauf hingewiesen worden, dass die eosinophilen Zellen auch im physiologischen Zustande einzelner Organe, so z. B. während der Verdauung (Heidenhain) oder im Hungerzustande (Tanzk) u. dgl., in ihrer Zahl wesentliche Schwankungen zeigten. Es fragt sich daher, ob wir mit der eben abgegebenen Erklärung des entzündlichen Reizes als Ursache des Auftretens eosinophiler Zellen bei pathologischen Processen auch ihr Vorkommen in anscheinend ganz gesunden Organen abzuleiten vermögen. Wir wissen aus den Untersuchungen von Heidenhain, Stutz u. A., dass beim Menschen sowohl wie beim Thier in der Darmschleimhaut die eosinophilen Zellen meist reichlich vorhanden sind. Die Frage nach ihrer Bedeutung in der Darmschleimhaut gesunder Menschen und Thiere erscheint uns daher einer kurzen Betrachtung werth.

Heidenhain hatte an Hunden experimentirt und fand, dass im Dünndarm des Hungerthieres die Zahl der eosinophilen Zellen sehr bedeutend herabsank; dieselbe konnte aber ganz beträchtlich erhöht werden, wenn er den Hungerthieren in Wasser gelöste schwefelsaure Magnesia zuführte.

Er schloss aus seinen Untersuchungen, „dass das Auftreten der rothkörnigen Zellen an einen gewissen Thätigkeitszustand der Schleimhaut geknüpft ist, welche durch anhaltende reiche Nahrung, aber auch durch einfache chemische Reizung hervorgerufen werden kann."

Ellenberger[1]) und Preusser[2]) konnten auch in der Dickdarmschleimhaut des Pferdes eosinophile Zellen nachweisen. Stutz kam auf Grund seiner Studien eines grossen menschlichen Materials bezüglich der eosinophilen Zellen zu dem Ergebniss: „Im normalen Magen sind keine, im normalen Darme viele. Bei Entzündungen sind im Magen und Darm mässig viele. Bei Carcinom (Magen) sind viele. Bei Eiterungen (Darm) keine eosinophilen Zellen vorhanden" (a. a. O. S. 30).

Die hier mitgetheilten Beobachtungen über das Vorkommen eosinophiler Zellen in normalen Organen lassen sich wohl ungezwungen mit denen bei pathologischen Vorgängen vergleichen. Hier wie dort giebt ein gewisser chemischer Reiz, der zwar nicht immer, aber doch in den meisten Fällen bacterieller Natur ist, die unmittelbare Ursache für die eosinophile Infiltration ab. Denn auch der normale Darm ist fortwährend, in weit höherem Maasse als der Magen, bacteriellen Insulten ausgesetzt, und es ist leicht erklärlich, wenn daher der Darm auch physiologischer Weise meist schon jene schützenden Elemente in reichlicher Anzahl, reichlicher als der durch seine Salzsäureproduction sich wesentlich selbst schützende Magen beherbergt. Wir beobachten daher nur an Organen, die ähnlichen biologischen Bedingungen wie der Darm unterworfen sind, also hauptsächlich auf Schleimhäuten und in secretorischen Drüsen, im physiologischen Zustande eine Vermehrung eosinophiler Zellen.

Die früher verschiedentlich vertretene Hypothese, dass die eosinophilen Zellen sich in gewissem Sinne an den Functionen einzelner Organe, so z. B. an dem Verdauungsprocess in der Darmschleimhaut, unmittelbar betheiligten, ist wohl heutzutage vollkommen aufgegeben worden. Denn die mikroskopische Beobachtung giebt uns dafür keinerlei Anhaltspunkte; sie lehrt uns eher das Gegentheil. Wie in der Lunge, so finden wir auch im Darm die eosinophilen Zellen im interstitiellen gefässhaltigen Bindegewebe, dagegen nur vereinzelt im Bereiche der Lieberkühn'schen Drüsen, d. h. jener Organe, die unmittelbar mit den Functionen des Verdauungsprocesses betraut sind. Dazu kommt weiterhin noch der gelegentlich reichliche Befund eosinophiler Zellen auch an den Stellen des Verdauungstractus, die mit der Verdauung und Resorption an und für sich nichts zu thun haben,

1) Citirt nach Stutz, Ueber eosinophile Zellen in der Schleimhaut des Darmcanals. Inaug.-Diss. Bonn 1895. S. 15.

2) Ebenda.

wie z. B. im Oesophagus, Processus vermiformis, Rectum u. s. w., die gleichfalls chemischen und entzündlichen Reizen in hohem Maasse ausgesetzt sind.

Mögen auch die mannigfachen hier mitgetheilten Beobachtungen über das Auftreten eosinophiler Zellen bei den verschiedensten Erkrankungen des Menschen anscheinend nicht die Gesetzmässigkeit ergeben, die bei den Versuchsthieren nachgewiesen werden konnte, so lässt sich doch wohl die Behauptung aufrecht erhalten, dass sie nicht im Widerspruch mit jenen stehen.

Es ist aber unseres Erachtens auch gar nicht erforderlich, ihr Auftreten mit der beim Thier hier und da gefundenen Präcision auch für den Menschen nachzuweisen, um ihre Bedeutung für die Infection richtig zu erkennen und zu beurtheilen. Um diesen exacten Beweis zu liefern, müssten eben auch systematische Infectionsversuche am Menschen angestellt werden, eine Forderung, die sich von selbst verbietet. Dass auch beim Menschen für manche Erkrankungen eine gewisse begrenzte Gesetzmässigkeit im Vorkommen eosinophiler Zellen nachgewiesen werden kann, das scheint ausser aus unseren Untersuchungen und verschiedenen hierhergehörigen Angaben der Litteratur, besonders auch aus den Teichmüller'schen Beobachtungen über das Vorkommen und die Bedeutung eosinophiler Zellen im Sputum hervorzugehen. Teichmüller konnte im Sputum von 167 Phthisikern 123 mal „leicht und sicher" eosinophile Zellen nachweisen und fand dieselben um so reichlicher, je jünger und leichter die Lungentuberculosen, um so spärlicher, je fortgeschrittener und complicirter sie sich erwiesen. Auch Fuchs giebt auf Grund analoger Untersuchungen an, dass die eosinophilen Zellen „in der Mehrzahl der Fälle bei chronisch vorgeschrittener Lungenschwindsucht sich nur spärlich oder gar nicht finden, während gewöhnlich bei beginnendem Processe ihre Zahl eine sehr bedeutende ist" (a. a. O. S. 440).

Uebereinstimmend betrachten die meisten Autoren das gänzliche Verschwinden eosinophiler Zellen aus dem Blute als ein prognostisch sehr ungünstiges Zeichen, während sie einer gewissen Vermehrung eosinophiler Zellen im Blute, in Geweben oder Secreten eine klinisch-prognostische Bedeutung im Allgemeinen nicht beizumessen wagen. Teichmüller hat einen anderen Standpunkt eingenommen und die Resultate seiner Sputumuntersuchungen zu weitgehenden prognostischen Schlussfolgerungen verwerthet, die er in den Worten zusammenfasst: „Die Untersuchung des tuberculösen Sputums nach eosinophilen Zellen

ist mir unentbehrlich geworden. Sie giebt uns einen objectiven Maassstab zur Beurtheilung der derzeitigen Widerstandskraft eines Patienten, zur Stellung der Prognose, zur kritischen Prüfung specieller Therapien" (a. a. O. S. 595).

So wenig wir an den zahlreichen und exacten Beobachtungen Teichmüller's zu zweifeln Veranlassung haben, so sind wir doch mit Fuchs u. A. nicht geneigt, den Befunden eosinophiler Zellen im Sputum tuberculöser Lungenkranker jene weitgehende prognostische Bedeutung im Sinne Teichmüller's zuzuerkennen, möchten vielmehr auf Grund ähnlicher Beobachtungen an tuberculösen Kranken, wie sie Fuchs (a. a. O. S. 440) mittheilt, eine reservirtere Stellung zu dieser Frage einnehmen.

Ob es überhaupt gelingen wird, den eosinophilen Zellen eine prognostische Bedeutung von sicherem, praktischem Werthe beizumessen, muss vorläufig dahingestellt bleiben; unsere bisherigen Beobachtungen haben uns davon ganz und gar nicht überzeugen können. In diagnostischer Hinsicht wird die absolute Vermehrung eosinophiler Zellen im Blute bei der myelogenen Leukämie von Ehrlich und Lazarus (a. a. O. S. 123) als ein „unentbehrliches Symptom" angesehen, und von F. A. Hoffmann ist eine katarrhalische Erkrankung der Bronchien, die sich durch ihren chronischen, zeitweise mit völlig normalem Befinden alternirenden Verlauf und besonders durch die grosse Zahl von eosinophilen Zellen im Sputum charakterisirt, als „eosinophile Bronchitis" bezeichnet und von seinem Schüler Teichmüller näher beschrieben worden.

Wieweit und ob überhaupt den eosinophilen Zellen auch bei chirurgischen Erkrankungen ein diagnostischer Werth zuerkannt werden darf, wagen wir nicht zu entscheiden. Soviel scheinen uns jedenfalls unsere Untersuchungen zu lehren, dass das reichliche Vorhandensein eosinophiler Zellen in inneren Organen des Menschen einen acuten fieberhaften Process mit grösster Wahrscheinlichkeit ausschliesst. Diese Beobachtung kommt aber für die praktische Diagnostik kaum je in Frage, da für die Beurtheilung eines solchen fraglichen Krankheitsbildes meist hinreichende klinisch-pathognomonische Symptome zur Verfügung stehen.

Dagegen haben unseres Erachtens die mitgetheilten Beobachtungen über eosinophile Zellen ein gewisses experimentell-pathologisches und hämatologisches Interesse und indirect vielleicht auch eine praktische Bedeutung, freilich nicht in der Richtung diagnostischer und prognostischer Maassnahmen, sondern im Hinblick auf die unsere modernen therapeutischen Bestrebungen bei Infectionskrankheiten lei-

tenden Anschauungen. Die Thatsache, dass die eosinophilen Zellen meist nur im Beginne verschiedener Infectionskrankheiten in reichlicherer Anzahl, bei gewissen Processen von langsamerer Verlaufsart sogar gelegentlich in ungeheuerer Menge auftreten, und die weitere Thatsache, dass die eosinophilen Zellen nicht oder nur spärlich im Eiter und im eitrig durchsetzten Gewebe vorkommen, weist auf die Sonderstellung dieser Gebilde gegenüber anderen weissen Blutelementen hin.

Die mikroskopische Untersuchung selber giebt den Weg zu ihrer richtigen Beurtheilung an: sie sind Schutzkräfte des Organismus, Abwehrvorrichtungen von besonderer Art und, wie die obigen Betrachtungen zu zeigen versucht haben, von einer höheren und vornehmeren Bedeutung als die gewöhnlichen polynucleären Leukocyten. Ihre schützende Kraftleistung findet nicht in einer phagocytotischen Wirkung ihre Erklärung, sondern im Sinne der von Buchner, Bail, Denys, Hahn, Jakob u. A. vertretenen Lehre von einer Secretion bakterienfeindlicher Stoffe aus dem Zellleib.

Von einer phagocytotischen Rolle der eosinophilen Zellen im Sinne der Metschnikoff'schen Theorie kann nach unseren Beobachtungen keine Rede sein, denn die Beobachtung von Mikroorganismen in eosinophilen Zellen gehört geradezu zu den Seltenheiten und deutet wohl stets auf einen Untergang der betreffenden Elemente hin (vgl. Enderlen a. a. O. p. 530, 531). Nicht die eosinophile Zelle in ihrer Individualität, als mit Eigenbewegung begabter, mechanisch wirkender Organismus, übt die bakterientödtende Kraft aus, sondern die dem Zellleib innewohnenden und aus ihm hervorgehenden, chemischen Kräfte bilden das wirksame Agens. Wir dürfen wohl die Granula der eosinophilen Zellen als die sichtbaren, auf dem Wege der mikroskopischen Beobachtung dem Studium zugänglichen bakterienfeindlichen Stoffe betrachten, die ähnlich jenen uns nur durch ihre Wirkung bekannten Stoffen des Blutserums und der Exsudate am Kampfe gegen Mikroorganismen sich betheiligen.

Die Lehre von der secretorischen Function der weissen Blutkörperchen hat bisher wenig Eingang und Anerkennung gefunden, zum Theil wohl deshalb, weil sie sich noch in ihren ersten Entwicklungsstadien befindet und infolge noch unzureichender experimentell-pathologischer und klinischer bestätigender Angaben vielen Forschern als eine unbewiesene Hypothese gilt. Und doch scheint uns diese Anschauung eine gewisse Berechtigung zu haben. Die Metschnikoff'sche Theorie von der activen Fressthätigkeit der

Leukocyten bei Infectionen hat von Jahr zu Jahr an Boden verloren und zählt nur noch wenige Anhänger. Ja Metschnikoff selbst hat sie fast völlig verlassen. An ihre Stelle ist die Serumtheorie getreten, deren wissenschaftliche und praktische Bedeutung für die Erkenntniss der natürlichen und erworbenen Immunität ziemlich allgemein anerkannt worden ist. Aber auch sie vermag nicht den Zweck der leukocytären Infiltration entzündlicher Gewebe zu erklären, und das Problem, das noch heute dieser Theorie zu lösen bleibt, ist die Frage nach der Art und dem Orte der Entstehung der immunisirenden Stoffe im Blutserum. Dass sie im Serum selbst entstehen sollten, ist eine wenig wahrscheinliche Muthmaassung, finden wir doch sonst alle chemischen Kraftäusserungen des Organismus an die Functionen von Zellen gebunden.

Welche Bedeutung sollen wir nun den einwandernden Leukocyten bei der Infection beimessen, wenn wir ihre phagocytotische Wirkung im Sinne Metschnikoff's verneinen? Nach den Untersuchungen von Buchner, Bail, Hahn u. A. kann an der baktericiden Wirkung künstlich erzeugter Exsudate kaum noch gezweifelt werden; die baktericide Substanz scheint hier an den Zellleib und nicht an das Serum gebunden zu sein. Die Thatsache der mikrobiciden Eigenschaft des Eiters lässt sich unserer Ansicht nach auch nicht durch den Einwand entkräften, dass der oft sehr reichliche Gehalt des natürlichen Eiters an Keimen der Annahme einer baktericiden Kraft desselben Hohn spreche. Es ist unseres Wissens bis heute nicht erwiesen, dass die im Eiter vorhandenen Mikroben in diesem selber eine Vermehrung erfahren hätten. Die Untersuchungen Andrewes' über die Wachsthumsfähigkeit pathogener Mikroben in frischen Exsudaten und eigene Untersuchungen über die Verwendbarkeit des natürlichen Eiters als Nährboden für Mikroorganismen scheinen eher das Gegentheil zu lehren, und es liegt wohl kein Grund zu der Annahme vor, dass der Eiter im Gewebe, in Abscesshöhlen u. dgl. sich anders verhalte. Wahrscheinlicher ist es, dass die fortgesetzte entzündliche Exsudation eine grösstmögliche Ausschwemmung der Keime aus dem Gewebe bedingt und auf diese Weise die lebhafte Keimansammlung im Eiter zu Stande kommt.

Diese Auffassung würde der klinisch-chirurgischen Erfahrung entsprechen, dass eitrige Abscesse von längerem Bestand stets zahlreiche abgestorbene, zum Theil kaum noch färbbare Bakterien enthalten, hier also im Eiter ein Untergang von Mikroorganismen zweifellos stattfindet, der wohl am natürlichsten durch die im Eiter selbst vorhandenen entwicklungshemmenden Stoffe erklärt wird. Um-

gekehrt ist der seiner natürlichen Eigenschaften (durch Sterilisiren etc.) beraubte Eiter ein ganz vorzüglicher Nährboden für allerlei pathogene und saprophytische Keime, worüber an anderer Stelle berichtet werden soll.

Genauere histologische Untersuchungen der letzten Jahre, gegründet auf die Forschungen Ehrlich's und seiner Schüler über die granulirten Leukocyten und Altmann's Studien über die granuläre Structur des Protoplasmas, haben ergeben, dass die meisten Formen der weissen Blutkörperchen granulirt sind (Ehrlich und Lazarus, Müller, Grünwald, Hirschfeld, Kurloff u. a.) und dass diese Granulirung gelegentlich Schwankungen unterworfen ist. Diese Thatsache hat bisher wenig Berücksichtigung gefunden. Die weitgehenden Deductionen Altmann's über die Bedeutung der Zellgranula für die Biologie der Zelle führten zu einer extremen gegensätzlichen Anschauung, die alle granulären Einschlüsse des Protoplasmas als histochemische bez. histotechnische Kunstproducte zu interpretiren und sowohl den färberischen Eigenschaften des Protoplasmas, wie den durch unsere heutigen Untersuchungsmethoden gewonnenen mikroskopischen Bildern vom Aufbau der Zelle jeglichen essentiellen Werth abzusprechen beliebt.

Aber gerade bei einer solchen Deutung der Leukocytengranula scheitert diese Interpretationsart. Denn die Körner der weissen Blutkörperchen sind auch im vitalen Zustande leicht und sicher nachweisbar, und ihre Deutung als Zerfallsproducte oder Artefacte wird hinfällig durch die Beobachtung, dass die abgestorbenen bezw. in Zerfall begriffenen Leukocyten jene charakteristischen Granulirungen mehr oder minder vermissen lassen, wie sie auch in den Zellen des Abscesseiters meist viel geringer sind, als in frischen Exsudaten.

Die Auffassung der eosinophilen Granula als aus degenerirter Kernsubstanz (Tettenhammer), aus ausgefallenen Blutkörperchen (Saccharoff), aus zerfallenen rothen Blutkörperchen (Klein) entstandene bezw. den Fetttröpfchen verwandte Gebilde (Bogdanoff) dürfte wohl allgemein verlassen sein. Gegen derartige Deutungen sprechen alle klinischen und experimentell-pathologischen Beobachtungen.

Der histologische Bau der eosinophilen Zellen und ihr mikroskopisches Verhalten im Gewebe scheint uns entschieden zu Gunsten der von Ehrlich und Ranvier zuerst vertretenen Auffassung der granulirten Leukocyten als Secretionsorgane zu sprechen und macht es in hohem Grade wahrscheinlich, „dass im Allge-

meinen die Granula der Wanderzellen dazu bestimmt sind, an die Umgebung abgegeben zu werden. Diese Elimination ist vielleicht eine der wichtigsten Functionen der polynucleären Leukocyten" (Ehrlich-Lazarus, a. a. O. S. 93).

Wenn wir nun annehmen, dass ein Theil der bactericiden und immunisirenden Stoffe des Blutes aus den Leukocyten, speciell den eosinophilen, hervorgeht, so liegt die Frage nahe: Wie und wo entstehen die solche Schutzkörper producirenden Zellen? Eine eingehende Beantwortung dieser Frage kann nicht Aufgabe der vorliegenden Arbeit sein. Es möge hier genügen, auf die Frage nach dem Entstehungsorte der eosinophilen Zellen kurz einzugehen. Noch heute stehen sich zwei Anschauungen gegenüber: die Ehrlich'sche Theorie vom Knochenmark als der alleinigen Bildungsstätte eosinophiler Zellen, und die von Müller und Rieder, Fink, Gollasch, Mandybur, Schmidt, Stutz, Weiss u. A. angenommene locale Vermehrung im Blute bezw. in den Geweben.

Auch die Milz ist als Bildungsstätte eosinophiler Zellen angesprochen worden. Was die Milz anlangt, so kann sie nach unseren Erfahrungen, wenigstens beim Kaninchen und Meerschweinchen, für diese Function kaum wesentlich in Betracht kommen, denn ihr Gehalt an eosinophilen Zellen war sehr grossen Schwankungen unterworfen; oft waren dieselben nur äusserst spärlich vorhanden, dann wieder in grösserer Anzahl, aber niemals in solcher Menge, dass man hätte versucht sein können, hier an eine Vermehrung eosinophiler Zellen zu denken. In gleicher, ja häufig wesentlich grösserer Anzahl haben wir sie in anderen inneren Organen, wie z. B. der Lunge und dem Darme anscheinend gesunder Kaninchen und Meerschweinchen beobachtet. Auch lehrte das wiederholt vorgenommene Experiment, dass die Totalexstirpation der Milz keinen merklichen Einfluss auf die Menge und das Verhalten der eosinophilen Zellen bei inficirten Kaninchen und Meerschweinchen ausübte. Die Zahl der eosinophilen Zellen solcher entmilzter und mit virulentem Tuberkelbacillenmaterial injicirter Versuchsthiere war stets die gleiche wie bei den Versuchen ohne Splenektomie.

Trotzdem erschien auch uns die Annahme einer alleinigen Vermehrung eosinophiler Zellen im Knochenmark eine Zeit lang als unwahrscheinlich. Es gelang nämlich in einer grossen Anzahl von Präparaten lebendfrisch fixirter Organe tuberculös inficirter Kaninchen, Paare von eosinophilen Zellen zu beobachten, die innig miteinander verbunden zu sein schienen, gleichsam als wären sie soeben auseinander hervorgegangen. Typische karyomitotische Figuren freilich, wie sie Mar-

wedel bei künstlichen osteomyelitischen Processen im Kaninchenknochenmark beschrieben und abgebildet hat, wurden in unseren Präparaten nie beobachtet. Auch im menschlichen Gewebe (Carcinom, Lupus, Nasenpolypen, Darmschleimhaut u. s. w.) fanden wir nicht selten paarweise miteinander scheinbar verbundene eosinophile Zellen.

Wiederholt ist in der Litteratur auf das quantitative Missverhältniss der eosinophilen Zellen in Organen und Secreten zu den entsprechenden Blutbefunden hingewiesen worden (Schmidt, Stutz, Klein, Weiss u. A.), was uns bei Beobachtungen, namentlich im thierischen Gewebe, ebenfalls stutzig machte. Die mikroskopische Untersuchung der in der Nachbarschaft reichlicher eosinophiler Zellen im tuberculös inficirten Rückenmuskel von Kaninchen befindlichen, in Schnitten theils quer, theils längs und schräg getroffenen Blutgefässe ergab nicht selten das merkwürdige Resultat, dass die Lumina derselben zwar zahlreiche rothe und weisse Blutkörperchen enthielten, während eosinophile Zellen meist in durchaus nicht grösserer Anzahl zu erkennen waren als im normalen Kaninchenmuskel. Aehnlich verhielten sich die Gefässe der Nieren intraarteriell mit Tuberkelbacillen injicirter Kaninchen. Gelegentlich waren gerade die grösseren arteriellen Gefässlumina mehr oder weniger frei von eosinophilen Zellen. Da die in Rede stehenden Präparate sämmtlich sofort nach Excision aus dem lebenden Thierkörper fixirt worden waren, so konnte an eine postmortale Wanderung und Lageveränderung der mobilen Gewebselemente nicht gedacht werden.

Auf Grund dieser mikroskopischen Beobachtungen und der erwähnten analogen Angaben anderer Beobachter hielten auch wir uns zu der Annahme einer localen Entstehung eosinophiler Zellen eine Zeit lang für berechtigt. Später sind wir von dieser Anschauung allmälig wieder abgekommen, indem es uns gelang, durch Serienschnitte und specielle mikroskopische Untersuchung des Gefässinhaltes bei frischen menschlichen Infectionen (z. B. der mit abgetödteten Tuberkelbacillen, siehe oben) uns von der nicht unbeträchtlichen Emigration eosinophiler Zellen aus der Blutbahn zu überzeugen. Es ist denkbar, dass, wie dies v. Noorden für das Asthma nachgewiesen hat, der die eosinophilen Zellen unmittelbar vor einem Anfall reichlicher fand als in den einem solchen ferner liegenden Zeiten, so auch in den Geweben die eosinophile Infiltration nicht constant, sondern in gewissen, von den entzündlichen Reizen abhängigen, mehr oder weniger unregelmässigen bezw. uncontrollirbaren Intervallen stattfindet. Auch Ehrlich und Lazarus nehmen an, dass das Knochenmark „discontinuirlich

functionirt, insofern .. im Knochenmark fortdauernd Elemente heranreifen, welche aber nur zu gewissen Zeiten, auf chemische Reize hin, auswandern" (a. a. O. S. 77). Jedenfalls liegt für uns kein Anlass mehr vor, auf Grund gelegentlich mangelnder mikroskopischer Correlationen in den Mengenverhältnissen eosinophiler Zellen im Gewebe und im Blute an einer Immigration der eosinophilen Zellen aus dem Knochenmark durch die Blutbahn in die Gewebe zu zweifeln.

Betrachten wir aber mit Ehrlich das Knochenmark als die alleinige oder wenigstens hauptsächlichste Bildungsstätte der eosinophilen Zellen, so folgt aus dieser Erwägung der Schluss, dass das Knochenmark im Kampfe gegen Infectionserreger eine nicht zu unterschätzende Rolle spielen muss, nicht nur in der Richtung verloren gegangener und während der Infection zerstörter Blutelemente, sondern auch durch Production antibakterieller bezw. immunisirender Stoffe.

Es ist auffällig, wie wenig Berücksichtigung das Studium des Knochenmarks bei Infectionskrankheiten in dieser Richtung bis heute gefunden hat. Die einschlägige Litteratur kennt nur wenige, der Untersuchung des Knochenmarks bei Infectionskrankheiten gewidmete Arbeiten; in der Hauptsache handelt es sich um morphologische und biologische oder rein pathologisch-anatomische Studien. Den letzteren danken wir die wichtige Erkenntniss der ausgedehnten hämatopoëtischen Functionen des Knochenmarks. Durch die Forschungen Neumann's, Ehrlich's, Bizzozero's u. A. haben wir das Knochenmark als die alleinige Bildungsstätte der rothen Blutkörperchen beim Menschen kennen gelernt. Zahlreiche morphologische, klinische und experimentell-pathologische Untersuchungen (Ehrlich, Neumann, Ribbert u. A.) haben übereinstimmend ergeben, „dass die Lymphocyten in keiner Correlation zu den polynucleären Leukocyten stehen" (Ehrlich-Lazarus, S. 71), und somit die Lymphdrüsen an der Bildung dieser Elemente nicht betheiligt sein können. „Sowohl beim Menschen als bei einer grossen Zahl von Thieren (z. B. dem Affen, Meerschweinchen, Kaninchen, der Taube u. v. a.) zeigt das Knochenmark die Eigenthümlichkeit, dass die von ihm producirten Zellen Träger specifischer Granulationen sind, in scharfem Gegensatz zum Lymphdrüsensystem, das in der ganzen Thierreihe körnchenfreie Elemente führt" (Ehrlich-Lazarus, S. 71).

Die Milz hat beim Menschen nachweislich „nicht die geringste Beziehung zu der gewöhnlichen Leukocytose; ihre Bedeutung für die Production der weissen Blutkörperchen kann keineswegs erheblich sein, und wenn wirklich von ihr Zellen producirt werden, so müssen dies körnchenfreie sein" (ebenda S. 67). Mit grösster Wahrscheinlichkeit ist daher das Knochenmark beim Menschen und vielen höheren Säugethieren auch als die vornehmste Bildungsstätte der weissen Blutkörperchen und als die alleinige Quelle der granulirten Leukocyten anzusehen. Sollten diese anatomischen Thatsachen für die Beurtheilung der Functionen des Knochenmarks bei Infectionskrankheiten ohne wesentliche Bedeutung sein?

Die alte Ehrlich'sche Anschauung, dass eine Vermehrung eosinophiler Zellen stets auf eine chronische Veränderung der blutbereitenden Organe hindeute, ist in dieser allgemeinen Fassung von ihrem Begründer heute selbst verlassen worden und nur noch gültig für Erkrankungen des Knochenmarks, die Leukämie und verwandte Bluterkrankungen. An ihre Stelle ist die Thatsache getreten, dass eine Vermehrung der eosinophilen Zellen meist ein Zeichen der activen Betheiligung des Knochenmarks am Kampfe gegen Schädlichkeiten des Organismus meist entzündlicher Natur ist. Ehrlich gebührt das Verdienst, die Leukocytose als eine reine Function des Knochenmarks erkannt und darauf hingewiesen zu haben, dass dadurch „das Knochenmark neben anderen Aufgaben noch die höchst bedeutungsvolle eines Schutzorgans erfüllt, von dem aus bestimmte Schädlichkeiten, die den Organismus treffen, schnell und energisch bekämpft werden können" (Ehrlich-Lazarus, I. S. 75).

Von keiner Seite aber sind unseres Wissens bisher systematische Versuche unternommen worden, das Knochenmark in gleichem Sinne wie das Blutserum auf seine Immunisirungsfähigkeit bei Infectionskrankheiten einer eingehenderen Prüfung zu unterziehen. Und doch scheint uns dieser, wenn auch mühevolle Versuch nicht aussichtslos zu sein. Von einer einzigen Seite ist bisher, soviel wir wissen, das Vorhandensein immunisirender Stoffe im Knochenmark experimentell bestätigt worden. Wassermann fand bei vergleichenden Untersuchungen über Pneumokokkenschutzstoffe, dass das Knochenmark das entsprechende Serum um das $2^1/_2$fache in seiner immunisirenden Wirkung übertraf, während Milz und Lymphdrüsen sich wesentlich schwächer erwiesen.

Die Erkenntniss, dass das Knochenmark in seiner Bedeutung für die Infectionskrankheiten bis heute noch wenig gewürdigt worden ist und der experimentell-pathologischen Forschung noch eine Fülle ungelöster Probleme bietet, scheint aber in neuester Zeit sich mehr und mehr Bahn zu brechen. Die hier mitgetheilten Beobachtungen können vielleicht dazu beitragen, diese Anschauungen zu rechtfertigen. Aufgabe weiterer Untersuchungen ist es, zu erweisen, wie weit die auf Grund histologischer und experimentell-pathologischer Beobachtungen gewonnenen Anschauungen über das Knochenmark einer praktischen Nutzanwendung fähig sind.

Nachtrag.

Unmittelbar vor Schluss der vorliegenden Arbeit erschien in Volkmann's Sammlung klinischer Vorträge (Nr. 266, 1900 S. 1572ff.) eine Studie von Bettmann über „Die praktische Bedeutung der eosinophilen Zellen". Diese hauptsächlich vom Standpunkte des inneren Klinikers verfasste, kritische Darstellung unserer heutigen Kenntniss von der Bedeutung der eosinophilen Zellen bildet, abgesehen von einigen abweichenden Ansichten unbedeutender Art, im Grossen und Ganzen eine erfreuliche Ergänzung und Bestätigung unserer eigenen

Ergebnisse und Anschauungen. Auch Bettmann hält die praktische Verwerthbarkeit der eosinophilen Zellen, ebenso wie ihre diagnostische und prognostische, zur Zeit für eine sehr beschränkte.

„Die Klinik wird deshalb aber nicht aufhören, auch weiterhin das Verhalten dieser Zellen zu verfolgen; denn diese Befunde können mit einer fortschreitenden Erkenntniss des Wesens der eosinophilen Granula wieder erhöhte Bedeutung gewinnen. Hier aber Aufklärung zu schaffen, ist nicht Sache der Klinik, sondern der histologischen und experimentell-pathologischen Untersuchung. Die Thatsache, dass das Vorkommen der Eosinophilen sich nicht auf den Menschen beschränkt, sondern sich auf die ganze Wirbelthierreihe erstreckt, spricht dafür, dass diese Zellen Elemente von allgemeiner biologischer Bedeutung darstellen."

Litteratur.

Afanasieff, Ueber die Bedeutung des Granulationsgewebes bei der Infection von Wunden mit pathogenen Mikroorganismen. Ziegler's Beitr. zur pathol. Anat. u. allg. Path. Bd. XXII. 1897. S. 11.

Altmann, R., Die Elementarorganismen und ihre Beziehungen zu den Zellen. 2. Aufl. Leipzig 1894. F. C. W. Vogel.

Andrewes, F. W., Preliminary Report on the Growth of Bacteria of Pus. Annual Report of the Local Government Board. London 1891/92. Suppl.-Append. B. No. 7. p. 209—212. Ref. in Baumgartens Jahresb. 1893. S. 596.

Arnold, J., Ueber Theilungsvorgänge an den Wanderzellen, ihre progressiven und regressiven Metamorphosen. Arch. f. mikr. Anat. Bd. XXX. 1887. S. 205ff.

Derselbe, Zur Morphologie und Biologie der Zellen des Knochenmarks. Virch. Arch. Bd. CXL.

Derselbe, Ueber Granulafärbung lebender und überlebender Leukocyten. Virch. Arch. Bd. CLVII. 1899. p. 424ff.

Derselbe, Der Farbenwechsel der Zellgranula, insbesondere der Acidophilen. Centralbl. f. allg. Pathol. u. pathol. Anat. Bd. X. 1899. S. 841ff.

Aronson und Philip, Ueber die Anfertigung von Sputumschnitten und die Darstellung der eosinophilen Zellen in denselben. Deutsche med. Woch. 1892. Nr. 3.

Babes, V. und G. Proca, Untersuchungen über die Wirkung der Tuberkelbacillen und über gegenwirkende Substanzen. Zeitschr. f. Hyg. und Infectionskrankh. Bd. XXIII. 1896. S. 331ff.

Bail, O., Ueber das Freiwerden der bactericiden Leukocytenstoffe. Berl. klin. Woch. 1897. Nr. 41. S. 887ff.

Derselbe, Schutzstoffe gegen die Staphylokokkeninfection. Berlin. klin. Woch. 1898. S. 921.

Derselbe, Ueber leukocide Substanzen in den Stoffwechselproducten des Staphylococcus pyogenes aureus. Arch. f. Hygiene. Bd. XXXII. 1898. S. 133ff.

Ballowitz, E., Ueber das Vorkommen der Ehrlich'schen granulirten Zellen („Mastzellen") bei winterschlafenden Säugethieren. Anatom. Anzeiger. VI. Jahrg. 1891. S. 135ff.

Bannwarth, Untersuchungen über die Milz. Archiv f. mikroskop. Anat. 1891. Bd. XXXVIII. Heft 3.

Barker, On the presence of iron in the granules of the eosinophile leucocytes. John Hopkins' Hosp. Bull. No. 42. 1894. Oct.

Baumgarten, P., Beiträge zur Lehre von der natürlichen Immunität. Berlin. klin. Woch. Nr. 41. 1899. S. 893ff.

Behring, C., Die Infectionskrankheiten im Lichte der modernen Forschung. Deutsche med. Woch. 1894. Nr. 35.

Bernheim, S., Die Behandlung der Tuberculose mit immunisirtem Serum. Centralbl. f. Bakt. XV. 1894. S. 654.

Bettmann, Ueber das Verhalten der eosinophilen Zellen in Hautblasen. Münch. med. Woch. 1898. S. 1229ff.
Biegański, W., Leukocytose bei der croupösen Pneumonie. Deutsches Archiv f. klin. Med. Bd. LIII. 1894. S. 433ff.
Birch-Hirschfeld, F. V., Lehrbuch der patholog. Anatomie. 1894/96. 2 Bände.
Bogdanoff, N., Ueber das Vorkommen und die Bedeutung der eosinophilen Granulationen. Vorläufige Mittheilung. Biolog. Centralbl. Bd. XVIII. 1898, S. 26ff.
Derselbe, De l'origine et de la valeur des cellules éosinophiles. Physiologiste Russe. Bd. I. p. 37. Ref. im Centralbl. f. klin. Med. 20. Jahrg. 1899. S. 1029.
Bollinger, Die Infectionswege des tuberculösen Giftes. X. internat. med. Congress. Berlin 1890.
Borissow, P., Ueber die chemotaktische Wirkung verschiedener Substanzen auf amöboide Zellen und ihren Einfluss auf die Zusammensetzung entzündlicher Exsudate. Ziegler's Beitr. zur path. Anat. und zur allg. Path. Bd. XVI. S. 432ff.
Botkin, S., Hämatologische Untersuchungen bei Tuberculininjectionen. Deutsche med. Woch. 1892. S. 321ff.
Derselbe, Zur Morphologie des Blutes und der Lymphe. Virch. Arch. Bd. CXLV. 1896. S. 369ff.
Brown, T. R. (Vermehrung eosinophiler Zellen im Blute bei Trichinose). John Hopkins' Hosp. Bull. April 1897. Citirt nach d. Referat in der Berl. klin. Woch. 1897. Nr. 20. S. 438.
Buchner, H., Die chemische Reizbarkeit der Leukocyten und deren Beziehung zur Entzündung und Eiterung. Berlin. klin. Woch. 1890. Nr. 47.
Derselbe, Robert Koch's Heilverfahren gegen Tuberculose und die sich zunächst anknüpfenden experimentellen Aufgaben. Münch. med. Woch. 1891. Nr. 3. S. 45.
Derselbe, Neuere Fortschritte in der Immunitätsfrage. Münch. med. Woch. 41. Jahrg. 1894. S. 469ff. u. 497ff.
Derselbe, Ueber Immunität und Immunisirung. Centralbl. f. Bakt. u. Par. Bd. XVI. 1894. S. 737.
Bücklers, Ueber den Zusammenhang der Vermehrung der eosinophilen Zellen im Blute mit dem Vorkommen der Charcot'schen Krystalle in den Faeces bei Wurmkranken. Münch. med. Woch. 1894. Nr. 2. S. 21ff. u. Nr. 3. S. 47ff.
Busch, H., Ueber das Vorkommen von Typhusbacillen im Knochenmark. Zeitschr. f. Hygiene und Infectionskrankh. Bd. XXVIII. 1898. S. 479ff.
Canon, Ueber eosinophile Zellen und Mastzellen im Blut Gesunder und Kranker. Deutsche med. Woch. 1892. Nr. 10.
Denys, J., Von Leukocyten abgesonderte baktericide Substanzen. Centralbl. f. Bakt. u. Par. Bd. XVI. 1894. S. 781.
Ehrlich, P., Methodologische Beiträge zur Physiologie und Pathologie der verschiedenen Formen der Leukocyten. Zeitschr. f. klin. Med. Bd. I. Heft 2.
Derselbe, Ueber die Bedeutung der neutrophilen Körnung. Charité-Annalen. 12. Jahrg. 1887.
Derselbe, Ueber einen Fall von Anämie mit Bemerkungen über regenerative Veränderungen des Knochenmarks. Charité-Annalen. XIII. Jahrg. 1888.
Derselbe, Farbenanalytische Untersuchungen zur Histologie und Klinik des Blutes. Berlin 1891.
Derselbe und Lazarus, A., Die Anämie. I. Abtheilung. Normale und pathologische Histologie des Blutes. (Ausführliche Litteraturangabe.) Wien 1898. Hölder.
Enderlen, Histologische Untersuchungen bei experimentell erzeugter Osteomyelitis. Deutsche Zeitschr. f. Chirurgie. Bd. LII. 1899. S. 293ff. u. S. 507ff.
Engel, S., Zur Entstehung der körperlichen Elemente des Blutes. Archiv f. mikroskop. Anatomie. Bd. XLII. 1893. S. 217ff.
Derselbe, Ueber verschiedene Formen der Leukocytose bei Kindern. XV. Congress f. innere Medicin. 1897. Citirt bei Ehrlich-Lazarus, Die Anämie.
Fink, Beiträge zur Kenntniss des Eiters und Sputums. Inaug.-Diss. Bonn 1890.

Fischer, A., Fixirung, Färbung und Bau des Protoplasmas. Fischer, Jena. 1899. S. 96.

Freiberg, H., Experimentelle Untersuchung über die Regeneration der Blutkörperchen im Knochenmark. Inaug.-Diss. Dorpat 1892. Besprochen in Schmidt's Jahrb. 1892. Nr. 9. S. 226.

Friedrich, P. L., Ueber strahlenpilzähnliche Wuchsformen des Tuberkelbacillus im Thierkörper. Deutsche med. Woch. 1897. Nr. 41.

Derselbe und Noesske, H., Studien über die Localisirung des Tuberkelbacillus u. s. w. Ziegler's Beiträge zur pathol. Anat. u. zur allg. Path. Bd. XXVI. 1899. S. 470 ff.

Fuchs, E., Beiträge zur Kenntniss der Entstehung, des Vorkommens und der Bedeutung „eosinophiler Zellen", mit besonderer Berücksichtigung des Sputums. Deutsches Archiv f. klin. Med. Bd. LXIII. 1899. S. 427 ff.

Gabbi, U., Die Blutveränderungen nach Exstirpation der Milz in Beziehung zur hämatolytischen Function der Milz. Ziegler's Beitr. Bd. XIX. 1896. S. 647 ff.

Gabritschewsky, Klinische hämatologische Notizen. Arch. f. exp. Path. u. Pharm. 1890. Bd. XXVIII. S. 83.

Geelmuyden, Das Verhalten des Knochenmarkes in Krankheiten und die physiologische Function desselben. Virchow's Archiv. Bd. CV. 1886. S. 136 ff.

Goldmann, Beitrag zu der Lehre von dem malignen Lymphom. Centralbl. f. allg. Pathol. u. pathol. Anat. 1892. Bd. III.

Gollasch, Beiträge zur Kenntniss des asthmatischen Sputums. Fortschritte der Medicin. Bd. VII. 1889. S. 361 ff.

Grawitz, Klinische Pathologie des Blutes. Berlin 1896. S. 127.

Grohé, M., Ueber das Verhalten des Knochenmarks bei verschiedenen Krankheitszuständen. Berlin. klin. Woch. 1881 u. 1884.

Grünwald, L., Studien über die Zellen im Auswurf und in entzündlichen Ausscheidungen des Menschen. Virchow's Archiv. Bd. CLVIII. 1899. S. 297 ff.

Hahn, M., Ueber die Beziehungen der Leukocyten zur bactericiden Wirkung des Blutes. Arch. f. Hyg. Bd. XXV. 1895. S. 105.

Derselbe, Ueber die Bedeutung der Leukocyten für den Schutz gegen Infectionen. Münchener med. Woch. 43. Jahrg. 1896. Nr. 8. S. 175 f.

Derselbe, Immunisirungs- und Heilversuche mit den plastischen Zellsäften von Bakterien. Münch. med. Woch. 1897. S. 1344.

Hanau, Beiträge zur Lehre von der acuten Miliartuberculose. Virch. Arch. CVIII. 1887. Heft 2.

Hankin, Ueber den Ursprung und das Vorkommen von Alexinen im Organismus. Centralbl. f. Bakt. u. Parasitenk. Bd. XII. 1892. S. 777 u. 809.

Derselbe, Ueber die Theorie der Alexocyten. Centralbl. f. Bakt. u. Par. Bd. XIV. 1893. S. 852 ff.

Heidenhain, R., Beiträge zur Histologie und Physiologie der Dünndarmschleimhaut. Pflüger's Archiv. Bd. XXIII. Supplementbd. 1888.

Heidenhain, M., Ueber Kern und Protoplasma. Festschrift für Kölliker. 1892. Engelmann, Leipzig.

Hein, A., Ueber das Vorkommen eosinophiler Zellen im Sputum. Inaug.-Diss. Würzburg 1894.

Hemmrich, L., Ueber eosinophile Zellen in Schleimpolypen. Inaug.-Diss. Würzburg 1895.

Hertwig, O., Ueber die physiologische Grundlage der Tuberculinwirkung. Eine Theorie der Wirkungsweise bacillärer Stoffwechselproducte. Jena 1891. Fischer.

Heryng, Th., Fernere Beiträge zur vollständigen Resorptionsfähigkeit tuberculöser Infiltrate. Berl. klin. Woch. 1891. Nr. 47.

Hirschfeld, H., Beiträge zur vergleichenden Morphologie der Leukocyten. Virch. Arch. Bd. CXLIX. S. 22—51.

Derselbe, Zur Kenntniss der Histogenese der granulirten Knochenmarkzellen. Virch. Arch. Bd. CLIII. 1898. S. 335 ff.

Jadassohn, Demonstration von eosinophilen Zellen im Lupus und in anderen Geweben. Verhandl. d. deutschen dermatol. Gesellschaft. II. u. III. Congress. 1891. (Citirt nach Ehrlich-Lazarus, die Anämie.)

Jakob, P., Ueber den Einfluss artificiell erzeugter Leukocytoseveränderungen auf künstlich hervorgerufene Infectionskrankheiten. Zeitschr. f. klin. Med. Bd. XXX. Nr. 5 u. 6. S. 447.

Janowski, W., Beitrag zur Kenntniss der Granulationen der weissen Blutkörperchen. Centralbl. f. allg. Pathol. Bd. III. 1892. S. 449ff.

Derselbe, Die Ursachen der Eiterung vom heutigen Standpunkte der Wissenschaft aus. Ziegler's Beitr. zur allg. Path. u. pathol. Anat. Bd. XV. 1894. S. 128ff.

Derselbe, Zur Morphologie des Eiters verschiedenen Ursprungs. Archiv f. experiment. Pathol. und Pharm. 1895. Nr. 48.

Jolly, Recherches sur la valeur morphologique et la signification des différents types de globules blancs. Arch. de médecine expér. et d'anat. pathol. 1898. No. 4, 5. Ref. im Centralblatt f. allgemeine Pathologie und pathol. Anat. Bd. XXI. 1900. No. 1. p. 24.

Jullien, L., Note sur l'ulcération blennorrhagique. Journal des mal. cutan. et syphil. No. 12. p. 741. Ref. in Baumgarten's Jahresb. XII. Jahrg. 1896. p. 145.

Kanter, J., Ueber das Vorkommen von eosinophilen Zellen im malignen Lymphom und bei einigen anderen Lymphdrüsenerkrankungen. Inaug.-Diss. Breslau 1893.

Karg, Studien über transplantirte Haut. I. Entwicklung und Bedeutung des Hautpigmentes. Archiv f. Anat. u. Physiol. 1888. Anat. Abtheil. S. 369ff.

Klein, St., Die Herkunft und die Bedeutung der Eosinophilie der Gewebe und des Blutes. Centralbl. f. klin. Med. 20. Jahrg. 1899. S. 97ff. u. 121ff.

Kölner, J., Beitrag zur Kenntniss der Blutveränderungen bei Typhus abdominalis. Deutsches Arch. f. klin. Med. Bd. LX. 1898. S. 221ff.

Körmöczi, E., Der Einfluss infectiöser Krankheiten auf die Leukämie. Deutsche med. Woch. 1899. Nr. 47. S. 773ff.

Krompecher, E., Beiträge zur Lehre von den Plasmazellen. Ziegler's Beitr. Bd. XXIV. 1898. S. 163ff.

Kurloff, Das Verhalten des Blutes nach Milzexstirpation (russisch); citirt bei Ehrlich und Lazarus, die Anämie, S. 56ff.

Laehr, Ueber das Auftreten von Leukocyten bei croupöser Pneumonie. Berlin. klin. Woch. 1893. Nr. 36 u. 37.

Landerer, A., Die Behandlung der Tuberculose mit Zimmtsäure. Therapeut. Monatsh. 1894.

Lazarus, Experimentelle Beiträge zur Lehre vom Asthma bronchiale. Verein für innere Med. in Berlin. Berlin. klin. Woch. 1891. S. 899ff. u. S. 949 (Discussion).

Leichtenstern, O., Ueber die Charcot-Robin'schen Krystalle in den Faeces, nebst einer Bemerkung über Taenia nana in Deutschland. Deutsche med. Woch. 1892. S. 582ff.

Lewin, A., Zur Histologie der acuten bakteriellen Entzündung. Arb. aus dem Gebiete der pathol. Anat. u. Bakt. Bd. I. 1891/92.

Lewy, B., Ueber das Vorkommen der Charcot-Leyden'schen Krystalle in Nasentumoren. Berlin. klin. Woch. 1891. S. 816 u. 948.

Leyden, E., Ueber eosinophile Zellen aus dem Sputum von Bronchialasthma. Deutsche med. Woch. 1891. Nr. 38. S. 1085ff.

Ligouzat, Les cellules éosinophiles, leur signification, leur valeur diagnostique. Thèse de Lyon. 1894.

Lohnstein, H., und H. Hirschfeld, Untersuchungen über die Histologie des Eiters der acuten Gonorrhoe. Monatsber. über die Gesammtleistungen auf d. Gebiete der Krankh. d. Harn- u. Sexualapparates. Bd. II. Nr. 6. Ref. in Baumgarten's Jahresb. XIII. Jahrg. 1897. S. 166.

Löwit, Ueber Neubildung und Beschaffenheit der weissen Blutkörperchen. Ziegler's Beitr. Bd. X. 1891. S. 213ff.

Loewy, A., und Richter, P. F., Zur Biologie der Leukocyten. Virchow's Archiv. Bd. CLI. 1898. S. 220ff.

Dieselben, Ueber den Einfluss von Fieber und Leukocytose auf den Verlauf von Infectionskrankheiten. Deutsche med. Woch. 1895. Nr. 15. S. 240.

Limbeck, R. v., Klinisches und Experimentelles über die entzündliche Leukocytose. Sonderabdruck aus der Zeitschr. f. Heilkunde. Bd. X. Verlag von F. Tempsky. Prag 1889.

Lukjanow, S. M., Grundzüge einer allgemeinen Pathologie des Gefässsystems. Leipzig 1894. Veit & Comp.

Maffucci, A., und A. di Vestea, Experimentelle Untersuchungen über die Serumtherapie bei Tuberkelinfection. Centralbl. f. Bakt. Bd. XIX. 1896. Nr. 6/7. S. 208.

Mandybur, Ueber Vorkommen und diagnostische Bedeutung der eosinophilen Zellen im Sputum. Aerztl. Anzeiger. 1892. Nr. 5.

Marwedel, G., Die morphologischen Veränderungen der Knochenmarkszellen bei der eitrigen Entzündung. Ziegler's Beiträge zur pathol. Anat. und zur allg. Pathol. Bd. XXII. 1897. S. 507ff. (Ausführliche Litteraturangabe.)

Masur, A., und Kockel, R., Zur Kenntniss von der Wirkung todter Tuberkelbacillen. Ziegler's Beitr. zur pathol. Anat. u. allg. Pathol. Bd. XVI. 1894. S. 256ff.

Matthes, M., Ueber die Wirkung einiger subcutan einverleibter Albumosen auf den thierischen, insonderheit auf den tuberculös inficirten Organismus. Deutsches Arch. f. klin. Med. Bd. LIV. 1895. S. 39ff.

Melnikow-Raswedenkow, Zur Frage über die Bedeutung der Milz bei Infectionskrankheiten. Zeitschr. f. Hyg. Bd. XXI. Nr. 3. S. 466.

Menko, S., Die künstliche Eiterung nach der Methode Fochier's bei Pyämie und anderen acuten Krankheiten. Berlin. klin. Woch. 1899. S. 191ff.

Metschnikoff, E., Ueber die phagocytäre Rolle der Tuberkelriesenzellen. Virch. Arch. Bd. CXIII. 1888. S. 63.

Derselbe, Immunität. Centralbl. f. Bakt. Bd. XVI. 1894. S. 778.

Michaelis, L., Beiträge zur Kenntniss der Milchsecretion. Arch. f. mikrosk. Anat. Bd. LI. 1898. S. 711ff.

Milchner, Demonstration von Ascitesflüssigkeit. Verein für innere Med. zu Berlin. Sitzung am 9. Jan. 1899. Ref. in Deutsch. med. Woch. 1899. Vereinsbeilage. Nr. 5. S. 26.

Mitrophanow, P. J., Ueber Zellgranulationen. Biolog. Centralblatt. Bd. IX. 1889/90. S. 541ff.

Montuori, Influenza della estirpazione della milza sul potere microbicide del sangue. La Riforma Medica. 1892.

Mourek, H., Ueber Nucleininjectionen bei Lupus. Wiener med. Woch. 1893. Nr. 35 u. 36.

Müller, F. H., Zur Leukämiefrage. Deutsches Arch. f. klin. Med. Bd. XLVIII. Heft 1 u. 2.

Derselbe, Ueber Mitosen an eosinophilen Zellen. Beitrag zur Kenntniss der Leukocyten. Arch. f. exper. Pathol. u. Pharm. Bd. XXIX. 1891.

Derselbe, Zur Lehre vom Asthma bronchiale. Ein Beitrag zur Kenntniss der electiven Leukotaxis. Centralbl. f. allg. Pathol. u. pathol. Anat. Bd. IV. 1893. S. 529ff. (Citat hier S. 540/41) (Ausführliche Litteratur.)

Müller, H. F. und Rieder, H., Ueber Vorkommen und klinische Bedeutung der eosinophilen Zellen im circulirenden Blute des Menschen. Deutsches Arch. f. klin. Med. Bd. XLVIII.

Neumann, E., Ueber Blutregeneration und Blutbildung. Zeitschrift f. klin. Med. Bd. III. 1881.

Derselbe, Beiträge zur Kenntniss der pathologischen Pigmente. Virch. Arch. Bd. CXI. 1888. S. 25ff.

Neusser, E., Klinisch-hämatologische Mittheilungen. I. Theil. Wiener klin. Woch. 1892. S. 41ff. u. 64ff.

Norman B. Gwyn, M. B., Ein fünfter Fall von Trichinosis mit Vermehrung der eosinophilen Zellen. Centralbl. f. Bakt. u. Par. Bd. XXV. 1899. S. 745ff.

Okinschitz, E., Ueber die Zahlenverhältnisse verschiedener Arten weisser Blutkörperchen bei vollständiger Inanition und bei nachträglicher Auffütterung (Versuche an Kaninchen). Archiv f. exper. Pathol. u. Pharmak. Bd. XXXI. 1893. S. 383ff.

Oppel, A., Unsere Kenntniss von der Entstehung der rothen und weissen Blutkörperchen. Zusammenfassendes Referat im Centralbl. f. allg. Pathol. und pathol. Anat. Bd. III. 1892.

Pappenheim, A., Abstammung und Entstehung der rothen Blutkörperchen. Eine cytologisch-mikroskopische Studie. Virchow's Archiv. Bd. CLI. 1898. S. 89ff.

Derselbe, Vergleichende Untersuchungen über die elementare Zusammensetzung des rothen Knochenmarkes einiger Säugethiere. Nebst Bemerkungen zur Frage des gegenseitigen Verhältnisses der verschiedenen Leukocytenformen zu einander. Virch. Arch. Bd. CLVII. 1899. S. 19ff.

Pezzoli, C., Zur Histologie des gonorrhoischen Eiters. Arch. f. Dermatol. u. Syph. Bd. XXXIV. Heft 1 u. 2. S. 39 u. 183.

Piotrowski, J., und Zalewski, K., Zur Frage über die Eosinophilie. Centralbl. f. klin. Med. 20. Jahrg. 1899. S. 577ff.

Ponchet, De la dégénérescence hémoglobique de la moëlle des os. Gazette médicale de Paris. 1879.

Ponfick, E., Ueber die Wechselwirkungen zwischen örtlicher und allgemeiner Tuberculose. Berlin. klin. Woch. 1890. Nr. 40.

Posner, C., und A. Lewin, Farbenanalytische Untersuchungen über gonorrhoischen Eiter. Ein Beitrag zur Frage der eosinophilen Zellen. Dermatol. Zeitschr. Bd. I. 1893/94. Heft 2. S. 15.

Predöhl, A., Die Geschichte der Tuberculose. Hamburg 1888. S. 502ff.

Reinbach, G., Ueber das Verhalten der Leukocyten bei malignen Tumoren. Langenbeck's Archiv f. klin. Chirurgie. Bd. XLVI. 1893. S. 486ff.

Reinke, F., Zellstudien. C. Ueber Pigment, seine Entstehung und Bedeutung. Arch. für mikroskop. Anat. Bd. XLIII. 1894. S. 390ff.

Ribbert, Beiträge zur Entzündung. Virchow's Archiv. Bd. CL. 1897. S. 391ff.

Rieder, H., Beiträge zur Kenntniss der Leukocytose und verwandter Zustände des Blutes. Leipzig 1892.

Roger, H. et Josué, Modifications de la moëlle osseuse dans les suppurations. Société de Biol., séance du 12 décembre. Semaine médicale. 1896. p. 503,

Rosenstadt, B., Studien über die Abstammung und die Bildung des Hautpigmentes. Archiv f. mikroskop. Anat. Bd. L. 1897. S. 350ff.

Roux, E., Die Principien der Serumtherapie. Centralbl. f. Bakt. 1894. Bd. XVI. S. 823ff.

Saccharoff, N., Ueber die Entstehung der eosinophilen Granulationen des Blutes, Arch. f. mikroskop. Anat. Bd. XLV. 1895. S. 370ff.

Saxer, F., Ueber die Entstehung weisser und rother Blutkörperchen. Anat. Anzeiger. Bd. XI. 1896. S. 355—358.

Scarpatetti, J. v., Ueber die eosinophilen Zellen des Kaninchenknochenmarkes. Arch. f. mikroskop. Anat. Bd. XXXVIII. 1891. S. 613ff.

Schattenfroh, A., Ueber die bakterienfeindlichen Eigenschaften der Leukocyten. Arch. f. Hygiene. Bd. XXXI. 1897. S. 1ff.

Derselbe, Neuere Erfahrungen über die bakterienfeindlichen Stoffe der Leukocyten. Münch. med. Woch. 1898. Nr. 12. S. 353ff.

Schieck, F., Ueber die ersten Stadien der experimentellen Tuberculose der Kaninchencornea. Ziegler's Beitr. Bd. XX. 1896. S. 247ff.

Schmidt, A., Zur Physiologie der Niere. Ueber den Ort und Vorgang der Carminabscheidung. Pflüger's Arch. f. d. ges. Phys. Bd. XLVIII. 1890. S. 34ff.

Schönbrod, K., Ueber den gegenwärtigen Stand der Beurtheilung der eosinophilen Zellen im Blute und im Sputum. Inaug.-Dissert. München 1895.

Schürhoff, Zur Pathogenese der acuten allgemeinen Miliartuberculose. Centralbl. f. allg. Path. Bd. IV. 1893. Nr. 5. S. 161.

Schürmayer, B., Zur Thätigkeit der cellulären Körperelemente bei Infectionskrankheiten. Vortrag, gehalten auf d. 69. Vers. deutscher Naturforscher u. Aerzte in Braunschweig 1897. Berlin 1898. O. Coblentz.

Schwarze, G., Ueber eosinophile Zellen. Inaug.-Diss. Berlin 1880 (siehe Ehrlich's farbenanalytische Untersuchungen).

Seifert, Ueber Asthma. Physikal.-med. Gesellschaft in Würzburg. Münch. med. Woch. 1892. S. 176.

Siaweillo, Sur les cellules éosinophiles. Annal. de l'Institut Pasteur. IX. 1896. 5. p. 289.

Stein, C., und Erbmann, G., Zur Frage der Leukocytose bei tuberculösen Processen. Deutsches Arch. f. klin. Med. Bd. LVI. 1896. S. 323ff.

Tanszk, Hämatologische Untersuchungen am hungernden Menschen. Wiener klin. Rundschau. 1896. Nr. 18.
Tedeschi, A., Das Eisen in den Organen normaler und entmilzter Kaninchen und Meerschweinchen. Ziegler's Beitr. Bd. XXIV. 1899. S. 544ff.
Teichmüller, W., Das Vorkommen und die Bedeutung der eosinophilen Zellen im Sputum. Deutsches Arch. f. klin. Med. Bd. LX. 1898. S. 576ff.
Derselbe, Die eosinophile Bronchitis. Deutsches Arch. f. klin. Med. Bd. LXIII. 1899. S. 444ff.
Tettenhammer, E., Ueber die Entstehung der acidophilen Leukocytengranula aus degenerirender Kernsubstanz. Anatom. Anzeiger. Bd. VIII. Nr. 6, 7.
Trambusti, Das Knochenmark bei Diphtherie. Acad. Med. Fis. Florentina. 1896. Citirt bei Schürmayer (s. d.).
Türk, W., Klinische Untersuchungen über das Verhalten des Blutes bei acuten Infectionskrankheiten. Wien und Leipzig. 1898. (Braumüller.) Ref. im Deutsch. Arch. f. klin. Med. Bd. LX. 1898. S. 639.
Uhlmann, A., Ueber die morphologische Wirkung einiger Stoffe auf weisse Blutkörperchen. Ziegler's Beitr. zur path. Anat. u. zur allg. Path. Bd. XIX. 1896. S. 533ff.
Van de Velde, H., Ueber den gegenwärtigen Stand der Frage nach den Beziehungen zwischen den baktericiden Eigenschaften des Serums und der Leukocyten. Centralbl. f. Bakt. u. Par. XXIII. 1898. S. 692ff.
Vorbach, F., Eosinophile Zellen bei Gonorrhoe. Inaug.-Diss. Würzburg 1895.
Voswinckel, K., Ueber das Vorkommen von eosinophilen Zellen und Myelocyten im menschlichen Blute bei Erkrankungen der inneren weiblichen Geschlechtsorgane. Monatsschrift f. Geburtshülfe u. Gynäkol. 1898.
Wallgren, A., Experimentelle Untersuchungen über peritoneale Infection mit Streptococcus. Ziegler's Beiträge zur path. Anat. u. zur allg. Path. Bd. XXV. 1899. Heft 1. S. 206ff.
Walz, K., Ueber die sogenannte baktericide Eigenschaft des Blutserums und über ihre Beziehungen zu Assimilationsvorgängen und zu osmotischen Störungen. Habilitationsschrift. Braunschweig 1899.
Wassermann, A., Experimentelle Untersuchungen über einige theoretische Punkte der Immunitätslehre. Zeitschr. f. Hyg. u. Infectionskrankh. Bd. XII. 1896. S. 263ff.
Wassermann, M., Pneumokokkenschutzstoffe. Deutsche med. Woch. Bd. XXV. 1899. Heft 9. S. 141ff.
Weigert, C., Bemerkungen über die Entstehung der acuten Miliartuberculose. Deutsche med. Woch. 1897. Nr. 49. Cf. auch Virch. Arch. Bd. CXLIX (Wild).
Weiss, J., Das Vorkommen und die Bedeutung der eosinophilen Zellen und ihre Beziehungen zur Bioblastentheorie Altmann's. Wiener Medic. Presse. 1891. Separat-Abdruck aus Nr. 41—44.
Derselbe, Beiträge zur histologischen und mikrochemischen Kenntniss des Blutes. Sonderabdruck a. d. Mittheilungen des embryologisch-histologischen Institutes d. k. k. Universität in Wien. 1892 (Hölder).
Wyssokowitsch, W., Eiterung durch todte Tuberkelbacillen. Mittheilungen aus der Brehmer'schen Heilanstalt. 1890.
Derselbe, Ueber den Einfluss der Quantität der verimpften Tuberkelbacillen auf den Verlauf der Tuberculose bei Kaninchen und Meerschweinchen. Centralbl. f. Bakt. u. Par. IX. 1891. S. 144.
Zappert, J., Ueber das Vorkommen der eosinophilen Zellen im menschlichen Blute. Zeitschrift f. klin. Med. Bd. XXIII. 1893. S. 227ff.
Ziegler, E., Ueber die Bedeutung der Phagocytose innerhalb der Gewebe des thierischen Organismus. Verhandl. des XI. internat. med. Congresses in Rom. 1894. Bd. II. S. 288. Ref. in Baumgarten's Jahresber. 1894. S. 565.

XIV.

Aus der chirurgischen Abtheilung des Kölner Bürgerhospitals
Geheimrath Prof. Bardenheuer.

Ueber die durch die Bardenheuer'sche Extensionsmethode an den Brüchen der unteren Gliedmaassen erhaltenen functionellen Ergebnisse.

Von
Dr. Bliesener,
Assistenzarzt.

(Mit 2 Abbildungen.)

Bardenheuer hat in dem Vorworte seines Leitfadens der Behandlung von Fracturen und Luxationen schon im Jahre 1890 sich dahin ausgesprochen, dass er von Zeit zu Zeit Berichte über die mit seiner Behandlung erhaltenen Resultate geben lassen werde. Die auf diesem Gebiete bisher von Seiten seiner Schüler veröffentlichten Arbeiten sind folgende: Bitter, deutsche medic. Wochenschrift 1889 S. 669f. „Behandlung der Schrägfracturen des Unterschenkels mittelst der modificirten Extensionsmethode," ferner ebendaselbst S. 315ff. Bitter, „Behandlung der Oberschenkelfracturen mittelst der modificirten Extensionsmethode nach Professor Bardenheuer;" Loew, deutsche Zeitschrift für Chirurgie, „über Heilungsresultate von Unterschenkelbrüchen mit Bezug auf das Unfallversicherungsgesetz," schliesslich Wolff, Verhandlungen der Gesellschaft deutscher Naturforscher und Aerzte 70. Vers. 1898 zu Düsseldorf. „Die Extensionsbehandlung der Knochenbrüche nach Bardenheuer." Dieser selbst hat bekanntlich seine Lehre von der Extensionsbehandlung in dem grösseren Handbuche „Die permanente Extensionsbehandlung" 1889 und in dem „Leitfaden der Behandlung von Fracturen und Luxationen" 1890 niedergelegt, des weiteren in der Berliner Klinik, Heft 23 speciell die Behandlung der Vorderarmfracturen durch Federextension besprochen.

Loew hat, dem Beispiele von Jottkowitz „Ueber Heilungsresultate von Unterschenkelbrüchen mit Bezug auf das Unfallversicherungsgesetz" Deutsche Zeitschr. für Chirurgie Bd. 42 folgend, die erzielten Endresultate in der Weise zusammengestellt, dass er von den behandelten Patienten nur die in Verfolgung des Unfallversicherungsgesetzes Beurtheilten zu seinen Angaben benutzt. Dieser Weg scheint mit Recht sehr geeignet zu sein, um unparteische, rein objective Urtheile namentlich über die functionellen Endergebnisse zu erhalten, da der eigene Blick selbstbehandelten Patienten gegenüber ja leicht befangen sein kann, vor allem aber, da es anderen Beurtheilern erscheinen kann, als ob er befangen wäre. Zu bedauern bleibt nur der sehr grosse Verlust an sonst sehr wohl zu einer Statistik verwendbaren Fällen, da bei unserer Art des Krankenmaterials nur ein geringer Bruchtheil unter den engeren Begriff der Unfallverletzungen fällt.

Von dem Wege, den Loew eingeschlagen hat, weichen wir im folgenden insofern ab, als es uns nicht um eine statistische Studie zu thun ist, sondern da wir die Absicht haben, die mit der Bardenheuer'schen Extensionsbehandlung erhaltenen Resultate, soweit es bei der Knappheit des zur Verfügung stehenden Materials angänglich ist, der Kritik zu übergeben. Da in dieser Hinsicht die einfache Zahlenstatistik, die mit zu geringen Ziffern bei uns rechnen muss, nicht ausreicht, habe ich die wichtigeren klinischen Daten, wo es nöthig erschien, in möglichster Knappheit wiedergeben zu müssen geglaubt, da ja gerade bei dem vorliegenden Thema, den Knochenbrüchen, die Diagnose an sich ohne Zusatz gewisser Einzelheiten in der Regel nicht ausreichen dürfte, um sich ein Bild von der vorliegenden Verletzung zu machen. Wir haben daher bei den unteren Extremitäten die Brüche des Fersenbeins, des Unter- und Oberschenkels eingehender berücksichtigt.

Ueber die von Bardenheuer eingeführte, bei dem Kölner Bürgerhospital durchweg einheitlich angewandte Extensionsmethode sollen einzelne Bemerkungen hier vorweggenommen werden. Obgleich in den oben angeführten Schriften, besonders aber in den beiden Bardenheuer'schen Handbüchern dieselbe in ausführlicher, begründeter Form niedergelegt ist, scheint es, als ob die Bekanntschaft mit dem Wesen derselben doch leider eine recht beschränkte wäre. Noch immer sehen wir, wie die hiesige Anstalt besuchende Aerzte, darunter klinische Lehrer und Assistenten, sich darüber wundern, dass B. die Extension über die Fracturstelle hinwegführt, ferner über die Querzüge, Rotationszüge und sonstige des öfteren schon

hervorgehobene Einzelheiten der Behandlung. Es soll also hier nochmals betont werden, dass die Wirkung der Extension nicht leidet, sondern erhöht wird, wenn man dieselbe nach Bardenheuer über die Fracturstelle hinwegleitet, da hierdurch die Einwirkung auf die sich retrahirenden, die Fragmente verstellenden Weichtheile, namentlich die Muskeln eine grössere wird, die Wirkung auf den Knochen aber, die ja an den verdickten Gelenkenden der Hauptsache nach angreift, sich nicht verringert. Ferner ist es nur auf diese Weise möglich, die nöthigen Gewichte bei einer Reihe von Brüchen zur Anwendung zu bringen und so auch peripher gelegene Fracturen dieser Behandlungsmethode zugänglich zu machen. Ebenso hat Bardenheuer auf die Nothwendigkeit hingewiesen, nicht bloss auf die mit der Längsachse gleichgerichteten Muskeln, sondern auch auf die senkrecht oder schräg zu derselben sich ansetzenden einzuwirken und hat in seinen Querextensionszügen hierzu die geeigneten Mittel angegeben. Eine weitere Verfeinerung in der Behandlung besteht in der Einführung von Rotationszügen, um eine falsche Drehung der gebrochenen Knochentheile zu verhüten und zu bekämpfen, ferner in der von ihm angegebenen Methode zur Hebung von Depressionen, zur Vermeidung von Höhendifferenzen. Ueber Einzelheiten der Behandlung werden wir, soweit es nöthig erscheint, jeweilig am bezüglichen Orte berichten, müssen aber im Allgemeinen, da irgendwelche wesentliche Veränderungen gegenüber den Darlegungen Bardenheuers in seinen Handbüchern nicht stattgefunden haben, der Hauptsache nach auf diese verweisen, zumal der kurzgefasste Leitfaden in knapper Form alles Nöthige zur Darstellung bringt.

Was das vorliegende gesammelte Material anbetrifft, so möge Folgendes zur Orientirung dienen. Das Kölner Bürgerhospital ist ein communales Krankenhaus, dem hauptsächlich von Seiten der Armenpflege und nur von einem Bruchtheil der Krankenkassen die Patienten zugewiesen werden; die Patienten können auch gegen ärztlichen Rath jederzeit die Anstalt wieder verlassen, ohne dass wohl je nachtheilige Folgen betreffend Auszahlung des Krankengeldes oder Festsetzung späterer Rente sich für sie dadurch geltend machen. Nach der Entlassung aus dem Krankenhaus, die vielfach dem Wunsche der Kranken gemäss dann zu erfolgen pflegt, wenn dieselben das Bett verlassen haben und anfangen, sich leidlich vorwärts zu bewegen, verlieren wir den weitaus grössten Theil aus den Augen. Die beiden für uns hauptsächlich in Betracht kommenden Berufsgenossenschaften, die hiesige Baugewerks- und die Fuhrwerks-Berufsgenossen-

schaft, pflegen sich danach ihrer Leute eventuell selbst anzunehmen, anderenfalls gehen sie in die Hände der Kassenärzte resp. der von den Kassen angestellten Masseure über. Die spätere Beurtheilung, die für die Rentenfestsetzung maassgebend ist, wird nur in Ausnahmefällen von uns selbst ausgeübt, meist nur bei schiedsgerichtlichen Entscheidungen. Unser Hospital ist daher weit davon entfernt, ein Unfallkrankenhaus im Sinne Seligmüllers zu bilden oder auch nur den von Thiem (Monatsschrift für Unfallheilkunde 1894, Nr. XII) aufgestellten Postulaten zur gedeihlichen Durchführung des Unfallversicherungsgesetzes in der Hauptsache zu entsprechen. Wir sind überzeugt, dass wir unsere Resultate bedeutend günstiger gestalten könnten, wenn nur die Behandlung eine einheitliche blieb und nicht, wie es auch vorkommt, gerade die werthvollste Zeit zur Erzielung eines guten Erfolges unbenutzt verstriche. Auch die bei uns selbst in der Anstalt stattfindende Nachbehandlung ist keine durch äussere Verhältnisse begünstigte. Wir sind im Wesentlichen auf unsere und unserer Masseure Hände angewiesen, da zur Zeit erst der Frage nach Errichtung einer orthopädischen Zwecken dienende Theilanstalt näher getreten werden soll. Bisher fand die Behandlung in den Krankenräumen selbst statt. Zur Verfügung stehen nur eine beschränkte Anzahl von Pendelapparaten, sehr vieles muss durch Stab-, Hantel- und Freiübungen erreicht werden. Die erzielten Resultate sind daher nicht etwa günstigen, unterstützenden äusseren Momenten, sondern lediglich der Ausbildung und Durchführung der Bardenheuer'schen Extensionsbehandlung zu danken.

Für die Zusammenstellung des hier vorliegenden Materials haben wir die Etatsjahre 1891/92 bis 1896/97 gewählt und uns aus äusseren Gründen auf die Männer beschränkt; da die Löw'sche Statistik die Jahre 1890/91 bis 1895/96 berücksichtigt, haben wir in Ergänzung derselben die Zeit vom 1. April 1896 bis 1. Januar 1898 hinzugenommen. Die Zahl der sämmtlichen während der sechs Etatsjahre behandelten Fracturen auf der Männerstation beträgt **2119**; von diesen waren nur etwa **400** Folge eines Betriebsunfalles, und ca. **340** entschädigungspflichtig. Es sind bei diesen Zahlen die Fracturen der oberen Extremitäten, soweit die modificirte Bardenheuer'sche Extensionsmethode in Betracht kommt, mit einbegriffen; da an diese Arbeit eine weitere, jene Fracturen betreffend, sich anschliessen soll. Auskunft erhielten wir über **315** entschädigungspflichtige Unfälle. Es wurden im Ganzen an **34** verschiedene Berufsgenossenschaften zu diesem Zwecke Anfragen gerichtet. Für die

liebenswürdige, bereitwillige Auskunft derselben halten wir uns für verpflichtet, auch an dieser Stelle unsern Dank zum Ausdruck zu bringen, insbesondere gilt dieser den Herrn Geschäftsführern der Section V der Rheinisch-Westfälischen Baugewerks-Berufsgenossenschaft, die uns über ca. **200** Unfallverletzte in der entgegenkommendsten Weise Auskunft ertheilten. Nur von **zwei** Berufsgenossenschaften konnte eine Antwort nicht erhalten werden. Dadurch kommen ca. **20** Personen in Wegfall. Es bleiben somit für die untere Extremität **144**, für die obere **171** Unfallverletzte. Diese Zahl entspricht nicht ganz den gehegten Erwartungen. Die auf einzelne Brucharten entfallenden Theilzahlen sind vielfach zu gering, um weitgehende Schlüsse aus denselben zu ziehen. Trotzdem glauben wir, dass dieselben genügen werden, um einen allgemeinen Ueberblick über die erzielten Resultate zu gestatten, zumal an der unteren Extremität durch Addition der Löw'schen Statistik die Zahl sich auf **311** erhöht.

Um die Güte der Berufsgenossenschaften nicht übermässig in Anspruch zu nehmen, haben wir die Fragestellung nach Möglichkeit eingeschränkt; so notiren wir nur, ob der Verletzte vor der **14.** Woche die Arbeit wieder aufnahm oder nach derselben, im letzteren Falle allerdings mit Angabe des Datums. Mithin wird verzichtet auf eine Berechnung der Heilungsdauer. Wir können diesen Ausfall bei den unserer Arbeit zu Grunde liegenden Verhältnissen, die ja wesentlich von denen in Königshütte, über welche Jottkowitz berichtet, differiren, nicht sehr bedauern. Die Beantwortung dieser Frage erscheint bei uns äusseren Zufälligkeiten zu sehr unterworfen, sodass das erhaltene Resultat kein entsprechendes würde sein können. Bei den vor der 14. Woche zur Arbeit Entlassenen hängt der Termin der Arbeitsaufnahme in der Hauptsache vom Wohlwollen des Kassenarztes ab; ausserdem dürfte es schwer fallen, solche Kassenkranke, welche nicht selbst den Willen haben, vor der 14. Woche zur Arbeit zu bringen. Berechnet man dann die Zeit bis zum Eintritt der völligen Erwerbsfähigkeit nach berufsgenossenschaftlicher Beurtheilung, so kommen gerade hier Umstände in Betracht, die den Werth der erhaltenen Zahlen als einen höchst relativen erscheinen lassen. Eine Reihe von Renten, die auf 2 bis 3 Monate gewährt werden, sind Uebergangs- resp. Schonungsrenten, die namentlich älteren Leuten zugesprochen werden. Die Zuerkennung dieser erfolgt je nach dem Beurtheiler bei den einzelnen Berufsgenossenschaften durchaus nicht gleichmässig. Bei unserer Zusammenstellung würden dieselben geeignet sein, einen erheblichen Einfluss auf das Zahlenresultat auszu-

üben. Ferner werden die Termine der Nachuntersuchung nach den hier herrschenden Gebräuchen durchschnittlich Seitens der Berufsgenossenschaft etwas weiter zurückdatirt, als von dem Begutachter vorgeschlagen wird. Auch hierdurch treten Verschiebungen ein, welche für unsere Zwecke schon sehr in das Gewicht fallen dürften. Das beste Urtheil über den Erfolg der Behandlung gewährt unter den obliegenden Verhältnissen jedenfalls das Endresultat an sich und wir haben uns daher im Allgemeinen auch auf die Verzeichnung dieses beschränkt.

Wir haben die vorliegende Arbeit mit dem Etatsjahr 1896/97 abgeschlossen, da von dieser Zeit an das Röntgenverfahren bei uns principiell durchgeführt wurde und ein genaueres Eingehen auf die Fracturlinien gestattet, sodass eine spätere Arbeit mit Berücksichtigung von Einzelheiten hier einzusetzen hätte und derselben ein einheitlicher Charakter bewahrt bliebe. Das grösste praktische Interesse werden freilich immer die erzielten functionellen Endresultate beanspruchen. Von diesem Gesichtspunkte aus dürfte eine derartige Statistik wie die vorliegende, abgesehen von dem speciellen Zwecke, den sie verfolgt, auch in Bezug auf allgemeine statistische Angaben über Fracturheilung im Sinne der Berufsgenossenschaft hinlänglich berechtigt sein.

In dem ersten Theile der Arbeit sollen lediglich diejenigen Fracturen ihre Erledigung finden, welche mit der permanenten Gewichtsextension behandelt worden sind. Es sind dies die Brüche der unteren Extremität und zwar vorzugsweise die subcutanen.

Fracturen des Fusses.

Zehen:

Ueber die Fracturen der Zehen können wir kurz hinweggehen, da länger anhaltende Störungen wohl nur selten sich aus ihnen entwickeln werden. Bardenheuer bringt auch hier seine Extensionsmethode in Anwendung, wenn möglich die der einzelnen Zehe. Das Bein wird mit leichtem Gewicht, um eine sichere Unterlage zu schaffen, nach unten extendirt, ein durchgreifender Heftpflasterstreifen oder ein aufgelegter Sandsack fixirt den Unterschenkel auf dem Lager. Die Streifen für die Zehenextension reichen dorsal bis zur Fussgelenksgegend, plantar bis zur Ferse und werden durch einige circuläre Touren am Fuss befestigt, greifen dann an der Zehe selbst an. Liegen keine Verstellungen der Fragmente vor, so können namentlich bei den kleineren Zehen mehrere zusammen umfasst werden. Mehr als 1 bis 3 Pfd. werden selten zur Extension nach oben in An-

wendung gebracht; es richtet sich dies im Wesentlichen nach der Grösse der Zehe, der Ausbildung des Fusses und der Stärke der Verstellung.

Zur Verfügung stehen im Ganzen 9 Zehenfracturen. Sämmtliche sind subcutane, entstanden durch directe Gewalt. Alle wurden vor der 14. Woche geheilt und arbeitsfähig. Keiner erhielt überhaupt eine Rentenentschädigung.

Brüche der Metatarsen.

Die Fracturen der Mittelfussknochen lassen des Oefteren länger dauernde Schädigungen zurück. Nach Kaufmann, Handbuch der Unfallverletzungen können Schmerzen des Fusses beim Abwickeln beim Gehen Monate lang anhalten, die den Verletzten zum Hinken und zur Beschränkung des Gebrauches der Füsse zwingen. Bardenheuer hat früher nach Gypsverbänden häufig das Entstehen eines Plattfusses, eine starke Callushyperproduction und bedeutende Functionsstörungen beobachtet. Die durch Extensionsbehandlung erzielbaren Resultate sind im Allgemeinen gute.

Die Behandlung geschieht in der Weise, dass eine über das Kniegelenk hinaufreichende Längsextension am Unterschenkel angebracht wird, analog der bei den Zehenbrüchen beschriebenen. Ein 6 cm breiter Heftpflasterstreifen, der durch 4—5 circuläre Touren, die vom Zehengrundgelenk beginnend möglichst weit nach dem Fussgelenk hin angelegt, fixirt wird, übernimmt die Extension des Fusses nach oben. Das angehängte Gewicht kann bis zu 8—10 Pfund betragen, bei starker Verstellung und kräftig gebautem Fuss. Je nach der Dislocation kann ein direct über der Fracturstelle angreifender Zug, fussrücken- oder fusssohlenwärts hin wirkend, angebracht werden oder die Fragmente können durch durchgreifende Heftpflasterstreifen gegen einander angedrückt werden. Je nach der Art des angebrachten Zuges kann die Extension des Fusses nach oben, um das Gegengewicht zu halten, etwas plantarwärts oder dorsalwärts gerichtet werden.

Die Strecke wird auch bei beträchtlicher Schwellung angelegt; sie pflegt einen starken, die Resorption begünstigenden Druck auszuüben und wird meist, weil sie zu lose wird und nachgiebt, nach circa 5—6 Tagen gewechselt werden müssen. Die zweite Strecke kann alsdann bis zum Schlusse der Behandlung liegen bleiben.

Wir behandeln die Metatarsalfracturen verhältnissmässig lange Zeit, stets bis zur Bildung eines völlig festen Callus, da die Metatarsen theils als Träger des Fussgewölbes, theils

als seitliche Stützen desselben einen integrirenden Bestandtheil dieses ausmachen und Aenderungen ihres Baues auch das Fussgewölbe mitbetheiligen müssen. Die Durchschnittsdauer der Streckenbehandlung beträgt in unseren Fällen circa 3 Wochen, die Zeit der gesammten Bettruhe 4 1/2 Wochen; die Dauer der Hospitalbehandlung im Ganzen stellt sich auf 5 Wochen.

Bei starken Verstellungen der Fragmente insbesondere bei Winkelbildung mit Einkeilung ist eine Correctur naturgemäss sehr schwer zu bewerkstelligen. Eine Einkeilung lässt sich selbst durch starken manuellen Zug in Narkose nicht heben. Aber auch in diesen schweren Fällen pflegt die Extensionsbehandlung sehr günstig zu wirken, indem sie durch den starken Zug und Druck die übermässige Callusbildung hintanhält, auf die benachbarten Gelenke entlastend wirkt und eine exquisit entzündungshemmende Wirkung entfaltet. Dazu kommt, dass man bei der Extensionsbehandlung in der Lage ist, täglich mehrmal zeitweise Bewegungen der hier in Betracht kommenden Nachbargelenke vorzunehmen. Wir pflegen dies je nach der Schwere des Einzelfalles vom 5.—8. Tage an zu thun. Wir verfügen im Ganzen über 32 Fracturen der Metatarsen. Dieselben verdanken ihre Entstehung fast durchweg directer Gewalteinwirkung. Nur 6 mal konnte ein einzelner Metatarsus als fracturirt nachgewiesen werden, 13 mal waren 2 Metatarsen, 8 mal 3, 5 mal 4 Metatarsen gebrochen. Von diesen 32 nahmen 6 Verletzte erst nach der 14. Woche die Arbeit wieder auf. Bei allen diesen 6 waren mehrere Metatarsen fracturirt gewesen, bei 5 bestand Winkelbildung der Fragmente unter Einkeilung, die Spitze des Winkels war meist dorsal gerichtet. Bei drei von diesen sechs war der Tarsus mitbetheiligt.

Von den 32 Verletzten wurden 29 wieder völlig erwerbsfähig. Die oben erwähnten 6, welche nach der 14. Woche die Arbeit wieder aufnahmen, haben Rente bezogen. Bei dreien wurde die Rente im Verlaufe des ersten Jahres wieder eingestellt; die drei übrigen sind Rentenempfänger geblieben; bei zweien ist die Rente als Dauerrente zu betrachten.

Von den drei Verletzten, die zur Zeit noch Rentenempfänger sind, folgen hier die nöthigen klinischen Notizen.

1. H. B., 58 Jahre alt, 13. August bis 14. October 1892, eiserner schwerer Gegenstand aufgeschlagen, Metat. II.—V. nahe der Basis gebrochen. Winkelstellung mit der Spitze des Winkels nach dem Dorsum. 4 Wochen Strecke, 4 weitere Bettruhe. Auftreten von Rheumatismus im Oberarm. Mit Schmerzen entlassen. Die Arbeit wurde aufge-

nommen am 1. Mai 1893. **25 Proc.** Dauerrente wegen Schmerzen und Verdickung des Mittelfusses.

2. A. Br., 40 Jahre alt, 4. Januar bis 6. März 1897 mit dem Aufzug heruntergeschlagen, dann gefallen. Metatars. II.—IV. nahe dem Gelenk gebrochen. Vorsprung am Dorsum. Am vorderen Tarsus Schwellung und Schmerzhaftigkeit. Talus und Calcaneus sind frei. 3 Wochen Strecke, 3 Wochen weiter Bettruhe. Bei der Entlassung Oedem. Plattfussschuhe. Arbeitsanfang 7. August 1897. **40 Proc.** Rente zur Zeit noch wegen allgemeiner Nervenschwäche, wegen Gelenksteife und Muskelschwund. Diese Rente ist noch nicht als dauernde zu bezeichnen.

3. J. M., 27 Jahre alt, 3. April bis 3. September. Fr. femoris sin. mallcol. utr. metatars. III.—V. sin. Eiserner Träger gegen den Oberschenkel, dann auf den Fuss geschlagen, sodass M. hinstürzte. Fast quere Bruchlinie an der Basis des III.—V. Metatarsus. Tarsus verbreitert, schmerzhaft, verdickt. Malleolen gebrochen. Wegen Verdickung des Mittelfusses, Versteifung der Gelenke, Muskelschwäche **50 Proc.** Arbeitsanfang am 9. December 1897. Rente wird voraussichtlich zwar noch herabgesetzt werden, zum Theil aber verbleiben.

Bei Fall 2 haben nach unserer speciellen Erkundigung allgemeine nervöse Erscheinungen die Rente mitveranlasst. Dieselbe kann noch in Wegfall kommen. Bei Fall 3 zeigen sich nach den Angaben der Berufsgenossenschaft so schwere Veränderungen des Mittelfusses und der Fusswurzel, dass wir dieselben unmöglich auf Rechnung der Metatarsalfracturen allein setzen können. Die Fracturen des Tarsus und der Malleolen — eine solche des Talus und Calcaneus ist nicht angenommen — verschuldete die ausschlaggebenden Veränderungen zweifellos mit. Der Oberschenkelbruch ist dagegen folgenlos verheilt. Wir haben die Fractur hier untergebracht, weil sie in den Journalen der Berufsgenossenschaft als Mittelfussbruch bezeichnet wird, und da ja auch die Veränderungen an den Metatarsen zweifellos eine wesentliche Rolle bei der Rentenzusprechung gespielt haben.

Gesammtzahl	vor 14 Wochen geheilt	nach 14 Wochen geheilt	Rente beziehen noch	Dauerrente
32	26	6	3	2?

Brüche des vorderen Tarsus.

Von isolirten deutlichen Fracturen des Tarsus sind **5** verzeichnet. Die Anlegung der Extension ist ziemlich analog der bei den Metatarsalfracturen. Die durchschnittliche Behandlungsdauer beträgt **5** Wochen. Die Brüche waren **4**mal entstanden durch directe Quetschung, der **fünfte** dadurch, dass Patient beim Sturze

mit dem Fuss zwischen den Sprossen einer Leiter hängen blieb. Alle 5 nehmen die Arbeit vor der 14. Woche auf. Keiner hat überhaupt Rente bezogen.

Brüche des Talus und Calcaneus.

Unter dieser Kategorie sollen die isolirten Brüche des Talus und die des Calcaneus, ferner aber die viel häufigeren combinirten Formen und zwar in ihrer Verbindung unter sich, Talus und Calcaneus, ferner in ihrer Verbindung mit Malleolarbrüchen, Talus und Malleolen, Calcaneus und Malleolen, Talus und Calcaneus und Malleolen, gemeinschaftlich abgehandelt werden. Bardenheuer hat diesen Fracturformen stets eine grosse Aufmerksamkeit geschenkt und schon vor den Arbeiten Thiems, Bährs, Golebiewskis u. A. ihre relative Häufigkeit betont. Einen Beweis hierfür bildet die von Lemmen in seiner im Druck begrif-

Lfde. Nr.	Alter	Aetiologie	Dauer der Hospital-pflege	Dauer der Extensions-behandlung	Diagnose
1.	17 Jahre.	Sprung auf Asphaltpflaster.	Ca. 10 Woch.	Ca. 4 Wochen.	Fract. tali.
2.	33 Jahre.	Sprung auf die Füsse.	7 Wochen.	4 Wochen.	Fr. calcanei si
3.	26 Jahre.	Sprung auf die Füsse.	4 Wochen.	4 Wochen.	Fr. calcanei si
4.	18 Jahre.	2 Etagen hoch auf die Füsse.	4 Wochen.	4 Wochen.	Tal. malleol. ext. Rippen-bruch.
5.	40 Jahre.	Nach aussen umgekippt mit Last, die auf den Fuss auf-schlug.	18 Wochen.	6 Wochen.	Tal. mal utriusque
6.	49 Jahre.	Vom Gerüst auf die Füsse gefallen.	6 Wochen.	4 Wochen.	Tal. mal utriusque ca
7.	17 Jahre.	Von 2 m Höhe auf die Füsse gefellen.	5 Wochen.	3 Wochen.	Tal. mall. utriusque.
8.	19 Jahre.	Beim Fallen mit Fuss hängen geblieben.	6 Wochen.	3 Wochen.	Calcan. ma. ext.
9.	28 Jahre.	12 Centner schweres Fass 5 m hoch auf den Fuss gefallen.	7 Wochen.	5 Wochen.	Tal. et calc. complic.
10.	21 Jahre.	Von der Leiter gesprungen, dann hingefallen.	7 Wochen.	5 Wochen.	Tal. calcan. d fr. vertebr.
11.	21 Jahre.	Amboss auf den Fuss ge-fallen.	5 Wochen.	3 Wochen.	Tal. et cal
12.	41 Jahre.	Sprung auf die Füsse.	4 Wochen.	4 Wochen.	Tal. et cal.
13.	19 Jahre.	Vom 2. Stock in den Keller auf die Füsse gefallen.	12 Wochen.	5 Wochen.	Tal. et calc. dextr.

fenen Dissertation „Die Brüche des Fersenbeins" (Bonn) niedergelegte Statistik. So sind **1889—1890 3** Fracturen des Talus und **3** des Calcaneus unter **332** = je ca. 1 Proc., 1890—1891 **7** Fracturen des Talus, **8** des Calcaneus auf **395** = fast **4** Proc. angegeben. Im Durchschnitt sind in den **6** Jahren **1889—1895** je **6** Fracturen des Talus und je **5** des Calcaneus unter je **355** Fracturen bei Männern, circa **3 Proc.** verzeichnet. Diese Zahlen sind allerdings erheblich gewachsen seit der präcisen Anwendung des Röntgenverfahrens und zwar finden wir seitdem durchschnittlich je **14** Fracturen des Calcaneus und je **10** des **Talus** bei Männern, während die Gesesammtzahl der Behandelten **keine** wesentliche Aenderung erfahren hat. Indem ich der Lemmen'chen Arbeit diese Zahlen entnehme, muss ich in Bezug auf Einzelheiten auf dieselbe verweisen.

Im Folgenden sollen zunächst die hierher gehörigen Brüche, auf einer Tabelle kurz zusammengefasst, voraus geschickt werden.

Klinische Bemerkungen	Arbeits-aufnahme	Bemerkungen der Berufsgenossenschaft
Talus verbreitert, schmerzhaft, später Callus.	Nach 13 Woch.	Rente 20 Proc. auf 1 Jahr.
Calcaneus verbreitert zusammengedrückt.	Vor 13 Woch.	Keine Rente.
Calcaneus leicht verbreitert. Entlassung auf sch.	Nach ca. 6 Mon.	Rente noch ein weiteres ½ Jahr 33⅓ Proc.
Aeusserer Knöchel an der Spitze abgeknickt. s verbreitert, später deutlicher Callus. Entung auf Wunsch.	Vor 13 Woch.	Keine Rente.
Talus stark verbreitert, Malleolen crepitirend.	Nach 13 Woch.	25 Proc. Dauerrente wegen Muskelschwäche u. Gelenksteifc.
Callus am Talus, Malleol. verbreitert bei Entung.	Nach 8 Mon.	Rente für 1½ Jahre.
Talus verbreitert, ebenso Malleolen.	Vor 13 Woch.	Keine Rente.
Ferse verbreitert, nach hinten gerückt. Entung der Mall. von der Fusssohle verringert. ssere Knöchel verbreitert.	In der 14. W.	Rente von 10 Proc. auf 2 Monate.
Talus verbreitert, Calcaneus zusammengedrückt. pitation. Wunde auf der Aussenseite bis auf aneus. 2 erste Wochen Gypsverband.	Nach 13 Woch.	Dauerrente von 20 Proc. wegen Abflachung der Sohle. Steifheit. Muskelschwäche.
Talus und Calcaneus stark verbreitert, Fussölbe abgeflacht. Noch nicht aufgestanden.	Nach 4½ Mon.	10 Proc. Rente zur Zeit noch wegen Knochenauftreibung und Sohlenabflachung.
Tal. und Calc. deutlich verbreitert, starker terguss.	Vor 13 Woch.	Keine Rente.
Deutliche Verbreiterung. Fersenhöcker heraufckt.	Vor 13 Woch.	10 Proc. Rente zur Zeit noch wegen Schmerzen, objectiv nihil.
Verbreiterung. Flachfuss, etwas Plattfussung.	Nach 13 Woch.	Rente bis 1 Jahr 50 Proc.

Lfde. Nr.	Alter	Aetiologie	Dauer der Hospitalpflege	Dauer der Extensionsbehandlung	Diagnose
14.	30 Jahre.	Vom Gerüst gefallen, 3 m.	4 Wochen.	4 Wochen.	Tal. et calcan
15.	23 Jahre.	Von 3 m Höhe herabgesprungen.	8 Wochen.	4 Wochen.	Tal. et calcan sin.
16.	33 Jahre.	Sprung auf die Füsse.	7 Wochen.	3 Wochen.	Tal. et calc. patellae
17.	44 Jahre.	Karren über den Fuss.	13 Wochen.	6 Wochen.	Tal., calc., mal ext. d.
18.	43 Jahre.	Aufgesprungen, dann umgeschlagen.	8 Wochen.	4 Wochen.	Tal. calc. mal ext. sin.
19.	34 Jahre.	Vom Gerüst gestürzt.	16 Wochen.	5 Wochen.	Tal. calc. mal utr. vertebr.
20.	35 Jahre.	Fall auf die Füsse.	6 Wochen.	3 Wochen.	Tal. calc. mal ext.
21.	25 Jahre.	Fall auf die Füsse.	15 Wochen.	4 Wochen.	Tal. calc. mal ext.
22.	26 Jahre.	Fall vom Gerüst.	7 Wochen.	3 Wochen.	Tal. calc. mal ext.
23.	21 Jahre.	Fall vom Gerüst.	8 Wochen.	5 Wochen.	Tal. et calc. pe utr. mall. ext utr.
24.	36 Jahre.	Sprung auf den Absatz.	9 Wochen.	4 Wochen.	Tal. calc. mall. int.
25.	54 Jahre.	Sprung auf Füsse.	16 Wochen.	5 Wochen.	Tal., calc. mal utr.
26.	59 Jahre.	Fall auf den Fuss.	20 Wochen.	5 Wochen.	Tal., calc. mal utr.

Wir verfügen demnach über **26** hierher gehörige Unfallverletzte. Dieselben vertheilen sich wie folgt:

1 mal Fractura tali isolirt (1)
2 „ Fract. calcan. isolirt (2, 3)
4 „ Fract. tal. et mall. (4—7)
1 „ Fract. calcan. et mall. (8)
8 „ Fract. tal. et calcan. (9—16)
10 „ Fract. tal. calc. mall. (17—26).

Die Rentenvertheilung stellt sich so, dass von den **26 Fällen 19** Rente überhaupt bezogen haben. In **10** Fällen konnte die Rente eingestellt werden, nämlich in

Fall 1, 3, 6, 8, 13, 16, 18, 21, 22, 23.

In Fall **19** bezieht der Verletzte die Rente wegen Veränderungen infolge Wirbelsäulenfractur.

Dauerrenten müssen **5 mal** gewährt werden.

Klinische Bemerkungen	Arbeits-aufnahme	Bemerkungen der Berufsgenossenschaft
erbreiterung.	Vor 13 Woch.	Keine Rente.
al. und Calc. verbreitert. Abstand verrin- bis Fusssohle. Ferse heraufgerückt.	Vor 13 Woch.	Keine Rente.
al. und Calc. verbreitert, zusammendrück-	Nach 5 Mon.	Rente 1 weiteres Jahr.
al. und Calc. verbreitert, Crepitation. Mall. an der Spitze abgerissen. Valgusstellung. vorn verkürzt erscheinend. Del. trem. 8 Gypsverband.	Nach 13 Woch.	20 Proc. Rente dauernd wegen Steifheit und Plattfuss.
'erbreiterung. Mall. 3 cm über dem Gelenk chen. Fuss pronirt.	In der 14. W.	50 Proc. bis 1 Jahr.
'al. und Calc. verbreitert. Hinterfuss erscheint ingert. Valgusstellung. Luxatio pedis in Nar- ausgeschlossen.	Nach 5 Mon.	Wegen Wirbelsäule 50 Proc. Fuss ohne besondere Folgen nach Angabe der Ber.
'erbreiterung. Mall. ext. gebrochen. Dort itation.	Vor 13 Woch.	Keine Rente.
m Talus und Calcaneus Crepitation. Mall. abgeknickt. Varusstellung.	Nach 9 Mon.	Ein weiteres 1/2 Jahr noch 50 Proc.
'alus und Calc. verbreitert, Mall. ext. abnorm glich.	Nach 5 Mon.	Rente 33 1/3 Proc. bis 1 Jahr nach Verletzung.
leiderseits Verbreiterung. Mall. ext. beider- eindrückbar.	Nach 4 1/2 Mon.	Rente auf 1/2 Jahr.
'erbreitert. Crepitation. Valgusstellung. Mall. nus eingedrückt. Entfernung nach der Fuss- geringer.	4 1/2 Mon.	Nach 1 Jahr 10 Procent Dauerrente weg. Zusammengedrücktsein der Ferse.
'al. verbreitert. Calc. crepitirt. Valgusstellung. . int. eingedrückt, ext abnorm beweglich.	9 Mon.	40 Proc. Dauerrente wegen Knochenveränderungen.
'al. und Calc. verbreitert, crepitiren. Mall. an der Spitze gebrochen, ext. über dem Ge- , starke Vagusstellung.	Nach 13 Woch.	Wegen Gelenksteife und Fussveränderungen 33 1/3 Proc. bis Tod.

Fall 5, 9, 17, 24, 25.

Im Fall **26** bezog der Verletzte die Rente bis zu seinen Tode. Bei dem Alter desselben und wegen der sicher folgenschweren Verletzung dürfte auch hier mit einer Dauerrente zu rechnen sein.

Die Verletzten, Fall 10 und 12, beziehen zwar noch zur Zeit eine Rente, doch werden seitens der Berufsgenossenschaft Aenderungen erwartet. Diese beiden Fälle sind aus dem Jahre 1897. Die Dauerrenten sind verhältnissmässig hoch, betragen im Durchschnitt **25** Proc. Sie sind in der Hauptsache verliehen wegen Knochenveränderungen und Bewegungsbeschränkungen.

10 haben mit Ablauf von **13** Wochen die Arbeit wieder aufgenommen gehabt, nämlich

Fall 2, 4, 7, 8, 11, 12, 14, 15, 18, 20.

Die durchschnittliche Dauer der Hospitalbehandlung beträgt circa **9** Wochen. Dieselbe hat sich zum Theil sehr nach den

Wünschen der Patienten richten müssen; einzelne sind direct nach der Streckenabnahme entlassen worden. Im Allgemeinen gilt es bei uns auch in den leichten Fällen als Regel, circa 6 Wochen Bettruhe zu verordnen, die eigentliche Extensionsbehandlung schwankt je nach der Schwere des Falles von 3—6 Wochen.

Diese wird in der Weise durchgeführt, dass eine mit circa 15 Pfd. belastete Längsstrecke, oberhalb des Knies beginnend, nahe der Fusssohle durch eine Schnalle fest zusammengefasst, das Bein nach unten extendirt. Der Fuss wird für sich isolirt nach unten gezogen durch Anlegung einer besonderen Achtertour. Man legt die Mitte eines über ½ m langen, 6 cm breiten Heftpflasterstreifens oberhalb des Fussgelenkes auf die Wadenseite, lässt die beiden Enden desselben über dem Fussgelenk in Form einer 8 sich kreuzen und näht dieselben dicht an der Fusssohle zusammen. Die angelegten Heftpflasterstreifen ahmen so völlig den sogenannten Stapes nach. Sie üben, mit circa 4 Pfd. belastet einen erheblichen Zug und Druck auf das Fussgelenk und das benachbarte Gelenk zwischen Talus und Calcaneus aus, der Fuss selbst wird ausserdem nach oben extendirt, wie bei den Metatarsusbrüchen beschrieben ist. Indem man die Längsstrecke am Unterschenkel, welche mit Hülfe der Schnalle die Malleolen dicht umgreift, nach innen richtet und einen Querzug nach aussen am Unterschenkel im unteren Drittel anbringt, kann man eine sehr starke Supinationsstellung des Fusses herbeiführen.

Fig. 1.

Von etwa dem achten Tage ab kann man je nach Lage des Falles leichte Beuge- und Drehbewegungen des Fusses täglich vornehmen. Die Schwellung nimmt meist derart ab, dass sich nach dieser Zeit auch die Anlegung einer neuen Strecke als nöthig herausstellt. Diese mag etwa 14 Tage liegen bleiben, die Achtertour kann schon früher in Wegfall kommen. Der Befund entscheidet fernerhin über weitere Maassnahmen.

Was die Beurtheilung der durch diese Behandlung erzielten Resultate anbetrifft, so muss zugegeben werden, dass schwere Knochen-

veränderungen, Einkeilungen und Zermalmungen eine Restitutio ad integrum kaum zulassen, dass wir in solchen Fällen uns damit bescheiden müssen, nach Möglichkeit die Gelenkfunction zu erhalten und ich möchte gerade in dieser Hinsicht wiederum die eminente Leistungsfähigkeit der Extensionsbehandlung betonen in Bezug auf die Beseitigung intra- und periarticulärer Anschwellungen bei solchen dem Zug und Druck direct zugänglichen Gelenken, wie es das Fussgelenk der Achtertour gegenüber ist; hierdurch werden gerade die Schädlichkeiten beiseite geschafft, die so leicht zu irreparabeln Gelenkveränderungen, Gelenksteife, führen. Nicht weniger kommt aber auch der Umstand in Betracht, dass uns bei der Extension die Möglichkeit gegeben ist, abwechselnd mit guter, hinlänglich fixirter Ruhestellung Bewegungen zeitweise unter Controlle vornehmen zu können.

Im Allgemeinen gilt die Talus- und Calcaneusfractur als eine der folgenschwersten und wohl mit Recht. Die Veränderungen des Fussgewölbes, die starken Knochenverdickungen, die sich etablirende Entzündung in den kleinen Gelenken, die nicht seltene erhebliche Muskelatrophie sind Folgen, die andauernd die Erwerbsfähigkeit des auf die Sicherheit seiner Füsse angewiesenen Arbeiters hochgradig beeinflussen. Die anfängliche Schmerzhaftigkeit ist desgleichen eine so bedeutende, das Stehen und Gehen behindernde, dass nur selten von derartig Verletzten berichtet wird, dass sie trotz der Verletzung im Stande waren, sich noch fortzubewegen. Auch in unseren Fällen haben sämmtliche Patienten bei frischer Verletzung die Krankenhausbehandlung aufgesucht. Nur ein einziger, ein Fuhrmann, Fall 17 der Tabelle, bei welchem das Delirium potatorum kurz nach der Aufnahme ausbrach, hat es fertig gebracht, mit einer typischen und schweren Talus- und Calcaneusfractur noch 2 Tage herumzulaufen. Die Folge war hochgradige Schwellung, Verfärbung und Blasenbildung des betroffenen Fusses, der des Deliriums wegen **10 Tage** lang mit Gyps behandelt werden musste. Dieser Verletzte ist auch einer der Dauerrentenempfänger geworden. Seine später erhobene Röntgenphotographie zeigt typisches Zusammengepresstsein des Talus und Calcaneus mit Verbreiterung und starken Auflagerungen, Abbruch der Spitze des äusseren Knöchels.

Ueber die Höhe und Häufigkeit der Rentenzusprechung bei diesen Brüchen belehrt uns in geradezu erschreckender Weise ein Einblick in die von Golebiewski gegebene Statistik, vergl. Golebiewski, Ueber Calcaneusfracturen, Archiv für Unfallheilkunde,

Bd. I. Von den in der orthopädischen Anstalt behandelten 59 Verletzten konnte, obwohl meist über ½ Jahr seit der Verletzung verstrichen war, keiner als vollerwerbsfähig entlassen werden. Golebiewski kommt auf Grund seiner reichen Erfahrungen zu dem Schlusse, dass nach einem Fersenbeinbruch bei einem Arbeiter nur äusserst selten sich volle Erwerbsfähigkeit wieder herstellen dürfte. Es ist allerdings dabei zu beachten, dass Golebiewski, wie auch aus der Befunderhebung hervorgeht, durchweg schwere Fälle zu Gesicht bekommen hat, Fälle, die indessen nicht so sehr wegen der Grösse der ursprünglichen Verletzung so schwer waren, als wegen der eingetretenen Reizungs- und Entzündungserscheinungen, die nach einer vorausgegangenen sehr differenten, oft fehlenden, oft unzweckmässigen Behandlung sich derart festgesetzt hatten, dass sie theilweise als irreparabel bezeichnet werden dürfen.

Auch unsere Verletzten gehören zum überwiegenden Theile der Baugewerksberufsgenossenschaft an. Die primären Verletzungen werden nicht wesentlich andere sein als die in der Golebiewskischen Statistik angeführten. Was das häufigere Vorkommen von Knöchelbrüchen daselbst betrifft, so möchte ich zu diesem Punkte bemerken, dass wir bei einer Reihe von Fällen, in denen wir nach der Untersuchung der frischen Verletzung einen solchen auszuschliessen uns für berechtigt halten mussten, bei späteren Untersuchungen, besonders in der Zeit nach Abnehmen der Strecke, Verdickungen und Auflagerungen an den Knöcheln fanden, die uns wohl an der Diagnose hätten irre machen können, wenn wir uns des Anfangsbefundes nicht erinnert hätten. Das Röntgenverfahren, durch welches Malleolenbrüche unschwer erkannt werden können, hat uns gezeigt, dass in der That ganz erhebliche Talus- und Calcaneusfracturen ohne Malleolenbrüche vorkommen und dass in Fällen, wie die obenerwähnten sind, Veränderungen an den Malleolen fehlen können. Die schweren Zerschmetterungen des Talus und Calcaneus dürften dagegen wohl regelmässig mit Malleolarbrüchen einhergehen. Der grosse Vortheil für unsere Verletzten ist der, dass dieselben von Anfang an in eine einheitliche, der Verletzung Rechnung tragende Behandlung kamen; ferner glauben wir, dass gerade diesen Fracturformen gegenüber die Extensionsbehandlung im Vergleich zum Gypsverband einen wesentlichen Vorzug hat.

Die Talusfractur pflegt nach unseren Erfahrungen sehr häufig die des Calcaneus zu begleiten. Auch Golebiewski hebt ihr gemeinschaftliches Auftreten hervor. Wir haben nur 3mal Frac-

turen des Calcaneus ohne solche des Talus zu verzeichnen. Bardenheuer diagnosticirt den Talusbruch hauptsächlich aus der Verbreiterung des am Fussrücken am besten durchfühlbaren Talus. Der meist deutliche, wenn auch nicht stark hervortretende Callus ist späterhin ein Beweis, dass eine Fractur stattgefunden hat. Beim Röntgenverfahren ist grosse Vorsicht in der Beurtheilung der Bilder geboten, da die Talusfractur, selbst wenn sie klinisch von Anfang an nachweisbar ist, des öfteren sehr wenig auf den Photographieen und Platten hervortritt. Bei allen Messungen ist streng auf gleiche Fussstellung zu achten. Crepitation findet man nur bei sehr schweren Veränderungen und auch bei solchen wegen der bestehenden Einkeilung durchaus nicht immer. Wir haben sie im Ganzen **6 mal** verzeichnet, in den Fällen 9, 17, 21, 24, 25, 26. Von diesen ist nur **Fall 21** völlig erwerbsfähig geworden, nachdem er nach **9** Monaten die Arbeit wieder aufgenommen und noch ein halbes Jahr 50% bezogen hatte. Es handelte sich allerdings auch um einen nur **25**jährigen Mann. Der Einfluss des Alters macht sich in Bezug auf das Eintreten von Gelenkveränderungen bei diesen Fracturen besonders stark bemerkbar.

Wenngleich wir unsere durch die Extension erhaltenen Resultate für recht günstige im Vergleich zu anders Behandelten halten, so würde sich doch zweifellos eine erhebliche Verbesserung derselben noch erzielen lassen, wenn wir die Patienten nach unserem Gutdünken hätten in Behandlung halten können, denn bei den meisten der frühzeitig oder besser vorzeitig Entlassenen ist nicht anzunehmen, dass sie die empfohlene und ihnen so nöthige Bettruhe wirklich eingehalten haben. Auch dürfte gerade bei diesen Fracturen eine Einheitlichkeit in der Gesammtbehandlung sowohl für den Verlauf, wie für die spätere Rentenbeurtheilung von grosser Bedeutung sein.

Gesammtzahl	vor Ablauf von 13 Wochen geheilt	nach 14. Woche geheilt	Rente beziehen zur Zeit	eigentliche Dauerrente
26	**7**	**11**	**7**	**6** (1 gest.)

Unterschenkel- und Knöchelbrüche.

Loew hat unter Benützung des Krankenmaterials der Jahre 1890—1895, wie schon erwähnt, in einer statistischen Studie eine Uebersicht über die Heilungsresultate bei Unterschenkelbrüchen nach Bardenheuer'scher Extensionsbehandlung in der D. Zeitschr. für Chir. Bd. 44 S. 462 ff. gegeben, die allerdings sehr günstige Resultate mittheilt, Resultate, die vielleicht für den hauptsächlich mit der Begutachtung von Unfallver-

letzten Beschäftigten etwas Auffallendes haben. Diese Löw'sche Arbeit hat bei Thiem eine Kritik gefunden, welche uns zwingt, im Folgenden uns nicht einfach auf diese Löw'sche Statistik allein zu stützen, sondern aus eigener Beobachtung heraus dieselbe nach Möglichkeit zu ergänzen. Im Thiem'schen Handbuch der Unfallverletzungen, Deutsche Chirurgie Lief. 67 S. 152 finden wir das Referat wiedergegeben, welches Thiem in der Monatschrift für Unfallheilkunde 1897 gebracht hat. Der Schluss desselben lautet: „Alle Achtung vor solchen in unserer unter dem Zeichen des Unfallgesetzes stehenden Zeit wie märchenhaft klingenden Erfolgen. Unwillkürlich kommt einem der Gedanke, am Rhein müssen die Verletzten und — die Schiedsgerichte ganz anders geartet sein, wie sonst irgendwo im deutschen Vaterlande."

Wir haben daher die Zeit vom 1. April 1896 bis 1. Januar 1898 zur Ergänzung jener Statistik der Bearbeitung unterzogen. Da Loew Näheres über die Art der Verletzungen nicht angegeben hat, würden wir unsererseits gerne seine Angaben ergänzt haben, wenn wir nicht die Güte der Berufsgenossenschaften so schon in einem Grade hätten in Anspruch nehmen müssen, dass es uns rathsam erschien, an dieselben nicht nochmals früher schon beantwortete Fragen zu stellen. Im Uebrigen sind die von uns erhaltenen Resultate keine solchen, dass sie den Löw'schen Angaben im Wesentlichen widersprächen.

Wir geben zunächst diese Resultate wieder und zwar in der Weise, dass wir, um nicht ermüdend zu wirken, die ohne Besonderheiten vorliegenden Malleolarfracturen summarisch zusammenfassen, die Unterschenkelbrüche dagegen in ihren klinischen Besonderheiten im Einzelnen anführen.

Unterschenkel

Lfde. Nr.	Alter	Aetiologie	Dauer der Hospitalpflege	Dauer der Extensionsbehandlung	Diagnose
1.	14 Jahre.	Umgeworfen.	7 Wochen.	4 Wochen.	Cruris.
2.	49 Jahre.	Beim Besteigen des Coupés, während der Zug in voller Fahrt war, schlug das nachgezogene Bein gegen einen Pfosten.	16 Wochen.	7 Wochen.	Cruris.
3.	27 Jahre.	Treppe 4 m hoch herabgefallen.	10 Wochen.	4 Wochen.	Cruris.
4.	20 Jahre.	Mit Tisch umgeschlagen.	10 Wochen.	4 Wochen.	Cruris.

Es stehen aus der erwähnten Zeit zur Verfügung:

30 Knöchelbrüche und zwar **9mal** Bruch eines Knöchels isolirt, **21mal** combinirte Knöchelbrüche. Von den **9** Brüchen eines Knöchels hat einer nach 13 Wochen die Arbeit wieder aufgenommen. Dieser eine bezieht noch **12 1/2 %** Rente wegen Muskelschwäche. Die übrigen **8** sind vor **13** Wochen gesund geworden und haben keine Rente bezogen.

Von Brüchen mehr als eines Knöchels liegen **21 Fälle** vor.

Drei von diesen haben nach 13 Wochen die Arbeit aufgenommen und vorübergehend Rente bezogen. Keiner bezieht zur Zeit noch Rente. Die übrigen **18** sind also sämmtlich vor **13** Wochen wiederhergestellt worden und haben nie Rente bezogen.

Von den **3** Rentenempfängern ist Folgendes zu bemerken:

1mal 36jähriger Mann. Arbeitsanfang in der **15.** Woche. 10% 3monatliche Schonungsrente.

1mal 30jähriger Mann. Arbeitsanfang nach **16** Wochen. Rente **6** Monate lang.

1mal 37jähriger Mann. Arbeitsanfang nach **16** Wochen. Rente für 1/2 Jahr.

Der eine isolirte Knöchelbruch, der zur Zeit noch Rente bezieht, besteht in einem schrägen Abriss ganz nahe an der äusseren Knöchelspitze. Die Streckenbehandlung dauerte 3 Wochen, die Hospitalbehandlung 6 Wochen. Bei der Entlassung war eine Rinne deutlich fühlbar, der Fuss schwoll beim Gehen an. Die Arbeitsaufnahme erfolgte erst nach 1 Jahre. Der 36jährige Matrose bezieht noch 12 1/2 % Rente wegen Muskelschwäche.

Auf diesen Fall werden wir später noch zurückkommen.

brüche.

Klinische Bemerkungen	Arbeits-aufnahme	Bemerkungen der Berufsgenossenschaft
Handbreit über dem Malleolus fast querer Bruch Tibia, Fibula höher. Oberes Fragment nach en.	Vor 13 Woch.	Keine Rente.
Querer Bruch im unteren Drittel, beide Kno- n gleich hoch, sehr starke abnorme Beweglich- t, hochgradige Schwellung. Etwas tiefer Haut- nde.	Nach 12 Mon.	Keine Rente.
Querfractur im unteren Drittel. Keine beson- e Verstellung.	Vor 13 Woch.	Keine Rente.
Handbreit über den Malleolen, Winkel mit der itze nach aussen.	In der 14. Woche.	50 Proc. ca. 1 Jahr lang.

Lfde. Nr.	Alter	Aetiologie	Dauer der Hospitalpflege	Dauer der Extensionsbehandlung	Diagnose
5.	53 Jahre.	Verschüttet.	11 Wochen.	4 Wochen.	Cruris.
6.	14 Jahre.	Fall.	6 Wochen.	5 Wochen.	Cruris.
7.	17 Jahre.	Fall 3 Stockwerke herunter.	8 Wochen.	6 Wochen.	Cruris.
8.	22 Jahre.	4 m hoch auf die Füsse.	13 Wochen.	6 Wochen.	Cruris.
9.	30 Jahre.	Fall die Treppe herunter.	6½ Wochen.	4 Wochen.	Cruris.
10.	42 Jahre.	Ueberfahren.	12 Wochen.	6 Wochen.	Cruris.
11.	38 Jahre.	Vom Gerüst gefallen.	7 Wochen.	4 Wochen.	Cruris.
12.	26 Jahre.	Fall in einen Graben.	10 Wochen.	5 Wochen.	Cruris.
13.	44 Jahre.	Herabfallende Ziegelsteine trafen das rechte Bein.	15 Wochen.	6 Wochen.	Fr. supramal.
14.	18 Jahre.	3 Stockwerke hoch herabgefallen.	17 Wochen.	7 Wochen.	Fract. supramall. ped. ut fr. col. vert.
15.	37 Jahre.	2 m tief herabgefallen, dann fiel ihm eine mitfallende Schiene gegen die Innenseite, so dass er nach aussen umschlug.	13 Wochen.	8 Wochen.	Supramal.
16.	22 Jahre.	Mit Leiter 10 m hoch gestürzt.	15 Wochen.	7 Wochen.	Cruris compl.
17.	19 Jahre.	2 m tief gefallen.	10 Wochen.	6 Wochen.	Cruris compl.
18.	39 Jahre.	Sprung aus der Höhe.	22 Wochen.	—	Cruris compl.

Es liegen demnach **15** subcutane Unterschenkelbrüche vor, drei davon (Fig. **13—15**) sind supramalleolare Brüche. Von diesen **15** hatten **sechs** mit Beginn der Entschädigungspflicht, **14.** Woche, die Arbeit wieder aufgenommen, nämlich

Fall 1, 3, 4, 7, 9, 11.

Sechs haben vorübergehend Rente bezogen

Fall 4, 5, 6, 10, 12, 14.

Klinische Bemerkungen	Arbeitsaufnahme	Bemerkungen der Berufsgenossenschaft
Handbreit über den Knöcheln Querbruch beider Knochen.	Nach 5 Mon.	2 Monate Rente. Nach Arbeitsaufnahme nichts mehr.
Flötenschnabel, verzahnt. Abhebelung im entgegengesetzten Sinne.	Nach 13 Woch.	Renteneinstellung nach 2 Jahren.
Schrägbruch fast in der Mitte. Dislocation nach vorn. Leicht verzahnt.	Vor 13 Woch.	Keine Rente.
Schrägbruch. Flötenschnabel, droht innen vorn durchzuspiessen.	Nach 13 Woch.	Leichter Winkel mit der Spitze nach vorn. 10 Proc. Februar 1899 durch Schiedsgericht, nicht dauernd.
Grenze zwischen mittlerem und unterem Drittel. Leichte Schrägfractur.	Vor 13 Woch.	Keine Rente.
Comminutivfractur nahe dem Kniegelenk. In diesem Erguss. Splitterung nach unten hauptsächlich.	Nach 5 Mon.	2 Monate Rente. Nach Arbeitsaufnahme nichts mehr.
Schrägfractur an der Grenze zwischen mittlerem und unterem Drittel.	Nach 13 Woch.	Rente für 1/2 Jahr.
Leicht schräg verlaufende Fractur im unteren Teil des mittleren Drittels.	Vor 13 Woch.	Keine Rente.
Tibia ca. 3 cm über dem Gelenkende fast quer mit Splitterung gebrochen, äusserer Knöchel abgeschlagen. Starker Erguss im Gelenk.	Nach 1/2 Jahr.	Bezieht noch 20 Proc. wegen Muskelschwäche, ist besserungsfähig.
Rechts supramalleolare Querfractur mit starker Supinationsstellung des Fusses. Links gleichfalls beide Knochen supramall. gebrochen, keine besondere Verstellung.	Nach 1 Jahr.	Rente 3 Jahre lang.
Quere Unterschenkelfractur dicht über den Malleolen mit Splitterung. Unteres Fragment adducirt. Einknickung nach 3 Wochen nöthig wegen Uebercorrectur. Abhebung im Sinne der Verstellung.	Nach 3/4 Jahr.	Wadenverdünnung und Steifheit. 40 Proc. (herabsetzungsfähig).
Schrägbruch, sehr spitzwinklig an der Grenze zwischen mittlerem und unterem Drittel. Durchspiessung innen, oben. Extension sofort.	Nach 8 Mon.	Bezieht noch 20 Proc. wegen Muskelschwäche. Gelenksteife; Verkürzung beträgt 1 cm. Herabsetzbar, wahrscheinlich einstellbar.
Schrägfractur im mittleren Drittel, Durchspiessung des oberen Fragmentes innen oben. Sofortige Extensionsbehandlung.	Nach 5 Mon.	Renteneinstellung nach 2 Jahren.
Tiefe Wunde vorn aussen. Bruchlinie schräg von oben hinten innen nach unten vorn aussen unteres Drittel. Gypsverband. Nachincision nöthig. 4 Wochen Strecke zur Stellungscorrectur als Abschluss der Behandlung.	Nach 10 Mon.	20 Proc. wegen Atrophie und Steifheit als Dauerrente zu betrachten.

Drei beziehen zur Zeit noch Rente

Fall 8, 13, 15.

Von diesen ist Fall 8 so, dass die Rente in Wegfall kommen wird; bei Fall 13 ist es zweifelhaft nach Angabe der Berufsgenossenschaft, Fall 15 wird **dauernde** Rente beziehen, wenngleich die Höhe derselben noch herabgesetzt werden wird.

Von complicirten Fracturen haben wir **drei** zu verzeichnen

(Fall 16—18). Diese haben sämmtlich nach 13 Wochen die Arbeit aufgenommen. Einer hat nur vorübergehend Rente bezogen. einer wird dauernd invalid bleiben, bei Fall 16 ist es dagegen noch zweifelhaft.

Wir haben hier, um von Loew nicht abzuweichen, die complicirten Fracturen miterwähnt, indessen nur insoweit, als die Bardenheuer'sche Extension bei der Behandlung eine Rolle spielt. Wir pflegen complicirte Fracturen mit erheblichen Weichtheilsverletzungen behufs absoluter Ruhestellung mit Gypsverbänden, wenigstens längere Zeit hindurch, zu behandeln; bei Durchspiessungen und nicht zu erheblichen Weichtheilswunden wird dagegen gleich Anfangs Extension angewendet. Nur vermeiden wir Querzüge über den Weichtheilswunden, um Retention in Folge des Druckes zu verhüten. Die Srecke wird angelegt über dem aseptischen Verband, der nur die Gegend der Wunde schützt. In die nachfolgenden Tabellen werden wir die complicirten Brüche wiederum dem Beispiele Löw's folgend, nicht aufnehmen. Ein Vergleich zwischen den complicirten und subcutanen Fracturen mit Berücksichtigung der Gründe, warum die ersteren sich so schwer consolidiren, dürfte eine Aufgabe für sich sein.

Ueber die Art der Behandlung der Malleolar- und Unterschenkelfracturen haben sich ausser Bardenheuer noch Löw und Wolff des Näheren geäussert. Ich brauche daher nur Weniges hervorzuheben. Bei beiden Brucharten hat sich uns die Extension des Fusses nach oben mit durchschnittlich etwa 2 Pfd. als sehr brauchbar erwiesen. Einmal findet eine Entlastung der Ferse durch diesen Zug statt, ferner hält man das untere Fragment, namentlich wenn es kurz ist, gesicherter in seiner Lage und vermeidet fehlerhafte Rotation. Bei den in starke Supinationsstellung zu stellenden Knöchelbrüchen dient dieselbe als Ersatz für den Rotationsstreifen um den Fuss, den wir früher häufiger benutzten. Dann soll nochmals hervorgehoben werden, dass wir bei Knöchelbrüchen die Extensionsstreifen dicht unter der Ferse mit einer Schnalle zusammenfassen, sodass sie die nur durch eine mehrfache gefaltete Gazecompresse geschützten Malleolen fest umgreifen. Auch sonst warnen wir vor der Anwendung zu breiter Querbretter; wir ziehen schmale vor, die ebenso breit sind wie der Fuss. Wir haben gefunden, dass sonst viel leichter Decubitus an den Knöcheln eintritt, besonders sobald die Strecke sich etwas lockert. Bei den Unterschenkelbrüchen hat sich zur Ausglei-

chung von Höhendifferenzen der von Bardenheuer angegebene Schlitten uns trefflich bewährt. Die den Druck ausübenden Züge können, wenn man die Tibiakante einigermassen schützt, mit ca. 6—8 Pfd. auf jeder Seite belastet werden; man achte nur darauf, dass an den Gelenkenden ein gehöriger Gegenzug nach oben stattfindet. Bei Fracturen, die einer Reposition der Fragmente Widerstand entgegensetzen, bei welchen die Fragmente immer wieder in die alte Stellung zurückfedern, sodass man eine Weichtheilsinterposition befürchten muss, pflegen wir in der Weise vorzugehen, dass zunächst ca. 8 Tage im Sinne der Verstellung abgehebelt wird. d. h. die Querzüge werden so angelegt, dass sie die verstellten Fragmente noch weiter von einander entfernen. Nach 8 Tagen gelingt dann meist die Correctur leichter. Die Interposition pflegt beseitigt zu sein, indem die eingeklemmten Weichtheile gewissermassen herausgehebelt worden sind. Zu starke Gewichte dürfen bei der Abhebelung im Sinne der Verstellung nicht verwandt werden, da sonst leicht eine künstliche Complication unter Durchspiessung der Haut geschaffen werden kann. In den Fällen 6 und 15 ist diese Abhebelungsmethode angewendet worden.

Die Durchschnittsdauer der Behandlung bei Malleolarfracturen beträgt zwei bis drei Wochen. In der Regel lassen wir die Patienten unter Massage u. s. w. noch zwei weitere Wochen das Bett hüten. Erst wenn wir einen völlig festen, knöchernen Callus erzielt haben, gestatten wir die Belastung desselben durch den Körper. Bei zu frühen Aufstehen kann es unseres Erachtens leicht zu Verbiegungen kommen, die weiterhin zu Anomalieen der Fussstellung, insbesondere zur Valgusstellung führen, wenn eine Nachgiebigkeit am äusseren Knöchel resp. der Fibula vorliegt.

Eine zu starke Supinationsstellung des Fusses in der Strecke kann namentlich bei den Abknickungen der äusseren Knöchelspitze verhängnissvoll werden. Die Fragmente werden in dieser Stellung zu weit von einer entfernt. Es bleibt dann nach der Verheilung eine Rinne fühlbar; solche Füsse pflegen lange Zeit hindurch anzuschwellen, das Fussgelenk bleibt leicht reizbar. Hierauf möchten wir auch das eigenthümliche Resultat in dem einzigen Fall von Rente nach isolirtem Knöchelbruch schieben. Wahrscheinlich war die Supinationsstellung hier zu strenge innegehalten und während der ganzen Zeit der Behandlung beibehalten worden.

Die Extensionsbehandlung der Unterschenkelfracturen nimmt in der Regel 4—6 Wochen in Anspruch. Die Comminutivfracturen heilen oft auffallend rasch. Die längste Zeit beanspruchen

einmal die Fracturen mit schräger Bruchlinie und starker Verschiebung, die nach dem unteren Drittel zu gelegen sind. Hier kann es vorkommen, wahrscheinlich in Folge von Weichtheilinterpositionen, dass die Normalzeit bei Weitem überschritten wird, dass direct eine Verzögerung der Consolidation stattfindet. Ueber zehn Wochen hinaus pflegen wir diese Fracturen nicht mehr mit Strecke zu behandeln. Sie sind dann soweit fest, dass die Patienten bequem in Gypsverbänden herumgehen können und pflegen sich dann in weiteren 4—6 Wochen zu consolidiren; früher haben wir diese in etwa der gleichen Zeit bei Bettruhe fest werden lassen. Jedenfalls haben wir in den letzten zehn Jahren eine Pseudarthrose auch hierbei nie beobachtet, wohl aber sind einzelne Fälle solcher verspäteten Consolidation in der Behandlung vorgekommen. Unter denen der vorliegenden Statistik befindet sich allerdings keiner. Auch diejenigen Querfracturen beider Knochen, welche dieselben auf gleicher Höhe durchsetzen, und bei denen die abnorme Beweglichkeit eine sehr grosse ist, erfordern längere Behandlung und erhebliche Aufmerksamkeit wie hier Fall 2. Zu nachträglichen Stellungscorrecturen waren wir selten gezwungen, am ehesten noch bei schweren Supramalleolarbrüchen, so im Fall 15, in welchem eine Uebercorrectur im Sinne der Abduction des untern Fragmentes eingetreten war.

Nach der Abnahme der Strecke bei den Unterschenkelbrüchen wird meist noch ca. 1 Woche Bettruhe mindestens beobachtet, dann kann im allgemeinen das Aufstehen erfolgen.

Die Zahlen der vorliegenden Statistik sind so klein, dass es nicht angebracht wäre, aus ihnen allein weitgehende Schlüsse zu ziehen; sie sind aber insofern werthvoll, als sie im Allgemeinen das von Löw gefundene Zahlenverhältniss bestätigen. Auffallen könnte zunächst der Umstand, dass wir eine ungleich grössere Menge combinirter Malleolarfracturen zu verzeichnen haben als isolirter, während wir bei Löw und und auch bei Jottkowitz das umgekehrte Verhältniss finden. Wir glauben nun, dass in der That Zahlen wie die bei uns vorliegenden dem wirklichen Vorkommen dieser Bruchformen mehr entsprechen. Eine ganz genaue zutreffende Scheidung ist naturgemäss vor der Einführung der Röntgendurchleuchtung nicht recht durchführbar. Auf Grund unserer Erfahrungen mit dieser haben wir die Malleolarbrüche in solche eines einzelnen Malleolus und in combinirte geschieden. Wir sind unter Benutzung von ca. 150 verschiedenen Aufnahmen von Malleolenbrüchen, über welche wir seit der Einführung der Röntgenphotographie verfügen, zu der

Ueberzeugung gelangt, dass eine der häufigsten Bruchformen die ist, dass das Dreieck an der Aussenseite der Tibia mit der Fibula etwas oberhalb des äusseren Knöchels in einer schräg von innen vorne unten nach aussen hinten oben verlaufenden Bruchlinie abgebrochen wird. Diese Brüche werden ihre Entstehung wohl meist einer Drehung des Fusses mitverdanken. Bei starker Dislocation kann die Spitze des inneren Knöchels mitabgebrochen sein. Es verhält sich mithin die Aussenseite der Fibia ähnlich wie ein Knöchel und ist ihre Mitbetheiligung nach unseren Erfahrungen ein sehr häufiges Vorkommniss. Ausser diesen haben wir in grösserer Zahl die bekannteren eigentlichen Pronationsbrüche vorgefunden, viel seltener isolirte Fracturen des äusseren oder inneren Knöchels. Auf Grund der vorliegenden Krankengeschichten war es nicht möglich, eine strenge Trennung dieser Bruchformen durchzuführen. Brüche mit Absprengung des vorderen, äusseren Tibiadreiecks haben wir geglaubt den combinirten Malleolenbrüchen zuzählen zu müssen, während sie bei Löw vielleicht zum Theil unter die Brüche eines Knöchels gerechnet sind.

Beachtenswerth ist weiter der Unterschied in den Resultaten bei den Unterschenkelbrüchen, speciell den Supramalleolarfracturen. Während bei Löw von 5 der letzteren kein einziger nach der 13. Woche geheilt ist und Rente bezieht, finden wir von 3 keinen vor der 14. Woche arbeitend. Ein jeder ist Rentenempfänger geworden, zwei sind es zur Zeit noch. Es muss wohl als ein Zufall betrachtet werden, dass die Ergebnisse der früheren Statistik sich so günstig stellen. Die Folgenschwere dieser Bruchform ist hinlänglich bekannt. Die concomitirende Weichtheil- und Gelenkverletzung, die Splitterung der Knochen, die Grösse der Verstellung können oft ausserordentlich sein. Bei den schweren Brüchen dieser Art ist die Vorhersage wohl stets ein getrübte. Wir haben daraufhin die Supramalleolarbrüche früherer Jahre einer Durchsicht unterworfen und gefunden, dass den Krankengeschichten nach zu urtheilen mehrere Schwerverletzte unter diesen gewesen sind, die wohl zum Theil dauernde Schädigungen davongetragen haben müssen. Allerdings spielt grade hier der Sturz in den Wallgraben eine grosse Rolle, sodass bei diesen ein Betriebsunfall nicht vorlag.

Einen genaueren Vergleich unserer Resultate mit den Löw'schen gewährt die nachfolgende Zusammenstellung. Die eingeklammerten Zahlen entsprechen den letzteren.

University of California LIBRARY

Brüche eines Knöchels . . .	9	(68)	
vor Ablauf von 91 Tagen geheilt	8 (58) = 89 Proc.	(85,3 Proc.)	
nach 91 Tagen geheilt . . .	0 (10) = 0 „	(14,7 „)	
es beziehen Rente	1 (0) = 11 „	(0 „)	
Brüche mehr als eines Knöchels	21	(38)	
in 91 Tagen geheilt.	18 (21) = 85,7 Proc.	(55,4 Proc.)	
nach 91 Tagen geheilt . . .	3 (16) = 14,3 „	(42 „)	
es beziehen Rente	0 (1) = 0 „	(2,6 „)	

Demnach ergaben sich für Knöchelbrüche überhaupt folgende Zahlen:

Knöchelbrüche	30	(106)
vor 91 Tagen geheilt	26 (79) = 87 Proc.	(74,6 Proc.)
nach 91 Tagen geheilt. . . .	3 (26) = 10 „	(24,5 „)
es beziehen Rente	1 (1) = 3 „	(0,9 „)

Für die Unterschenkelbrüche stellen sich die Zahlen folgendermaassen:

Unterschenkelbrüche	15	(61)
in 13 Wochen geheilt	6 (37) = 40 Proc.	(60,6 Proc.)
nach 13 Wochen geheilt . . .	6 (24) = 40 „	(39,4 „)
Rente beziehen noch	3 (0) = 20 „	(0 „)

Die Heilungsdauer haben wir in unserer Statistik nicht auf Tage berechnet. Ein gewisses Urtheil gestatteten aber auch die vorliegenden Zahlen. So würde bei den Knöchelbrüchen zweifellos, wenn wir die Procentzahlen der innerhalb der ersten 13 Wochen Geheilten in Erwägung ziehen, ein wesentlicher Unterschied von den Löw'schen Zahlen nicht resultiren, eher bei den Unterschenkeln.

Durch Zusammenzählen unserer Resultate und denen Löw's ergiebt sich folgende Zusammenstellung:

Knöchelbrüche	136	
in 91 Tagen geheilt	105 = 77,2 Proc.	
nach 91 Tagen geheilt	29 = 21,4 „	
Rente beziehen noch.	2 = 1,4 „	
Unterschenkelbrüche	76	
in 91 Tagen geheilt	43 = 56 „	
nach 91 Tagen geheilt	30 = 40 „	
Rente beziehen noch.	3 = 4 „	

Ein Vergleich dieser Zusammenstellung mit früheren Statistiken wie der von Jottkowitz und der von Hänel, die von wesentlich anderen Gesichtspunkten aus bearbeitet sind, ist nur in beschränktem Maasse zulässig. Hänel hat bekanntlich in der

Deutschen Zeitschrift für Chirurgie Bd. 38 „Ueber Fracturen mit Bezug auf das Unfallversicherungsgesetz" lediglich aus den Journalen der Berufsgenossenschaften die in einer bestimmten Zeit registrirten Knochenbrüche zusammengestellt, die eine sehr verschiedenartige Behandlung hinter sich hatten, und die erhaltenen Resultate einer allgemeinen kritischen Betrachtung unterzogen, während Jottkowitz gerade die Erfolge, die durch eine absolut einheitliche Behandlung, welche bis zur Entlassung zur Arbeit fortdauert, erzielt werden, seiner Studie zu Grunde legt. Wir ziehen daher die beiden Statistiken nur insoweit heran, als sie einen Vergleich zulassen.

Brüche des Unterschenkels u. d. Knöchel	vor 13. Woche geheilt	völlig erwerbsfähig geworden	geschädigt geblieben
Hänel . . . 148	52 (35 Proc.)	111 (78 Proc.)	30 (21 Proc.)
Bardenheuer 212	148 (70 „)	207 (97,7 „)	5 (2,3 „)

Dem Vergleich mit den Angaben von Jottkowitz diene die folgende Zusammenstellung.

	Brüche der Knöchel	Arbeitsaufnahme vor dem 91. Tage	Arbeitsaufnahme nach dem 91. Tage
Bardenheuer . .	136	105 (77,2 Proc.)	29 (22,8 Proc.)
Jottkowitz . . .	40	29 (72,5 „)	11 (27,5 „)
	Brüche des Unterschenkels		
Bardenheuer . .	76	43 (56 „)	30 (40 „)
Jottkowitz . . .	31	5 (16 „)	26 (84 „)

Demgemäss differiren unsere Zahlen mit denen Hänels sehr erheblich. Auf die Gründe hierfür braucht nicht des Näheren eingegangen zu werden. Diesbezüglich sei auf die Löw'sche Arbeit verwiesen.

Den Resultaten von Jottkowitz gegenüber ist der Unterschied indessen kein so wesentlicher, wie es zunächst den Anschein haben könnte. Aus den daselbst gemachten Angaben lässt sich in keiner Weise absehen, wieviel Dauerrenten zurückbleiben werden. Die Meistrenten betragen in 11 Fällen 30—40 Proc. bei der Entlassung. Es liegt demnach kein Anhaltspunkt vor um anzunehmen, dass eine solche Rente als Dauerrente verbleiben müsse. Wir halten daher die Löw'sche Annahme, dass 12 dauernd bei Jottkowitz im besten Falle invalide bleiben würden, nicht für berechtigt und möchten uns vielmehr über diesen Punkt des Urtheils völlig enthalten.

Was den Vergleich der Malleolarfracturen speciell betrifft, so sind die erhaltenen Zahlen gar nicht so sehr verschieden. Aller-

dings hat Jottkowitz unter 40 Knöchelbrüchen nur 4 beider Knöchel, wir dagegen unter 136 solcher 59, sodass eine gewisse Differenz in der Schwere der Verletzung wohl anzunehmen ist.

Die Resultate bei den Unterschenkelbrüchen stellen sich allerdings bei uns entschieden günstiger. Nun weist Jottkowitz darauf hin, dass die von ihm angeführten Fracturen im Bereiche der Diaphyse meist Splitter- oder Zertrümmerungsfracturen sind. Insofern lässt sich ein eigentlicher Vergleich schwer durchführen, als wir es doch überwiegend mit Fracturen durch indirecte Gewalt zu thun haben. Indessen haben uns gerade die ziemlich häufigen Schrägbrüche an der Grenze des mittleren und unteren Drittels in Bezug auf Correctur nicht minder Schwierigkeit bereitet als nicht complicirte Comminutivfracturen und bei beträchtlichen Zerschmetterungen des Knochens muss man doch annehmen, dass eine complicirende Wunde nicht fehlen wird. Fissuren mit Erguss in die Nachbargelenke können allerdings auch hier das functionelle Resultat beeinträchtigen.

Im Uebrigen stimmen wir vollkommen mit Blasius überein, der in seinem Referat über die Arbeit von Jottkowitz, Monatsschrift f. Unfallheilkunde 1896, die Resultate als sehr günstige bezeichnet.

Lfde. Nr.	Alter	Aetiologie	Dauer der Hospitalpflege	Dauer der Extensionsbehandlung	Diagnose
1.	57 Jahre.	Fall vom Gerüst, nach der Entlassung wieder gestürzt beim Gehen mit Stock nach ca. 3 W.	1 mal 12 W. 1 mal 9 W.	5 Wochen. 4 Wochen.	Fract. et retract femor.
2.	53 Jahre.	Verschüttet.	18 Wochen.	6 Wochen.	Femor
3.	19 Jahre.	Ueberfahren.	22 Wochen.	5 Wochen.	Femor. comminut.
4.	34 Jahre.	Eiserner Träger gegen den Oberschenkel gefallen.	8 Wochen.	5 Wochen.	Femor.
5.	55 Jahre.	2 m tief in einen Graben gefallen.	8 Wochen.	5 Wochen.	Femor.
6.	37 Jahre	Vom Wagen auf das Pflaster gefallen.	8 Wochen.	5 Wochen.	Femor.
7.	16 Jahre.	Bleirohr auf den Oberschenkel gefallen.	7 Wochen.	4 Wochen.	Femor.

Dieselben dürften weit über dem gewöhnlichen Durchschnitt stehen. Selbst wenn aber unsere Erfolge den seinigen nur gleich kämen, würden wir uns für berechtigt behalten, die modificirte Bardenheuer'sche Extensionsbehandlung auf das eindringlichste zu empfehlen; denn wir verdanken dieselben lediglich dieser Behandlungsmethode, nicht aber auch nur theilweise günstigen äusseren Verhältnissen, da wir unsere Patienten weder lange genug zurückhalten können, noch geeignete Räume und besondere Apparate zu Nachbehandlung zur Verfügung haben.

Brüche des Oberschenkels.

Von den Fracturen am Femur scheiden die Kniescheibenbrüche aus, die B. in den hier in Betracht kommenden Jahren entweder zu vernähen oder mit Massage zu behandeln pflegt. Von den 213 während der Berichtzeit auf der Männerstation behandelten Femurfracturen liegen nur 24 als Unfallverletzungen vor.

Diese Zahl ist natürlich zu klein, um an sich verwerthet werden zu können, indessen im Verein mit den zugehörigen klinischen Notizen gestattet dieselbe doch einen gewissen Ueberblick über die Leistungsfähigkeit der Extensionsmethode.

Klinische Bemerkungen	Arbeitsaufnahme	Bemerkungen der Berufsgenossenschaft
Fractur nahe dem oberen Drittel, schräg. Oberes Fragment nach aussen, oben. Bei der I. Fractur Delirium. 8 Tage Gypsverband.	Nach 13 Woch.	30 Proc. wegen Gelenksteife und Alter. Verkürzung minimal, noch nicht 1 cm. Dauerrente.
Beginn der Behandlung ca. 10 Tage nach der Verletzung bei 12 cm Verkürzung. Fr. Grenze zwischen mittlerem und oberem Drittel. Endverkürzung 3 cm. Starker Callus.	Nach 11 Mon.	30 Proc. wegen Gelenksteife. Muskelschwäche, Verkürzung von ca. 3 cm (herabsetzbar).
Bruch mit starker Splitterung an der Grenze des unteren Drittels. Erguss im Knie. Verkürzung von 8 cm bei Aufnahme, später minimal.	Nach 9 Mon.	Rente von 75 Proc. 1 Monat lang nach Arbeitsaufnahme.
Grenze zwischen mittlerem und unterem Drittel. Peripheres Fragment nach hinten. Ohne Verkürzung geheilt.	Nach 4 Mon.	25 Proc. Rente, abgestellt $^5/_4$ Jahr nach Verletzung.
Bruch fast in der Mitte, Winkel nach aussen offen, Erguss im Knie. Bruchlinie anscheinend mehr schräg. Keine deutliche Verkürzung bei Entlastung.	In 14. Woche.	Rente wegen Bewegungsbeschränkung im Knie 5 J. lang. Verkürzung minimal.
Grenze zwischen mittlerem und oberem Drittel mit typischer Verstellung. Verkürzung $^3/_4$ cm.	Nach 6 Mon.	Renteneinstellung 1 Jahr nach Verletzung.
Fast querer Bruch über der Mitte, sehr starke Anschwellung. Abnorme Beweglichkeit sehr ausgeprägt. Primäre Verkürzung 4 cm.	Vor 13 Woch.	Keine Rente.

Lfde. Nr.	Alter	Aetiologie	Dauer der Hospitalpflege	Dauer der Extensionsbehandlung	Diagnose
8.	52 Jahre.	Auf der Strasse gefallen.	6 Wochen.	5 Wochen.	Femor.
9.	27 Jahre.	Vom Gerüst auf Pflaster gestürzt.	10 Wochen.	5 Wochen.	Femor.
10.	43 Jahre.	Sturz vom Gerüst.	12 Wochen.	5 Wochen.	Femor.
11.	18 Jahre.	4 Stockwerk hoch gestürzt.	12 Wochen.	6 Wochen.	Femor. complicat. fr. tib.
12.	24 Jahre.	Sturz vom Gerüst.	10 Wochen.	5 Wochen.	Femor.
13.	30 Jahre.	Fall von der Leiter.	6 Wochen.	6 Wochen.	Antibr. et femor
14.	21 Jahre.	Fall vom Gerüst.	13 Wochen.	6 Wochen.	Femor
15.	20 Jahre.	Fall von der Mauer.	5 Wochen.	5 Wochen.	Femor.
16.	42 Jahre.	5 cm tief auf gepflasterten Boden.	7 Wochen.	5 Wochen.	Femor.
17.	23 Jahre.	In eine Grube gefallen. Nachstürzender Lehm gegen den Oberschenkel.	9 Wochen.	6 Wochen.	Femor. comminut.
18.	45 Jahre.	Vom Fass gefallen.	9 Monate.	16 Wochen.	Femor. luxat. subcoxae.
19.	18 Jahre.	Von der Leiter gefallen.	8 Wochen.	5 Wochen.	Femor.
20.	20 Jahre.	Bierwagen über die Oberschenkel.	12 Wochen.	6 Wochen.	Femor. utr.
21.	27 Jahre.	Eiserner Träger gegen den Oberschenkel.	5 Monate.	6 Wochen.	Femor. comminut. Metast. mall.
22.	38 Jahre.	Beim Bau gestürzt.	16 Wochen.	6 Wochen.	Femor. compl.
23.	43 Jahre.	Sturz beim Bau.	13 Wochen.	7 Wochen.	Femor. compl.
24.	26 Jahre.	Fall vom Gerüst.	21 Wochen.	9 Wochen.	Femor. compl.

Klinische Bemerkungen	Arbeits-aufnahme	Bemerkungen der Berufsgenossenschaft
Fast in der Mitte des Oberschenkels Bruch mit dem Winkel nach aussen. Geringer Callus. Kaum messbare Verkürzung.	Nach 6 Mon.	Renteneinstellung bei Arbeitsanfang.
Fractur im mittleren Drittel. Primäre Verkürzung gut 4 cm, später ca. 1 cm.	Vor 13 Woch.	Keine Rente.
Bruch nahe dem oberen Drittel. Winkel nach innen. Mit minimaler Verkürzung entlassen.	Nach 6 Mon.	Renteneinstellung 1½ J. nach Verletzung.
Oberschenkel unterhalb des Trochanter gebrochen, starke Schwellung. Splitterung. Verkürzung gut 1 cm bei Entlassung.	Nach 7 Mon.	Renteneinstellung 1½ J. nach Verletzung.
Oberschenkel fast in der Mitte gebrochen. Verkürzung ursprünglich 4 cm, später ½ cm.	In der 14. Woche.	Renteneinstellung nach 1 Jahr.
Loser Bruch im Schenkelhals. Vorzeitig auf Wunsch entlassen. Callus auch am Os pubis.	Nach 13 Woch.	35 Proc. Rente bis 1901 wegen Hüftsteife.
Schrägbruch unterhalb des Trochanter.	Nach 6½ Mon.	Renteneinstellung 11 Monate nach Verletzung.
Schrägbruch im oberen Drittel. Ohne nennenswerthe Verkürzung geheilt.	Nach 13 Woch.	Renteneinstellung nach 8 Monaten.
Bruch im mittleren Drittel. Erguss im Knie. Oberschenkel ohne Verkürzung geheilt.	Nach 6 Mon.	Bezieht 25 Proc. Rente; hat 15 Proc. schon vorher wegen eines Bruches des Unterschenkels derselben Seite gehabt.
Fractur fast in der Mitte. Stück herausgeschlagen. Erguss im Knie. Verkürzung 1 cm.	Nach 13 Woch.	Renteneinstellung nach ½ Jahr.
Rechter Oberschenkel dicht über den Condylen gebrochen. Fragmente aneinander vorbeigeschoben, unteres nach vorn innen. Erguss im Knie. Mit 2 cm Verkürzung entlassen.	Nach 1 Jahr.	25 Proc. Dauerrente. Verkürzung, Muskelschwäche. Schwäche des Kniegelenks.
Bruch fast quer ca. Mitte des Oberschenkels. Primäre Verkürzung ca. 4 cm.	Vor 13 Woch.	Keine Rente.
Bruch beiderseits an der Grenze zwischen mittlerem und oberem Drittel. Links anscheinend starke Splitterung. Erguss im Knie.	Nach 13 Woch.	Renteneinstellung nach 2½ Jahren.
Bruch mit starker Zerschmetterung. Crepitation vom mittleren Drittel bis Trochanter. Verkürzung 1 cm.	Nach 13 Woch.	Dauerrente wegen Fussverletzung s. Metatarsenfr.; am Oberschenkel keine Veränderungen nach Angabe der Berufsgenossenschaft.
Bruch nahe dem oberen Drittel. Durchspiessung durch das sehr spitze obere Fragment. Extension sofort angelegt. Bruch fest nach 6 Wochen.	Nach 10 Mon.	30 Proc. Rente, davon ein Theil, 10 Proc., wegen Magengeschwürs. 20 Proc. wegen Muskelschwäche und Verkürzung — 3½ cm.
Fractur am oberen Drittel mit Durchspiessung. Das hervorstehende Knochenstück reponirt. Strecke. Nach 7 Wochen fest.	Nach 9 Mon.	Dauerrente 33⅓ Proc. wegen Muskelschwäche, Gelenksteife, 3 cm Verkürzung.
Fractur nahe dem oberen Drittel mit Durchspiessung. Reposition. Strecke. Fest nach 9 Wochen. Verkürzung von ca. 3 cm.	Nach 7 Mon.	15 Proc. Rente wegen Verkürzung von 3 cm und Muskelschwäche.

Unter diesen **24** Fällen sind die drei letzten complicirte Oberschenkelbrüche und zwar solche, die von Anfang an mit Extension behandelt wurden. Bei allen dreien konnte in den ersten zwei Wochen nur eine Längsstrecke der Hauptsache nach zur Verwendung kommen; Querzüge, die in der Nähe der Bruchstelle ihren Angriffspunkt gefunden hätten, mussten weggelassen werden, um Retention zu verhüten. Wir verfügen zwar noch über eine erhebliche Anzahl von complicirten Oberschenkelbrüchen in der Berichtszeit; die übrigen aber mussten in Wegfall kommen, da theils der Wundverlauf ein gestörter war, theils andere Complicationen vorlagen, welche ein Urtheil über die Wirkung der Extensionsbehandlung illusorisch machen würden. Wir folgen im Allgemeinen bei der Behandlung der complicirten Oberschenkelbrüche denselben Grundsätzen wie bei denen des Unterschenkels. Nur pflegen wir auch bei grösseren Weichtheilsverletzungen, wenn es nur irgend angänglich ist, eine hoch am Oberschenkel hinaufreichende Längsstrecke anzulegen.

Die drei complicirten Oberschenkelfracturen, F. 22, 23 und 24, haben zwar ihren Ausgang in anatomische Heilung gefunden; doch sind die drei Verletzten Rentenempfänger geblieben. Auch dürfte es sich um Dauerrenten handeln. Die Höhe derselben beträgt im Durchschnitt ca. 22 %. Die Arbeitsaufnahme erfolgte im Durchschnitt nach 8 2/3 Monaten, die Dauer der Hospitalbehandlung betrug ca. 14 Wochen, die der Streckenbehandlung fast 8 Wochen. Da man nicht gleich energisch corrigiren kann, ist es begreiflich, dass alle drei Verkürzungen von ca. 3 cm aufweisen. Es entspricht dies der von uns des öfteren gemachten Erfahrung, dass die Heilungsresultate bei Fracturen, die nicht vom Anfang an in der richtigen Weise in Angriff genommen werden können, wie auch bei Deliranten, bei verspätet eingetretener Behandlung im Durchschnitt unverhältnissmässig schlechter sind (vergl. auch F. 2).

Von den **21** subcutanen Oberschenkelbrüchen haben 5 vor der 14. Woche resp. mit Ablauf von 13 Wochen die Arbeit wieder aufgenommen, nämlich die Fälle:

5, 7, 9, 12, 19.

Ueberhaupt keine Rente bezogen haben nur **3**:

7, 9, 19.

Die Rente konnte wieder eingestellt werden bei **13**; in **5** Fällen beziehen die Verletzten noch Rente und zwar handelt es sich durchweg um Dauerrenten, die nur in ihrer Höhe vielleicht noch Veränderungen erfahren werden. Alle diese 5 Fälle bieten Besonder-

heiten, so dass wir gezwungen sind, nochmals einzeln auf dieselben zurückzukommen, Es sind dies die Fälle:

1, 2, 13, 16, 18.

Bei Fall 1, einem 57jährigen Manne, handelte es sich um eine Refractur. Streckenbehandlung war im Ganzen 9 Wochen lang nöthig, ausserdem hat der Mann bei der ersten Fractur 8 Tage im Gypsverband gelegen. Das Zurückbleiben einer gewissen Steife im Hüftgelenk ist unter diesen Umständen wohl schwer zu vermeiden. Die Verkürzung ist nach dem Urtheil der Berufsgenossenschaft minimal.

Fall 2, kam erst nach 1½ Wochen in unsere Behandlung. Er trug einen Gypsverband von der Mitte der Wade bis zur Mitte des Oberschenkels reichend, während die Fractur höher sass. Die Verkürzung war 12 cm, die Endverkürzung ist 3 cm. Die Rente von 30% ist noch herabsetzbar. Nr. 13 der Tabelle hat seine Rente wegen Hüftsteife erhalten bei einer losen Schenkelhalsfractur mit Beckenfractur; er soll 1901 nachuntersucht werden. Bei einem 42jähr. Manne (Fig. 16) machten sich die Folgen stärker geltend, weil der Mann am selben Beine einen deform geheilten Unterschenkelbruch hatte. Der letzte Fall schliesslich (18) ist ein Beispiel für Bruchheilung bei Weichtheilinterposition. Die abnorme Beweglichkeit war eine erstaunliche, dabei hatte man kaum Crepitation. Der Mann, der am ersten Tage eine auffallende Empfindungslosigkeit, wohl unter Nachwirkung des Alkohols stehend, zeigte, liess sich das untere Fragment nach allen Richtungen hin extrem weit ohne Schmerzen verschieben und den Arm, ohne zu spannen, einrenken. Bei der Längsextension drängten sich die Fragmente nach der gleichen Seite hin, nach welcher sie dislocirt waren, gegen die Haut vor. Es wurde zunächst im Sinne der Verstellung abgehebelt, dieselbe also vergrössert, um die Weichtheile herauszubringen. Nach 10 Tagen wurde die Correctur versucht. Festigkeit der Knochen trat erst nach 16 Wochen ein. Das Kniegelenk zeigte sich gelockert. Ursprünglich war ein Erguss in demseben gewesen.

Bei allen 5 Rentenempfängern liegen demnach Verhältnisse vor, welche geeignet sind, die erhaltenen Resultate erklärlich zu machen, namentlich spielt die schwer vermeidbare Gelenksteife eine grosse Rolle bei der Rentenzusprechung.

Was die Bardenheuer'sche Behandlung der Oberschenkelbrüche anbelangt, so pflegen wir uns beim Erwachsenen nur selten mit der einfachen Längsextension, belastet mit 20 bis 30 Pfd. je nach der Stärke des Individuums, zu begnügen, nämlich dann, wenn Querfracturen ohne besondere Verstellung mit theilweisem Periostzusammen-

hang vorliegen, wenn also die primäre Verkürzung nur eine geringe ist. Von den in der Zusammenstellung aufgezählten Fällen war dies in keinem möglich, auch nicht bei den vor der 14. Woche geheilten, die sämmtlich schon zu schwere Fracturformen hierfür aufwiesen. Meist sind wir genöthigt, Querzüge, Rotationszüge, Züge zur Beseitigung von Höhendifferenzen zur Hülfe zu nehmen. Wir halten dieselben für unentbehrlich zur Erzielung und Erhaltung einer gut adaptirten Stellung der Fragmente.

Fig. 2.

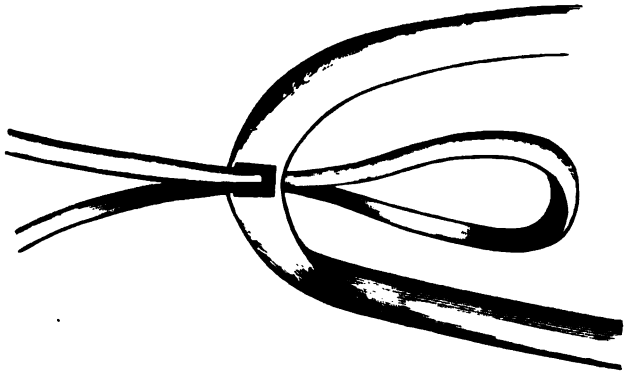

Bei den mit typischer Verstellung, Winkelbildung nach oben aussen, einhergehenden Brüchen am oberen Drittel hat sich eine bestimmte Art der Verbandanlegung herausgebildet. Die Längsextension, mit 25 bis 35 Pfd. belastet, wird nach aussen gerichtet, an der Fracturstelle werden durchgreifende Streifen angewendet, wie sie Bitter beschrieben hat. Dieselben werden jetzt so angeordnet, dass der schmälere, durchgesteckte Streifen nur mehr eine Oeffnung des breiten passirt (s. Abbildung). Der schmale, die Spitze des Winkels angreifende, nach innen führende Streifen wird mit 6 bis 10 Pfd., der breitere nach aussen ziehende mit 4 bis 6 Pfd. belastet. Am Becken wird ein 10 cm breiter Heftpflasterstreifen circulär angebracht, der nach der Seite zieht, nach welcher die Längsstrecke gerichtet ist. Das Bett wird eventuell hoch gestellt. Bei bestehendem Genu valgum, oder auch zur Vermeidung einer solchen Stellung, werden leicht belastete Querextensionen ober- und unterhalb des Kniegelenks angelegt, von denen die erstere nach aussen, die letztere nach innen zieht. Dabei ist zu bemerken, dass die durchgreifenden Streifen meist auch so niederdrückend wirken, dass durch sie allein zugleich die meist bestehende Höhendifferenz ausgeglichen wird. Im unteren

Theile des Femur muss allerdings der Bardenheuer'sche Schlitten herangezogen werden. Der Querzug am Becken hat sich uns zur Fixirung desselben gut bewährt; er verhindert, dass der Patient die zugehörige Beckenhälfte senkt und so die Auswärtsleitung des Beines illusorisch macht. Beim Nähen der Querzüge achte man im Allgemeinen gut auf die Höhe der Nahtlinie. Näht man z. B. an der oberen Fläche des Oberschenkels, so übt man zugleich eine erhebliche rotirende Wirkung aus. Bei dem seitlich extendirenden Streifen muss die Nahtlinie im Niveau der Unterfläche des Schenkels und dicht an demselben liegen.

Die Dauer der Extensionsbehandlung für die Schaftbrüche erstreckt sich auf 5 bis 6 Wochen, zwei bis drei weitere Wochen Bettruhe schliessen sich an. Meist ist nach der vierten oder fünften Woche nur noch eine schwach belastete Längsstrecke nöthig. Bewegungen der Gelenke können leider nur schlecht und in mässigen Grenzen vorgenommen werden, um die Bruchheilung nicht zu stören. So kann man leichte Bewegungen des Kniegelenks nach der zweiten, dritten Woche wohl wagen, solche der Hüfte pflegen wir zu unterlassen, bis einigermaassen Festigkeit vorhanden ist. Aufstehen lassen wir auch hier ziemlich spät, selten vor 7 Wochen, um Einbiegungen des Callus zu vermeiden. Oefters ist es allerdings schwer, die Patienten solange zurückzuhalten; einzelne haben uns deswegen nach Ablauf von 5, 6 Wochen verlassen (F. 8, 13, 15), weil sie herumgehen wollten. Im Allgemeinen sind mit der Ausbildung der Behandlung die Termine für die eigentliche Streckenbehandlung und für das Aufstehen kürzere geworden, als Bardenhener in seinem Leitfaden angiebt, der dieselben auf 6 bis 8 Wochen und 10 bis 12 Wochen anschlägt.

Bei einzelnen Fracturformen erhöhen sich freilich die Zahlen beträchtlich, so bei Fracturen mit Weichtheilinterposition. Durch fortgesetzte Extension mit Abhebelung der Fragmente kann man auch hier Heilung bringen, dann kann aber die Behandlung 12 Wochen und mehr in Anspruch nehmen, so bei F. 18. Pseudarthrosen haben wir seit ca. 10 Jahren und länger nicht erlebt. Dabei müssen die losen Fracturen in der Epiphyse des Schenkelhalses ausgenommen werden. Hier ist das obere Fragment durch Extension kaum zu beeinflussen, die Neigung zur Heilung ist auch sonst eine geringe[1]). Wir warten 12 bis 16 Wochen ab; zeigt sich in dieser Zeit keine Festigkeit, bleibt derselbe Zustand ganz unverändert, dann

1) Vergl. über die Ausgänge auch Wolff, Ueber traumatische Epiphysenlösungen. Deutsche Zeitschr. f. Chirurgie. 1900.

pflegt Bardenheuer in der Weise vorzugehen, dass er nach einem Längsschnitt über die Aussenseite des Trochanter major einen Nagel durch die Fragmentenden schlägt, indem das durch die lange Extensionsbehandlung meist leicht herabziehbare periphere Fragment von Assistenten nach unten gezogen wird und der Operateur die Stellung der Fragmente zu einander, wenn angänglich, durch die uneröffnete Kapsel hindurch controlirt und adaptirt. In einem Falle war es in dieser Weise möglich, eine gute Fixation und knöcherne Vereinigung bei einem 18jährigen Manne zu erzielen.

Eingekeilte Schenkelhalsfractur haben wir unter unseren Unfallverletzten nicht zu verzeichnen. Wir behandeln dieselbe in der von Bardenheuer beschriebenen Weise. Die Einkeilung wird durch die Extension nicht gelöst, Callushyperproduction wird vermieden, Stellungsanomalien werden verbessert.

Auch bei längerer Anwendung grösserer Gewichte haben wir dauernde Lockerung des Kniegelenkes nicht beobachtet, vorausgesetzt, dass nicht primär ein Erguss im Kniegelenk mit vorlag wie bei F. 18, den wir mit Kniekappe entlassen mussten.

Was nun die bei den Oberschenkelbrüchen so sehr gefürchteten Verkürzungen betrifft, so haben wir, soweit Nachrichten vorlagen, sowohl die in den Krankenjournalen, als in den Antworten der Berufsgenossenschaften niedergelegtem Maasse in der Tabelle verzeichnet. Ausser in den 2 Fällen, 2 und 18, dürften erhebliche, die Erwerbsbeschränkung störende Verkürzungen kaum vorliegen. Bei Verkürzungen von 3 cm und mehr pflegen nach hiesigem Usus wohl meist Dauerrenten, jedenfalls aber Renten für mehrere Jahre zu resultiren. Mit solchen Verkürzungen dürften wir hier nicht zu rechnen haben. Meist handelt es sich wohl um solche von etwa 1 cm; zumal bei denen, die vor der 14. Woche wieder gearbeitet haben. Bei einigen ist in den aus dem Anfang der neunziger Jahre stammenden Krankenberichten „keine Verkürzung“ erwähnt. Wir haben früher wie Volkmann die Ansicht vertreten, dass durch die Extensionsbehandlung sich Oberschenkelfracturen auch bei Erwachsenen ohne Verkürzung heilen lassen. So hat Volkmann unter 110 derart behandelten Oberschenkelbrüchen 87 ohne Verkürzung heilen sehen. Durch häufiges Nachmessen hat sich aber Bardenheuer überzeugt, dass es sich beim Fehlen von Verkürzung wohl nicht um ein Dauerresultat handelt. Nach Abnahme der Strecke und solange Bettruhe beobachtet wurde, haben wir öfters keine Verkürzung gefunden, wohl aber stellte sich dieselbe später beim Umhergehen ein, auch wenn man sehr lange Bettruhe beobachten liess

und die Fractur für absolut fest verheilt erklären musste. Wolff hat auf der Naturforscherversammlung diesen Erfahrungen auch Ausdruck verliehen, indem er sich dahin aussprach, dass wir Diaphysenbrüche des Oberschenkels mit Verkürzung, aber mit einer solchen von höchstens 1 bis 1 1/2 cm heilen sehen. Auch für die hier vorliegenden Fälle dürfte dies zutreffen und die Berichte der Berufsgenossenschaften entsprechen dieser Annahme sehr wohl, ebenso wie die erhaltenen Endresultate selbst.

Um einen Vergleich zwischen unseren Resultaten und denen Hänels zu erleichtern, dafür diene die folgende Tabelle.

	Oberschenkelbrüche	arbeitsfähig vor 13 Wochen	invalid geblieben	Höhe der Rente im Durchschnitt
Hänel	155	3 = 1,9 Proc.	97 = 66 Pr.	31 Proc.
Bardenheuer	21	5 = 23,8 „	5 = 23,8 „	26 „

Weitere directe Vergleiche lassen die Angaben nicht zu. Nimmt man bei Hänel nur die Schaftfractur, so bleibt der Procentsatz von 66 für Dauerinvaliden bestehen. Der Unterschied in den beiden Statistiken ist hier nicht ganz so schroff wie bei den Unterschenkelbrüchen, immerhin aber ein sehr erheblicher. Es ist auch zu beachten, dass Oberschenkelbrüche als schwere Verletzungen auch in den Familienwohnungen meist eine geeignete Behandlung finden werden, jedenfalls nicht so vernachlässigt zu werden pflegen wie Knöchelbrüche. Von seinen Verletzten weiss Hänel anzugeben, dass **90** ein Krankenhaus aufgesucht haben, während 53 in den Wohnungen behandelt wurden.

94 Mal, in **84 Proc.** der Fälle, war bei den Schaftfracturen Verkürzung vorhanden und zwar im Durchschnitt eine solche von **4,4 cm.** 62 Mal bestand eine Verkürzung, die **2 1/2 cm** überstieg, und selbst hier konnte 10 Mal die Rente eingestellt werden. Hänel nimmt eine Verkürzung bis 2 1/2 cm in Anbetracht der Möglichkeit ungleicher Längenentwickelung der Beine und der Fehlerquellen bei Messungen als zulässig an. Wenn indessen die letzteren durch vergleichende Messungen namentlich verschiedener Beurtheiler auszuschliessen sind, dürfte eine solche Verkürzung doch wohl meist mit schon recht deutlichen Verstellungen einhergehen und längere Rente im Gefolge haben, so weisen z. B. unsere complicirten Fracturen bei 3 cm Verkürzung, wie aus den dem Gutachten beigelegten Photographien zu ersehen war, deutliche, augenfällige Verkrümmungen des Femur auf.

Ein grosser Vortheil der Extensionsbehandlung kommt bei den Oberschenkelbrüchen in Wegfall, d. i. die Möglichkeit, die in Be-

tracht kommenden Gelenke frühzeitig und ausgiebig zu bewegen. Auch dieser Umstand dürfte dazu beitragen, die functionellen Resultate bei der Extensionsbehandlung relativ etwas weniger erfolgreich zu gestalten, als dies z. B. bei den Gelenkbrüchen am Fuss und den Brüchen des Unterschenkels überhaupt der Fall ist. Trotzdem sind die Fracturen des Oberschenkels gerade diejenigen, bei welchen eine permanente Gewichtsextension am frühesten allgemein in Anwendung gezogen worden ist und gewissermaassen als Normalverfahren gilt. Um so mehr möchte Bardenheuer dieselbe in der von ihm angewendeten Modification, die sich am Kölner Bürgerhospital so hervorragend brauchbar erwiesen hat, auf die sämmtlichen Fracturformen der unteren Extremität als solches angewendet wissen.

Die grossen Vorzüge, welche die Extension vor dem wohl zweifellos am meisten verbreiteten Gypsverband voraus hat, sind in theoretischer Hinsicht von ihm selbst und seinen Schülern in den oben citirten Arbeiten öfters zusammengestellt, hervorgehoben und begründet worden, sodass dieselben hier nicht wiederholt zu werden brauchen. Nur einige praktisch wichtige Punkte sollen berührt werden.

Besonders für die Krankenhausbehandlung eignet sich die Bardenheuer'sche Extensionsbehandlung, einheitlich durchgeführt, ganz vortrefflich und es ist eigentlich schwer erklärlich, warum dieselbe noch nicht in grösseren Kreisen Eingang gefunden hat. Wir sind selbstverständlich weit davon entfernt, in Abrede zu stellen, dass man auch mit anderen einheitlich ausgebildeten und durchgeführten Behandlungsarten, speciell dem Gypsverband, gute Erfolge erzielen kann. Indessen ist unserer Ansicht und Erfahrung nach die Anlegung eines die Fragmente gut adaptirt haltenden Gypsverbandes weit schwieriger als die einer geeigneten Strecke, bei welcher die Anordnung der Züge nach gehörig sichergestellter Diagnose sich beinahe von selbst ergiebt. Um bei nur einigermaassen schwierigeren Verhältnissen im Gypsverband eine gute, sichere Anpassung der Bruchenden zu erhalten, wird man oft zur Narkose seine Zuflucht nehmen müssen, während wir dieselbe nur in Ausnahmefällen z. B. bei der Fract. supracondylica femoris mit Luxationsstellung zu gebrauchen pflegen. Denn bei der Extension wirkt die ziehende Gewalt der Verstellung dauernd entgegen und vollendet oft, was die einmal ansetzende manuelle Kraft nicht vollbracht hat. Wie sehr die Schwierigkeit der Anlegung eines guten Gypsverbandes verkannt wird, das zeigt der Umstand, dass derselbe allgemein grade in den ärztlichen Kreisen Anwendung findet, wo die so nöthige Uebung am

meisten fehlt. Die von Bardenheuer angegebenen Grundsätze für die permanente Extension, die sich so vollkommen mit den gewöhnlichsten mechanischen Anschauungen decken, können dagegen unmöglich als schwierig oder schwer verständlich bezeichnet werden. Löw nennt dieselben sogar, nach unserer Ansicht mit einem gewissen Recht, „verblüffend einfach". Auch gehört zur Anlegung einer Strecke weder grosse Geschicklichkeit noch Uebung, nur eine gewisse Sorgfalt.

Einige andere Bedingungen müssen ja allerdings auch für die Extensionsbehandlung gestellt werden. Vor Allem verlangt dieselbe ein häufiges Nachsehen und Nachprüfen, eigentlich, wenn man nicht eines Theiles ihrer Vortheile verlustig gehen will, eine tägliche Controle. Der Streckverband ist nicht, wie Stromeyer den Gypsverband nennt, „ein Faullenzen in der Chirurgie". Auch von den Betten müssen wir gewisse Eigenschaften fordern. Die Unterlage soll hart sein, der Ueberzug faltenlos, das Bett muss natürlich lang genug sein, um einen gewissen Spielraum zu gewähren; so beträgt die Länge unserer Streckbetten 2,10 und 2,40 m bei der gleichen Breite von 0,85 m. Ferner vermeide man zu warme Bedeckung. Wärme und weiche Unterlage begünstigen das Zustandekommen der vielfach so gefürchteten Ekzeme. Einem solchen entgeht man im Uebrigen am besten dadurch, dass man die Heftpflasterstreifen recht sorgfältig anlegt, sodass nirgends ein Einschneiden dieser stattfinden kann. Deshalb sehen wir auch von dicken Wattepolsterungen an den Malleolen und an der Tibiakante ab, da diese später nachgeben, der Heftpflasterstreifen in seiner Lage verändert wird, nicht mehr fest anliegt und dann leicht einschneidet. Von diesen wunden Stellen geht dann gerne ein allgemeines Ekzem aus. Ein mehrfach glatt gefalteter Gazestreifen genügt zum Schutze vorspringender Knochentheile.

Jedes Heftpflaster, das keine besonders reizenden Stoffe enthält, entspricht unseren Anforderungen. Wir pflegen Segeltuchheftpflaster von Helfenberg für die Extensionszüge, durchlöchertes amerikanisches Kautschoukheftpflaster (Helfenberg) für die circulären Touren zu nehmen. Bei sehr empfindlichen Personen kann man auch die Zinkoxydheftplaster (Beiersdarf) anwenden. Bardenheuer hat auch in seiner Privatpraxis die permanente Gewichtsextension regelmässig zur Anwendung bringen können und hält die etwaigen Schwierigkeiten durchaus nicht für unüberwindlich; eventuell muss man mit verstärkten Gewichten arbeiten.

Der Frage nach der ambulatorischen Behandlung der Brüche der unteren Extremitäten sind wir in den Jahren 1895 und 1896 näher getreten und haben entsprechende Extensionsschienen, an

denen auch seitliche Züge, Rotationszüge, ähnlich wie bei denen der oberen Extremität, angebracht werden konnten, anfertigen lassen. Doch wichen die Resultate in Bezug auf die Anpassung der Fragmente von denen ab, die wir bei unserer sonstigen Behandlung zu sehen gewohnt sind. In unserer heutigen entschädigungsfrohen Zeit halten wir es gerade bei dem hier vorliegenden Krankenmaterial für geboten, möglichst einwandfreie anatomische Heilungen zu erzielen, da bei sicht- und fühlbaren Knochenverdickungen auch die Klagen über Schmerzen seitens der Verletzten und die Entschädigung hierfür nicht auszubleiben pflegen.

Noch weniger haben wir uns mit dem Gehgypsverbande anfreunden können, der zum Theil dieselben Schattenseiten hat wie der Gypsverband überhaupt. Wann wir ihn gebrauchen, haben wir schon erwähnt. Das Bedürfniss, die Leute aufstehen zu lassen, tritt bei der Streckenbehandlung überhaupt nicht in der Weise hervor wie bei den absolut ruhig stellenden Verbänden, da die Muskeln bei der Extension nicht zu völliger Unthätigkeit verurtheilt sind. Man kann auch bei älteren Leuten die Extension leichter anwenden, vielleicht in etwas milderer Form. Nur gewissen Ansprüchen der Privatpraxis gegenüber wird man Ausnahmen machen und zu Gehverbänden seine Zuflucht nehmen müssen. Gegenüber der principiellen Behandlung von Fracturen der unteren Extremität mit Gehverbänden dagegen möchten wir uns ablehnend verhalten.

Die frühzeitige, vorsichtige Anwendung von Gelenkbewegungen schon während der Behandlung, sowie die Massage direct nach Abnahme der Strecke können wir nur auf das Angelegentlichste empfehlen. Dagegen erscheinen uns Versuche, die Patienten möglichst früh aufstehen und auftreten zu lassen, bei allen hier in Betracht kommenden Fracturen gewagt. Die Körperlast soll nur von einem absolut festen Knochen getragen werden. Malleolenbrüche machen, wie schon erwähnt, hiervon keine Ausnahme. Wir können daher den Landerer'schen Vorschlägen nicht folgen, der Patienten mit solchen schon nach 14 Tagen am Stocke umhergehen lässt, vergl. Landerer die Behandlung der Knochenbrüche. Sammlung klin. Vortr. Nr. 19.

Die knöchern feste Verheilung der Fractur mit möglichster Vermeidung der Dislocation der Knochenenden ist und bleibt für uns das Haupterforderniss bei der Behandlung der Knochenbrüche. Der Weg, auf welchem man dieses Ziel erreichen kann mit möglichst geringer Beeinträchtigung der Function der Muskeln und Gelenke, erscheint uns der beste. In einer sorgfältig durchgeführten Extensionsbehandlung aber erblickt Bardenheuer das Mittel, diesen beiden in einem gewissen Widerspruch stehenden Forderungen, einer jeden in der gebührenden Weise, gerecht zu werden.

Mit welchen Ergebnissen Bardenheuer dieses Princip auch auf die Behandlung der oberen Extremitäten übertragen hat, werden wir in einer späteren Mittheilung darzulegen versuchen.

XV.

Aus der chirurgischen Klinik zu Greifswald (Prof. Bier).

Ueber erworbenen Gehörgangsverschluss und dessen operative Behandlung.

Von

Dr. Carl Deutschländer,

Assistenzarzt der Klinik.

(Mit 2 Abbildungen.)

Der erworbene Verschluss des äusseren Gehörganges kann auf sehr verschiedene Weise zu Stande kommen. Während in einem Theile der Fälle Ohrerkrankungen die Ursache des Leidens sind, sind es in einem anderen Theile Verletzungen und in noch einem anderen Theile missglückte therapeutische Maassnahmen.

Von den Erkrankungen des Ohres spielt die wichtigste ätiologische Rolle die Mittelohreiterung (Politzer[1]), Theobald[2]), Habermann[3]), Kretschmann[4]), Schwartze.[5]) Ausserdem findet sich eine Reihe von Fällen beschrieben, in welchen Diphtherie des äusseren Gehörgangs (Treitel[6]), syphilitische Narbenschrumpfung (Siebenmann[7]) und multiple Gangrän der Ohrmuschel und des Gehörganges (Schubert[8]) zur Atresie des Gehörganges führten.

In einer zweiten Gruppe handelt es sich um Verletzungen (Foster[9]), Bishop[10]). So traten nach Axthieben (Shapleigh[11]),

1) Politzer, Wiener medic. Wochenschr. Bd. XL. 20, 21. 1891.

2) Theobald, Transact. of the otol. soc. 1890. Vol. 4. Nach Blau: Bericht über die Fortschritte der Ohrenheilkunde in Schmidt's Jahrb. Bd. CCXXXV.

3) Habermann, Schmidt's Jahrbücher. Bd. CCXXXV. S. 195.

4) Kretschmann, Bericht über die Privatklinik für Ohren-, Nasen- und Halskrankheiten in Magdeburg. 1895. S. 10.

5) Schwartze, Archiv für Ohrenheilkunde. Bd. XLVII. Heft 1 u. 2.

6) Treitel, Deutsche med. Woch. Bd. XIX. Nr. 52.

7) Siebenmann, Zeitschr. f. Ohrenheilkunde. Bd. XXI. Heft 1 u. 2.

8) Schubert. Archiv f. Ohrenheilkunde. XXX. Bd. Heft 4.

9) Foster, New-York med. Journ. 91. Liv. 70.

10) Bishop, Archiv f. Ohrenheilkunde. Bd. XXXI. Heft 2 u. 3.

11) Shapleigh, Schmidt's Jahrb. Bd. CCXXXV. S. 201.

nach Schussverletzungen des Warzenfortsatzes (Ferrer[1]), nach Hufschlägen (Körner[2]), Schwartze[3]) und nach Schädelbasisbrüchen (Schwartze), Verschlüsse des äusseren Gehörganges auf. Courtade[4]) erwähnt einen Fall, in welchem die Gehörgangsatresie durch einen Abriss der Ohrmuschel gelegentlich einer Zangenentbindung zu Stande kam.

Von demselben Autor wird noch ein weiterer Fall beschrieben, der schon als zur dritten Gruppe gehörig betrachtet werden kann, in welcher missglückte therapeutische Maassnahmen die Ursache einer Atresie des Gehörganges waren; es handelte sich in diesem Falle um eine Verätzung des äusseren Gehörgangs.[5]) Eine ähnliche Aetiologie besitzt der Fall von Rohrer[6]), in welchem wegen einer Gesichtsneuralgie Creosottinctur in den äusseren Gehörgang getropft wurde; die Folge war eine ausgedehnte Verätzung und Atresie des Gehörgangs. In einem von Kuhn[7]) beschriebenen Falle wurde der Verschluss des Ohres durch ein Cantharidenpflaster veranlasst; dasselbe wurde Jahre lang auf ein an Otitis media erkranktes Ohr gelegt, um die Schmerzen zu beseitigen.

In einer weiteren Anzahl von Fällen trat nach fehlerhaft ausgeführten Warzenfortsatzaufmeisselungen Atresie des Gehörganges ein (Grunert[8]), Schwartze[9]) und Schwartze spricht in einem vor kurzem erschienenen Aufsatze „Ueber erworbene Atresie des äusseren Gehörgangs“ sogar die Ansicht aus, dass infolge der Zunahme der Radicaloperationen und speciell in Folge mangelhafter Technik das Leiden weit häufiger als früher geworden sei.

Was die Localisation des Verschlusses anbelangt, so kann sowohl der ganze Gehörgang als auch nur ein Theil desselben betroffen sein; in letzterem Falle sitzt der Verschluss meistens am Ohreingange. Indessen giebt es auch Fälle, in welchen sich die Atresie in der Mitte oder auch am hinteren Ende des Gehörgangs befindet, wie z. B. in dem Falle von Theobald[10]), in welchem die Atresie gewissermaassen den Eindruck eines zweiten Trommelfelles machte.

---

1) Ferrer, Zeitschrift f. Ohrenheilk. Bd. XXI. Heft 1 u. 2.
2) Körner, Archiv f. Ohrenheilk. 1896. S. 71.
3) Schwartze, Archiv f. Ohrenheilkunde. Bd. XLVII. Heft 1 u. 2.
4) Courtade, Annales des maladies de l'oreille. 1895. Nr. 12.
5) Centralblatt f. Chirurgie. 1899. Nr. 46.
6) Rohrer, Schweizer Correspondenzblatt. Bd. XXIV. S. 347.
7) Kuhn, Deutsche med. Wochenschr. Bd. XX. Nr. 27.
8) Grunert, Archiv f. Ohrenheilkunde. 1894. S. 304.
9) Schwartze, Archiv f. Ohrenheilkunde. 1899. Heft 1 u. 2.
10) Theobald, Schmidt's Jahrbücher. Bd. CCXXXV. S. 201.

Die durch den Verschluss bedingten Störungen bestehen hauptsächlich in der Herabsetzung des Gehörvermögens und in der Stauung des Secrets, welches keinen Abfluss nach aussen findet. Bei einer gleichzeitig bestehenden Mittelohreiterung kann diese Stauung zu recht schweren Folgezuständen führen.

Die Ergebnisse der Behandlung waren bis vor wenigen Jahren nicht besonders günstig. Von 30 Fällen von Gehörgangsverschluss, die ich in der Literatur der letzten Jahre, soweit dieselbe mir zur Verfügung stand, gefunden habe, war in einem beträchtlichen Theil der Fälle von einer Therapie überhaupt nicht die Rede; die Darstellungen beschränkten sich auf die Wiedergabe pathologisch-anatomischer Befunde. In einem anderen Theil der Fälle war der Versuch der Beseitigung des Verschlusses entweder völlig misslungen oder es glückte erst nach mehreren Eingriffen, ein Resultat zu erzielen, das sich übrigens in der späteren Zeit wieder verschlechterte. Das letztere gilt z. B. von den schon erwähnten Fällen von Ferrer, Schubert, Kuhn und Courtade.

In dem Ferrer'schen Falle[1]) war das Ohr nach einer Schussverletzung des Warzenfortsatzes stark verzogen und es bestand eine totale narbige Atresie. Die Ohrmuschel wurde zwar wieder an ihre normale Stelle gesetzt, doch missglückten sämmtliche Versuche, das Gehörgangslumen wieder herzustellen. Wegen starker Eiterung und heftiger Schmerzen wurde schliesslich der Warzenfortsatz aufgemeisselt. Der dadurch geschaffene Canal wurde nun so gelegt, dass er kurz vor dem Trommelfellansatz in den Gehörgang mündete. Auf diese Weise wurde ein neuer, wenn auch abnorm gelegener Gehörgang gebildet.

Bei dem Schubert'schen Patienten[2]) handelte es sich um einen 45jährigen, durch eine chronische Nephritis stark heruntergekommenen Mann. An beiden Ohren waren in der Ohrmuschel und im Gehörgang multiple Gewebsnekrosen aufgetreten, welche nach der Ausheilung zu einer erheblichen Verlagerung der Ohrmuschel und zu einer Atresie von 5—7 mm Dicke geführt hatten. Die Operation bestand in der Excision des narbigen Gewebes. Links wurde hierdurch ein durchgängiger Gehörgang erzielt, der sich freilich nachträglich wieder verengerte; rechts trat jedoch bald wieder ein völliger Verschluss ein.

Der Kuhn'sche Fall[3]) betrifft ein 15jähriges Mädchen, bei

1) Ferrer, Zeitschr. f. Ohrenheilkunde. Bd. XXI. Heft 1 u. 2.
2) Archiv f. Ohrenheilkunde. Bd. XXX. Heft 4. S. 287.
3) Deutsche med. Wochenschr. Bd. XX. Nr. 27.

welchem es infolge fortgesetzten Auflegens von Canthariden-pflaster zu einer Zerstörung und Atresie des Gehörgangs gekommen war. Der Versuch, durch eine einfache Incision das Lumen wieder herzustellen, misslang vollständig. Ein Erfolg wurde erst dadurch erreicht, dass aus der Gegend der Gehörgangsöffnung ein keilförmiges Stück excidirt wurde; die Wunde wurde mit Thiersch'schen, vom Oberarm entnommenen Transplantationen gedeckt und der hintere Ohrmuschelrand mit der seitlichen Kopfhaut vernäht.

Auch in dem Courtade'schen Falle[1]), in welchem die Atresie durch Abknickung und Abriss der Ohrmuschel gelegentlich einer Zangenentbindung entstanden war, waren die ersten Versuche ohne jeden Erfolg. Es bestanden in diesem Falle freilich recht complicirte Verhältnisse, da das ganze Ohr durch multiple Abscessbildung hochgradig verändert war. Schliesslich gelang es jedoch, als das Kind 5 1/2 Jahre alt war, durch eine grosse Längsincision und consequente Drainage einen durchgängigen Gehörgang zu bilden.

Die Behandlung des erworbenen Gehörgangsverschlusses erwies sich demgemäss bis vor Kurzem bezüglich des Erfolges im Ganzen als wenig zufriedenstellend und als unsicher. Die einfachste Methode bestand in Incisionen und im Offenhalten der Incisionswunde durch Drains, Bougies u. s. w. Auf diese Weise gelang es in einem anderen Falle von Courtade[2]), in welchem die Atresie die Folge einer Verätzung war, einen Gehörgang wieder herzustellen, und auch Siebenmann[3]) erzielte mit diesem Verfahren bei einem durch syphilitische Narbenschrumpfung verursachten Verschluss ein günstiges Resultat. Im Allgemeinen ist das Verfahren langwierig und für den Patienten äusserst schmerzhaft, und oft treten trotz aller Bemühungen und trotz consequenten Drainirens Verwachsungen der Ränder der Incisionswunde auf; Erfolg versprechend erscheint es nur bei dünnen, membranösen Verschlüssen zu sein.

Jansen[4]) und Corradi[5]) empfahlen bei umschriebenen Atresien die Excision eines keil- oder ringförmigen Stückes und die Deckung des Substanzverlustes mittels Transplantation, wobei Jansen gestielten Hautlappen den Vorzug giebt. In dem mehrfach erwähnten Falle von Kuhn wurde hiermit ein leidliches Resultat erzielt.

Auch Ostmann befürwortet bei stärkeren Atresien dieses Ver-

1) Annales des maladies de l'oreille. 1895. 12.
2) Courtade, Centralbl. f. Chirurgie. 1899. Nr. 46.
3) Siebenmann, Zeitschrift f. Ohrenheilkunde. Bd. XXI. S. 73.
4) Jansen, Archiv f. Ohrenheilkunde. Bd. XXXVII. S. 135.
5) Corradi, Annales des maladies de l'oreille. 1894. S. 346.

fahren; bei dünneren, membranösen Verschlüssen räth er zur Anwendung der Electrolyse.[1]) In einem von ihm auf diese Weise behandelten Falle erreichte er in vier Sitzungen mit 8—10tägigen Zwischenräumen einen gut durchgängigen Gehörgang; das jedes Mal gewonnene Ergebniss sicherte er in der Zwischenzeit durch Einlegen von Jodoformgazestreifen.

Bei sehr hochgradigen Gehörgangsatresien machte Corradi[2]) den Vorschlag, die Ohrmuschel und den häutigen Gehörgang aus seinem Knochencanal zu lösen und aus dem hinteren Theile desselben ein entsprechendes Stück zu excidiren. Das Verfahren scheint praktisch wenig erprobt zu sein, da sich Operationsberichte dieser Art in der Literatur nicht finden, und es lässt sich daher auch über den Werth desselben kein Urtheil fällen.

Die ganze Reihe von Behandlungsmethoden beweist, dass keine von ihnen im Stande war, mit sicherem Erfolge eine Heilung der Gehörgangsatresie zu verbürgen. Das war der Stand der Therapie bis zum Jahre 1896.

In diesem Jahre berichtete Körner[3]) auf dem fünften deutschen Otologencongresse über ein Verfahren, welches er mit günstigem Erfolge bei einem jungen Manne angewandt hatte, bei welchem in Folge eines Hufschlags ein hochgradiger Gehörgangsverschluss bestand. Körner übertrug auf diesen Fall die Modification, die er für die Radicaloperation der Mittelohreiterungen angegeben hatte. Er löste durch einen retroauriculären, bogenförmigen Schnitt die Ohrmuschel ab und hebelte den Gehörgang aus seinem knöchernen Canal. Dann bildete er mittels zweier Längsschnitte aus der hinteren Gehörgangswand und der Ohrmuschel einen Lappen, welcher nach hinten umgeschlagen und gegen den hinteren Wundrand tamponirt wurde. Der Knochencanal war an einer Stelle stark verengert und wurde durch Wegmeisselung der vorstehenden Knochenpartien erweitert. Die Heilung erfolgte innerhalb dreier Wochen mit gutem Endresultate.

Etwa gleichzeitig führte Kretschmann in Magdeburg eine ähnliche Operation bei einem 12jährigen Patienten aus, bei dem es in Folge einer Mittelohreiterung zu einer sehr engen, ca. 0,4 cm vor dem Trommelfell sitzenden Strictur gekommen war.[4]) Der Gehörgang wurde sammt der Muschel losgelöst, ersterer dicht am Trommelfell

---

1) Berliner klinische Wochenschr. Bd. XXXIII. Nr. 34. 1896.

2) Corradi, Annales des maladies de l'oreille. 1894. S. 346.

3) Körner, Archiv f. Ohrenheilkunde. Bd. XLI. S. 71.

4) Kretschmann, Bericht über die Thätigkeit der Privatklinik in Magdeburg. 1895.

durchschnitten und durch einen hinteren oberen und hinteren unteren Schnitt gespalten; der so entstandene Lappen wurde mit der postauriculären Wunde vernäht. Die Heilungsdauer beanspruchte vier Wochen.

Die Ohrplastik wurde wiederholt in den letzten Jahren mit günstigem Erfolge bei erworbener Gehörgangsatresie ausgeführt, so von Hartmann[1]) in einem und von Schwartze[2]) in vier Fällen. Auch in der Greifswalder chirurgischen Klinik kam sie in einem Falle zur Anwendung und bestätigte die bisher mit ihr gemachten günstigen Erfahrungen.

Am 28. Juni 1899 fiel der 52jährige Chinese Sam A Hong, der bei einem Schaubudenbesitzer beschäftigt war, von einem in Bewegung befindlichen, schweren Transportwagen und kam dabei mit seinem Zopf zwischen die Räder desselben. Ueber den Schädel und den Rücken rollte noch ein zweiter Wagen von 30—40 Centner Schwere. Bei der Einlieferung des Verletzten in die Klinik wurde eine schwere Skalpirungsverletzung des Schädels festgestellt; zu beiden Seiten des Kopfes verlief in der Schläfengegend eine nach vorn convexe, vom Ohr aufsteigende und bis fast zur Sagittallinie reichende Wunde, deren Ränder unregelmässig gezackt und mit Schmutz, Haaren und nekrotischen Gewebsfetzen bedeckt waren. Links war die Abschälung der Kopfschwarte weit ausgedehnter als rechts und ein etwa thalergrosses Stück der linken Schädelwand lag völlig von Periost entblösst frei; rechts waren Ohrmuschel und häutiger Gehörgang aus dem knöchernen Canal gerissen, zusammengepresst und nach vorn und unten abgeknickt, rings um den Eingang zum Gehörgang bestanden flache Substanzverluste. Die Verletzung war eine reine Weichtheilverletzung, und ein Bruch der Schädelknochen (Basisbruch) nicht zu constatiren. Ueber dem rechten Schulterblatt fand sich ein faustgrosser Bluterguss, der Knochen selbst war nicht verletzt. Der Verletzte war ein sehr kleiner, äusserst gracil gebauter Mensch von echtem chinesischem Typus. An den innern Organen wurden auffällige Befunde nicht wahrgenommen.

Die Behandlung war rein conservativ; in den ersten 14 Tagen wurden trockene aseptische Verbände angelegt und später feuchte Verbände mit Borsalicylcompressen, um die Abstossung des nekrotischen Gewebes und die Granulationsbildung zu befördern. Bei jedem Verbandwechsel, der fast täglich stattfand, wurde der rechte abgeknickte Gehörgang sorgfältig mit Gaze tamponirt; trotzdem konnte man bereits in den ersten Wochen deutlich erkennen, wie derselbe immer enger wurde.

Am 28. Juli, etwa einen Monat nach dem Unfall, bestanden überall gute, kräftige Granulationen. An diesem Tage wurde zufällig ein rothblonder, kräftiger, rein germanisch aussehender Bäckermeister wegen einer Varicocele operirt. Da bei dieser Operation ein beträchtliches Stück gesunder Hodenhaut excidirt wurde, so wurde der Versuch gemacht,

1) Hartmann, Die Krankheiten des Ohres und deren Behandlung. Berlin 1897. S. 124.

2) Schwartze, Archiv f. Ohrenheilkunde. Bd. XLVII. Heft 1 u. 2.

dieselben auf die Granulationen des Chinesenschädels zu verpflanzen. Der Hautlappen wurde sorgfältig von seinem Unterhautbindegewebe frei präparirt, in zwei Theile getheilt und mit einigen Situationsnähten auf den Granulationsflächen der rechten und linken Schädelseite befestigt. Darüber kam ein aseptischer Verband, welcher acht Tage lang liegen blieb.

Fig. 1.

Fig. 2.

Beim ersten Verbandwechsel sahen die Lappen schwarz aus, wie transplantirte Hautlappen auszusehen pflegen, und hafteten fest auf ihrer Unterlage; die Situationsnähte konnten entfernt werden, ohne dass eine Schrumpfung der Lappen eintrat. Am 14. August hatten sich die Lappen bereits beträchtlich aufgehellt; an den Rändern zeigten sich stellenweise kleine Gewebsnekrosen. Am 17. August stösst sich auf der linken Schädelseite an der Stelle, wo die von Periost entblösste Schädelkapsel frei zu Tage lag, der aufgedeckte Lappen ab; in der Umgebung bleiben noch Theile des linken Lappens haften, dieselben zeigen indessen bereits ein nekrotisches Aussehen. Auf der rechten Schädelseite ist der Lappen noch fest mit seiner Unterlage verwachsen; es bestehen einige Randnekrosen, welche mit der Scheere abgetragen werden; dabei blutet der Lappen in geringem Grade; die Färbung des Lappens ist dunkler als die der umgebenden Haut.

Am 23. August hat sich links der Lappen völlig abgestossen, auch rechts ist der Abstossungsprocess grösser und verschiedene Partieen des Lappens sind nekrotisch geworden.

Am 28. August hat sich auch rechts der ganze Lappen abgestossen; auf beiden Seiten des Schädels bestehen wieder zwei granulirende, wenn auch wesentlich kleinere Wundflächen. Dieselben sind nach 14 Tagen bis auf eine kleine Stelle links völlig vernarbt.

Inzwischen hatte sich der abgeknickte rechte äussere Gehörgang, der bereits im Beginn eine ausgesprochene Neigung zur Verwachsung zeigte und der in der letzten Zeit wegen des längeren Liegenlassens der Verbände nicht häufig genug tamponirt werden konnte, vollständig verschlossen. Das Hörvermögen war beträchtlich herabgesetzt; die Schallleitung durch den Knochen erwies sich intact; dagegen war die Schallleitung durch die Luft erheblich beeinträchtigt und der Patient vermochte das Ticken einer Taschenuhr nur noch ganz undeutlich in einer Entfernung von ca. 30 cm von dem Ohre vernehmen.

Um die Hörstörung zu beseitigen, wurde am 17. September 1899 von Herrn Professor Bier die Operation der Atresie vorgenommen.

In Chloroformnarkose bogenförmiger Schnitt hinter der rechten Ohrmuschel, Heraushebeln des häutigen Gehörgangs und quere Durchtrennung der hinteren Wand desselben dicht vor dem Trommelfellansatz. Von der Durchtrennungsstelle aus werden zwei Schnitte durch die hintere Gehörgangswand und Ohrmuschel bis in den Anthelix geführt. Der auf diese Weise aus Gehörgangswand und Muschel gebildete Lappen ist an der Stelle der Atresie in einer Ausdehnung von etwa 1 cm fest mit der vorderen Gehörgangswand verwachsen. Die Verwachsungen werden scharf durchtrennt, der Lappen wird frei beweglich gemacht und lässt sich bequem nach hinten umschlagen. Die ziemlich starke Blutung steht auf Druck. Der umgeschlagene Gehörgangs-Ohrmuschellappen wird ebenso wie der obere und untere Ohrmuschellappen mit dem hinteren Wundrande des bogenförmigen Schnittes vernäht und die Wundhöhle austamponirt. Darüber kommt ein aseptischer Verband.

Die Operation nahm einen reactionslosen Verlauf. Am 6. Tage findet der erste Verbandwechsel statt. Die Wunden sind per primam geheilt; die Nähte werden entfernt; die Wundhöhle granulirt gut. Die Ohröffnung ist so gross, dass man bequem einen Daumen in dieselbe hineinlegen kann.

Zwei und eine halbe Woche nach der Operation, am 2. November wird der Patient geheilt entlassen. Das Hörvermögen hat sich bedeutend gebessert und der Patient kann das Ticken einer Taschenuhr aus einer Entfernung von über 2 m vernehmen. Die Höhle am Ohreingang sowie der Gehörgang ist völlig epithelialisirt, letzterer verläuft gerade, ohne jede Knickung und ist in keinem Theile verengt. Der Eingang zum Gehörgang hat sich zwar etwas verkleinert, ist aber noch grösser als der linke. Man kann bequem die Kuppe eines Fingers in denselben hineinlegen; er ist von ovaler Gestalt und misst im Längsdurchmesser 1,5 cm und im Querdurchmesser ca. $^3/_4$ cm. Die beigefügten Abbildungen, welche bei der Entlassung aufgenommen worden sind, veranschaulichen das Operationsergebnis. (a gesundes linkes Ohr, b verschlossen gewesenes rechtes Ohr.)

Der Fall ist in verschiedener Hinsicht chirurgisch bemerkenswerth. Er liefert nicht nur einen weiteren Beitrag für die Brauchbarkeit einer Operationsmethode in der Behandlung der erworbenen Gehörgangsatresie, sondern er wirft auch ein interessantes Streiflicht auf die Frage der Transplantation bei verschiedenen Racen.

Der von einem arischen Individuum stammende, auf den Chinesenschädel verpflanzte Hautlappen heilt zwar an, besitzt jedoch nur eine beschränkte Lebensdauer. Man kann freilich das Absterben des auf die linke Schädelseite transplantirten Gewebes damit erklären, dass dasselbe auf ein Stück blanken, von Periost entblössten Knochens zu liegen kam; für die rechte Schädelseite trifft diese Erklärung indessen nicht zu, da hier überall eine gesunde Granulationsfläche bestand. Der Lappen heilte auch auf dieser völlig an; dafür spricht die feste Verwachsung mit der Unterfläche, der Lappen hellt sich auf, er besitzt eigene Blutgefässe, aus denen er beim Anschneiden blutet. Trotzdem verfällt er nach kaum dreiwöchentlicher Lebensdauer auf dem ihm fremden Boden einer an den Rändern beginnenden und nach dem Centrum hin fortschreitenden Nekrose.

Von diesem interessanten Nebenbefunde abgesehen, bestätigt der Fall hinsichtlich der Behandlung der erworbenen Gehörgangsatresie die so häufig gemachte Erfahrung, dass die Tamponade einer Gehörgangswunde ein recht unzuverlässiges Mittel in der Bekämpfung eines Gehörgangsverschlusses ist. Sobald sich in einem eng begrenzten Raume, wie es am Gehörgange der Fall ist, überall Granulationsflächen gegenüberstehen, überwindet schliesslich die wuchernde Kraft der Granulationen jedes mechanische Hinderniss, verdrängt dasselbe und führt zur Verwachsung.

Im Uebrigen liefert der Fall einen weiteren Beweis zu den bisherigen für die Brauchbarkeit der plastischen Operationsmethode in des Behandlung der erworbenen Gehörgangsatresie. Die Eröffnung des Gehörgangs von hinten gewährt einen genauen Ueberblick über die bestehenden pathologischen Verhältnisse und man kann sich mit Leichtigkeit ein Bild von der Dicke und der Lage der Atresie machen. Ist der häutige Gehörgang abgeknickt, besteht eine Verengerung im knöchernen Canal oder ergiebt sich als Ursache des Verschlusses eine Otitis media, so kann man sofort seine therapeutischen Maassnahmen dagegen treffen. Durch die Trennung der Verwachsungen zwischen vorderer und hinterer Gehörgangswand werden zwar zwei anfänglich gegenüberliegende Wundflächen geschaffen; indessen wird die hintere in Folge des Umklappens des Gehörgangs-Ohrmuschellappens sofort an die seitliche Schädelwand verschoben und verwächst mit dieser. Bei Beendigung der Operation liegt dem vorderen Substanzverlust überall gesunde Haut gegenüber, welche mit Epithel bedeckt ist, und damit sind zugleich günstige Bedingungen zu einer raschen Ueberhäutung des noch bestehenden Granulationsdefectes gegeben.

Die plastische, auf dem Princip des Körner'schen Lappens beruhende Operation bietet somit grosse Vorzüge und empfiehlt sich bei allen, auch nur einigermaassen stärkeren Atresien. Sie ist keine technisch schwierige Operation, lässt sich in kurzer Zeit ausführen und gewährt die Möglichkeit einer sehr raschen Heilung.

XVI.

Aus der chirurgischen Klinik zu Kiel (Prof. Helferich).

Ein Beitrag zu den Dermoiden des Penis.

Von

Dr. M. Gerulanos,

Assistenzarzt und Privatdocent.

(Mit 3 Abbildungen.)

Während cystische Tumoren des Scrotums und des Praeputiums keine seltene Erscheinung sind und besonders die Atherome des ersteren zumeist in multipler Form auftretend öfters bei der Section als zufälliger Befund aufgefunden werden [1]), sind die Atherome und cystischen Tumoren des Penis selbst recht selten. Es wird zwar in den meisten Lehrbüchern berichtet, dass sie gelegentlich beobachtet werden, jedoch bestimmte in der Literatur niedergelegte Beobachtungen darüber sind bis jetzt recht spärlich. Besonders beanspruchen diejenigen cystischen Tumoren. welche genetisch zu den Dermoiden zu rechnen sind und die Unterfläche des Penis nahe dessen Raphe als Sitz aufsuchen, auch deswegen mehr Interesse, weil sie einen Beitrag zu den in Folge einer embryonalen Entwicklungsstörung in einer Schlusslinie des Körpers entstehenden Cysten bilden. Es sei mir daher gestattet, über einen hierher gehörenden Fall, welcher kürzlich in der chirurgischen Klinik zu Kiel zur Beobachtung kam, kurz zu berichten. Bevor ich jedoch zur Beschreibung des Falles übergehe, erlaube ich mir, einiges, durch neuere Untersuchungen Festgestellte, über die Genese dieser cystischen Tumoren im Allgemeinen vorauszuschicken.

Früher wurden alle diese Cysten seit Cruveilhier [2]), Cooper [3]) u. A. als Retentionscysten aufgefasst. Es wurden zwar gelegentlich

1) Hoffmann, erwähnt von Kocher: Die Krankheiten der männlichen Geschlechtsorgane. Deutsche Chirurgie. Lief. 50. b.

2) Cruveilhier, Essai sur l'anat. pathol. en général. Paris 1816.

3) Cooper, Ueber Balggeschwülste in Cooper u. Travers, Chirurg. Abhandlungen. Weimar 1821.

durch Wernher[1]), Hartmann[2]) u. A. Einwände dagegen erhoben, jedoch erst in der neuesten Zeit ist die Entwicklungsart dieser Cysten genauer aufgeklärt (Franke[3]), Chiari[4]) u. A.). Besonders Chiari, dessen Ausführungen wir im Folgenden verfolgen, hat sich das Verdienst erworben, Klarheit in diese Verhältnisse gebracht zu haben.

Nach Chiari sind alle zu den Atheromen bis jetzt gerechneten cystischen Tumoren zweierlei Ursprungs. Sie haben zwar auf den ersten Blick grosse Aehnlichkeit mit einander, weshalb sie auch bis jetzt miteinander verwechselt wurden, sind jedoch im Grunde sehr verschieden und bei genauer anatomischer Untersuchung können dieselben immer richtig erkannt wurden. Die eine Art, die eigentlichen Atherome sind als Follikelcysten der Haut, seltener aus Talgdrüsen, meistens aus den Haarbälgen entstehend, aufzufassen. Die andere Art der Cysten, aus embryonal abgeschnürten Hautpartien stammend, müssen den Dermoidcysten zugezählt werden. Die Unterschiede beider Cystenarten sind etwa folgende: Während die Follikelcysten meistens klein bleiben und höchstens die Grösse einer Wallnuss, die selteneren, aus den Talgdrüsen entstehenden, die eines Hanfkornes erreichen, halten sich die beobachteten Dermoide in der Grösse zwischen einer Erbse und einem Gänseei. Die eigentlichen Atherome, in der Haut entstehend, sind wenigstens eine Zeit lang in der Haut gelagert, wenn sie auch später in Folge stärkeren Wachsthums subcutan aufgefunden werden können. Dagegen liegen die Dermoide immer subcutan, können vielmehr mit noch tieferen Gewebsschichten, etwa Fascien, Muskeln, Periost im Zusammenhange stehen. Die Atheromwandungen sind immer zart und dünn, während die der Dermoide eine Dicke von mindestens 1 mm besitzen, aus strafferem Bindegewebe bestehen und eine stärkere Vascularisation zeigen. Sind diese Unterschiede nicht in allen Fällen maassgebend, so ist das mikroskopische Verhalten der epithelialen Auskleidung derselben sicherlich beweisend. Das Atheromepithel besteht aus 2 bis 4 Schichten, abgeplatteten Epithelzellen, es besitzt also keine basale Cylinderzellenschicht. Dagegen zeigen die Cysten der zweiten Kategorie immer den vollständigen Bau der Epidermis, auf eine basale Cylinderzellschicht folgt eine mehrschichtige Lage grosser, polygonaler Zellen und darüber wieder die flachen, in Verhornung übergehenden Zellen

1) Wernher, Das Atherom, ein eingebalgtes Epitheliom. Virch. Archiv. Bd. VIII. 1855.

2) Hartmann, Ueber Balggeschwülste. Virch. Arch. Bd. XII. 1857.

3) Franke, Ueb. Atherom. Langenb. Arch. f. klin. Chir. Bd. XXXIV. S. 507.

4) Chiari, Ueber die Genese der sogen. Atheromcysten. Zeitschr. f. Heilkunde. Bd. XII. S. 189.

des Stratum corneum. Ebenso charakteristisch für Cysten der zweiten Art sind die der Cystenwand aufsitzenden Papillen, wenn auch dieselben oft nur andeutungsweise vorhanden sind. Dieselben fehlen bei den Atheromen vollständig. Findet man an der Wand der Cyste in diese einmündende Talgdrüsen, Haarbälge oder Schweissdrüsen, so ist der mikroskopische Bau der Haut vollständig. Im Gegensatz zu diesen höher organisirten Dermoiden wurde der Vorschlag gemacht (Heschl[1]), Franke l. c.), erstere aus Hautepithel ohne Hautanhänge bestehenden Cysten als Epidermoide zu bezeichnen.

Weitere Unterschiede wie etwa in Bezug auf den Cysteninhalt sind nicht sehr charakteristisch. Kleine Cysten, ob sie von Haarbälgen stammend oder den Dermoiden angehören können in gleicher Weise trockene Hornmassen enthalten. Abgestossene, verhornte Epithelien können in allen diesen Cysten vorhanden sein. Reichlich Fett, da dieses von den Talgdrüsen geliefert, kann sowohl bei Dermoiden, deren Wand Talgdrüsen enthält, wie bei Hautfollikelcysten, welche ebenfalls wandständige Talgdrüsen besitzen, aufgefunden werden. Ebenso fehlen Haare nur bei den seltenen, aus Talgdrüsen stammenden Cysten, können jedoch bei Haarbalgcysten sowohl, wie bei Dermoiden vorhanden sein. Ein Ausführungsgang wird bei Atheromen, den sogenannten Cooper'schen Bälgen, öfters, jedoch keineswegs constant aufgefunden, dagegen kann eine offengebliebene Einstülpung der Cutis auch bei Dermoiden vorhanden sein, wenn auch dies selten der Fall ist (Heschl, l. c., Schulz[2]), Chiari, l. c.). — Die eigentlichen Atherome schliesslich kommen nur da, wo Haarfollikel vorkommen, meist bei älteren Leuten, vor. Dagegen die Cysten der zweiten Kategorie kommen vor in der Nähe der embryonalen Schlusslinien, da wo zur Zeit der Entwicklung Hautspalten vorhanden waren, bei deren Verschluss es zu irgend welchen Störungen und Absprengungen von Cutistheilen in die Gewebe gekommen ist. Es wird auf diese „fissurale Lagerung" der Dermoide ganz besonders Gewicht gelegt (Franke-Chiari l. c.). Die Cysten der letzteren Art sind also mindestens congenital angelegt und werden zumeist im jugendlichen Alter beobachtet.

Die Ursache der Entstehung der Atherome liegt in einer Verlegung des Ausführungsgangs des Haarbalges oder einer Talgdrüse durch Schmutz, übermässige Hornmassenproduction oder senile Pityriasis simplex (Chiari). Die Dermoide entstehen wie oben erwähnt durch Hautabschnürung während des Verschlusses der embryonalen Schlusslinien, deren nähere Ursache jedoch im embryonalen Leben

1) Heschl, cit. b. Chiari.
2) Schulz, cit. b. Chiari.

sich abspielt und unbekannt ist. Manche Autoren wollten als Ursache dieser Cysten eine Abschnürung einer einzigen Haarbalganlage, welche später zu einer Cyste sich ausbildete, ansehen (Heschl, Franke l. c.).

Nach diesen allgemeinen Ausführungen über Bau und Entwicklung der hier in Betracht kommenden cystischen Tumoren kehren wir zu den speciell an den männlichen Genitalien und besonders am Penis vorkommenden Cysten zurück.

Die an der Haut und Subcutis der männlichen Genitalien vorkommenden cystischen Tumoren werden von Kocher[1]) nach ihrem Inhalte in zwei Kategorien, in solche mit serösem und klebrigem und solche mit breiigem Inhalte, d. h. die Atherome im weiteren Sinne getheilt. Erstere werden als sehr selten, letztere als häufiger angegeben. Diese Atherome, zu denen wohl auch die nach den obigen Auseinandersetzungen zu den Dermoiden zuzuzählenden Cysten mitgerechnet werden, sitzen nach Kocher meist in der Nähe der Raphe, wo auch zahlreiche Talgdrüsen aufgefunden werden. Genetisch sieht Kocher alle diese Cysten für Retentionscysten an, was wohl nicht ganz zutreffend sein möchte, da zahlreiche dieser Cysten, gerade die in der Nähe der Raphe sitzenden zu den Dermoiden gerechnet werden müssen. Eine Eintheilung nach dem Inhalt ist in Folge dessen nicht richtig, dieselbe muss vielmehr unter Berücksichtigung der Aetiologie und Genese der Cysten stattfinden. Es sei daher versucht, unter diesen Gesichtspunkten eine Eintheilung der hier in Betracht kommenden cystischen Tumoren vorzunehmen. Zu diesem Zweck wurden sämmtliche in der mir zugänglichen Litteratur aufzufindenden cystischen Tumoren der männlichen äusseren Genitalien mit cutanem oder subcutanem Sitz zusammengestellt und insofern genauere Angaben über die Aetiologie und über den mikroskopischen Befund bei denselben eine Classificirung gestattete, in folgenden Gruppen eingetheilt:

1. Traumatische Epithelcysten. Hierher gehört ein Fall von Flemming[2]) (bei einem 9jährigen Knaben nach Contusion Entstehung einer wallnussgrossen, multiloculären Cyste des Scrotums) und zwei Fälle von Trzebicky[3]) (Praeputialcysten nach ritueller Circumcision des Praeputiums.)

2. Adenomcysten. Also wahre Neubildungen, welche sehr wahrscheinlich von den Talgdrüsen ihren Ausgang nehmen. Hierher wird

1) Kocher, Die Krankheiten der männlichen Geschlechtsorgane. Deutsche Chirurgie. Lief. 50. C.

2) Flemming, cit. bei Kocher, l. c.

3) Trzebicky, cit. bei Thöle, l. c.

von Kocher (l.c.) eine grosse Cyste des Scrotums, welche theils subcutan, theils zwischen den Hoden gewachsen war, gerechnet. (Würzburger Sammlung.) Auch eine grosse, multiple, bei einem 22 jährigen Patienten seit 14 Jahren bestehende Cyste im Septum des Scrotums beim Falle Crempton[1]) wird vom ersteren Autor zu dieser Kategorie gerechnet. Vielleicht gehören hierher noch zwei von Mermet[2]) erwähnte Fälle (Mermet: Fall 18 und 15) von bohnen- resp. haselnussgrossen Praeputialcysten mit flüssig-klebrigem Inhalte, welche eine Auskleidung von mehrschichtigem Cylinderepithel besassen.

3. Atherome im engeren Sinne oder Follikelcysten der Haut. Solche kommen meistens multipel vor und haben als Lieblingssitz theils die Glans und das Praeputium, wie im Falle Busch[3]), wo 22 stecknadel- bis erbsengrosse Atherome auf der Eicheloberfläche sassen, während in einem Falle von Fano[4]) die kleinsten Atherome in grosser Zahl das Praeputium als ihren Sitz hatten, theils im Scrotum wie bei einem von Kocher erwähnten Präparat, bei dem 15 Atherome meist nahe der Raphe des Scrotums zur Entwicklung gekommen waren.

4. Dermoide. Solche kommen in der ganzen Gegend der Genitoperinealraphe vor und wurden schon Gegenstand genauerer Untersuchungen (Thöle[5]), Mermet l.c.). Dieselben sitzen am häufigsten im Scrotum resp. Perineum, wie in den Fällen Rechus[6]) und Bauchet[7]), bei denen gänseei- resp. hühnereigrosse, einfache Cysten zur Beobachtung kamen. Auch in den von Mermet erwähnten Fällen (Nr. 11 und 12) waren haselnuss- resp. mandelgrosse einfache Dermoidcysten in der Raphe des Scrotums resp. Perineums vorhanden.

Am Penis selbst sitzen diese Cysten am häufigsten in der Vorhaut, von denen zahlreiche Fälle Dardignae und Fano u. A. bekannt sind. Es handelt sich meistens dabei um haselnuss- bis höchstens wallnussgrosse solitäre Cysten, deren Inhalt als Atherombrei

---

1) Crempton, cit. bei Kocher, l. c.

2) Mermet, Les kystes congenitaux du raphé génito-périneale. Revue de chirurgie. 1895. (Im Original mir leider nicht zugänglich gewesen.)

3) Busch, St. Petersburger med. Wochenschr. 1879. Nr. 25. Ref. Virch.-Hirsch's Jahresberichte. 1879. II. S. 229.

4) Fano, Des kystes sebacés sous-préputiaux. Gaz. des hôpitaux. 1867. Ref. Virch.-Hirsch's Jahresberichte. 1867. II. 190.

5) Thöle, Angeborene Cysten der Genitoperinealraphe. Beiträge zur klinischen Chirurgie. Bd. XX. S. 446.

6) Reclus, cit. bei Thöle.

7) Bauchet, cit. bei Kocher.

8) Dardignae, cit. bei Mermet. Fall Nr. 14.

oder als flüssig-serös angegeben wird. Selten sitzen sie am Peniskörper selbst. Solche Fälle, zu denen auch unsere Beobachtung gehört, sind aus der Litteratur bekannt:

1. Fall Kaufmann.[1]) Bei einem 19jährigen Patienten zeigte die phimotische Vorhaut eine rüsselförmige Verlängerung der unteren Hälfte. In der Vorhaut selbst lag ein walzenförmiger Tumor von 4 cm Länge und 3/4 cm durchschnittlicher Dicke und pseudofluctuirender Consistenz. Derselbe lag direct unter der Raphe penis. Die Cyste zeigte sich nach ihrer Entfernung zweikammerig, enthielt breiigen Inhalt und hatte eine Dicke der Wand von 1—2,5 mm.

2. Fall Lebert (cit. bei Kaufmann). Bei einem 35jährigen Manne wurde eine die ganze Penislänge einnehmende Geschwulst, welche aus zwei in Verbindung mit einander stehenden Räumen bestand, und einen serösflüssigen Inhalt enthielt, beobachtet.

3. Fall Thöle (l. c.). Bei einem 51jährigen Manne bestand seit der Jugend eine längliche Geschwulst an der Unterfläche des Penis, leicht seitlich von der Raphe. Die Geschwulst lag subcutan und hatte eine Länge von 5 cm zu einem Durchmesser von ca. 3/4 cm. Der Inhalt war serös. Die Innenfläche war von zweierlei Epithel ausgekleidet, während die Unterfläche einfaches Cylinderepithel zeigte, war die obere Wand von einem mehrschichtigen Plattenepithel, welches mit der äusseren Epidermis in directer Verbindung stand, ausgekleidet.

4. Fall. In der chirurgischen Klinik zu Kiel zur Beobachtung gekommen.

Krankengeschichte.

J.-Nr. 1423 — 1899. — Knabe, 3 Jahr alt, Arbeiterssohn.

Anamnese: Die Eltern wollen die längliche Geschwulst an der Unterfläche des Penis vor ca. 3/4 Jahr erst bemerkt haben. Dieselbe soll in dieser Zeit etwas gewachsen sein, ohne jedoch jemals Beschwerden verursacht zu haben.

Status: Bei dem sonst gut entwickelten und gesunden Jungen konnte an der Unterfläche des Penis eine längliche, wurstförmige Geschwulst festgestellt werden. Dieselbe ist 5 cm lang und besitzt einen queren grössten Durchmesser von 3/4—1 cm. Ihr vorderes Ende reicht bis dicht an das Frenulum praeputii, ist hier fast kolbenförmig verdickt und zeigt ca. 1 1/2 cm vom Ende entfernt eine sehr deutliche quere Einkerbung. Das hintere allmählig sich verjüngende Ende liegt schon im Bereiche des Scrotums, so dass dieses nicht deutlich abgrenzbar zu fühlen ist wie das vordere Ende, sondern es steht mit der Unterlage im engeren Zusammenhange. Der längliche Tumor liegt genau in der Mittellinie und entspricht der Penisraphe. Die Haut darüber ist nicht entzündlich und lässt sich über den Tumor leicht abheben. Ebenso ist letzterer, bis auf sein hinteres Ende etwas auf der Unterlage, also gegen den Penis verschiebbar. Der Tumor ist prall, jedoch nicht fluctuirend, sondern eher teigig und schimmert durch die dünne fast durchsichtige Haut weisslich durch (Fig. 1). Am

1) Kaufmann, Verletzungen und Krankheiten der männlichen Harnröhre und des Penis. Deutsche Chirurgie. Lief. 50. A.

29. Januar 1900 wurde in leichter Chloroformnarkose durch einen Längsschnitt in der Mitte der Penisunterfläche der cystische Tumor freigelegt und ohne Schwierigkeit in toto von der Umgebung, mit der derselbe nur lose in Verbindung stand, losgelöst und entfernt. Naht der Wunde und Heilung derselben per primam in 6 Tagen.

Fig. 1.

Fig. 2.

Präparat (Fig. 2): Ein rundlich-längliches Gebilde von 5 cm Länge und etwas über Bleistiftdicke, Durchmesser in den stärksten Partien 1—1 1/4 cm, von einem zum anderen Ende stets abnehmend. Vom dickeren Ende ca. 1 1/2 cm entfernt eine deutliche ringförmige Einschnürung der Wand. Dieses Ende ist rund, kolbenartig; dagegen verläuft das entgegengesetzte Ende spitz aus. Die Cyste hat eine weissliche Farbe und ist von lockerem Bindegewebe allseitig umhüllt. Darunter schimmert eine festere, fibröse Kapsel mit reichlicher Vascularisation. Beim Aufschneiden der Cyste kommt ein graugelber dickbreiiger Inhalt zum Vorschein. Derselbe besteht mikroskopisch untersucht grösstentheils aus verhornten Epithelzellen, feinem Detritus, reichlichen Cholesterinkrystallen, jedoch kein Fett oder Fettkrystalle. — Die Dicke der Cystenwand, welche innerlich glatt und eben war und abgesehen von der obenerwähnten leichten Einschnürung eine einheitliche Höhle bildete, betrug ca. 1—1 1/2 mm.

Mikroskopisch zeigt die Cystenwand unzweifelhafte Cutisstructur (Fig. 3). Auf einer papillentragenden Bindegewebslag esitzt vielschichtiges Hautepithel mit einer basalen Reihe Cylinderzellen und einer mehrfachen Lage polygonaler Retezellen, auf welche ein Stratum corneum folgt. — Die Wand der Cyste besteht aus einer theilweise mächtigen Bindegewebslage, welche concentrisch um die Epithellage verläuft. Die inneren Lagen

derselben sind dicht und leicht wellig, die äusseren, theilweise lockerer Structur, umschliessen zahlreiche Gefässlumina. Letztere verlaufen zumeist parallel der Längsachse der Cyste, seltener quer und sind von zahlreichen Bindegewebszellen umlagert. Die ganze Dicke der Wand beträgt ca. 1—1½ mm. Gegen die Umgebung besitzt die Cystenwand keine scharfe Grenzen, lockere Bindegewebsbündel gehen vielmehr von dieser nach allen Seiten aus. Die Grenzen zwischen Bindegewebs- und Epithellage sind nicht glatt, sondern wellig. Es zeigten sich nicht nur fast überall

Fig. 3.

Epithelauskleidung der Cystenwand.

Andeutungen von Papillen, sondern sogar an manchen Stellen recht deutliche gefässenthaltende Papillen. Die Epithellage besteht aus einer Reihe von grossen basalen Cylinderzellen mit grossen längsgerichteten Kernen. Eine vielschichtige Lage grosser polygonaler Zellen mit runden centralen Kernen folgt und auf diese wieder eine schmälere Schicht flacher Zellen mit blassen flachen Kernen und reichlichen Keratohyalinkörnern. Diese Zellen bilden ein zusammenhängendes schön ausgebildetes Lager, das Stratum gelatinosum. Die Hornschicht ist hier nur gering und an manchen Stellen kaum ausgedeutet. Immerhin findet man auch hier verhornte Zelllagen, welche halb von der Hornschicht des Epithels abgelöst mit den Hornmassen im Inneren der Cyste im Zusammenhange stehen.

Nahe dem hinteren schmäleren Ende der Cyste findet man am mikroskopischen Bilde einen langen Epithelzapfen vom Grunde des Cystenepithels nach aussen in das umliegende Bindegewebe sich versenken. Derselbe ist mit blossem Auge als ein ca. 2 mm langes Gebilde im Bilde erkennbar. Er bildet eine zweischenkelige Schlinge, deren einzelne Schenkel wieder nicht gerade, sondern leicht wellenförmig verlaufen. Die äusseren Grenzen dieses Epithelstrangs sind von grossen Cylinderzellen,

ähnlich den Basalzellen der Cystenauskleidung, gebildet. Die Mitte des Zapfens ist durch grosse polygonale Zellen ähnlich den Retezellen der Cystenwand, ausgefüllt. Nur an zwei Stellen, etwa der Mitte des Zapfens entsprechend, sind zwei kleine concentrisch geschichtete Hornperlen im Epithel eingeschlossen und von flachen Zellen, denen des Stratum gelatinosum ähnlich, umgeben. Dieser Zapfen muss wohl als eine Einstülpung der Epithelschicht der Cyste in das umgebende Bindegewebe aufgefasst werden.

Das oben beschriebene mikroskopische Bild verhält sich nicht überall gleich. Gegen die Unterfläche der Cyste, zugleich aber entsprechend dem vorderen kolbenförmigen Ende derselben wird das Bild etwas anders. Die Cystenwand ist hier viel dünner, vielleicht nur $^1/_2$ mm dick, das Bindegewebe besteht aus langgezogenen, kernarmen Fasern. Der lockere, dicke, gefässreiche Theil der bindegewebigen Wand wird hier vermisst. Die Grenzen zwischen Bindegewebe und Epithel sind glatt, wenn man auch hier Papillenandeutungen nicht ganz vermisst. — Die Cylinderepithelschicht fehlt, man findet dafür entweder eine Lage niederer cubischer Zellen, oder nur ganz flache, fast platte Zellen. Aehnlich verhalten sich die Zellen der 3—4 darauffolgenden Zellschichten. Allerdings erscheinen diese Zellen trotzdem nicht ganz flach, sondern sie bewahren einen mehr oder weniger rundlichen Kern. Auch hier ist überall ein zusammenhängendes Stratum gelatinosum erkennbar, über welches eine sehr mächtige Hornschicht liegt. —

Für die Ueberlassung des Falles sei es mir gestattet, meinem hochverehrten Chef, Herrn Geheimrath Helferich, meinen Dank auszusprechen.

Nach den obenerwähnten charakteristischen anatomischen Merkmalen der Dermoidcysten und deren Unterschiede den Haarbalgcysten gegenüber, müssen wir vorliegenden Fall als eine Dermoidcyste mit Sicherheit anerkennen. Dafür spricht die dicke, deutlich vascularisirte Cystenwand mit dem ganz typischen Epidermisbau der inneren zelligen Auskleidung derselben, sowie die ausgesprochene Papillenbildung der Wand. — Sind diese anatomischen Verhältnisse Beweis genug für den angeborenen Charakter dieser Cyste, so sprechen alle weiteren Umstände zu Gunsten dieser Auffassung, so die Lage der Cyste in der Mittellinie des Körpers unter der Penisraphe, also entsprechend der embryonalen Schlusslinie der genitoperinealen Raphe, dann die subcutane Entwicklung der Cyste. Letztere stand in keiner näheren Beziehung zu der darüberziehenden Haut. Endlich spricht das Alter des Patienten für einen angeborenen Ursprung des Tumors, so dass, wenn auch nicht die Entwicklung desselben, so doch die Anlage als embryonal aufzufassen ist. Atherome werden erst im späteren Alter, jedenfalls nicht vor dem 15.—20. Lebensjahre (Weinlechner[1]),

1) Weinlechner, cit. bei Chiari.

Bruns[1]), beobachtet. In diesem Fall mag wohl der Tumor schon bei der Geburt bestanden haben und ist wegen seiner Kleinheit und Symptomenlosigkeit von den Eltern nicht beachtet worden.

Was die nächsten Ursachen betrifft, welche eine Störung in dem regelrechten Verschluss der embryonalen Genitoperinealspalte verursachen und somit die Veranlassung zur Entstehung der hier in Frage stehenden angeborenen Cysten bilden, darüber sind, da diese Vorgänge im frühen embryonalen Leben sich abspielen, nur Vermuthungen zulässig. — Die embryonale Entwicklung des Dammes und der äusseren Genitalien verhält sich folgendermaassen: Die Urethra entsteht vorn im Bereiche der Glans durch Einstülpung des Ektoderms, die Pars cavernosa und membranacea derselben durch Verwachsung der Ränder der Genitalrinne. Der Damm selbst im eigentlichen Sinne entsteht durch das Herabwachsen des Septum recto-urogenitale, dagegen dessen oberflächlicher Theil wird durch das Zusammenwachsen zweier ektodermaler Hautwülste, welche beiderseits die Dammfurche begrenzen, gebildet. Die ihrer Vereinigung entsprechende Mittellinie bildet die Raphe des Dammes. Letztere kommt zu Stande durch allmähliche Vereinigung der genannten Wülste in der Richtung von hinten nach vorne. Die Penisraphe entsteht durch Vereinigung der äusseren Lippen beider Ränder der Genitalrinne. Die Scrotalraphe ist anfangs ein Theil der Penisraphe und entfernt sich erst später mit dem Herabwachsen des Scrotums von der Urethra (Thöle). Es lässt sich nun leicht vorstellen, dass beide Ränder der Genitalrinne aus irgend einem Grunde nicht gleichmässig sich gegen die Mittellinie fortbewegen, sondern die eine Seite bleibt etwas zurück oder kommt tiefer zu liegen; es mögen ausserdem auch andere etwa entzündliche Vorgänge hier eine Rolle spielen, so dass ein Theil des Epithels an der einen Seite der Genitalrinne in die Tiefe geräth und hier eine Zeit lang verborgen bleibt, um später zu wachsen und Veranlassung zu den fraglichen Cysten zu geben. — Für einen ähnlichen Entstehungsmodus spricht das gelegentliche, multiple Auftreten solcher Cysten in einer Reihe hintereinander im Bereiche der Raphe (Mermet).

Die wenigen in der Litteratur bekannten Fälle von Dermoiden des Peniskörpers, abgesehen von einer weiteren geringen Anzahl, deren Sitz das Praeputium war, wurden oben kurz erwähnt. Der 1. Fall verhielt sich dem unserigen ähnlich. Die Cyste war walzenförmig, jedoch etwas kleiner und sass mehr im Praeputium als am Penis selbst. Obwohl kein mikroskopischer Befund vorliegt, so kann man aus der subcutanen Lage des Tumors unter der Penisraphe, aus

1) Bruns, cit. bei Lücke. — Pitha-Billroth, Chirurgie. II, 1. S. 109.

der Dicke seiner Wandungen, welche bis 2,5 mm betrugen und aus dem jugendlichen Alter des Patienten fast mit Sicherheit den Dermoidcharakter der Geschwulst erkennen. Bei dem zweiten von Kaufmann erwähnten Fall von Lebert ist die Entscheidung nicht leicht: jedoch derselbe verhält sich dem 3. Falle Thöle's in Bezug auf Sitz, Länge und den serösen Inhalt der Cyste ähnlich, so dass auch dieser Fall trotz Mangels eines mikroskopischen Befundes zu den Dermoiden gerechnet werden dürfte.

Der 3. Fall von Thöle ist anatomisch und mikroskopisch sehr genau beschrieben. Derselbe verhält sich im Allgemeinen in Bezug auf Lage und Länge dem unserigen Falle gleich. Jedoch der Inhalt war nicht der eines Atheroms wie in unserem Falle, sondern serösflüssig, wie dies bei einigen der rundlichen Cysten des Praeputiums und des Scrotums beobachtet worden ist. Auch der epitheliale Charakter der Innenwandauskleidung ist dem im unserigen Falle vollkommen verschieden, indem dort eine zweifache Epithelart in derselben Cyste aufgefunden wurde, gegen die Unterlage einschichtiges Cylinderepithel, gegen die Haut mehrschichtiges Plattenepithel.

In unserem Falle zeigte die Epithellage einige charakteristische Merkmale der Cutis. Dieser Fall wäre also der erste mikroskopisch genau beobachtete, bei dem neben der länglichen Form und Lage unter der Penisraphe alle Charaktere eines Dermoids, wie solche an anderen Körperstellen vorkommen, festgestellt wurden. Deshalb mag wohl auch genetisch ein Unterschied zwischen unserem Fall und dem Thöle's vorhanden sein. Das ursprüngliche Epithel der Genitalrinne ist dem der äusseren Haut gleich und verwandelt sich erst nach Verschluss dieser und Bildung des Urethralrohrs in Cylinderepithel. Thöle nimmt an, dass das bei der von ihm beschriebenen Cyste beobachtete Cylinderepithel ebenfalls wie bei der Genitalrinne erst später aus Pflasterepithel sich entwickelt hätte. In unserem Falle fand eine solche Umbildung nicht statt. Das Cystenepithel behielt vielmehr seinen Cutischarakter. Während also die Cyste im Falle Thöle's aus der der Genitalrinne zugewandten Lippe der zusammenstossenden Wulsträndер entstanden sein mag, stammt das Epithel in unserem Falle mehr aus der äusseren Hautlippe desselben Wulstes. — Mit dem Charakter des Epithels hängt unzweifelhaft die Beschaffenheir des Inhaltes zusammen. Das gewöhnlich Schleim absondernde einschichtige Cylinderepithel war die Ursache des serösflüssigen Inhaltes im Falle Thöle's, während in unserem Falle die Verhornung der Epidermisauskleidung der Cyste Grund des trockenbreiigen Inhaltes war.

Eigenthümlich erscheint bei unserem Falle im ersten Blick das Verhalten der Epidermis in den verschiedenen Stellen der Wand. — Am schönsten und reichlich mit Papillen versehen war dieselbe nahe dem hinteren Ende, also gegen die Basis des Penis, während je mehr man nach vorn gegen die Glans und das dickere, kolbenförmig aufgetriebene Ende des Sackes kam, das Epithel desto niederer wurde, die Zellen flacher, niedriger die papillenartigen Erhebungen der Cystenwand und umso mächtiger die Hornschicht und reichlich die abgestossenen Hornmassen. Diese Unterschiede im Verhalten des Epithels in verschiedenen Stellen der Cystenwand sind keinesfalls unbekannt, sie werden vielmehr von Chiari ganz besonders betont und als die Wirkung eines gesteigerten Druckes an diesen Stellen der Wand von ihm erklärt. Unser Fall mag als Bestätigung dieser Auffassung dienen. Es mag im dickeren und wahrscheinlich älteren Theile der Cyste der Druck um ein Geringes stärker als im hinteren Theile gewesen sein. Chiari hat diese Atrophie der Epithelschicht für die Unterfläche der Cyste beschrieben, und in der That auch in unserem Falle war in diesem Sinne ebenfalls ein Unterschied zu erkennen. Der gegen die Urethra gerichtete Theil der Cystenwand war der dünnere. Freilich war der Unterschied zwischen vorderem und hinterem Cystentheil viel bedeutender als der zwischen Unterfläche und oberer Wand in einem und demselben Querschnitt.

Ist somit dieser Fall ein interessanter Beitrag zu den so selten beschriebenen und mikroskopisch genau untersuchten cystischen Tumoren des Penis und im allgemeinen Sinne der Genitoperinealraphe, so ist dessen Veröffentlichung auch wegen einer Anzahl kleiner Beobachtungen, wie in Bezug auf Form, Localisation, Unterschiede im Verhalten der Epithelauskleidung und Genese desselben wohl von Interesse.

XVII.

Ueber acute fortschreitende Peritonitis und ihre chirurgische Behandlung.

Von

Dr. H. v. Burckhardt (Stuttgart).

Die Frage der Behandlung der acuten septischen Peritonitis ist noch lange nicht zu einem befriedigenden Abschluss gekommen, so werthvoll und zahlreich auch die Arbeiten sind, welche uns die letzten Jahre über diesen Gegenstand gebracht haben. Es giebt immer noch genug Chirurgen, die bei „diffuser" oder „allgemeiner" Peritonitis von einem chirurgischen Eingriff fast principiell absehen, und auf der anderen Seite fehlt es nicht an solchen, die es für ihre Pflicht halten, in allen Fällen, in denen die Herzschwäche noch nicht den äussersten Grad erreicht hat, operativ einzugreifen, von der Erwägung geleitet, dass schlimmsten Falls nichts zu riskiren und doch ab und zu ein Leben zu retten sei. Körte[1]), der sich auf diesem Gebiete ganz besondere Verdienste erworben hat, schliesst als nicht geeignet für die operative Behandlung diejenigen Peritonitisfälle aus, bei denen die Erscheinungen allgemeiner Intoxication oder Infection die Entzündungserscheinungen vom Peritoneum überwiegen und bei denen es nicht zur Entstehung eines Exsudates kommt. Dagegen seien durch chirurgische Eingriffe heilbar die jauchig-eitrigen, die rein eitrigen oder serös-eitrigen, sowie die fibrinös-eitrigen Formen. Demgegenüber ist daran zu erinnern, dass es nur allzu häufig ganz unmöglich ist, aus den klinischen Erscheinungen die Form der Peritonitis zu erkennen, und wir finden doch da und dort in der Litteratur, besonders in der amerikanischen, Mittheilungen erfolgreich operirter Fälle, die weit eher der ersten, von Körte als ungeeignet für die Operation bezeichneten Gruppe zuzugehören scheinen, als der andern. Meine eigenen Erfahrungen auf diesem Gebiet veranlassen mich, den Standpunkt, den ich in dieser Frage einnehme, im Nachfolgenden kurz auseinander zu setzen.

Es liegt mir vor allem daran, zuerst ein Wort gegen die bei uns allgemein übliche Bezeichnung von „diffuser" oder „allgemeiner" Peritonitis für die in Frage kommenden Krankheitszustände zu sagen, die

1) Körte, Verhandl. d. deutsch. Ges. f. Chir. 1897.

mir nicht nur nicht zutreffend, sondern auch geeignet zu sein scheint, zu Missverständnissen Veranlassung zu geben.

Der diffusen Peritonitis gegenüber steht die circumscripte, begrenzte. Es scheint mir nun selbstverständlich, dass jeder „diffusen" oder „allgemeinen" Entzündung einer serösen Membran von der enormen Flächenausdehnung des Bauchfells ein Krankheitszustand vorhergehen muss, auf welche diese Bezeichnung nach der sprachlichen Bedeutung der Worte diffus und allgemein nicht passt. Wenn ich die Sectionsbefunde bei den in den letzten Jahren auf meinen Krankenabtheilungen an „diffuser" Peritonitis verstorbenen Kranken überblicke, so finde ich sowohl unter den Nichtoperirten, als auch unter den Operirten eine ganze Anzahl, bei denen grössere Abschnitte der Bauchhöhle, namentlich häufig die beiden Hypochondrien oder eines derselben, keinerlei nachweisbare Entzündungserscheinungen aufwiesen. Und unter den in der Litteratur veröffentlichten Peritonitisfällen, in denen die Operirten am Leben geblieben sind, sind nicht viele, bei denen die Beschreibung des Befundes bei der Operation ein Ergriffensein der ganzen Bauchhöhle wahrscheinlich macht; gewöhnlich sind grosse Abschnitte der Bauchhöhle, namentlich wieder die Hypochondrien, überhaupt die Gegend oberhalb des Colon transversum gar nicht direct zugänglich gewesen, und zwar nicht allein bei der fibrinöseitrigen Peritonitis, sondern auch bei den übrigen Formen. Schon Lennander hat in der Discussion über den Körte'schen Vortrag auf dem Chirurgencongress 1897 darauf aufmerksam gemacht, dass die Ausdrücke „diffuse" und „allgemeine" Peritonitis häufig missbraucht werden, und er will zwischen einer Peritonitis oberhalb und unterhalb dem Colon transvers. und bei der letzteren wieder zwischen einer Peritonitis im Centrum und einer in der Peripherie des Bauches unterschieden wissen. Selbstverständlich hat Lennander dabei Peritonitisformen mit dem bekannten schweren Symptomencomplex im Auge, der eben für die diffuse Peritonitis der Autoren characteristisch ist.

Auch bei den im Wesentlichen durch peritoneale Sepsis tödtlich endenden Fällen, deren klinisches Bild sich häufig genug nur durch die rasche Entwicklung der schweren Krankheitserscheinungen von den ausgesprochen eitrigen und eitrig-fibrinösen Formen unterscheidet, findet man bei der Section gewöhnlich als einzigen makroskopischen anatomischen Befund neben dem Meteorismus der Darmschlingen und einer stärkeren Injection der Serosa namentlich entlang den Stellen, an welchen die geblähten Darmschlingen weniger fest aneinander liegen, einen mehr oder weniger ausgesprochenen eitrigen oder eitrig-fibrinösen Belag in der nächsten Umgebung der Stelle, welche als

der inficirende Herd anzusehen ist, in weiterer Entfernung vielleicht nur eine dünne Fibrinschicht, die sich allmählich, immer undeutlicher werdend, vollständig verliert, nirgends eine Verklebung der aneinanderliegenden Schlingen. Aber auch unter diesen Fällen ist das vollständige Fehlen von jeglichem Meteorismus der Därme und jeglicher Injection der Serosa im Bereich grösserer Unterleibsabschnitte durchaus nichts Ungewöhnliches. Während aber bei einer sogenannten circumscripten Peritonitis die auf einen Theil der Unterleibshöhle beschränkte Entzündung durch Adhäsionen gegen die gesunde Bauchhöhle abgeschlossen ist, ist bei den oben besprochenen tödtlich geendeten Fällen die Entzündung bis zum Tod im Fortschreiten gewesen, und eben diese letztere Eigenschaft des Fortschreitens, nicht die in einem gegebencn Augenblick relativ grosse räumliche Ausdehnung der Entzündung ist das wesentliche Kennzeichen der „diffusen" Peritonitis. Die Entzündung schreitet bei dieser so lange fort, bis entweder die ganze Bauchhöhle ergriffen und die Entzündung eine allgemeine im eigentlichen Sinne des Wortes geworden ist, oder bis der Tod oder ein chirurgischer Eingriff oder endlich spontane Heilungsvorgänge dem Fortschreiten ein Ziel setzen. Körte macht in seiner letzten Publication darauf aufmerksam, dass Fälle von localisirter Entzündung vorkommen, welche unter dem Bild einer allgemeinen Peritonitis beginnen. Diese Beobachtung ist sicher ganz richtig, nicht aber, wie ich glaube, ihre Deutung, und ich meine, dieser Ausspruch Körte's beweist schlagend genug, dass die Bezeichnung allgemeine oder diffuse Peritonitis zu Missverständnissen führen muss. Die Fälle, die Körte im Auge hat, sind keineswegs so ganz selten. Wir beobachten sie am häufigsten bei der perforirenden Epityphlitis. Erfolgt hier der Durchbruch in die freie Bauchhöhle, ehe diese durch abschliessende adhäsive Entzündung abgeschlossen ist, so entwickelt sich eine fortschreitende Peritonitis mit den bekannten schweren Erscheinungen. Kommt diese bald zum Stehen, so ändert sich das Krankheitsbild in das der umschriebenen, abgegrenzten Peritonitis um. Und beobachten wir denn nicht auch zuweilen dieses Zumstehenkommen einer „diffusen", auch von Körte als solcher anerkannten Peritonitis, ohne dass wir eingreifen, ganz spontan oder unterstützt durch eine zweckmässige innere Therapie? Die ohne Operation „geheilten" Fälle, die ja auch in der Körte'schen Statistik eine wenn auch bescheidene Rolle spielen, sind solche Fälle. Das Gemeinsame aller Fälle von sog. diffuser oder allgemeiner Peritonitis ist im Gegensatz zur begrenzten, umschriebenen, localisirten Peritonitis ihr progressiver Charakter, und ich meine, dass wir die Peritonitisfälle von diesem Gesichtspunkte betrachten und benennen müssen, die Be-

zeichnung „diffuse" Peritonitis fallen lassen und uns dafür nur des Ausdrucks der „fortschreitenden" Peritonitis bedienen sollten. Die alte Mikulicz'sche Bezeichnung der fortschreitenden fibrinös-eitrigen Peritonitis ist so ziemlich allgemein acceptirt worden; warum sollen wir nicht ebenso gut von einer jauchigen, eitrigen, serösen, septischen fortschreitenden Peritonitis reden? Es lässt sich dann vielleicht auch eher eine Verständigung finden in der Frage, ob und in welchen Fällen wir eine allgemeine Peritonitis im eigentlichen Sinne des Wortes, eine fortschreitende Entzündung, welche sich in der That über die ganze Bauchhöhle verbreitet hat — wenn ihre Diagnose möglich ist — überhaupt noch operativ behandeln sollen. Und sollte nicht auch das Hervorheben dieser allen Fällen von acuter septischer Peritonitis gemeinsamen Eigenschaft des Fortschreitens der Entzündung, einigermaassen dazu beitragen, dass vielleicht allgemeiner, als es bisher der Fall war, auf den Zeitpunkt des Beginns der Krankheit geachtet wird. Die Erfolge des chirurgischen Eingreifens hängen ceteris paribus wesentlich von der Ausdehnung, welche die Entzündung im Augenblick der Operation schon genommen hat, ab. Es wird jetzt sehr allgemein der Rath gegeben, die überhaupt zur Operation geeigneten Fälle von „diffuser" Peritonitis möglichst früh zu operiren. Wenn wir uns der Bezeichnung der fortschreitenden Peritonitis statt diffuser bedienen, so würde dieser Satz richtiger lauten, dass wir die Fälle von fortschreitender Peritonitis möglichst früh, ehe sie diffus, allgemein geworden sind, operiren sollen.

Dass die Bezeichnung „diffuse" Peritonitis im Gegensatz zur „begrenzten" sich so lange hat behaupten können, hat seinen Grund zweifellos darin, dass in einer grossen Menge von Fällen sofort ein relativ grosser Peritonealbezirk inficirt wird und das Weiterschreiten der Entzündung zuweilen mit ausserordentlicher Geschwindigkeit vor sich geht. Ein gewisses Analogon sehen wir in manchen Erysipelformen, die sich auf der Haut des Rumpfes oft mit einer erstaunlichen Schnelligkeit ausbreiten. Es wird schwerlich je gelingen, jene malignesten Fälle durch ein noch so frühzeitiges Eingreifen zu retten. Aber zwischen diesen hoffnungslosen, immerhin seltenen Fällen und den spontan zum Stillstand kommenden liegen gewiss eine Menge von Uebergangsformen, die wir nach unseren bisherigen Erfahrungen durch frühzeitige zweckmässige operative Behandlung günstig beeinflussen können. Ich habe bei diesen Betrachtungen zunächst nur diejenigen Fälle von acuter septischer fortschreitender Peritonitis im Auge, bei denen die Entzündung als secundäre Erkrankung ausgeht von einem bestimmten Infectionsherd in der Peritonealhöhle oder deren Um-

gebung. Sie bilden freilich die überwiegende Mehrzahl aller Fälle, so sehr, dass die übrigen fast als Seltenheiten zu bezeichnen sind. Zu diesen gehören die Fälle von acuter Peritonitis bei allgemeiner Sepsis und Pyämie, die wir uns auf dem Wege der Metastase entstanden zu denken haben; dahin gehören auch wohl die nach schweren Verbrennungen und bei Nierentzündungen gegen Ende des Lebens beobachteten. Sie haben das Gemeinsame, dass sie als Theilerscheinungen einer schweren Allgemeinerkrankung kaum jemals Gegenstand einer chirurgischen Behandlung sein werden. Ich besitze trotz einer langjährigen Thätigkeit an einem grossen Krankenhaus keine eigenen Erfahrungen über dieselben. Vielleicht noch seltener sind die Fälle von „idiopathischer" Peritonitis. Die Acten über diese sind noch lange nicht abgeschlossen. Dass aber solche vorkommen, dürfen wir nach zuverlässigen Beobachtungen nicht bezweifeln. Freilich kann ich mich des Eindrucks nicht erwehren, dass wenigstens ein Bruchtheil dieser, namentlich in früherer Zeit häufiger veröffentlichten Fälle den tuberculösen Peritonitisformen zuzurechnen ist. Eine idiopathische acute Peritonitis ist jedenfalls ein so seltenes Vorkommniss, dass ich gegen eine nicht durch eine sehr sorgfältige Section bestätigte Diagnose die grössten Zweifel nicht unterdrücken könnte, obwohl es im Hinblick auf das relativ häufige Vorkommen idiopathischer acuter Entzündungen an andern serösen Häuten von vorn herein eher auffallend ist, dass sie nicht häufiger am Peritoneum vorkommen. Wenn ich die in der Litteratur dieser Erkrankung beschriebene Symptomatologie überblicke, so unterscheiden sich die Symptome der weit vorgeschrittenen Fälle von idiopathischer Peritonitis in nichts Wesentlichem von den secundären Peritonitiden; die Anfangssymptome sind ebenso wechselnd und vieldeutig, und die Diagnose ist, da ein primärer Krankheitsherd fehlt, noch schwieriger. Mir sind bei Erwachsenen keine Fälle vorgekommen, bei denen die Diagnose einer idiopathischen Peritonitis unanfechtbar gewesen wäre; ich erinnere mich nur einiger weniger, Kinder betreffender Fälle, bei denen ich grosse intraperitoneale Abscesse mit geruchlosem Eiter eröffnet habe, die sich im Laufe einer acut entstandenen Peritonitis gebildet hatten, und bei denen kein Verdachtsmoment weder für eine tuberculöse noch irgend eine andere Krankheit vorlag.

Nach diesen Bemerkungen kehre ich zu den schon charakterisirten, uns allen geläufigen Formen der acuten fortschreitenden Peritonitis zurück und möchte in erster Linie die verschiedenen Arten ihres Beginnes vom pathologisch-anatomischen Standpunkt aus betrachten. Man kann 4 Gruppen unterscheiden, die in ganz typischer Weise vorkommen und deren Unterscheidung auch zum bessern Ver-

ständniss der klinischen Erscheinungen beitragen dürfte. Diese Unterscheidung verliert dadurch nicht an Werth, dass, wie dies in der Natur aller pathologischen Processe liegt, häufig mannigfaltige Uebergangsformen auftreten.

Bei der ersten Gruppe erfolgt die Infection und Entzündung des Bauchfells durch Einbruch infectiösen Materials in den bis dahin gesunden Peritonealsack von einem subperitoneal gelegenen Entzündungsherd aus. Das infectiöse Material gelangt an die Peritonealoberfläche, ehe durch entzündliche Verklebung der der Perforationsstelle anliegenden Theile die übrige Bauchhöhle abgeschlossen ist. Für das praktische Bedürfniss müssen wir, wie ich glaube, daran festhalten, dass der Einbruch septischen Materials in den Peritonealsack auch den Beginn einer örtlichen Entzündung bedeutet. Die Richtigkeit dieses Satzes wird schwerlich in Frage gestellt durch die Ergebnisse des Experiments, nach dem pathogene Bakterien allein, ebensowenig wie chemische oder mechanische Reize, eine fortschreitende Entzündung erzeugen können. Thatsächlich werden in einem hier in Betracht kommenden Krankheitsfall die Verhältnisse immer so liegen, dass, wo pathogene Bakterien durch eine auf entzündlichem Wege entstandene Peritonealöffnung in die Bauchhöhle gelangen, immer auch gleichzeitig chemische oder mechanische Reize sofort zur Wirkung kommen.

In der grossen Mehrzahl der Fälle hat der primäre Entzündungsherd seinen Sitz in einem der Unterleibsorgane, welche von Peritoneum überkleidet sind; aber man thut gut, sich immer wieder daran zu erinnern, dass ein solcher Durchbruch gelegentlich einmal auch von allen dem parietalen Bauchfell benachbarten Organen erfolgen kann. So erinnere ich mich eines Falls von tödtlich verlaufener Peritonitis durch Perforation eines tiefliegenden abscedirenden Leistenbubos in die Bauchhöhle, und die Fälle von Perforation eines Empyems oder eines paranephritischen oder überhaupt retroperitonealen Abscesses gehören nicht zu den sehr grossen Seltenheiten.

Bei einer zweiten, sich eng an die erste anschliessenden Gruppe erfolgt der Durchbruch von einem schon intraperitoneal gelegenen, aber abgekapselten Entzündungsherd aus in einen noch intacten Abschnitt der Peritonealhöhle; aber dieser intraperitoneale Herd ist selbst wieder im Anschluss an einen subperitoneal gelegenen Entzündungsherd entstanden.

Bei einer dritten Gruppe kommt die fortschreitende Peritonitis zu Stande durch Fortschreiten der Entzündung von einem extraperitonealen oder intraperitonealen, aber abgekapselten Herd auf das gesunde Peritoneum entlang den Lymphbahnen, durch ein Weiterschreiten

„per continuitatem". Gute Beispiele für diese Art des Beginns sind die sicher constatirten Fälle, bei denen der Ausgangspunkt eine eitrige Epityphlitis ist, und wo auch die genaueste Untersuchung des mehr oder weniger schwer veränderten Organs keine Perforation nachzuweisen vermochte. Zu dieser Gruppe gehören auch manche Fälle der Mikulicz'schen progredienten fibrinös-eitrigen Peritonitis, bei denen sich die Entzündung von intraabdominalen Abscessen aus ohne Perforation immer weiter verbreitet; ferner die nicht allzu seltenen Fälle von fortschreitender Peritonitis nach septischer Entzündung im Bereich des subperitonealen Gewebes, wie z. B. nach Verletzung der Blase oder septischen Processen im pericystitischen Gewebe u. s. w.

Bei einer vierten Gruppe erfolgt die Entzündung des Bauchfells nicht durch Infection von einem schon bestehenden Entzündungsherd aus, sondern dadurch, dass Entzündungserreger, wie wir es uns jetzt vorstellen, auf mechanischem Wege in die Bauchhöhle gelangen und hier die Bedingungen für ihre Weiterentwicklung vorfinden. Dies geschieht entweder bei Gelegenheit der Eröffnung der Bauchhöhle oder des Darmtractus zu operativen Zwecken oder bei zufälligen Verletzungen der Bauchdecken oder des Darmtractus. Dass die Bedingungen für die Weiterentwicklung der Entzündungserreger bei Traumen der Unterleibshöhle an den durch diese entstandenen Wunden immer gegeben sind, versteht sich von selbst, und auch bei den Laparotomien, die wir zu irgend einem Zweck unternehmen, ist so gut wie immer durch die mechanischen Insulte, welche die Bauchhöhle und die Organe, an denen wir operiren, ausgesetzt sind, der Boden für die Entwicklung von Krankheitserregern vorbereitet. Den Ausgangspunkt einer etwaigen fortschreitenden Peritonitis müssen wir also nach Traumen selbstverständlich an den von dem Trauma getroffenen Theilen, nach Laparotomien in erster Linie an denjenigen Organen suchen, die mit unseren Händen und Instrumenten in Berührung gekommen sind. Ueber die Möglichkeit einer Infection von der Luft aus, in der wir operiren, gehen bekanntlich die Ansichten auseinander.

Eine fortschreitende Peritonitis nach zufälligen Verletzungen des Darms oder des Magens ist auch heute noch ein gewöhnliches Ereigniss; bei den Operationen am Magen und Darm haben wir uns allmälig eine ziemlich grosse Sicherheit in der Abwendung der Infectionsgefahr erworben, aber alle, auch die geübtesten Chirurgen haben bei diesen Operationen immer noch mit einem gewissen Procentsatz von Todesfällen an fortschreitender Peritonitis zu rechnen. Dagegen sind die schweren Formen dieser Krankheit nach Laparotomien, bei denen der Darmtractus nicht eröffnet wird, bekanntlich geradezu eine

Seltenheit geworden, wenn sie wohl auch keinem vielbeschäftigten Chirurgen ganz erspart bleiben. Leichtere Formen kommen, wie ich glaube, häufiger vor, als meist angenommen wird und sie werden sich wohl auch nicht ganz vermeiden lassen, so lange wir nicht im Stande sind, die Atmosphäre, in der wir arbeiten, zu sterilisiren. Ich kann trotz aller experimenteller Ergebnisse nicht daran glauben, dass die Luft, in der wir operiren, eine quantité négligeable sein soll. Dass wir auch nach lang dauernden Laparotomien nicht häufiger fortschreitende peritoneale Entzündungen bekommen, hat meines Erachtens seinen Grund darin, dass der Organismus diese leichten, bei langen Laparotomien fast unvermeidlichen Infectionen durch Resorption der Entzündungserreger und Entzündungsproducte überwindet. Wo in einem Organismus die Bedingungen dazu fehlen, wie bei alten Leuten oder bei Individuen mit mangelhafter Herzthätigkeit, sei es, dass diese schon vor der Operation bestanden hat oder sich während derselben mit ihren mannigfaltigen Schädlichkeiten entwickelt hat, führen auch diese leichten Infectionen zum Tode oder tragen wenigstens zum tödtlichen Ausgang in erheblichem Grade bei. Bei der Section finden wir dann ausser einem mehr oder weniger ausgesprochenen Meteorismus, meist auch nur eines Theils des Darmtractus, zuweilen nur noch eine leichte Injection der Serosa namentlich an den Stellen, an welchen die Darmschlingen weniger fest aneinander lagen, allenfalls noch eine geringe Trübung der Serosa. Der bakteriologische Beweis, dass es sich bei diesen Fällen in der That um eine „leichte" Form von peritonealer Infection gehandelt hat, ist ja bei einer Section in unanfechtbarer Weise nicht zu erbringen. Man ist geneigt in solchen Fällen, geringfügige hypostatische Processe, oder auch Veränderungen am Herzmuskel, die manchmal gleichzeitig gefunden werden, als hauptsächlichste Todesursache anzusehen. Diese haben gewiss mit zu dem tödtlichen Ausgang beigetragen; der klinische Verlauf aber, namentlich die Temperaturverhältnisse, anfangs subfebrile, oft gegen das Ende höher werdende Temperaturen einhergehend mit Störungen der Darmthätigkeit, beginnender Meteorismus u. s. w. sprechen entschieden in vielen der in Betracht kommenden Fälle für einen peritonitischen Process.

Die Diagnose einer schon weit vorgeschrittenen Peritonitis mit den bekannten Symptomen der Darmlähmung, des Meteorismus, Erbrechens, der weitverbreiteten Druckempfindlichkeit und des bekannten ominösen Gesichtsausdrucks, den man schon als abdominellen Habitus bezeichnet hat, ist bekanntlich leicht zu stellen. Ich habe schon erwähnt, dass Fälle von idiopathischer, acuter septischer Peri-

tonitis jedenfalls solche Seltenheiten sind, dass wir berechtigt sind. dieser Diagnose immer das allergrösste Misstrauen entgenzubringen. In der Praxis dürfen wir uns bei der einfachen Diagnose Peritonitis nicht begnügen, sondern müssen immer den primären Herd der Infection festzustellen suchen. Es giebt kaum eine Krankheit, wo zur Stellung einer sicheren Diagnose nach dieser Richtung hin die genaue Kenntnis nicht nur des ganzen Verlaufs der augenblicklich vorliegenden Krankheit, sondern auch etwaiger früherer Krankheitszustände so wichtig ist, als gerade bei der fortschreitenden Peritonitis. In den Fällen, in denen sich die ganze Krankheit unter unseren Augen entwickelt hat, werden wir selten im Zweifel sein; wenn wir aber vor einen Kranken mit weit vorgeschrittener Peritonitis gestellt werden, über dessen Vorgeschichte uns jede Kenntniss fehlt, wird es oft bei dem grössten Scharfsinn nicht möglich sein, den Ausgangspunkt festzustellen. Ich beabsichtige nicht, die Differentialdiagnose der fortschreitenden Peritonitis überhaupt hier zum Gegenstand einer Besprechung zu machen, sondern möchte mich darauf beschränken, die Erscheinungen zu erörtern, welche sich beim Beginn dieser Krankheit in ihren verschiedenen Formen darbieten, im Hinblick auf die relativ günstigen Erfolge einer eingreifenden chirurgischen Therapie zu Beginn der Krankheit und der traurigen Prognose in den meisten der weit vorgeschrittenen Fälle.

Man würde sich sehr irren, wenn man glaubte, dass in allen Fällen, auch den schliesslich tödtlich verlaufenden, der Beginn sich klinisch durch besonders auffällige Erscheinungen ankündigen würde. Im Allgemeinen kann man sagen, dass je schwerere Symptome die Erkrankung darbietet, welche zu der progressiven Peritonitis Veranlassung giebt, um so eher der Beginn des Uebergreifens der Entzündung auf die gesunde Peritonealhöhle übersehen wird. Für die überaus grosse Mehrzahl der Fälle der beiden ersten Gruppen sind das erste Symptom plötzlich auftretende Unterleibsschmerzen, ein bekanntlich sehr vieldeutiges Symptom; es ist zuweilen, aber durchaus nicht immer, von Erbrechen begleitet. Von grossem diagnostischem Werth ist es nur dann, wenn wir einen Kranken vor uns haben, von dem wir wissen, dass er an einer Krankheit leidet oder gelitten hat, die erfahrungsgemäss zu einer plötzlich auftretenden Peritonitis führen kann. Deuten andere gleichzeitige Erscheinungen auf Verschlimmerung jenes uns schon bekannten Krankheitsherds, so werden eben plötzlich auftretende heftige Unterleibsschmerzen unsern Verdacht auf eine beginnende Peritonitis bestärken. Auch die heftigsten Unterleibsschmerzen allein genügen bekanntlich nicht auch nur zu einer Wahrscheinlich-

keitsdiagnose; Gallensteinkoliken, Nierenkoliken, einfache Darmkoliken bis zu den schwersten Strangulationen des Darms und Aehnliches können ja in derselben Weise beginnen.

Ich möchte hier einen Augenblick bei der Localisation des Schmerzes verweilen und darauf hinweisen, dass sie wenigstens zu Beginn der Krankheit durchaus nicht immer ein sicherer Fingerzeig für den Sitz des Krankheitsherds ist. Nicht selten werden z. B. bei einer Perforation des Wurmfortsatzes, oder wenn die Peritonitis ihren Ausgang nimmt von dem Uterus oder seinen Adnexen, zuerst die Magen- oder Nabelgegend als Hauptsitz des Schmerzes bezeichnet; es ist ja auch bekannt, dass die Localisation des Schmerzes in der Gallenblasen- resp. Lebergegend Veranlassung war, irrthümlicherweise eine Epityphlitis für eine Gallensteinkolik zu halten und umgekehrt. Dabei muss ich indessen bemerken, dass ich keine Perforation eines Magengeschwüres gesehen habe, bei welcher nicht die Magengegend als Hauptsitz des Schmerzes angegeben wurde. Zuverlässiger als die Localisation des Schmerzes, aber auch nicht immer entscheidend, ist die Bestimmung des Sitzes der grössten Druckempfindlichkeit. Indessen wird auch in den Fällen, in denen zum Beginn der Erkrankung der Schmerz an eine von dem Krankheitsherd entfernte Stelle verlegt wird, oft schon nach wenigen Stunden, seltener viel später, richtig localisirt. Diagnostisch bemerkenswerth ist ferner die Erfahrung, dass beim Weiterschreiten der Entzündung auf ein Hypochondrium sehr häufig, wenn auch nicht immer, der Schmerz in der Schulter- oder Schulterblattgegend der betreffenden Seite angegeben wird.

In sehr vielen Fällen lassen die Schmerzen, nachdem sie kürzere oder längere Zeit angedauert haben, spontan wieder nach, um später — oft geradezu anfallsweise — zuweilen in der früheren Heftigkeit wiederzukehren. Dieser Nachlass bedeutet einen Stillstand des Processes nur dann, wenn die übrigen inzwischen aufgetretenen Krankheitserscheinungen auch gleichzeitig sich bessern. Die Heftigkeit des Schmerzes giebt durchaus keinen sicheren Maassstab für die Bösartigkeit der Erkrankung. Ich brauche auch nicht daran zu erinnern, dass grosse Gaben narkotischer Mittel den Schmerz fast immer, wenn nicht ganz zu beseitigen, so doch erträglich zu machen im Stande sind, und dass eben diese Thatsachen bei der Beurtheilung eines Falls in Betracht zu ziehen sind.

Bekanntermaassen sind plötzlich auftretende sehr heftige Schmerzen häufig begleitet von einer Reihe von Erscheinungen, die gewöhnlich als Reflexerscheinungen aufgefasst werden, wie Beschleunigung oder Verlangsamung des Pulses, Beschleunigung der Respiration, ab-

norme Blässe oder Röthung der Gesichtshaut, ängstlicher Gesichtsausdruck, zuweilen Schweisse, Schüttelfröste u. dgl. Alle diese Erscheinungen können auch zu Beginn einer fortschreitenden Peritonitis sich zeigen, gestatten aber so wenig wie die Heftigkeit des Schmerzes einen Schluss auf die Bösartigkeit der Entzündung.

Wir müssen also festhalten, dass es eine grosse Anzahl von Peritonitisfällen giebt, bei denen plötzlich auftretende heftige Schmerzen mit den eben erwähnten Reflexerscheinungen oder ohne solche, das erste und einzige Symptom der beginnenden Erkrankung sind und bei denen die übrigen als Schulsymptome einer Peritonitis bekannten Erscheinungen erst später bald langsamer, bald rascher hinzutreten. Die grosse Mehrzahl dieser Fälle gehören den beiden ersten der oben aufgestellten Gruppen an. Es sei aber gleich bemerkt, dass plötzlich auftretender heftiger Schmerz nicht allein diese sogenannte Perforationsperitonitis einleitet, sondern dass auch die rasch verlaufenden, maligneren Formen der 3. Gruppe ebenso acut mit einem heftigen Schmerzanfall einsetzen können.

In den bösartigen Fällen gesellen sich nun zu den Unterleibsschmerzen oft in sehr rascher Folge, aber nicht immer in derselben Aufeinanderfolge, die bekannten, oben erwähnten Peritonitissymptome. Wenn die Peritonitis sich nicht unter unseren Augen entwickelt und fortschreitet, und wir den Kranken erst einige Stunden nach Beginn der Erkrankung sehen, so kann sich uns in den bösartigsten Fällen schon zu dieser Zeit der ganze bekannte Symptomencomplex der ausgebildeten „allgemeinen" Peritonitis darbieten. Nur ein Symptom, das in den späteren Stadien auch der langsam verlaufenden Fällen nie fehlt, werden wir fast constant in diesen eben erwähnten rasch sich abspielenden Fällen in der ersten Zeit vermissen, nämlich die meteoristische Auftreibung des Leibes — selbstverständlich wenn sie nicht schon vor Beginn der Peritonitis bestanden hat. Der Leib ist, wenn seine Configuration sich überhaupt ändert, anfangs eher flacher in Folge einer tonischen Contraction der Bauchmusculatur, die man meist auf der Seite des Krankheitsherdes relativ stärker ausgesprochen findet, als auf der anderen. Diese letztere Erscheinung kann in den Fällen, in denen Zweifel über den Ausgangspunkt bestehen, sogar von diagnostischem Werth sein. Eine Auftreibung der Därme macht sich aber meist sehr bald nicht durch eine stärkere Hervorwölbung der Bauchwand, sondern durch einen Höherstand des Zwerchfells und ein entsprechendes Hinaufrücken der unteren Grenze der Leberdämpfung bemerklich; das Fehlen einer Leberdämpfung nach innen von der Mamillarlinie ist nichts ungewöhnliches zu einer Zeit, zu

welcher eine nennenswerthe sichtbare meteoristische Auftreibung des Leibes noch fehlt. Fälle von fortschreitender Peritonitis, bei denen am zweiten, ja selbst dritten Tag der Leib noch fast flach, jedoch stark gespannt war, aber das Zwerchfell ungewöhnlich hoch stand, habe ich wiederholt gesehen.

Den rapid verlaufenden Fällen mit raschem Auftreten des ganzen Symptomencomplexes der fortschreitenden Peritonitis, bei denen die Diagnose sich von selbst aufdrängt, stehen andere gegenüber, bei denen die ominösen Symptome ganz allmälig, in ausgesprochener Weise oft erst am zweiten oder dritten Tage, zuweilen noch später, in die Erscheinung treten, wo sich aber die Diagnose doch schon lange vorher mit grosser Bestimmtheit stellen lässt. Unerlässlich ist aber ein genaues Verfolgen der Weiterentwickelung des örtlichen Krankheitsprocesses sowohl als des gesammten Krankheitszustandes, nicht von 24 zu 24 Stunden, sondern von Stunde zu Stunde, wobei im Auge zu behalten ist, dass es sich bei der fortschreitenden Peritonitis im Gegensatz zu den anderen, mit ihr zu verwechselnden Krankheitsprocessen einerseits um eine zu immer ausgesprochener Darmlähmung führende Unterleibskrankheit, andererseits aber auch um einen räumlich fortschreitenden entzündlichen Process in der Bauchhöhle handelt. So finden wir fast immer schon wenige Stunden nach dem Einsetzen der Entzündung eine Steigerung der Temperatur; sie kann sehr hoch sein, häufig aber nur wenige Zehntel über der normalen betragen. Die Höhe der Temperatur giebt so wenig wie die Heftigkeit des Schmerzes einen Massstab für die Schwere der Erkrankung; aber ich lege gerade auch auf diese geringen Temperatursteigerungen innerhalb der ersten 12—24 Stunden einen grossen diagnostischen Werth, da sie bei den meisten differential-diagnostisch hier in Betracht kommenden Krankheiten in der ersten Zeit fehlen. In den späteren Stadien der Peritonitis finden sich bekanntlich häufig genug normale oder gar subnormale Temperaturen gerade bei den bösartigsten Formen; dann aber ist meist die Diagnose durch andere Erscheinungen und durch den ganzen sonstigen Verlauf schon gesichert. Bei einer acut entstandenen mechanischen Unwegsamkeit des Darmes, sei sie durch eine innere Einklemmung, durch eine Achsendrehung oder durch eine Intussusception bedingt, bei einer plötzlichen Verlegung des Ureters durch einen Stein ist die Temperatur fast immer in den ersten 24 Stunden, häufig viel längere Zeit normal; ein Ansteigen in solchen Fällen bedeutet immer eine entzündliche Complication. Dass gelegentlich auch einmal bei einer mit schweren Collapserscheinungen einsetzenden Peritonitis die Temperatur während des Collapses subnormal sein

kann, weiss ich wohl; aber gerade in diesen Fällen wird sie schon ganz kurze Zeit nachher, wenn auch vielleicht nur wenig, ansteigen.

Ich habe schon bemerkt, dass Meteorismus in der ersten Zeit der Krankheit gewöhnlich fehlt; dass er aber eine fast constante Erscheinung in den vorgerückteren Stadien des Peritonitis ist, ist bekannt. Seine allmälige oder raschere Entwickelung ist aber ähnlich wie die Verschlechterung des Pulses weniger diagnostisch als prognostisch von Bedeutung.

Nach dem Gesagten gewinnt also die Diagnose auf fortschreitende Peritonitis an Bestimmtheit, wenn sich zu plötzlich aufgetretenen heftigen Leibschmerzen, die von einem bestimmten Herd ausgehen, eine Temperatursteigerung, auch wenn sie nicht hoch ist, hinzugesellt und der druckempfindliche Bezirk sich stetig weiter ausdehnt. Ansteigen und Schlechterwerden des Pulses, Auftreten von Meteorismus, Verschlechterung des Gesichtsausdruckes sind bei rasch fortschreitenden Fällen schon in den ersten Tagen constante Begleiterscheinungen. Sie können aber bei relativ milden Fällen, die, sich selbst überlassen doch zum Tode führen, in den ersten 24 Stunden ganz fehlen und auch dann erst nur ganz allmälig in die Erscheinung treten. Ich habe wiederholt Fälle von Perforationsperitonitis bei Epityphlitis gesehen, in denen 48 Stunden nach dem Auftreten der Perforation wohl eine schon sehr ausgedehnte, gewöhnlich durch Morphium gemilderte Druckempfindlichkeit bestand, die Temperatur hoch, das Aussehen aber keineswegs beängstigend war und der Puls voll und kräftig und seine Frequenz der Temperatur nicht entsprechend. Das durch die Temperatursteigerung geröthete congestionirte Gesicht des Kranken, die relative Euphorie durch die Wirkung der Narkotica kann die Schwere der Erkrankung verdecken. Ich möchte selbstverständlich die narkotischen Mittel, speciell das Morphium und Opium, bei der Behandlung der Peritonitis nicht missen, aber man muss sich immer wieder daran erinnern, dass diese Mittel zuweilen durch ihre schmerzstillende Wirkung die Beurtheilung des Krankheitsfalles ausserordentlich erschweren; der entzündliche Process kann unentwegt weiter schreiten, während das Erbrechen unter dem Einfluss grosser Morphiumgaben nachgelassen hat und die Schmerzen verschwunden sind; auch die Controlle über die Ausdehnung des druckempfindlichen Bezirks ist erschwert, und es ist deshalb in solchen Fällen auch eine relativ geringe Druckempfindlichkeit von diagnostischer Bedeutung. Ich möchte ferner darauf aufmerksam machen, dass bei hohem Fieber der bekannte ominöse Gesichtsausdruck auch bei sonst sehr malignen Fällen in den ersten zweimal 24 Stunden häufig nicht beobachtet wird, und dass er noch in viel

auffälligerer Weise günstig beeinflusst wird durch grosse und häufige Campherdosen. Freilich habe ich immer gefunden, dass dieses Mittel in den von Anfang an schweren oder in den relativ milderen, aber schon weit vorgeschrittenen Fällen zwar die Katastrophe hinauszuschieben, nicht aber abzuwenden im Stande ist.

Es ist ferner bemerkenswerth, wenn auch schwer erklärlich, dass in der überaus grossen Mehrzahl der Fälle mit dem Beginn der Erkrankung auch derjenige Theil des Darmtractus, der unterhalb des von der Entzündung zuerst befallenen Theiles gelegen ist, seinen Inhalt nicht mehr weiter befördert, dass mit anderen Worten Stuhl- und Windverhaltung auftritt. Diese Erscheinung theilt die fortschreitende Peritonitis mit den verschiedenen Formen des acuten mechanischen Darmverschlusses und was nicht so allgemein bekannt ist, mit sehr vielen Fällen von „Koliken" im Gebiet des Unterleibes, namentlich mit Nieren- und Ureterenkoliken; sie ist also differentialdiagnostisch gegenüber den oben genannten Erkrankungen nicht von grosser Bedeutung, und doch bestehen einige Unterschiede. Es ist schon von verschiedenen Seiten, besonders von Rehn darauf aufmerksam gemacht worden, dass bei einer acuten mechanischen Verschliessung des Darms an irgend einer Stelle gewöhnlich eine lebhafte Peristaltik oberhalb des Verschlusses auftritt, und dementsprechend auch Darmgeräusche hörbar sind, während diese Darmbewegungen bei einer Peritonitis fehlen. Dieser Satz ist freilich bei Peritonitis in den Anfangsstadien cum grano salis zu verstehen. Wo zu Beginn einer acuten Unterleibserkrankung laute Darmgeräusche, von heftigen Kolikschmerzen begleitet, hörbar sind, wo wir sogar die Peristaltik der Därme durch die Bauchdecken hindurch sehen können, da kann es sich um keine beginnende Peritonitis handeln, und wo wir nach mehrtägigem Bestehen einer Unterleibserkrankung auch nur mit dem Stethoskop regelmässige Darmgeräusche hören können und wo häufige Blähungen per anum abgehen, da ist entweder eine vorher constatirte fortschreitende Peritonitis zum Stehen gekommen oder aber es handelt sich gar nicht um eine solche. Auf der anderen Seite aber dürfen wir aus einigen spärlichen Darmgeräuschen, die wir nach längerem Auscultiren entdecken, eine beginnende Peritonitis ebensowenig ausschliessen, als der Abgang einiger weniger Blähungen, ja selbst diarrhoischer Stühle uns veranlassen darf, die Diagnose einer schon weit vorgeschrittenen Peritonitis aufzugeben.

Was den bekannten ominösen Gesichtsausdruck betrifft, so ist schon die Rede davon gewesen, dass er zu Beginn der Erkrankung gewöhnlich nur bei den ganz bösartigen Formen beobachtet wird.

Im späteren Verlauf der Krankheit wird man ihn aber auch bei den relativ milden Formen kaum jemals vermissen, und auf alle Fälle muss eine Verschlechterung der Gesichtszüge, im Sinne dieses jedem Praktiker wohlbekannten „abdominellen" Habitus, immer als ein ernstes Symptom angesehen werden, selbst wenn keine sehr auffallende Verschlimmerung der übrigen Erscheinungen bemerkbar ist. Auf den zweifellos günstigen Einfluss grosser Campherdosen auf den ganzen Habitus des Patienten habe ich schon oben aufmerksam gemacht. Dieser Habitus abdominalis ist natürlich nicht als pathognomonisch für die fortschreitende Peritonitis oder auch nur für die septischen Processe des Unterleibes überhaupt anzusehen. Er ist charakteristisch für alle Erkrankungen, bei denen der Organismus unter dem Einfluss einer schweren allgemeinen septischen Infection oder einer Intoxication überhaupt steht, die gewöhnlich von Zeichen der Herzschwäche begleitet sind. Allenfalls lässt sich vielleicht hinzufügen, dass gerade bei den septischen Unterleibserkrankungen der Gesichtsausdruck noch dadurch etwas Eigenartiges bekommt, dass durch Aufhebung oder Abschwächung der Zwerchfellathmung eine, übrigens dem Patienten nicht zum Bewusstsein kommende, Dyspnoe in den Gesichtszügen zum Ausdruck kommt. Jedenfalls aber sind die septischen Unterleibserkrankungen — die puerperalen einbegriffen — diejenigen, bei denen der Arzt jenen ominösen Gesichtsausdruck am häufigsten zu beobachten Gelegenheit hat, und seinem häufigen Vorkommen gerade bei diesen Erkrankungen verdankt er die Bezeichnung des abdominellen Habitus. Es ist schwer oder unmöglich, ihn mit Worten zu definiren, und dem subjectiven Ermessen des Arztes ist in seinem Erkennen ein weiter Spielraum gegeben. Scharfblick und Erfahrung spielen hier eine grosse Rolle. Es giebt aber, wie ich glaube, kaum eine Krankheit, bei welcher die Ueberwachung des Gesichtsausdruckes so wichtig ist, als gerade bei der fortschreitenden Peritonitis.

Auch über das Verhalten des Pulses zu Beginn der Erkrankung noch einige Worte. Es ist ausserordentlich wechselnd. Ein langsamer oder wenig beschleunigter Puls zu Anfang der Erkrankung lässt keineswegs immer auf einen gutartigen Verlauf schliessen, während allerdings ein frequenter, elender Puls nach Rückgang etwaiger anfänglicher Collapszustände als Ausdruck einer grossen Herzschwäche immer eine sehr bedenkliche Erscheinung ist. Ein stetiges Ansteigen der Pulsfrequenz ist immer ungünstiger zu beurtheilen, als etwa ein Ansteigen der Temperatur, während differentialdiagnostisch gerade die Erhöhung der Temperatur in der ersten Zeit, wie ich schon erwähnt habe, viel wichtiger erscheint.

Den in ihrem weiteren Verlauf ausserordentlich mannigfaltigen Fällen mit plötzlichem, oft stürmischem Beginn stehen andere gegenüber, deren Beginn sich klinisch keineswegs durch irgend welche auffälligen Erscheinungen bemerklich macht. Die Diagnose des Beginnes ist oft mit den grössten Schwierigkeiten verbunden, auch wenn sich der ganze Krankheitsverlauf unter unseren Augen abspielt. In ihrer überwiegenden Mehrzahl gehören diese Fälle in die dritte und vierte der oben aufgestellten Gruppen. Je schleichender und langsamer der Entzündungsprocess von dem Infectionsherd auf das gesunde Peritoneum übergreift, je schwerer die Krankheitserscheinungen sind, die der Entzündungsherd verursacht, von dem aus sich die fortschreitende Peritonitis entwickelt, je schwerer das Allgemeinbefinden ist zur Zeit des Einsetzens der peritonealen Entzündung — ich denke dabei namentlich an die Fälle der vierten Gruppe — um so leichter wird der Beginn der Erkrankung übersehen, und wir werden die ganze Schwere des Falles oft erst gewahr, wenn die Entzündung sich auf dem Bauchfell schon so weit verbreitet hat, dass eine Rettung nicht mehr möglich ist. Genaue Ueberwachung des primären Krankheitsherdes, genaue Beobachtung des ganzen Habitus des Kranken werden uns auch bei solchen schwer zu beurtheilenden Fällen manchmal auf die richtige Diagnose führen. Abgesehen aber von dem plötzlichen Auftreten oft heftiger Schmerzen, welche in der Mehrzahl der Fälle der ersten und zweiten Gruppe uns in auffälliger Weise den Beginn einer Complication ankündigt, unterscheiden sich die schleichend beginnenden Fälle in ihrem späteren Verlauf in nichts von den plötzlich und stürmisch beginnenden.

Die der vierten Gruppe angehörenden Fälle von fortschreitender Peritonitis nach Verletzung des Darmtractus, zeigen in ihrem Verlauf die grösste Aehnlichkeit mit den Fällen der ersten Gruppe mit dem Unterschied, dass die durch die Verletzung an sich bedingten schweren Erscheinungen häufig die Symptome des Beginnes der Peritonitis nicht sicher erkennen lassen.

Eine ganz eigenartige Stellung nehmen die Peritonitisfälle nach operativen Eingriffen in der Bauchhöhle auch insofern ein, als sie eben von demjenigen Bezirk der Bauchhöhle ihren Ausgang nehmen, von dem wir erst kurz vorher bei der Operation direct Einsicht genommen haben. Wir kennen die Angriffspunkte einer etwaigen Infection, wir rechnen nach jeder Laparotomie mit der Möglichkeit einer fortschreitenden peritonealen Entzündung, beobachten den Operirten darauf hin und doch ist gerade in diesen Fällen die Diagnose des Beginns der Entzündung meist ausserordentlich schwer, häufig un-

möglich. Der Beginn der Entzündung fällt meist in die Zeit, in welcher die Operirten noch Krankheitserscheinungen darbieten, die als directe Folgen des operativen Eingriffes selbst und der gewöhnlich unvermeidlichen Narkose anzusehen sind, und von denen die häufigsten, wie der Unterleibsschmerz, das Erbrechen, die Windverhaltung eben auch gewöhnlich die ersten Erscheinungen einer beginnenden, schleichend sich entwickelnden Peritonitis sind. So kommt es, dass in vielen Fällen an Stelle der Operations- und Chloroformnachwehen ganz unvermerkt die Peritonitiserscheinungen treten. Lange Dauer der Chloroformnachwehen oder gar eine Steigerung dieser Beschwerden zu einer Zeit, zu der sie gewöhnlich nachzulassen pflegen, sind immer verdächtig. Nicht selten hat die Ausdehnung der peritonealen Entzündung, wenn die Zunahme des Meteorismus, der Pulsfrequenz, die Vergrösserung des druckempfindlichen Bezirkes, Verschlechterung des ganzen Krankheitshabitus keinen Zweifel mehr an der Diagnose übrig lassen, dann schon, wie schon erwähnt, einen bedenklichen Grad erreicht. Die Diagnose ist natürlich leichter, wenn die Operations- und Chloroformfolgen schon in zweifellosem Rückgang begriffen oder schon ganz überwunden waren und von Neuem sich Aufstossen, Erbrechen, Windverhaltung, wohl auch Schmerzen einstellen, der Puls frequenter wird und der Leib sich aufzutreiben beginnt, namentlich unter gleichzeitigem Auftreten kleinerer oder grösserer Temperatursteigerungen. Der weitere Verlauf kann sich dann so mannigfaltig gestalten, wie bei den anderen Peritonitisformen, von denen schon die Rede war. Schwankungen in dem Verlauf, Begrenzung der Entzündung mit folgender Heilung kommen selbstverständlich hier wie dort vor. Der Organismus steht im Kampf mit der infectiösen Entzündung. Die bösartigen Formen wird auch ein kräftiger jugendlicher Organismus nicht überwinden, aber es giebt Fälle von relativ mildem Charakter, zumal bei unserer gegenwärtigen aseptischen Operationsmethode, in denen selbst ein geschwächter Körper nicht nothwendig zu unterliegen braucht. Dass solche Besserungen gerade in der allerersten Zeit der Erkrankung die Diagnose erschweren, liegt auf der Hand.

Dass zuweilen auch nach Unterleibsoperationen der Beginn der Peritonitis in ganz ähnlicher Weise sich schärfer kennzeichnet, wie bei den oben besprochenen Fällen, daran brauche ich kaum besonders zu erinnern. Wenn nach einer Darmnaht die Nahtlinie plötzlich nachgiebt und die Bauchhöhle von austretendem Darminhalt überschwemmt wird, wenn nach der Operation einer eingeklemmt gewesenen, aber reponirten Darmschlinge sich nachträglich eine Gangrän ausbildet

und eine Perforation erfolgt, so können sich die Erscheinungen vollständig mit den Peritonitisfällen der ersten und zweiten Gruppe decken.

Ich komme nun zu der Frage der operativen Behandlung. Ich habe oben die Gründe auseinandergesetzt, weshalb ich es für richtiger hielte, die Bezeichnung „diffuse" und „allgemeine" Peritonitis in dem bisher gebräuchlichen Sinne fallen zu lassen und schon erwähnt, dass vielleicht auch die Therapie einen Nutzen daraus ziehen würde, wenn schon in der Bezeichnung der in Rede stehenden Krankheit das Fortschreiten des Processes und nicht seine Ausdehnung betont würde. Von diesem Gesichtspunkt aus würde dann ganz allgemein, wie ich schon oben gesagt habe, die Indication für einen chirurgischen Eingriff dahin lauten, dass dieser wo möglich zu erfolgen habe, ehe der Process diffus und allgemein im eigentlichen Sinne des Wortes geworden ist. Ich habe des weiteren schon darauf aufmerksam gemacht, dass viele Fälle von perforirender Epityphlitis mit ihrem stürmischen Beginn und nachherigem günstigem Verlauf als Fälle von fortschreitender Peritonitis mit spontaner Begrenzung aufzufassen sind. Dafür sprechen auch die Operationsbefunde bei vielen perityphlitischen Abscessen. Bei den grossen, oft vielbuchtigen intraperitonealen Abscessen, die wir zuweilen bei der Operation der umschriebenen Perityphlitis blosslegen, ist es schwer denkbar, dass die adhäsive Entzündung zwischen den diese Abscesse begrenzenden Darmschlingen das Primäre sei, und die eitrige oder jauchige Einschmelzung der Adhäsionen erst nachträglich sich gebildet habe. Ich denke mir, dass die spontane Begrenzung einer fortschreitenden Peritonitis gerade bei der perforirenden Epityphlitis deshalb relativ häufig vorkommt, weil der kleine Wurmfortsatz gewöhnlich nur geringe Massen von Infectionsmaterial in die Bauchhöhle austreten lässt. Wo, wie z. B. bei einem perforirenden Magengeschwür oder einer grossen Magen- oder Darmwunde, die Bauchhöhle gleich von massenhaftem Infectionsmaterial überschwemmt wird, wo die Bedingungen der Weiterverbreitung desselben auch mechanisch günstiger sind, als in dem am unteren Ende der Fossa iliaca gelegenen Processus vermiformis, wird eine spontane Begrenzung der Entzündung sehr viel seltener vorkommen.

Wollen wir uns klar machen, wie ein operativer Eingriff im Stande sein kann, eine fortschreitende Peritonitis zum Stillstand und zur Heilung zu bringen, so müssen wir davon ausgehen, dass auch durch die energischeste Einwirkung unserer antiseptischen Mittel ein entzündetes Peritoneum ebensowenig desinficirt werden kann, als irgend ein anderes entzündetes Gewebe. Alles was wir durch eine

Operation erreichen können, ist einmal, dass wir den Infectionsherd ausschalten und dadurch den Uebergang weiteren Infectionsmaterials von diesem in die Bauchhöhle unmöglich machen, ferner dass wir Secretansammlungen innerhalb der letzteren entfernen und endlich für eine möglichste Ableitung des nach der Operation aus den entzündeten Bezirken sich bildenden Secrets Sorge tragen. Wir dürfen uns darüber keiner Täuschung hingeben, dass die letztere Bemühung bei einer schon weit ausgebreiteten Peritonitis technisch bis jetzt wenigstens nur in sehr beschränkter Weise erfolgreich sein kann, und wenn trotzdem eine Reihe auch weiter vorgeschrittener Fälle nach operativen Eingriffen zur Heilung gelangte, so ist diese Thatsache nur durch die wiederholt erwähnte Eigenschaft des Peritoneums erklärlich, mit einer gewissen Menge von Infectionsmaterial „selbst fertig" zu werden und des Weiteren dadurch, dass, ebenso wie jede mechanische oder chemische Reizung, auch eine „milde" septische Infection eine adhäsive Entzündung im Peritoneum hervorzurufen im Stande ist. Wenn allzu reichliches Infectionsmaterial in den bei der Operation nicht zugänglich gewordenen Abschnitten der Bauchhöhle zurückbleibt, wenn es nicht gelingt, den Infectionsherd auszuschalten und von diesem nach der Operation immer wieder neues Infectionsmaterial der Peritonealhöhle zufliesst, wenn bei grosser Herzschwäche die Blut- und Lymphcirculation in der Bauchhöhle darniederliegt, wenn durch Verstopfung der Lymphbahnen die Resorptionsfähigkeit des Peritoneums vermindert oder aufgehoben ist, wird der operative Eingriff nutzlos sein. Ich brauche nicht zu sagen, dass dem Chirurgen bei der operativen Behandlung der Peritonitis der ganze therapeutische Apparat, der erfahrungsgemäss die Widerstandsfähigkeit des Organismus gegen septische Infection zu erhöhen, speciell die Herzthätigkeit zu steigern im Stande ist, zur Seite stehen muss.

Der oben gegebene allgemeine Rath, operativ vorzugehen, ehe die fortschreitende Peritonitis allgemein geworden ist, hat selbstverständlich praktisch einen Werth nur dann, wenn es möglich ist, Symptome festzustellen, die darauf schliessen lassen, dass eine spontane Begrenzung der Entzündung nicht zu erwarten ist.

Unter allen Krankheiten, in deren Gefolge eine fortschreitende Peritonitis auftreten kann, sind es bekanntlich die Erkrankungen des Wurmfortsatzes, welche neben den puerperalen Erkrankungen weitaus die grösste Zahl von Peritonitisfällen liefern. Ich habe schon im Jahre 1893 in einer im Württ. Medic. Correspondenzblatt erschienenen Abhandlung „über die chirurgische Behandlung der Perityphlitis" den Standpunkt vertreten, dass wir auch den malignen Formen der fort-

schreitenden Peritonitis gegenüber nicht ganz machtlos sind und dass ein frühzeitiges entschlossenes Eingreifen zuweilen im Stande ist, auch in solchen Fällen das Leben zu erhalten. Ich habe darauf hingewiesen, dass die Hauptaufgabe darin liege, „eine beginnende progressive Peritonitis, die eben als solche noch auf einen relativ kleinen Bezirk der Bauchhöhle beschränkt ist, aber, sich selbst überlassen, unaufhaltsam weiterschreiten würde, von derjenigen Form, welche spontan oder unter dem Einfluss geeigneter, aber nicht operativer Behandlung zum Stehen kommt und die eben die sog. umschriebene Peritonitis darstellt, zu unterscheiden". Es gebe in der That bösartige Formen, bei denen man schon sehr früh, wenigstens mit ausserordentlich grosser Wahrscheinlichkeit, einen schlimmen Ausgang voraussagen könne, mit anderen Worten, bei denen auf eine Begrenzung der Bauchfellentzündung nicht zu hoffen sei. „Nicht die Heftigkeit des Schmerzes, nicht die Grösse der subjectiven Beschwerden, nicht die Höhe des Fiebers, vollends nicht der Nachweis und die Art des Exsudates, welch letzteres gewöhnlich überhaupt gar nicht nachweisbar ist, sind für die Beurtheilung dieser Fälle ausschlaggebend, sondern es ist das Bestehenbleiben oder die Verschlechterung des ominösen, eigenthümlich verfallenen, sog. abdominellen Habitus des Kranken und eine weitere Verschlechterung des Pulses, auch nachdem die das Einsetzen der Peritonitis begleitenden ersten stürmischen Erscheinungen, soweit sie die Temperatursteigerungen und die subjectiven Beschwerden betreffen, sich gemindert haben. Die örtlichen peritonealen Erscheinungen sind dabei gewöhnlich in stetigem langsameren oder schnelleren Fortschreiten begriffen. Je schwerer das allgemeine Krankheitsbild, um so früher hat der Eingriff zu geschehen; er kann in den schlimmsten Fällen schon am ersten Krankheitstage unternommen werden müssen; das oft beliebte Zuwarten bis zum andern Morgen ist in diesen Fällen verhängnissvoller, als etwa bei einer Brucheinklemmung etc."

Das damals Gesagte bezieht sich auf die bösartigen, stürmisch einsetzenden Fälle, und ich wüsste auch heute keine bestimmtere Indication zu einem frühzeitigen Eingriff gerade bei diesen Fällen aufzustellen. Ich füge nur hinzu, dass ich heute die Gefahr eines solchen Eingriffs sehr viel niedriger taxire, als früher und kein Bedenken trage, zur Operation zuzureden, wenn nur die Herzthätigkeit einer Narkose gewachsen erscheint, und sobald, und wäre dies auch nur wenige Stunden nach dem Beginne, die stürmischen Anfangserscheinungen sich gelegt haben. Aber ich möchte nach meinen Erfahrungen in den letzten Jahren einen relativ frühzeitigen Eingriff nicht auf diese malignen Fälle beschränkt wissen. Ich habe oben darauf aufmerksam

gemacht, dass eine grosse Anzahl der für die Operation fast hoffnungslosen Fälle von fortschreitender, aber vorgeschrittener Peritonitis zu Beginn der Erkrankung nicht den unmittelbar bedrohlichen Charakter zeigen, und eben der frühzeitigen Operation dieser Fälle möchte ich das Wort reden. Die Anfangssymptome habe ich oben besprochen, und ich glaube, dass wenigstens für eine Form dieser Fälle mit relativ mildem Anfangsverlauf bestimmte Indicationen für ein operatives Vorgehen in einem Stadium der Krankheit sich aufstellen lassen, in dem, so weit ich übersehen kann, die meisten inneren und chirurgischen Collegen geneigt sind zuzuwarten, in der Hoffnung auf eine spontane Begrenzung, um dann erst einzugreifen. Ich habe dabei in erster Linie wieder die Fälle von Peritonitis im Auge, die sich an eine Epityphlitis anschliessen. Wenn nach dem Krankheitsverlauf anzunehmen ist, dass ein umschriebener intraperitonealer septischer Herd schon bestanden hat, und sich nun ein Fortschreiten der Entzündung von diesem aus feststellen lässt, so schreite ich zur Operation, ob dieses Fortschreiten nun bedingt ist durch plötzlichen Durchbruch von septischem Material in den noch freien Theil der Bauchhöhle oder durch directes Uebergreifen der Entzündung entlang den Lymphbahnen. Es ist selbstverständlich, dass im ersteren Falle der Eingriff dringlicher ist, als im letzteren. Ich betone, dass ich operire, auch wenn die beunruhigenden Schulsymptome der Peritonitis noch fehlen oder nur angedeutet sind. Wenn auch eine spontane Begrenzung in solchen Fällen nicht unmöglich ist, so steht doch die Gefahr des Zuwartens in keinem Verhältniss zur Gefahr des Eingriffs. Dieser besteht natürlich nicht allein in der Blosslegung des intraperitonealen Entzündungsherds, sondern in der Blosslegung des frisch entzündeten, gegen die übrige noch intacte Bauchhöhle nicht abgeschlossenen Bezirks.

Es muss selbstverständlich unser Bestreben sein, intraperitoneale Abscesse gar nicht so weit zur Entwicklung kommen zu lassen, dass sie in die freie Bauchhöhle durchbrechen. Aber gerade bei der acuten Perityphlitis bietet die Diagnose oft grosse Schwierigkeiten und es werden uns immer wieder Fälle begegnen, wo wir selbst durch die Perforation überrascht werden; in manchen Fällen wird die Diagnose erst möglich sein, wenn der Durchbruch schon erfolgt ist; in andern wird die frühzeitige Operation scheitern an dem Widerstande der Kranken oder äusserer Verhältnisse wegen unausführbar sein.

Wenn ich in den eben charakterisirten Fällen von einem frühzeitigen Eingriff spreche, so bezieht sich dies selbstverständlich nicht auf den Beginn des Perityphlitis als solcher, sondern auf den Beginn der fortschreitenden Entzündung.

Es läge nahe, die im Vorangehenden meist mit Beziehung auf die Peritonitis nach Epityphlitis entwickelten Grundsätze auch in Anwendung auf die verschiedenen anderen zu fortschreitender Peritonitis führenden Erkrankungen im einzelnen zu besprechen. Mutatis mutandis gelten sie natürlich auch für diese, wenn auch gewisse Eigenthümlichkeiten unter Umständen den Zeitpunkt des etwaigen Eingreifens wesentlich modificiren können. Ich erinnere nur an die fortschreitende Peritonitis nach Perforation von Magengeschwüren; während wir bei der perforirenden Epityphlitis nur ganz ausnahmsweise in den ersten Stunden nach Beginn der Erkrankung operativ vorgehen, glaube ich, dass nach der Perforation eines Magen- oder Darmgeschwürs in die freie Bauchhöhle ein Zuwarten überhaupt nur dann berechtigt ist, wenn der Zustand des Herzens eine Operation gar nicht zulässt. Ich möchte mich aber mit diesen Andeutungen begnügen und mich darauf beschränken, zum Schlusse sämmtliche von mir in den letzten Jahren operirten Fälle von fortschreitender Peritonitis — diejenigen nach Verletzungen ausgenommen — mitzutheilen, die innerhalb der ersten 24 bis 36 Stunden nach Beginn der Erkrankung zur Operation gekommen sind. Ich habe den Eindruck, dass die Mehrzahl dieser Fälle, wenn nicht alle, ohne den frühzeitigen Eingriff verloren gewesen wären. Wenn es auch bei einigen wenigen denkbar ist, dass auch eine spätere Operation sie noch gerettet hätte, so sind doch auch diese durch den frühzeitigen Eingriff sicher rascher und mit weniger Gefahr zur Heilung gelangt.

Es entspricht nicht dem Zweck dieser Arbeit, auch die Operationen, die ich bei länger bestehender und weit vorgeschrittener Peritonitis gemacht habe, hier mitzutheilen. Sie bieten dasselbe wenig erfreuliche Bild dar, das wir aus so vielen Veröffentlichungen kennen. Ich möchte aber noch besonders darauf aufmerksam machen, dass unter den Fällen, über die ich unten berichte, sicher eine grössere Anzahl ist, die sich in nichts von den vielen unter der Bezeichnung der diffusen und allgemeinen Peritonitis veröffentlichten unterscheiden.

1. E. L. Perforirende Epityphlitis; intraperitonealer perityphlitischer Abscess, Perforation desselben mit nachfolgender fortschreitender Peritonitis. Operation. Subphrenischer Abscess, Eröffnung desselben. Später Resection des Epityphlon. Heilung.

Der Beginn der Erkankung war der bei perforirender Epityphitis so häufig beobachtete: nachdem bei dem vorher gesunden 16jährigen Mädchen Tags zuvor Appetitlosigkeit und etwas Leibschmerzen vorangegangen waren, traten am 22. Februar 1895 ganz plötzlich ausserordentlich heftige Schmerzen in der Ileocoecalgegend, von Erbrechen und allgemeinem Uebel-

befinden begleitet, auf. Der sofort gerufene Hausarzt (Dr. S. Weil) constatirte hochgradige Druckempfindlichkeit der Ileocoecalgegend, eine geringe, aber deutlich nachweisbare Dämpfung daselbst bei einer Temperatur von 38,2° (Axilla). Behandlung mit Eis und Opium. Darauf Stillstand des Processes, Nacht gut. Am 23. Februar Vormittags Schüttelfrost unter Ansteigen der Temperatur auf 40° und der Pulsfrequenz auf 120. Bei einer gemeinschaftlichen Berathung mit dem Hausarzt am Mittag dieses Tags fanden sich die ganze rechte Bauchseite und auch Theile der linken stark druckempfindlich, der Dämpfungsbezirk wie Tags zuvor, aber beginnender Meteorismus mit Hochstand der Leberdämpfung und Stuhl- und Windverhaltung. Die Kranke machte den Eindruck einer hochfiebernden Schwerkranken, aber ohne den bekannten ominösen Gesichtsausdruck, die Zunge war weiss belegt, aber feucht. Das Vorhandensein eines septischen Herds im Bereich des Epityphlon war ausser Zweifel. Mit einem operativen Eingriff zuzuwarten, schien mir, zumal bei der Jugend der Patientin, erlaubt, weil die äusseren Verhältnisse eine fortgesetzte zuverlässige Beobachtung der Kranken gestatteten, und die Möglichkeit eines sofortigen Eingreifens bei eventueller Verschlimmerung vorhanden war. Am Abend desselben Tags schien eine günstige Wendung einzutreten: Die Temperatur sank auf 37,6, es gingen einige Blähungen ab, der Gesichtsausdruck wurde frischer und der örtliche Befund am Abdomen keinenfalls ungünstiger. Die Besserung hielt an bis zum Nachmittag des folgenden Tags (24. Februar). Da traten plötzlich die heftigsten Schmerzen in der rechten Lenden- und der Lebergegend bis herauf zum Schulterblatt und der rechten Schulter auf unter Ansteigen der Temperatur auf 39,7. Die untere Grenze der Leberdämpfung stand jetzt 3 cm höher, als am Vormittag. Die ganze rechte Bauchseite war ausserordentlich druckempfindlich, die Schmerzen waren so heftig, dass es leicht war, den Widerstand gegen einen operativen Eingriff Seitens der Kranken und der Eltern zu überwinden. Noch am selben Abend wurde die Patientin in das Katharinenspital verbracht und die Operation Nachts 11½ Uhr in Chloroform-Aethernarkose vorgenommen. Bauchdeckenschnitt parallel und über dem Poupart'schen Band. Die daselbst der Bauchwand anliegenden Därme, Coecum und weiter nach innen Dünndarmschlingen, waren nirgends mit der Bauchwand verlöthet, stark hyperämisch und ohne Glanz, aber ohne fibrinöse Auflagerung. Dicht unter dem Peritonealschnitt aber zeigten sich in der ganzen Breite lockere Adhäsionen. Es war jetzt klar, dass der Jaucheherd an dem hinteren Umfang des Coecums seinen Sitz habe und nach hinten und oben gegen die Leber und Zwerchfellgegend durchgebrochen sein musste. Vernähung der Peritonealwunde mit Knopfnähten, Verlängerung des Bauchdeckenschnitts nach hinten bis zum Rand des Musc. longiss. dorsi; Ablösen des Peritoneums von der Fossa iliaca, wo das subseröse Gewebe stark ödematös war, dann Einschneiden des Peritoneums entlang dem hinteren äusseren Umfang des Coecums: Es flossen ca. 6 Esslöffel dünnflüssiger Jauche ab. Der in die Peritonealhöhle eingeführte Finger traf in der Richtung nach aufwärts nirgends auf Adhäsionen, ebensowenig von einer dicht unter der 12. Rippe angelegten zweiten Oeffnung aus. Einlegen eines dicken Drainrohrs durch die letztere Wunde bis zur unteren Fläche der Leber. Die Hauptwunde wurde

in ihrem vorderen Drittel durch Etagennähte geschlossen, seitlich und hinten mit Jodoformgaze austamponirt. Nach dem Epityphlon war vergebens gesucht worden. Der unmittelbare Erfolg des Eingriffs war ein sofortiges Aufhören der heftigen Schmerzen und eine entschiedene Besserung des gesammten Krankheitsbildes. Schon im Lauf des folgenden Tages (25. Februar) gingen die ersten Blähungen wieder ab. Die Temperatur, wenn sie auch nach der Operation zunächst nicht die vorherige Höhe wieder erreichte, fiel in der folgenden Zeit nicht zur Norm ab, sie hielt sich in den ersten 12 Tagen zwischen 38,4 und 39,4 (Rectum); dabei war das subjective Befinden auffallend gut, die Nahrungsaufnahme reichlich, der Stuhlgang durch kleine Klysmata leicht zu erzielen. Den Tag nach der Operation waren einige Kothbröckelchen aus der Wunde abgegangen. Die Secretion nur in den ersten 24 Stunden sehr reichlich, behielt lange einen fäculenten Geruch. Am 13. Tag (8. März) Wiederansteigen der Temperatur. Sie hielt sich bis zu dem gleich zu erwähnenden Eingriff Abends meist um 40 herum mit grossen Morgenremissionen. Zeichen eines subphrenischen Abscesses, nach denen täglich gefahndet wurde, konnten lange nicht entdeckt werden. Bemerkenswerth war vielleicht nur, dass die Leberdämpfung sich bei tiefen Inspirationen weniger weit nach abwärts verschob, als bei normalen Verhältnissen. Aber es fehlte jede Andeutung eines Schulterschmerzes, jede Druckempfindlichkeit im Bereich des Hypochondriums, und auch die Percussion und Auscultation lieferten keine sicheren Anhaltspunkte. Erst am 15. März konnte zum ersten Mal deutliches feines pleuritisches Schaben bei tiefem Athmen sowohl vorne als auch hinten am Rücken gehört werden, und es schien jetzt auch der Percussionsschall hinten unten über der Lunge etwas gedämpft und dort zeitweise das Exspirium bronchial zu sein. Noch am selben Tag wurde vorne seitlich dicht unter dem Rippenbogen eingeschnitten. Die dort der Bauchwand anliegende Leber wurde aber so fest und in so grosser Ausdehnung mit dem Peritoneum verwachsen vorgefunden, dass von einem weiteren Vordringen nach dem Hypochondrium zu abgesehen werden musste. Bei einer Probepunction im 10. Intercostalraum konnte aus der Tiefe Jauche aspirirt und nach Resection eines Stücks der 11. Rippe der Jaucheherd durch Incision eröffnet und drainirt werden. Der Complementärraum der Pleurahöhle wurde an der Incisionsstelle obliterirt gefunden. Der Jaucheherd enthielt ca. 4 Esslöffel Flüssigkeit. Daraufhin fiel die Temperatur und blieb von da an normal. Eine Heilung der inzwischen fistulös gewordenen, von der ersten Operation herrührenden Wunde dicht unter der 12. Rippe kam aber nicht zu Stande, während die Hauptwunde über dem Darmbeinkamm sich rasch und definitiv schloss. Das Allgemeinbefinden liess nichts zu wünschen übrig. Die Secretion aus der Fistel war sehr spärlich, aber nicht immer geruchlos. Wiederholte Versuche, das in der Fistel liegende lange Drainrohr wegzulassen, mussten immer wieder aufgegeben werden wegen kleiner schmerzhafter Secretretentionen in der Tiefe. Erst im September, fast 7 Monate nach der ersten Operation, wurde zum Zweck der Beseitigung der Fistel zu einem nochmaligen Eingriff geschritten. Die Patientin war sonst in vortrefflichem Gesundheitszustand und ohne alle Unterleibsbeschwerden. Bei der am 3. Sept. vorgenommenen Operation zeigte sich einmal, dass das Coecum allseitig nur durch

ganz lockeres, leicht und ohne Zuhilfenahme des Messers zu lösendes Bindegewebe mit der Bauchwand verwachsen war und dann, dass die in den Fistelcanal eingeführte Sonde sich in dem nach hinten und aufwärts verlagerten und fest mit dem Coecum und Colon ascendens verwachsenen Epityphlon befand. Dieses war also an seiner Spitze perforirt und sein Canal bildete die directe Fortsetzung des Fistelcanals. Nach Resection des Epityphlon heilte die Wunde anstandslos. Die Patientin ist gesund geblieben und trägt eine Pelotte zum Schutz der grossen Narbe; eine Hernie hat sich nicht entwickelt.

Wir haben uns in dem mitgetheilten Falle ohne Zweifel vorzustellen, dass eine intraperitoneale Jaucheansammlung in der Umgebung des Wurmfortsatzes, die eine Zeit lang durch adhäsive Verklebung der umliegenden Theile abgekapselt, aber im Wachsen begriffen war, plötzlich die schützenden Adhäsionen gesprengt hat. Die Perforation fand statt am hintern Umfang des Coecum. Die Jauche ergoss sich entlang dem äusseren Umfang des Colon ascendens nach dem rechten Hypochondrium hin und in die Gegend der Flexura hepatica coli und des unteren Leberrandes. Etwa 7 Stunden später wurde die Bauchhöhle in der Regio iliaca eröffnet und die Hauptmasse der intraperitonealen Jaucheansammlung entleert. Durch Tamponade und Drainage des ursprünglichen Entzündungsherds wurde das Eindringen weiterer Jauche von ihm aus in die Bauchhöhle verhindert und dadurch eine adhäsive Entzündung in den schon inficirten, aber bei der Operation direct nicht erreichbaren Theilen ermöglicht. Die bei der zweiten Operation zum Zweck der Aufsuchung und Drainage des subphrenischen Abscesses gemachte Incision vorne unter dem Rippenbogen traf auf feste Verwachsungen der Leber mit dem Parietalperitoneum, und dieser Befund beweist, dass die Entzündung nicht nur in das rechte Hypochondrium, sondern auch nach oben und vorne in die Oberbauchgegend vorgeschritten war. Der subphrenische Raum war nicht im Stande gewesen, das eingedrungene Infectionsmaterial zu eliminiren; durch Einlegen eines langen Drains unter die Zwerchfellkuppe, wie ich es in einigen anderen späteren Fällen gethan habe, hätte die Abscessbildung wohl sicher vermieden werden können.

Der mitgetheilte Fall scheint der Ansicht derjenigen Recht zu geben, die, wie Riedel, jeden acut unter Fieber und Pulsbeschleunigung entstandenen Tumor in der Ileocoecalgegend sofort operiren wollen und zwar gleich in den ersten 24 Stunden oder wenigstens in den ersten 2 Tagen nach Beginn des Anfalls. Es ist keine Frage, dass in dem vorliegenden Fall durch eine schon 24 Stunden nach Beginn der Erkrankung vorgenommene Operation die Perforation des damals

schon vorhandenen und diagnosticirten septischen Herds hätte verhütet werden können und die Kranke vielleicht rascher geheilt worden wäre; aber ich glaube nicht, dass sich auch nur mit einiger Sicherheit ein so schlimmer Verlauf, wie er thatsächlich stattgefunden hat, voraussehen liess. Wir beobachten gerade bei jüngeren Personen mit demselben Krankheitsbild sehr häufig ein Vorübergehen des Anfalls ohne allen Eingriff. Ein kleiner intraperitonealer septischer Herd kann sicher auch spontan resorbirt werden; ich habe schon in meiner früheren Arbeit auf dieses Vorkommen hingewiesen. Erklären wir in solchen Fällen die sofortige Operation als unbedingt nothwendig, so werden wir sehr häufig, im Falle sie verweigert wird, durch den weiteren Verlauf desavouirt werden. Sicher aber gehören solche Kranke in Spitalbehandlung, wenn die äusseren Verhältnisse in dem Privathaus nicht ganz ausnahmsweise günstig sind. Wo die Möglichkeit eines sofortigen Eingriffs bei einer Verschlimmerung des Zustandes nicht gegeben ist, würde auch ich die Verantwortung eines Zuwartens nicht übernehmen.

2. O. K,, 9 Jahre alt. Epityphlitis, intraperitonealer perityphlitischer Abscess; Perforation desselben mit folgender fortschreitender Peritonitis. Operation. Heilung.

Plötzlicher Beginn der Erkrankung mit sehr heftigen Leibschmerzen, Fieber und Erbrechen, nachdem der Knabe im Lauf der letzten Jahre wiederholt an „Kolikschmerzen" gelitten hatte, deretwegen er aber nie bettlägerig gewesen und deren Ursache nie festgestellt werden konnte. Der Ausgangspunkt vom Epityphlon war nunmehr mit grösster Wahrscheinlichkeit festzustellen. Opium und Eis brachten sehr bald Erleichterung und Rückgang des Fiebers. Während 24 Stunden wenig Beschwerden, dann plötzlich wieder ausserordentlich heftiger Schmerzanfall. 16 Stunden später sah ich mit dem Hausarzt (Dr. O. Koch) den Patienten zum ersten Mal: Der ziemlich zart gebaute, magere Knabe war blass, und hatte den ausgesprochen ominösen Gesichtsausdruck. Temp. 38,5, Puls 100, aber ziemlich klein. Meteorismus ohne nachweisbare Leberdämpfung. Kleiner schmaler Dämpfungsbezirk in der rechten Inguinalgegend. Leib überall druckempfindlich. Windverhaltung seit Beginn der Erkrankung. Der Knabe wurde sofort in das Katharinenspital verbracht. Operation 14. December 1896 Abends 9 Uhr in Aethernarkose. Typischer Schnitt über dem rechten Poupart'schen Band. Nach Eröffnung des Peritoneums floss reichlicher, dünnflüssiger, übelriechender Eiter ab. Die sich vordrängenden Darmschlingen nirgends adhärent, ohne Glanz, stark hyperämisch, gegen die Mittellinie hin fibrinös eitrig belegt. Bei weiterer Untersuchung fanden sich, nach dem kleinen Becken zu, die Dünndarmschlingen unter einander verklebt, an einer Stelle eine kleine Oeffnung in den Adhäsionen, aus welcher stinkender Eiter aussickerte. Diese Oeffnung führte in eine sonst abgekapselte Jauchehöhle im kleinen Becken, in welche der leichtverdickte, in

seiner Mitte perforirte, keinen Kothstein enthaltende Processus vermiform. hineintauchte. Resection des letzteren an seiner Basis. Eine Uebernähung des Stumpfes mit Peritoneum wegen Brüchigkeit des Gewebes nur unvollständig möglich. Auswaschung der Beckenhöhle mit Salzwasser. Dann zweiter Bauchdeckenschnitt über dem linken Poupartschen Bande. Dort floss derselbe dünnflüssige Eiter ab wie rechts, die Darmschlingen gleichfalls stark hyperämisch und glanzlos. Keine Adhäsionen nach dem kleinen Becken hin. In die Beckenhöhle wurde von der rechtsseitigen Wunde aus ein langes Drainrohr und reichlich sterile Gaze eingeführt; zweites Drainrohr an das Coecum; der von den Drains freigelassene Raum der Bauchdeckenwunde ausgestopft mit steriler Gaze. In die linksseitige Wunde wurden neben einem Drainrohr gleichfalls reichliche Gazetampons eingelegt. Die folgende Nacht sehr unruhig, sehr starke seröse Absonderung aus den Wunden; Temperatur am folgenden Morgen 38,2, Puls 120 bei entschieden frischerem Aussehen; fast vollständige Schmerzlosigkeit. Abends noch einmal Erbrechen; Puls 130, Temperatur 38,6°; Abgang einiger Blähungen. Dann rasch fortschreitende Besserung. Erster Stuhl am 3. Tag; definitive Vernarbung der Wunden am 32. Tag. Der Knabe seither gesund geblieben. Die Bauchwand wölbt sich an den Narben beim Husten etwas stärker als normal hervor. Der Knabe trägt zwei flache, ovale, durch Bruchbandfedern angedrückte Pelotten.

Der Verlauf ist auch in diesem Falle ziemlich klar zu übersehen. Hier hat offenbar schon einige Jahre eine chronische Epityphlitis bestanden und zu den oben erwähnten Koliken Veranlassung gegeben. Ein perforirendes Geschwür des Epityphlon hat zur Bildung eines intraperitonealen Beckenabscesses geführt, der 40 Stunden nach dem Beginn der Erkrankung in die freie Bauchhöhle eingebrochen ist und die fortschreitende Peritonitis hervorgerufen hat. Dem tiefen Sitz des Abscesses in der Beckenhöhle und der kleinen Perforationsöffnung ist es wohl zu danken, dass die Bauchhöhle nicht mit der ganzen Masse der Abscessjauche überschwemmt worden ist. Es waren mindestens 18 Stunden seit der Perforation vergangen. Der raschen räumlichen Ausbreitung der Peritonitis über das grosse Convolut des Dünndarms lag, da die Perforationsstelle auf der dem Dünndarm zugekehrten Seite sich befand, kein Hinderniss im Wege, und der ominöse Gesichtsausdruck und der kleine Puls liessen auf eine schwere Infection schliessen. Hätte der Kranke von Anfang an in Spitalbehandlung gestanden, so hätte der Eingriff früher erfolgen können und müssen.

3. F. Sch., 16 Jahre alt. Perforirende Epityphlitis, intraperitonealer Abscess. Fortschreitende Peritonitis. Operation. Heilung.

Pat. hatte seit seinem 9. Jahr wiederholt, angeblich neunmal, an Anfällen von Blinddarmentzündung, darunter einigen sehr schweren gelitten.

Am 18. December 1897 neuer schwerer Anfall, der aber gleichfalls wieder eine günstige Wendung zu nehmen schien. Am 4. Tag erneuter Schmerz unter raschem Ansteigen der Pulsfrequenz und der Temperatur bei gleichzeitigem Erbrechen. Sämmtliche Erscheinungen, mit Ausnahme der Temperatur, verschlimmerten sich im Laufe der nächsten 24 bis 36 Stunden. Wind- und Stuhlverhaltung. Gesichtsausdruck sehr beängstigend. Am 23. December Abends Temperatur 38,6°, Puls über 140, starker Meteorismus, Leberdämpfung nicht mehr deutlich, zeitweiliges Erbrechen. In der Ileocoecalgegend undeutliche vermehrte Resistenz, grosse Druckempfindlichkeit auch in der linken hypogastrischen Gegend. Die Untersuchung vom Rectum aus ergab nur einen Tiefstand des Douglas'schen Raumes und Druckempfindlichkeit. Operation im Esslinger Krankenhaus mit Medicinalrath Späth. Ein grosser Bauchdeckenschnitt parallel und über dem Poupartschen Band eröffnete einen ausgedehnten Jaucheabscess am unteren vorderen Umfang des Coecums. Beim Suchen nach dem Epityphlon wurde ein zweiter in dem kleinen Becken gelegener und schliesslich nach innen zu ein weiterer Abscess gefunden. Letzterer war nach links hin nicht vollständig abgekapselt. Das Epityphlon, dessen Spitze gangränös war, wurde mit einer Péan'schen Pincette nahe seiner Ansatzstelle abgeklemmt und abgetragen. Die Pincette blieb in der Wunde. Zweiter Schnitt auf der linken Seite über dem Poupart'schen Band. Es floss auch hier trübes Serum aus der Bauchhöhle ab, die Darmschlingen auch dort meteoristisch, stärker injicirt, aber ohne Auflagerung. 3 Drainröhren in die Bauchhöhle durch die rechtsseitige Wunde, dazwischen Jodoformgazetampons. In die linksseitige Wunde gleichfalls ein Jodoformgazetampon neben einem Drainrohr. Abgang der ersten Blähungen nach 3 Tagen. Langsame Besserung. Das Wundsecret zeigte nach Entfernung der Péan'schen Pincette kurze Zeit kothige Beimischung. Temperatur stieg die ersten 8 Tage nicht über 37,8°; später wieder mehrfache kleine Steigerungen, wahrscheinlich durch kleine Secretretentionen bedingt. Nach 7 1/2 Wochen Pat. mit kleiner nässender Granulationsstelle nach Hause entlassen. Vollständiges Wohlbefinden. 6 Wochen später erneute Erkrankung mit heftigen Schmerzen in der Ileocoecalgegend, Fieber, Erbrechen bei schwerem allgemeinem Uebelbefinden. Im Katharinenspital, wohin der Kranke verbracht wurde, fand sich nach Spaltung der von einer feinen Fistel durchsetzten alten Narbe über dem rechten Poupart'schen Band in der Tiefe der Fossa iliaca ein Abscess, der wahrscheinlich von dem zurückgebliebenen Rest des Epityphlon ausgegangen war. Nach letzterem wurde indessen vergeblich gesucht. Aeusserst feste Verwachsungen der den tiefliegenden Abscess begrenzenden Darmschlingen liessen ein sehr energisches Vorgehen zu gefährlich erscheinen. Von jetzt ab keine weitere Complication mehr. Der Kranke ist seitdem gesund geblieben.

Der Zustand des Kranken war zur Zeit der Operation so bedrohlich, dass man Bedenken haben konnte, eine Operation überhaupt noch zu riskiren. Die Erlaubniss zum Eingreifen wurde erst gegeben, als auch dem Laien die Aussichtslosigkeit eines weiteren Zuwartens klar war. Durch eine frühere Operation, die zweifellos in diesem Falle geboten war, hätte die gefährliche Wendung mit der grössten

Wahrscheinlichkeit verhütet werden können. Auch eine dringend angerathene Operation in den anfallsfreien Pausen war immer abgelehnt worden.

Ueber die Ausdehnung der peritonealen Entzündung kann man in diesem Falle Zweifel haben. Ergriffen waren jedenfalls mindestens die ganze Unterbauchgegend und die Beckenhöhle. Der Befund in der rechten Unterbauchgegend und Beckenhöhle erinnerte an die progrediente, fibrinös-eitrige Form (Mikulicz). Der Befund in der linken Bauchseite und der klinische Verlauf schienen dafür zu sprechen, dass von einem intraperitonealen Abscess aus ein Durchbruch stattgefunden hatte mit fortschreitender Entzündung ohne alle fibrinöse Verklebung.

4. C. H., 16 Jahre alt. Perforirende Epityphlitis mit Bildung eines intraperitonealen abgesackten und retroperitonealen Exsudats. Operation. Später Eröffnung eines intraperitonealen Beckenabscesses vom Rectum aus. Durchbruch eines intraperitonealen Abscesses in den freien Theil der Bauchhöhle; fortschreitende Peritonitis. Operation. Heilung.

Beginn der Erkrankung mit diffusen Leibschmerzen mässigen Grades, die erst nach einigen Tagen hauptsächlich in die Ileocoecalgegend verlegt wurden. Anfangs nur leichter Meteorismus, keine ausgesprochene Druckempfindlichkeit, kein nennenswerthes Fieber. Nach 6 Tagen trotz Opiums Zunahme der Schmerzen und starke Druckempfindlichkeit in der Ileocoecalgegend und bald auch in der rechten Lendengegend unter Ansteigen der Temperatur auf 39° (Axilla), Windverhaltung. Am 24. Januar (9 Tage nach Beginn der Erkrankung) sah ich den Patienten zum ersten mal: Der junge Mann, ziemlich bleich, mit müdem Gesichtsausdruck, vielleicht etwas benommen (Opium?), klagte über geringe Schmerzen der Ileocoecalgegend, der Puls ca. 100, ziemlich kräftig, Temperatur 39,6° (Rectum). Flatus sollen abgegangen sein. Der Leib kaum aufgetrieben, untere Grenze der Leberdämpfung in der Mamillarlinie am Thoraxrand. Ueber der äusseren Hälfte der rechten Leistengegend ein nach hinten an Breite zunehmender Dämpfungsbezirk; in der Lendengegend leerer Schall, geringe Druckempfindlichkeit. Uriniren schmerzhaft. Am folgenden Tage keine wesentliche Veränderung, Windverhaltung mit zeitweiligem Aufstossen, kein Erbrechen. Maximaltemperatur 39,1°. Der junge Mann wurde ins Katharinenspital verbracht.

Am 26. Januar Morgens, nach einer guten Nacht und nach Abgang einiger Flatus, Temperatur 37,9°, aber der Puls auf 110 gestiegen und kleiner. Der Knabe schien aufgeregt und der Gesichtsausdruck eher etwas verfallen. Ein Zuwarten mit der Operation erschien bedenklich. Operation in Aethernarkose (26. Januar 1898), Schnitt parallel dem Poupart'schen Band, allmählig nach hinten bis zum Rand des Musc.

longiss. dorsi verlängert. Das subperitoneale Gewebe vorne stark ödematös, hinten jauchig infiltrirt. Das Ende der Infiltration hinten nicht sicher erreichbar. Nach Ablösung des Peritoneums von der Darmbeingrube fand sich eine kleine Oeffnung in demselben, aus welcher Jauche heraus sickerte. Eine Incision des Peritoneums weit hin nach vorne und hinten legte eine spaltförmige, ausgedehnte Jauchehöhle frei, deren Begrenzung nach innen hin das mit fibrinösem Eiter belegte Coecum und einige Dünndarmschlingen bildeten. Ein enger, für den Finger knapp durchgängiger Canal führte gegen die Blase hin. Der Wurmfortsatz wurde trotz langer Bemühungen nicht gefunden. Tamponade der grossen retro- und intraperitonealen Jauchehöhle, mehrere Drains zwischen den Tampons. Nach der Operation zunächst keine besonders auffallende Veränderung; sehr reichliche, dünnflüssige, stinkende Absonderung. Die ersten Winde gingen nach 48 Stunden ab. Die Temperatur stieg nicht mehr auf die frühere Höhe und hielt sich vom dritten Tag nach der Operation zwischen 37,6° und 38,4°, Appetit und Schlaf befriedigend.

Am 8. Tag — es waren zwar reichliche Winde, aber noch kein Stuhl abgegangen — wurde bei der Untersuchung per rectum eine starke Hervorbuchtung der vorderen Rectalwand hoch oben entdeckt. Einschnitt daselbst in Narkose vom Rectum aus, wobei fast 1/2 Liter dicken, stinkenden Eiters entleert wurde. Die Höhle wurde nach dem Rectum zu drainirt. Daraufhin sank die Temperatur zur Norm und blieb 4 Tage lang unter 37°. Blähungen gingen fortgesetzt reichlich ab, aber kein Stuhl. Das Allgemeinbefinden liess nichts zu wünschen übrig, das Aussehen frisch, der Appetit kaum zu befriedigen. Am 7. Februar Abends (13. Tag nach der Operation) traten ganz plötzlich äusserst heftige Schmerzen in der linken Bauchseite auf, nachdem einige Stunden vorher drei sehr reichliche normale Stühle, die ersten seit Beginn der Erkrankung, abgegangen waren. Der Leib trieb sich auf, Temperatur stieg auf 37,2° (Axilla) und der Puls vorübergehend auf 120. Auf Opium beruhigten sich die Schmerzen, der Puls war schon 5 Stunden nach dem Zwischenfall wieder 85, der Leib nicht druckempfindlich, aber zweifellos mehr aufgetrieben und das Uriniren mit Schmerz verbunden. Die folgende Nacht war der Patient sehr unruhig, zeitweise etwas benommen, öfters über Schmerzen klagend. Kein Urin, kein Windabgang. Am folgenden Morgen Temperatur 37,9°, Puls 108, Aussehen etwas verfallen, Leberdämpfung schmal, hochstehend, keine auffallende Druckempfindlichkeit des Abdomens. Mit dem Katheter wurde eine sehr geringe Menge stark saturirten Harns entleert. Operation in Chloroform-Aethernarkose (8. Februar).

Zunächst Medianschnitt vom Nabel an abwärts: das subperitoneale Gewebe zeigte sich stark ödematös. Die nach Durchtrennung des Peritoneums sich präsentirenden Dünndarmschlingen in grosser Ausdehnung fibrinös-eitrig belegt, nach rechts hin untereinander und mit dem Bauchwandperitoneum verlöthet, nach links hin aber in reichlichem dünnflüssigem, stinkendem, eitrigem Secret schwimmend. Proc. vermiformis auch jetzt nicht auffindbar. Zweiter Schnitt parallel und über dem linken Poupartschen Band. Auch hier nirgends Adhäsionen. Dritter Schnitt in der Lendengegend dicht unter der zwölften Rippe. Auch durch diesen floss

reichliches stinkendes Secret ab. Die benachbarten Darmschlingen und die Milzserosa gleichfalls, wenn auch weniger stark, fibrinös eitrig belegt.

Von den 3 Wunden aus wurde die Bauchhöhle durch dicke, zwischen die Darmschlingen eingelegte, nur zum Theil durchlöcherte Drainröhren lange mit grossen Mengen warmer Kochsalzlösung ausgespült, bis das Wasser ganz klar abfloss; dann wurden die Drainröhren entfernt und durch möglichst grosse, aus langen, lose zusammengeknüllten Mullstreifen hergestellte Tampons ersetzt; um den Bauch ein grosser Mullwatteverband. In die oberste Wunde wurde überdies an der Milz vorbei ein langes Drainrohr in das Hypochondrium eingelegt.

Nach der 1 1/2 stündigen Operation war der Patient etwas verfallen bei einem Puls von 130—140. Kochsalzinfusionen, grosse Campherdosen. Am Abend Zustand sehr befriedigend, Aussehen frischer, Puls 108, Temperatur 37,1°, kein Erbrechen, spontanes Uriniren, geringe durchschiessende Schmerzen, sehr reichliche Secretion aus der Bauchhöhle. Aus dem bei der Operation in sterilen Röhrchen aufgefangenen Secret konnte des Bacterium coli gezüchtet werden. Abgang der ersten Flatus nach 48 Stunden. Die ersten Tampons wurden unter grossen Schmerzen am 5. Tage entfernt und dafür Drainröhren eingeführt, auch dann noch ziemlich reichliche Secretion. Der erste Stuhl auf Glycerinklysma am 5. Tage brachte grosse Erleichterung. Temperatur andauernd normal. Am 15. Februar (8. Tag nach dem letzten Eingriff) Uebelsein. Aufstossen, Windverhaltung, zeitweise Singultus, Aussehen sehr matt, Puls aber ziemlich kräftig, ca. 110; leichter Meteorismus ohne Schmerz und Druckempfindlichkeit. Einige Tage später Erbrechen von reichlichen braungrünen, dünnflüssigen Massen, quälender Singultus. Nach einer Magenausspülung, welche grosse Mengen derselben Flüssigkeit herausbeförderte und nach einem Glycerinklysma, auf welches reichliche Blähungen abgingen, trat sofort eine sehr wesentliche Besserung des Gesammtbefindens ein. Die Magenausspülungen wurden in den folgenden Tagen fortgesetzt. Von nun an keine weitere wesentliche Störung. Die Wunden schlossen sich langsam, die median gelegene sonderte lange spärliches, kothig riechendes Secret ab. Die Wunde in der Lumbalgegend war definitiv nach 4 Wochen vernarbt, die der linken Leistengegend nach 5 1/2, die median gelegene nach 7 Wochen. Die grosse rechtsseitige Wunde wurde, da sie an den Proc. vermiform. hinzuführen schien und zeitweise reichlich secernirte, lange offen gehalten. Erstmaliges Aufstehen am 8. April, (ca. 10 Wochen nach der ersten Operation), definitive Vernarbung der Hauptwunde erst Anfang Mai. Die Darmfunctionen durchaus regelmässig; Gewichtszunahme vom 13. April bis 25. Mai 8 Ko. Der Patient gesund geblieben; trägt eine Leibbinde, in welcher, den Incisionsnarben entsprechend, flache durch Federdruck satt anliegende Pelotten eingenäht sind. Bei einer Untersuchung im März 1900 hatte sich nur an der Narbe der linken Lendengegend ein kleiner bis jetzt leicht zurückzuhaltender Bauchbruch ausgebildet.

In diesem Fall kann man annehmen, dass ein intraperitonealer abgekapselter perityphlitischer Abscess einerseits in das retroperitoneale Zellgewebe eingebrochen war und andrerseits intraperitoneal nach ver-

schiedenen Richtungen hin zwischen Darmschlingen gegen das kleine Becken, die Blase und die Mitte des Bauchs sich ausgebreitet hatte. Bei der ersten Operation wurde der grosse retroperitoneale Jaucheherd und jedenfalls der grössere Theil des intraperitonealen freigelegt. Es ist fraglich, ob einige Ausläufer des letzteren übersehen worden sind, oder ob sich in der Nachbarschaft erst nachträglich eine jauchige Entzündung schon inficirter Bezirke ausgebildet hat. Einer dieser Jaucheherde wurde vom Rectum aus eröffnet, ein anderer brach in die freie Bauchhöhle durch und veranlasste eben die fortschreitende Entzündung. Die Indication zu dem Eingriff bildeten der plötzlich auftretende heftige Schmerz, die sich anschliessende Windverhaltung, der zunehmende Meteorismus, das Frequenterwerden des Pulses, das Ansteigen der Temperatur (37,8° Axilla) und nicht zum wenigsten die Verschlechterung des Gesichtsausdrucks. Der plötzlich auftretende heftige Schmerz allein war selbstverständlich nur das Alarmzeichen, sich für einen Eingriff bereit zu halten. Bemerkenswerth ist, dass der intraperitoneale Jaucheherd, von dem aus die Perforation erfolgte, lange Zeit so gut wie keine Symptome machte und allenfalls nur der hartnäckige, wenn auch sehr mässige Meteorismus nachträglich auf ihn zurückzuführen war. Wir beobachten einen solchen Meteorismus nicht selten nach Epityphlitisoperationen, und es ist sehr wohl möglich, dass in manchen Fällen die Ursache in kleinen, in der Bauchhöhle zurückgebliebenen septischen Herden zu suchen ist, die sich spontan resorbiren können.

5. S. B. Perforirende Epityphlitis mit fortschreitender Peritonitis. Laparotomie. Später Eröffnung eines subphrenischen und eines intraperitonealen Abscesses. Heilung.

Das 36jährige Fräulein erkrankte am 22. Mai 1899 Abends ganz plötzlich und ohne alle Vorboten mit den heftigsten von Erbrechen begleiteten Schmerzen im Unterleib. Letztere dauerten mit Schwankungen und kurzen Unterbrechungen die ganze folgende Nacht und den Vormittag an, um dann auf Opium erträglicher zu werden. Patientin gab an, einen ähnlichen, nur sehr viel milderen Anfall einmal vor 3 Jahren gehabt zu haben, von dem sie sich aber schon nach wenigen Tagen erholt hätte; er sei für eine Darmkolik erklärt worden. Sie war von jeher zart und soll viel gekränkelt haben. Vor Jahren sei sie auch malariakrank gewesen.

Am Abend des 23. Mai, ca. 20 Stunden nach Beginn der Erkrankung, wurde sie nach einer Berathung mit dem behandelnden, erst am Mittag gerufenen Arzt (Dr. Weigelin), ins Ludwigsspital aufgenommen. Der Status war folgender: Die Kranke bot den bekannten abdominalen

Habitus in sehr ausgesprochener Weise dar, der Puls war 130°, klein, aber regelmässig, die Temperatur 39,9° (Rectum). Der Leib nicht aufgetrieben, (unterer Leberrand in der Mamillarlinie am Thoraxrand) aber ausserordentlich gespannt, rechts stärker als links, druckempfindlich im Bereich der ganzen Unterbauch-, Nabel- und Pylorusgegend, am stärksten in der Ileocoecalgegend; nirgends am Abdomen ein deutlich gedämpfter Bezirk. Sofortige Operation in Aethernarkose. Zunächst Eröffnung der Bauchgegend durch den gewöhnlichen typischen Schnitt oberhalb und parallel dem rechten Poupart'schen Band. Es flossen sofort ca. 100 ccm schmutziggelben, dünnflüssigen, sehr übel riechenden Eiters ab und es drängte sich stellenweise fibrinös-eitrig belegtes Netz, das nirgends adhärent war, in die Bauchwunde hinein. Nach Herauslagerung des Netzes wurde das Epityphlon rasch gefunden. Dieses und das Coecum waren gleichfalls mit eitrigem Fibrin bedeckt; im Epityphlon zeigte sich ein linsengrosses Loch ganz nahe seiner Einmündungsstelle ins Coecum. Die Dünndarmschlingen im kleinen Becken, die Serosa der Fossa iliaca gleichfalls fibrinös-eitrig belegt. Die Dünndarmschlingen in der Unterbauchgegend, soweit sie zugänglich, stark hyperämisch und getrübt. Die Peritonealhöhle wurde, wie in den schon berichteten Fällen, mit Salzwasser ausgespült. Resection des Epityphlon mit Uebernähen der anliegenden Coecumserosa über die eingestülpte Nahtlinie. Dann zweiter Bauchdeckenschnitt oberhalb dem linken Poupart'schen Band. Auch hier waren die Darmschlingen stark hyperämisch, ihre Serosa getrübt, aber ohne fibrinöse Auflagerung. Nach Beendigung der Operation wurde eine dicke Hegar'sche Glasröhre von dem innern Winkel der grossen rechtsseitigen Wunde in den Douglas'schen Raum, eine dünnere Gummiröhre bis zur Nahtstelle am Coecum eingelegt und die Glasröhre sowie die von den Drainröhren freigelassenen Theile mit Gaze ausgestopft.

Ich beschränke mich in dem Bericht über den Heilungsverlauf auf die wichtigsten Punkte: die Operation hatte den unmittelbaren Erfolg, dass Erbrechen und Schmerzen sofort aufhörten und der Gesammteindruck, den die Kranke schon am folgenden Morgen machte, wesentlich besser war. Bemerkenswerth war auch, dass schon in der ersten Nacht einige Blähungen abgingen. Die Temperatur fiel aber nicht unter 39° und der Puls war am folgenden Morgen wie vor der Operation. Sehr reichliche Secretion aus der grossen rechtsseitigen Wunde, während aus der Beckenröhre, sowie aus der linksseitigen Wunde wenig Secret in den Verband überging. Am Abend des 4. Tags stieg die Temperatur auf 40° bei einer Pulsfrequenz von 140; der Windabgang stockte und auch das Aussehen verschlechterte sich wieder; zeitweise war die Kranke nicht bei vollem Bewusstsein. Magenausspülungen, durch welche reichliche Mengen gelber Flüssigkeit entleert wurden, brachten sichtliche Erleichterung. Vom 5. Tag an Abfall der Temperatur und Besserung des Pulses für einige Tage, bis sich am 8. Tage Zeichen einer starken Bronchitis mit viel Husten einstellten. Bei einem heftigen Hustenanfall kam es zu einem Vorfall eines grossen Darmconvoluts aus der grossen rechtsseitigen Wunde. Die Reposition des Vorfalls, der glücklicherweise bald entdeckt wurde, bot keine besonderen Schwierigkeiten dar, aber die Anlegung des Verbands kostete von nun an viel Mühe und Zeit; nur durch lange, um den

ganzen Leib herumgelegte Heftpflasterstreifen war es möglich die Därme zurückzuhalten. In der Folge verschlechterte sich auch das Allgemeinbefinden wieder: Das Bewusstsein war zeitweise getrübt, es stellte sich eine grosse nervöse Unruhe ein und der Puls blieb meist um 140. Am 11. Tag kam Koth aus der Wunde, eine weitere Erschwerung der Wundbehandlung. Stuhl erfolgte täglich auf ein Glycerinklysma. Vom 15. Tag an war das Bewusstsein wieder vollständig klar. Vermehrter Abgang von Koth aus der Wunde machte alle Tage einen dreimaligen Verbandwechsel nothwendig, wobei jedesmal ein Vorfallen der Därme nur äusserst schwer zu vermeiden war. Der Meteorismus nahm wieder zu und die Abendtemperaturen stiegen bis auf 39°. Die Wunden zeigten keine Tendenz zur Verkleinerung. Zeitweise etwas Schmerz in der rechten Schulter; gleichzeitig entwickelte sich eine geringe Dämpfung rechts hinten unten. Bei einer am 23. Tag vorgenommenen Punction im 11. Intercostalraum wurde Jauche aspirirt. Sofortige Resection eines kleinen Stücks der 12. Rippe in der hinteren Axillarlinie und Incision in elften Intercostalraum durch Pleura und Diaphragma, welche verklebt gefunden wurden. Man gelangte in eine Jauchehöhle zwischen Leber und Zwerchfell, welche ca. 300 ccm Jauche enthielt. Einlegen eines dicken Drainrohrs nach Resection auch eines Stücks der 11. Rippe. Darauf kein vollständiger Temperaturabfall, aber erhebliche Besserung des subjectiven Befindens und des Aussehens. Die Wunden blieben unverändert; eine Verwachsung des Darmprolapses mit den breiten Bauchdeckenwundrändern nur mit der grössten Mühe zu verhindern. Allmählig bekam die rechtsseitige Wunde einen speckigen Belag; das Allgemeinbefinden verschlechterte sich wieder. Am 39. Tag wurde vorne rechts unterhalb des Thoraxrandes ein Fünfmarkstück grosser, etwas druckempfindlicher Bezirk entdeckt, über dem der Percussionsschall gedämpft erschien; bei einer Probepunction wurde Eiter aspirirt; eine Incision in Narkose entleerte dann mehrere Esslöffel Jauche. Von nun an allmählige Reinigung der grossen rechtsseitigen Wunde und Bildung besserer derber Granulationen. Zu einer vollständigen Entfieberung aber kam es noch nicht. Erst von der elften Woche ab blieben die Abendtemperaturen meist unter 38° und erst von der 13. Woche an war die Temperatur dauernd normal. Die Ursache der langen Dauer der Temperatursteigerungen war nicht mit voller Sicherheit zu ermitteln; der Darm functionirte mit kleinen Nachhilfen vollständig regelmässig und der Leib war nirgends druckempfindlich. Am wahrscheinlichsten waren es lobulärpneumonische Processe, von welchen die Steigerungen herrührten. — Mit der Entleerung des intraabdominalen Abscesses hatte auch die allmählige Retraction des bis dahin schwer zurückzuhaltenden Darmconvoluts begonnen, und erst von da an wurden in Folge reichlicherer Granulationsbildungen die Contouren der in der Wunde freiliegenden Dünndarmschlingen allmählig unkenntlich. Geringer Kothabgang aus der einen Fistel am untern Rand der grossen Wunde dauerte noch an bis zur 13. Woche. Definitiv geschlossen waren sämmtliche Wunden erst nach ca. 22 Wochen. Am 10. December 1899 verliess die Kranke das Spital. Das Allgemeinbefinden liess kaum etwas zu wünschen übrig. Appetit und Schlaf waren vollständig genügend, Stuhl durch kleine Rhabarbergaben leicht zu erzielen. Die Pa-

tientin trägt eine Leibbinde mit eingenähten Pelotten über den Narben. Im März 1900 befand sie sich vollständig wohl. An der grossen rechtsseitigen Bauchwandnarbe droht ein kleiner Bauchwandbruch.

In diesem Fall, der mir zu den bösartigeren Formen zu gehören scheint, wurde ziemlich genau 22 Stunden nach dem Beginn der Erkrankung zur Operation geschritten. Da sich hierbei keinerlei Zeichen einer adhäsiven Entzündung fanden, so darf wohl angenommen werden, dass die Entzündung sich während der 22 Stunden stetig weiter verbreitete. Das Krankheitsbild wies schon frühzeitig alle Schulsymptome der fortschreitenden Peritonitis mit Ausnahme der meteoristischen Auftreibung des Leibs auf, und die Diagnose war daher ohne weiteres klar. Nur über den Ausgangspunkt konnte man Zweifel haben. Die Anamnese gab keine sicheren Anhaltspunkte; ein Exsudat war nicht nachweisbar. Indessen war die Ileocoecalgegend doch die weitaus druckempfindlichste Stelle, und am Morgen des Operationstags wurde der Hauptschmerz auch dorthin verlegt. Ein Grund, in einem anderen Organ die Infectionsquelle für die fortschreitende Peritonitis zu suchen, als in demjenigen, das erfahrungsgemäss weitaus am häufigsten dazu Veranlassung giebt, lag nicht vor. — Nachweisbar inficirt war die ganze Unterbauchgegend sammt Becken, wie sich schon bei der Operation zeigte, desgleichen die rechte Unterbauchgegend sammt rechtem Hypochondrium, wie sich aus den später eröffneten Abscessen ergab. Durch Beseitigung der Hauptmasse der Entzündungsproducte bei der Operation und durch die ausgiebige Tamponade und Drainage wurde das Peritoneum in den Stand gesetzt, unter Beihilfe grosser Mengen von stimulirenden, auf die Herzthätigkeit günstig einwirkenden Mitteln, mit dem in der Bauchhöhle zurückgebliebenen Infectionsmaterial fertig zu werden.

Die Bildung eines subphrenischen Abscesses hätte auch hier wohl durch Einlegen eines langen Drainrohrs in das rechte Hypochondrium verhütet werden können.

6. W., 29 Jahre alt. Perforirende Epityphlitis mit intraperitonealem Abscess. Durchbruch desselben, fortschreitende Peritonitis. Operation, Heilung.

Der kräftige Mann kam mit der Diagnose „Blinddarmentzündung“ ins Katharinenspital; er war vor 5 Tagen mit Schmerzen in der rechten Bauchseite und mässigem Fieber erkrankt. Da Schmerzen und Fieber nicht weichen wollten, seit mehreren Tagen auch Windverhaltung bestand, suchte er das Krankenhaus auf. Er erinnerte sich nicht, früher eine ähnliche Krankheit gehabt zu haben. Bei der Aufnahme am 8. X. 1899 Nachmittags war die Temperatur 38,5, der Puls 105. Der

Patient machte keinen schwerkranken Eindruck und klagte nur über mässige Schmerzen in der Blinddarmgegend, die auch druckempfindlich war und etwas hervorgewölbt schien; in der Tiefe war eine deutliche derbe Resistenz fühlbar. Die rechte Lendengegend gab einen stark-gedämpften Percussionsschall und war gleichfalls druckempfindlich. Der ganze Leib meteoristisch etwas aufgetrieben. Es wurde eine Operation in Aussicht genommen und die Blinddarmgegend erstmalig desinficirt. Nach einer Stunde plötzlich äusserst heftige Schmerzen in der ganzen rechten Bauchseite, in der Nabelgegend und besonders in der rechten Schulter. Aengstlicher Gesichtsausdruck, kalter Schweiss. Die ganze rechte Bauchseite war nunmehr ausserordentlich druckempfindlich, der Leib stark gespannt, die derbe Resistenz in der Tiefe der Ileocoecalgegend nicht mehr deutlich zu fühlen. Die Veränderung in dem ganzen Habitus des Kranken war in hohem Grade auffallend. 2 Stunden nach dem Beginn des Schmerzanfalls wurde zur Operation geschritten. Grosser Schnitt vom Rand des Musc. longiss. dorsi nach vorne bis zum äusseren Rande des Musc. rect. abdominis bis auf das Peritoneum. Am unteren Ende der Fossa iliaca war kein Exsudat abzutasten; etwas weiter oben aber ein derber, nach aussen und hinten hin compacter werdender Tumor zu fühlen. Das Peritoneum wurde nun weit hinauf und weit nach aussen hin von der Fossa iliaca abgelöst und breit eingeschnitten. Es fielen stark injicirte Dünndarmschlingen neben der Coecumkuppe vor. An dem äusseren, unteren Umfang der letzteren war die Infectionsstelle des Epityphlon kenntlich, das sich nunmehr allmälig nach aufwärts hin verfolgen liess; es war wie eingeklemmt zwischen dem äusseren Umfang des Coecum und dem Parietalperitoneum, mit beiden fest verwachsen. Bei seiner Freilegung gelangte man in eine Jauchehöhle, in welche die gangränöse Spitze des Epityphlons einmündete. Die Höhle war nach vorn durch das Netz abgeschlossen, während man nach oben hin mit dem Finger, ohne Widerstand zu finden, bis in die Lebergegend vordringen konnte. Mit Hilfe einer langen Sonde wurde ein 25 cm langes Drainrohr hoch hinauf zwischen Leber umd Zwerchfell eingeführt, durch welches dann sofort einige Esslöffel stinkender Jauche abflossen. Das Epityphlon wurde an seiner Basis in der gewöhnlichen Weise abgetrennt und die Trennungsstelle mit Serosa übernäht. Der andere Theil der Bauchdeckenränder wurde durch Etagennähte geschlossen, der hintere Theil und die Jauchehöhle drainirt und tamponirt. Die ersten 9 Tage subfebrile Temperaturen (einmal 38,6) bei stetig fortschreitender Besserung des Gesammtbefindens. Schon nach 20 Stunden Abgang der ersten Flatus. Sehr starke Secretion in den ersten Tagen. Vom 10.—16. Tage Abendtemperaturen bis 39,0; über dem rechten unteren Lungenlappen war mehrere Male feines Crepitiren zu hören gewesen. In der 9. Woche alles bis auf eine feine Fistel fest vernarbt, die sich definitiv erst nach einer Reihe von Wochen schloss.

Dieser typische Fall von plötzlichem Durchbruch eines abgesackten intraperitonealen Jaucheabscesses in einen noch intacten Abschnitt der Peritonealhöhle ist wegen der Schnelligkeit des Umsichgreifens der peritonealen Entzündung bemerkenswerth. Der Abscess hatte seinen

Sitz am äusseren Umfang des Colon ascend. und war nach vorn durch das Netz von der Bauchhöhle abgeschlossen gewesen. Der Durchbruch hat nach oben hin stattgefunden. Schon 2 Stunden nachher konnte eine grössere Flüssigkeitsansammlung hoch oben im Hypochondrium constatirt werden; am unteren Ende der Fossa iliaca war kein flüssiges Exsudat zu bemerken, aber die Dünndarmschlingen zeigten schon eine starke Injection. Da der Jaucheherd nach unten und vorne vollständig fest abgekapselt geblieben war, so kann die Entzündung nur durch ein Weiterschreiten von der Lebergegend aus nach abwärts hin entstanden sein. In diesem Fall wurde durch die sofortige Drainage des Hypochondriums die Bildung eines subphrenischen Abscesses verhindert. Dass ein solcher auch später noch durch einen Eingriff hätte geheilt werden können, ist zweifellos; fraglich ist nur, ob ein späterer Eingriff auch die in der Vorderbauchgegend beginnende Peritonitis noch zu coupiren im Stande gewesen wäre, zumal da der Abfluss weiteren Infectionsmaterials in den Bauchraum von dem Infectionsherd aus ohne die frühzeitige Operation fortgedauert hätte.

7. B., 20 Jahre alt. Perforirende Epityphlits; Durchbruch eines intraperitonealen Abscesses in die Bauchhöhle; fortschreitende Peritonitis; Operation, Heilung.

Plötzliche Erkrankung mit heftigen Leibschmerzen 3 mal 24 Stunden vor der Aufnahme in die chirurgische Abtheilung des Katharinenspitals. Die Diagnose auf Epityphlitis schon am 2. Krankheitstage mit Bestimmtheit zu stellen. Schmerzen dauerten, wenn auch vermindert, die nächsten Tage an. Am 4. Tage Vormittags heftiger Schüttelfrost unter Ansteigen der Temperatur auf 39,6 und Steigerung der Schmerzen. Wenige Stunden später Aufnahme in das Spital. Das ziemlich kräftige Mädchen machte einen schwerkranken Eindruck; das Sensorium war benommen, der Gesichtsausdruck ängstlich, aber ohne eigentlichen Habitus abdominalis, das Gesicht erhitzt, die Respiration oberflächlich; Temperatur 39,1, Puls 120, regelmässig, kräftig. Klagen über heftige Leibschmerzen. Häufiges Aufstossen; der Leib mässig aufgetrieben, die Leberdämpfung höher gerückt. Mit dem Katheter wurden 1½ l klaren Urins entleert; in der Ileocoecalgegend und noch über derselben deutliche Dämpfung und derbe Resistenz. Die ganze rechte Bauchseite und Lendengegend druckempfindlich. Sofortige Operation. Grosser Bauchdeckenschnitt oberhalb des rechten Poupart'schen Bandes. Das subperitoneale Bindegewebe ödematös. Nach Einschneiden des Peritoneums auf eine Strecke von 4 cm floss trübes Serum ab. An der Incisionsstelle präsentirte sich der vom Netz bedeckte Coecaltumor; in der nächsten Umgebung der Peritonealöffnung war er nicht adhärent; weiter nach aussen hin und abwärts stiess man auf feste Verwachsungen mit dem Bauch-

wandperitoneum. Die dem inneren Umfang des Coecaltumors anliegenden, aber nicht mit ihm verwachsenen Dünndarmschlingen waren meteoristisch aufgetrieben und stark injicirt. Weitere Untersuchungen wurden unterlassen und die Peritonealöffnung wieder geschlossen. Verlängerung des Bauchdeckenschnitts bis zum Rande des Musc. longiss. dorsi; Ablösung des Peritoneums in der Fossa iliaca; das subperitoneale Gewebe dort sehr stark sulzig-eitrig infiltrirt. Incision des Peritoneums jenseits der von dem ersten Schnitt aus festgestellten Verwachsungslinie; man stiess zunächst auf das über das Coecum gelagerte Netz und dann auf einen Jaucheherd, der das Epityphlon enthielt. Letzteres zeigte 2 Perforationsöffnungen und einen kleinen Kothstein. Anlegung einer Klemmpincette nahe seiner Insertionsstelle und Abtragen desselben. Die Jauchehöhle setzte sich in das kleine Becken fort; die anliegenden Dünndarmschlingen fibrinös eitrig belegt, meist fest mit einander verlöthet. Zweiter Schnitt vom Nabel an abwärts entleerte wieder trübes Serum; die Dünndarmschlingen injicirt, ihre Serosa getrübt. Es zeigte sich jetzt mit Bestimmtheit, dass die Jauchehöhle im kleinen Becken gegen die übrige Bauchhöhle hin nicht abgeschlossen war. Durchspülen grosser Mengen Salzwassers in der wiederholt beschriebenen Weise. Dann Einlegen einer dicken Hegar'schen Glasröhre von dem unteren Winkel der medianen Wunde aus in den Douglas'schen Raum; der übrige Theil der Wunde durch die Naht geschlossen. Die grosse rechtsseitige Wunde wurde mit steriler Gaze tamponirt, nachdem an die Insertionsstelle des Epityphlon, welche, wie schon erwähnt, durch eine Klemmpincette abgeschlossen war, ein Drainrohr eingelegt worden. Der Heilungsverlauf war ziemlich glatt. Die Benommenheit und Unruhe der Kranken dauerten noch 24 Stunden an, während die Schmerzen nach der Operation sofort fast vollständig aufgehört hatten. Die Temperatur, am Abend des Operationstages noch 39,4, fiel allmälig, aber stetig. Am 5. Tage 37,6, Abends 38,4, dann normal. Abgang der ersten Flatus nach 24 Stunden. Am 3. Tage wurde die Hegar'sche Röhre durch ein dünnes Gummidrainrohr ersetzt. Vom 5. Tage an war dem Secret der rechtsseitigen Bauchwunde 5 Tage lang kothige Flüssigkeit beigemischt. Definitive Vernarbung übrigens erst nach 9 Wochen. Die Kranke jetzt vollkommen wohl.

Die Operation hat in diesem Fall nicht später als höchstens $2^1/_2$ Stunden nach der Perforation eines perityphlitischen Jaucheherds in die Bauchhöhle stattgefunden. Die Entzündung hatte sich in dieser Zeit nachweisbar schon über die ganze Unterbauchgegend verbreitet.

8. B. Sch., 17 Jahre alt. Perforirende Epityphlitis. Durchbruch eines intraperitonealen Abscesses in die Bauchhöhle, fortschreitende Peritonitis. Operation, Heilung.

Das früher immer gesunde Mädchen war angeblich 9 Tage vor ihrer Aufnahme mit Bauchschmerzen und allgemeinem Uebelbefinden erkrankt; sie hatte aber ihren Dienst bis vor $1^1/_2$ Tagen nothdürftig versehen können. Stuhl und Blähungen sollen seit 7 Tagen nicht mehr abgegangen sein.

Abführmittel hätten den Zustand verschlimmert; seit 2 Tagen ab und zu Erbrechen. Ihren Klagen war von ihrer Umgebung lange keine Wichtigkeit beigelegt worden. Vor $1^1/_2$ Tagen seien die Schmerzen so heftig geworden, dass sie sich habe zu Bett legen müssen. Bei ihrer Ankunft im Spital konnte sie einige Schritte noch selbst gehen. Sie machte einen schwerkranken Eindruck, war leicht benommen, wimmerte fortwährend wegen heftiger Bauchschmerzen. Puls 120, voll; Temperatur Mittags 38,9°. Bauchdecken stark gespannt; Leib eher flach. In der Ileocoecalgegend eine flache Hervorwölbung und undeutlich vermehrte Resistenz mit Abschwächung des Percussionsschalles. Aufstossen; der ganze Unterleib druckempfindlich. Kein Windabgang. Urin, spontan gelassen, enthielt viel Indican.

Operation am 30. November 1899. Durch den gewöhnlichen Schnitt über dem rechten Poupart'schen Band wurde eine grosse Jauchehöhle am unteren Umfang des Coecums eröffnet, die nach innen und unten mit der übrigen Bauchhöhle frei communicirte. Sie enthielt das nahe seiner Spitze perforirte Epityphlon, in welchem sich ein bohnengrosser Kothstein befand. Die Dünndarmschlingen in der Beckenhöhle schwammen im Eiter. Nunmehr zweiter Bauchdeckenschnitt in der Mittellinie vom Nabel an abwärts; freier Eiter in der Bauchhöhle, soweit diese von der Wunde aus zugänglich war. Langes Auswaschen der Bauchhöhle mit Salzwasser, bis dieses klar ablief. Tamponade und Drainage der grossen Jauchehöhle um das Coecum, nachdem das Epityphlon resecirt worden war; in den Douglas'schen Raum wurde vom unteren Wundwinkel der medianen Bauchdeckenwunde aus eine dicke Hegar'sche Glasröhre eingelegt, der Rest dieser Wunde durch die Naht geschlossen. Kochsalzinfusion, grosse Campherdosen, Digitalin subcutan. Am Abend des Operationstags Puls 120, kräftig; grosse Unruhe. Temperatur 39,2°. Katheter nothwendig. Am 2. Tage keine Verschlimmerung: Temperatur 38,4°, wenig Schmerzen, kein Erbrechen, aber noch kein Flatusabgang. Nachmittags auf Klysma mit Infus. Senn. comp. Abgang von wenig Stuhl und vielen Blähungen. Temperatur 4 Tage lang zwischen 38,2° und 38,8°; Puls 104—112. Wiederholte Kochsalzinfusionen. Die nervöse Unruhe der Kanken verlor sich langsam. Die Anfangs sehr reichliche Secretion aus dem kleinen Becken hörte vom 3. Tage an fast vollständig auf. Ersetzen der Hegar'schen Röhre durch eine dünne Gummiröhre. Aussehen besserte sich zusehends. Vom 6. Tage an Abendtemperaturen wieder höher, bis 39,4°; der Leib wurde meteoristisch. Druckempfindlichkeit und leichte Dämpfung vorne unterhalb des Rippenbogens; eine Probepunction daselbst am 7. Tag lieferte Eiter. Eine sofort vorgenommene Incision eröffnete einen grösseren intraperitonealen Jaucheabscess. Kein Temperaturabfall. Darmfunctionen regelmässig. Abendtemperaturen blieben über 39°. Milzdämpfung vergrössert. Obere Grenze der Leberdämpfung zwischen vorderer und hinterer Axillarlinie am oberen Rand der 6. Rippe. Durch eine Probepunction im 7. Intercostalraum wurde Eiter in der Tiefe gefunden und dieser nach Resection eines Stückes der 7. Rippe und Durchschneiden der Pleura und des Diaphragmas im 7. Intercostalraum nach aussen entleert. Es zeigte sich aber, dass das Zwerchfell daselbst nur lose mit der Pleura costalis verklebt war und nach Entleerung des Eiters aus dem

subphrenischen Abscess sich plötzlich unter Einströmen von Luft in die Pleurahöhle von der Pleura costalis loslöste. Während die Pleuraöffnung fest comprimirt wurde, wurde die subphrenische Abscesshöhle mit Salzwasser ausgewaschen, ein Drainrohr in dieselbe eingelegt und im Uebrigen sowohl die Incisionsöffnung am Zwerchfell, als die Oeffnung der Pleurahöhle durch eingelegte Jodoformgazestreifen fest austamponirt. Die Temperatur fiel daraufhin nicht sofort, sondern blieb noch 9 Tage lang Abends um 39° bei überaus reichlicher Secretion aus der subphrenischen Abscesshöhle. Am 18. Tag kam aus der Incisionswunde unterhalb des Thoraxrandes viel stinkender Eiter. Vom 24—38. Tag war die Temperatur meist unter 38°; vom 39—44. Tag wieder höhere Temperatur, während sich eine Schwellung am rechten Oberschenkel ausbildete (Phlebitis?). Dann normale Temperatur und allmäliger Rückgang der Beinschwellung; rasche Erholung.

Auch in diesem Falle war die Perforation keinenfalls früher als 36 Stunden vor der Operation erfolgt. Auch hier hatte die Entleerung der Hauptmasse des Eiters, die Tamponade der Ileocoecalgegend und die Drainage des kleinen Beckens dem Weiterschreiten der Entzündung Einhalt gethan; aber die Infection und Entzündung der rechten Oberbauchgegend und des rechten Hypochondriums waren offenbar zur Zeit der Operation schon soweit vorgeschritten, dass eine Spontanheilung nicht mehr möglich war, und sich ein Jaucheabscess an beiden Orten nachträglich bildete. Eine Drainage des subphrenischen Raumes gleich bei der ersten Operation hätte wohl sicher die Abscessbildung daselbst verhindert.

9. Frau L., 64 Jahre alt. Cholelithiasis. Cholecystitis perfor. Fortschreitende Peritonitis. Operation. Heilung.

Die Patientin war 36 Stunden vor ihrem Eintritt in das Katharinenspital mit Schmerzen in der Magengegend, mit „Magenkrämpfen“ erkrankt, wie sie solche schon seit vielen Jahren häufig anfallsweise bekommen hatte. Sie war sonst nie ernstlich krank gewesen. Etwa 18 Stunden später stellte sich mehrmaliges Erbrechen ein, während die Schmerzen immer heftiger wurden. Auf Morphium hörte das Erbrechen auf und die Schmerzen wurden erträglicher.

Bei ihrer Aufnahme am 18. November 1899 machte die sehr corpulente Frau einen schwerkranken Eindruck; die Gesichtszüge waren verfallen und erinnerten lebhaft an den abdominalen Habitus. Die Respiration war frequent und die Kranke selbst hatte das Gefühl erschwerten Athmens. Temperatur 39,5°, Puls gegen 100, ziemlich voll. Der Urin enthielt viel Indican, 0,02 Proc. Eiweiss, keinen Gallenfarbstoff, vereinzelte hyaline Cylinder. Eine Leberdämpfung fehlte nach innen von der Mamillarlinie vollständig. Druckempfindlich war namentlich die Ileocoecalgegend, weniger die rechtsseitige Oberbauchgegend; der Bauch war, namentlich auf der rechten Hälfte, stark gespannt, so dass ein etwaiges Exsudat in der Tiefe nicht zu fühlen gewesen wäre. Erst in

der Narkose zeigte sich die Ileocoecalgegend, die besonders druckempfindlich geschienen hatte, frei von abnormer Resistenz; in der Oberbauchgegend auch kein deutlicher Tumor zu fühlen.

Sofortige Operation (18. November 1899) in Chloroform-Aether-, später reiner Aethernarkose. Langer Längsschnitt entlang dem äusseren Drittel des Musc. rectus abdom. Nach Eröffnung der Bauchhöhle floss trübe, gallig gefärbte Flüssigkeit ab. Keine Adhärenz der Bauchwand mit den anliegenden Theilen. Das Netz war mit dem unteren Leberrand verwachsen, so dass die Gallenblase zunächst nicht zugänglich war. Drückte man die Leber von der vorderen Bauchwand etwas ab, so flossen reichliche Mengen derselben Flüssigkeit aus dem Hypochondrium. Nach Durchtrennung des Netzes dicht unter dem Leberrand gelangte man auf die Gallenblase, welche, den unteren Leberrand einige cm überragend, an ihrem vorderen Umfang ein kaum pfennigstückgrosses Loch mit gangränösen Rändern zeigte, aus welchem ikterischer Eiter hervorquoll. Nach links hin schien die übrige Bauchhöhle durch lockere Adhäsionen zwischen Magen, Duodenum und Quercolon abgeschlossen, nicht aber nach rechts und nach hinten hin; in dem Raum zwischen Quercolon und Leber, am äusseren Umfang des Colon ascendens, im Hypochondrium zwischen Leber und Diaphragma reichliche Mengen ikterischen Eiters. Nach Erweiterung des Gallenblasenloches wurden neben Eiter eine Unmasse kleiner und kleinster Gallensteinchen herausbefördert. Dann dichtes Einnähen einer langen Drainröhre in die Gallenblasenöffnung unter Einstülpung der gangränösen Ränder. Von einer zweiten grossen Oeffnung, neben dem äusseren Rande des Musc. longiss. dorsi angelegt, wurde ein 15 cm langes Drain zwischen Leber und Diaphragma hinaufgeschoben; ein zweites kam an die untere Leberfläche, ein weiteres an die äussere Seite des Colon ascendens, Auch von der vorderen Oeffnung aus wurde ein Drainrohr an die untere Leberfläche gelegt. Der Raum um das Gallenblasendrain wurde mit Jodoformgaze fest tamponirt. Nach der 1 1/2 stündigen Operation Kochsalzinfusion und grosse Campherdosen.

Der Krankheitsverlauf war über Erwarten günstig. Der unmittelbare Erfolg der Operation bestand in dem Aufhören der Schmerzen und einer Besserung des subjectiven Befindens überhaupt. Die Temperatur war am Abend auf 36,6° gesunken, der Puls auf 80 zurückgegangen; am anderen Tage 38,6° bei einem Puls von 90. Vom vierten Tage an normale Temperatur. Die ersten Blähungen gingen nach 24 Stunden ab, nnd etwas später kam auf ein Glycerinklysma auch etwas dünner Stuhl. Die Kurzathmigkeit verlor sich erst nach 5 Tagen. Schon am Abend des Operationstages floss durch die Heberdrainröhre der Gallenblase Galle ab, und dieser Gallenabfluss (60—100 ccm täglich) dauerte bis zur Entfernung der Röhre (8 Wochen lang) an. Die Secretion aus den 3 Drains der Lendengegend war nur in den ersten Tagen sehr reichlich. Ein sehr hartnäckiger Husten in der zweiten Woche mit zähem reichlichem Auswurf war für die Patientin sehr quälend. Vom 18—30. Tag keine Temperatursteigerung, dann wieder 16 Tage lang Steigerungen bis auf 39°, für welche kein sicherer Grund aufzufinden war. Eine in der 4. Woche aufgetretene schmerzhafte Schwellung des rechten Oberschenkels

legte die Vermuthung nahe, dass phlebitische Processe im Unterleib die Temperatursteigerungen veranlasst hätten. Definitive Vernarbung der Incisionswunden erst Ende der elften Woche, nachdem die Kranke das Bett längst verlassen hatte. Die Patientin ist wohl geblieben.

Der Beginn der Peritonitis war in diesem Falle wohl durch das plötzlich auftretende Erbrechen und durch die gleichzeitig heftig gesteigerten Leibschmerzen gekennzeichnet. Bis operativ eingegriffen wurde, mochten also wohl 18—20 Stunden vorüber gegangen sein. Die Adhäsionen zwischen Magen, Duodenum und Colon waren der Grund, weshalb die Entzündung sich nur nach dem rechten Hypochondrium und von da abwärts entlang dem Colon ascendens ausdehnen konnte. Die Blosslegung des Infectionsherdes und die Ableitung des dort sich bildenden Infectionsmaterials nach aussen, die Drainirung des Hypochondriums, des Raums unter der Leber und desjenigen zwischen Colon ascendens und seitlicher Bauchwand brachten die Entzündung zum Stehen.

Das hohe Fieber der Kranken bei ihrer Aufnahme in das Spital wies mit Bestimmtheit auf einen entzündlichen Process, die der plötzlich aufgetretenen Steigerung der Bauchschmerzen folgende rasche und stetige Verschlimmerung des Allgemeinbefindens auf eine sich entwickelnde fortschreitende Peritonitis hin. Fraglich war nur der Ausgangspunkt. Das Fehlen jeder Andeutung einer krankhaften Veränderung im Bereiche der Ileocoecalgegend bei der Untersuchung in Narkose und die Angabe der Kranken, dass sie seit langer Zeit an Magenkrämpfen leide, sprachen so sehr für die Annahme einer Gallenblasenperforation, dass ich kein Bedenken trug, vor allem die Gallenblase freizulegen.

10. A. S., 23 Jahre. Intussusceptio ilei; gangraena intestini, Peritonitis. Laparotomie. Resectio intestini. Heilung.

Die Patientin hatte früher schon wiederholt an kurzdauernden Kolikschmerzen gelitten, die sie jedoch nie bettlägerig machten. Am 28. December 1896 plötzliche Erkrankung mit heftigen Leibschmerzen und Erbrechen. Dieses hatte schon am folgenden Tag fäculenten Geruch; auf grosse Rectaleingiessungen gieng nur die Spülflüssigkeit blutig gefärbt wieder ab ohne Stuhl und Flatus. Die Temperatur war Vormittags noch nicht erhöht gewesen. Am Abend wurde die Patientin auf die chirurgische Abtheilung des Katharinenspitals aufgenommen. Temperatur war jetzt 38,1°, Puls über 110, der Leib gleichmässig meteoristisch aufgetrieben, die untere Dämpfungsgrenze der Leber in der Mamillarlinie 2 cm unterhalb des Rippenbogens. In der linken Bauchhälfte, die in grosser Ausdehnung druckempfindlich war, war in Nabelhöhe eine undeutliche derbe Resistenz zu fühlen. Erbrechen von übelriechender gelber

Flüssigkeit. Nach einer Magenausspülung grosse, aber bald vorübergehende Erleichterung. Die folgende Nacht sehr unruhig, Morgens Puls schwächer, gegen 120, Temperatur 38,4°, leichte Cyanose des Gesichts; dabei hatten die Gesichtszüge den abdominalen Habitus angenommen. Die Leber war höher gerückt, mehrere Male Erbrechen, im Urin stark vermehrter Indicangehalt. Sofortige Vornahme der Operation (30. December) in Aethernarkose, nach einer Auswaschung des Magens, welcher reichliche dünne, fäculente Flüssigkeit enthielt. Medianschnitt vom Nabel an abwärts zur Symphyse und sofortige Verlängerung des Schnitts bis nahe an die Spitze des Proc. xiph., als in Nabelhöhe ein schwarzblau verfärbtes wulstiges Darmstück zum Vorschein kam. Dieses erwies sich bei weiterer Untersuchung als stark aufgetriebener, verfärbter Dünndarm, in den sich wieder Dünndarm invaginirt hatte. Nach Eröffnung der Bauchhöhle waren ca. 300 ccm trüber, übelriechender, braungelber Flüssigkeit abgeflossen. Der Anfangtheil des invaginirten Darms war soweit er zugänglich war, gangränös. Das Intussuscipiens war eine Strecke weit schwarzblau, glanzlos. Die anliegenden Darmschlingen hyperämisch, stellenweise fibrinös-eitrig belegt, ohne alle Adhäsionen. Das Mesenterium des Intussuscipiens enorm ödematös verdickt und in einer Ausdehnung von ca. 6 □cm schmutziggelbgrün verfärbt und in der Umgebung fibrinös-eitrig belegt. Die Länge des Darmtumors betrug fast 50 cm. Der Fall schien mir fast hoffnungslos; nur durch eine Resection der ganzen Geschwulst sammt dem gangränösen Theil des Mesenteriums war überhaupt eine Rettung denkbar. Ich übergehe die Einzelheiten der Operation und bemerke nur, dass der Tumor leicht aus der Bauchhöhle herauszubefördern war. Nach Abbindung des Mesenteriums in zahlreichen Portionen durch Catgut möglichst entfernt von den gangränösen Partien und Resection des Darmtumors wurden die Darmstümpfe mit einem Murphyknopf vereinigt, die Vereinigungslinie überdies durch eine fortlaufende Serosanaht übernäht. Nach Reinigung der zugänglichen Darmtheile wurde der in Jodoformgazestreifen eingehüllte, geschlossene Darm in die Bauchhöhle zurückgebracht, die Nahtlinie des Mesenteriums gleichfalls mit Gazestreifen bedeckt, ein dickes Drainrohr bis zur Wurzel des Mesenteriums eingeführt und im Uebrigen die Bauchdeckenwunde durch Etagennähte geschlossen. Der Puls am Ende der 1½ stündigen Operation sehr elend und frequent geworden. Die Länge des ganzen Darmstücks nach seiner Desinvagination betrug 110 cm.

Bemerkenswerth war ferner, dass in dem invaginirten Darmtheil ein ca. wallnussgrosser Schleimpolyp des Darms gefunden wurde. Auf diesen Befund war man vorbereitet, weil, wie ich besonders hervorheben will, während der Operation unter unseren Augen sich der Dünndarm ca. 25 cm unterhalb der Nahtstelle mehrere mal eine kleine Strecke etwa 1½ cm weit spontan invaginirte und an dieser Stelle eine haselnussgrosse derbe Geschwulst im Darmcanal gefühlt werden konnte. Die Invagination verschwand ebenso spontan wieder unter unseren Augen nach wenigen Secunden.

Am Abend des Operationstags betrug die Pulsfrequenz noch immer ca. 140, aber die Schmerzen waren mässig, die Temperatur 37,8° und

der Gesichtsausdruck zweifellos frischer. Campher wurde in diesem Fall wegen der sehr bedrohlichen Herzschwäche in grossen Mengen subcutan gegeben. Die Patientin hat in den ersten 48 Stunden im ganzen 16 g bekommen Das Mittel wurde erst vom 13. Tag an ausgesetzt, als der Puls vollständig normal geworden (Gesammtmenge des eingespritzten Camphers 34,25 g). Die Temperatur hielt sich zwischen 39,4 und 38,9° Abends und 38,4 und 37,6° Morgens. Die ersten Blähungen gingen am dritten Tage ab, bis dahin viel Aufstossen, aber kein Erbrechen. In den ersten 3 Tagen reichliche Absonderung. Vom 8. Tag an machte sich ein übler Geruch des Secrets bemerklich, der auf einige Tage sogar deutlich fäculent wurde. Der erste sehr reichliche Stuhl folgte auf Klysma am 16. Tag. Am 21. Tag gieng der Murphyknopf per Rectum ab, die Temperatur blieb subfebril bis zum 25. Tag, definitive Vernarbung der Wunde erst nach 43 Tagen. Am 13. März verliess die Kranke bei vollständigem Wohlbefinden das Spital.

Bei einer Untersuchung im December 1897 gab die Patientin an, dass sie seit April wieder wie früher an einem Webstuhl arbeiten könne, regelmässig ohne Nachhilfe Stuhl habe und überhaupt nur vorübergehend über Blähungen und etwas Leibschmerzen zu klagen habe, wenn sie schwerverdauliche Speisen, wie Kraut, Linsen etc. in grosser Menge esse.

In diesem Fall konnte der Beginn einer Peritonitis nur vermuthet werden. Die Zeichen einer mechanischen Unwegsamkeit des Darmcanals, der plötzliche fieberlose Beginn, der Blutabgang aus dem Darm und die derbe Resistenz links neben dem Nabel machten es höchst wahrscheinlich, dass es sich um eine Invagination handeln würde, aber das Auftreten von Fieber in Verbindung mit der Zunahme der Darmstenosenbeschwerden liess auf den Beginn eines entzündlichen Processes schliessen; schwanken konnte man nur, ob das Fieber Folge einer auf die Invaginationsgeschwulst beschränkten Entzündung wäre oder einer fortschreitenden Peritonitis. Mochte dem sein wie ihm wollte, auch ohne Peritonitis war nur durch einen operativen Eingriff Hilfe zu bringen. War eine Peritonitis im Gang, so war sie jedenfalls noch im Beginn und vielleicht zu coupiren.

11. Frau A. K., 49 Jahre alt. Grosses abscedirendes Uterusmyom, beginnende fortschreitende Peritonitis. Exstirpation des myomatösen Uterus. Heilung.

Am 16. Mai 1898 wurde eine ziemlich verfallen aussehende magere Frau in das Katharinenspital verbracht, deren Alter ich sehr viel höher taxirt hatte, als sie es angab. Die Temperatur war 39,5°, Puls ca. 120. Es fand sich ein grosser Abdominaltumor, dessen oberes Ende sich undeutlich in Nabelhöhe abtasten liess und der, mit seiner grösseren Hälfte in der rechten Bauchhälfte gelegen, grosshöckerig, derb und eine Spur beweglich war, weit ins kleine Becken hineinragte und in die Vaginalportion überzugehen schien. Der vordere Umfang des Abdomens war druck-

empfindlich; kein Ascites, geringer Meteorismus, kein Oedem der Beine. Grosses Mattigkeitsgefühl, keine vollständige Windverhaltung, kein Erbrechen. Im Urin 0,01 Proc. Eiweiss. Die Frau hatte 15 Kinder geboren und einen Abort gehabt; Periode nicht mehr ganz regelmässig, die letzte vor 6 Wochen. Der Unterleibstumor war zum ersten Mal vor $1^1/_2$ Jahren bemerkt worden, hatte aber die Frau nicht viel belästigt bis vor 6 Wochen. Seitdem häufige „Krämpfe", Leibschmerzen; letztere hätten sich gerade in den letzten Tagen sehr bedeutend gesteigert. Ich war Anfangs im Zweifel, ob der Kräftezustand der Patientin überhaupt einem grösseren Eingriff gewachsen wäre. Die Temperatur stieg nach einer Morgenremission (38,4°) am zweiten Abend wieder auf 39,7°, während der Puls sich um 120 hielt. Die Patientin behielt flüssige Nahrung in mässiger Menge bei sich, auf ein Klysma gingen Blähungen, aber kein Stuhl ab. Der Meteorismus und die Druckempfindlichkeit des Leibs nahmen zu. In der Erwägung, dass die Frau ohne Operation sicher in kürzester Zeit ihrem Leiden erliegen müsste, durch einen Eingriff möglicher Weise aber doch zu retten wäre, wurde die Operation vorgenommen. Laparotomie am 18. Mai 1898 nach vorheriger Magenausspülung in Aethernarkose. Medianschnitt vom Nabel an abwärts bis zur Symphyse, später noch mehrere Centimeter über den Nabel hinauf verlängert. Der vordere Umfang des ca. mannskopfgrossen Tumors war theilweise von Netz bedeckt, das mit ihm flächenhaft durch offenbar alte Adhäsionen verwachsen war. Der freiliegende Theil der Vorderfläche des Tumors zeigte, ebenso wie das Netz, an vielen Stellen fibrinös-eitrigen Belag, ohne mit der vorderen Bauchwand verlöthet zu sein. Zunächst Resection der ganzen Netzplatte soweit sie mit dem Tumor verwachsen war und soweit die eitrigen Beläge reichten. Die dem oberen Umfang des Tumors anliegenden Dünndarmschlingen waren gleichfalls in grosser Ausdehnung fibrinös-eitrig belegt, nur stellenweise mit der Tumoroberfläche verlöthet, an anderen Stellen nur lose ihr anliegend und mit einander nicht verklebt; auch einzelne entfernter liegende Schlingen zeigten denselben Belag. Zwischen rechtem Umfang des Tumors und Beckenwand fand sich eine abgekapselte Eiteransammlung, die, wie sich später herausstellte, mit einem im Tumor gelegenen Abscess communicirte; weder in den Ovarien, noch in den Tuben waren, wie die spätere genauere Untersuchung zeigte, eitrige Herde. Nach möglichster Reinigung der Darmschlingen wurde die Kranke in Beckenhochlage gebracht und die typische retroperitoneale Exstirpation des Uterus sammt Adnexen mit Zurücklassung des grösseren Theils der Cervix vorgenommen. Einige Schwierigkeit machte die Auslösung eines apfelgrossen, im kleinen Becken subperitoneal entwickelten Myoms. Die Peritonealhöhle wurde durch quere Vereinigung über der Cervix von dem retroperitonealen Raum vollständig abgeschlossen, nachdem vorher der letztere durch den stumpf erweiterten Cervixcanal hindurch nach der Vagina hin drainirt worden war. Durch den untern Wundwinkel des medianen Bauchdeckenschnitts wurde eine dicke Hegar'sche Glasröhre bis zur rechten Darmbeingrube gelegt und im übrigen die Bauchwunde durch Etagennähte geschlossen. Subcutane Kochsalzinfusion, häufige grosse Campherdosen. Die Frau befand sich nach der fast $1^3/_4$ stündigen Operation Abends bei einem Puls

von 115 und einer Temperatur von 38,1° ganz leidlich. Die Secretion aus der Bauchhöhle war in den ersten 24 Stunden sehr reichlich, sodass der in der grossen Hegar'schen Röhre liegende Gazetampon alle 4 Stunden gewechselt werden musste, nahm dann rasch ab, wurde aber etwas übelriechend; die Glasröhre wurde erst am 7. Tage durch ein dünnes Gummidrain ersetzt. Die Temperatur war in den ersten 4 Tagen unter 39°, stieg die folgenden 4 Tage bis auf 39,6°, während welcher Zeit die Kranke über Stechen links hinten und unten klagte (Embolie?). Dann bis zum 27. Tag subfebrile Temperaturen. Die ersten Blähungen waren erst am Abend des dritten Tags nach wiederholten Klysmen abgegangen. Am 4. Tag der erste Stuhl. Die Heilung der Bauchdeckenwunde wurde gestört durch eine Eiterung im Bereich der untersten Stichcanäle. Am 27. Juli (10 Wochen nach der Operation) verliess die Patientin mit einer nässenden Fistel der Bauchnarbe in gutem Kräftezustand und beschwerdefrei das Spital.

In diesem Fall hat mich der Befund einer nicht begrenzten Peritonitis einigermaassen überrascht; ich hatte geglaubt, dass das Fieber von entzündlichen, gegen die Bauchhöhle abgegrenzten Processen im Bereich des Tumors und von solchen innerhalb desselben herrühre. Die schweren örtlichen und allgemeinen Erscheinungen liessen sich ungezwungen durch eine solche Annahme erklären. Eine bakteriologische Untersuchung des Eiters ist leider unterblieben. Die Peritonitis ist jedenfalls nicht in Folge eines Eiterdurchbruchs, sondern durch allmäliges Uebergreifen der in dem Myom zur Entwicklung gekommenen eitrigen Entzündung auf die Oberfläche des Tumors und von da auf die Peritonealhöhe entstanden. Die Erscheinungen des Fortschreitens der jedenfalls relativ milden Entzündung traten gegenüber den durch das primäre Leiden bedingten zu sehr in den Hintergrund.

XVIII.

Aus der chirurgischen Universitätsklinik zu Leipzig (Geheimrath Trendelenburg).

Ueber „Druckstauung".

Von

Dr. Georg Perthes,

Privatdocent und I. Assistenzarzt.

(Mit Tafel V. VI.)

Schneller als bei der Seltenheit der Affection erwartet werden konnte, ist die Leipziger chirurg. Klinik in die Lage gekommen, an einem weiteren Falle Beobachtungen über jenen eigenthümlichen Symptomencomplex anzustellen, der durch intensive Compression des Thorax oder des Abdomen hervorgerufen werden kann und der hauptsächlich durch das Auftreten hochgradigen Stauungsödems und multipler Blutextravasate am Kopf und Hals charakterisirt ist. Aus der Mittheilung von Braun[1]) geht hervor, dass dieser eigenthümliche Zustand schon von Vogt, Hueter und Braun selbst vor über 20 Jahren je einmal beobachtet wurde und von Hueter[3]) und Willers[2]) als „Dilatation der Blutgefässe des Kopfes bei schweren Verletzungen des Unterleibs" beschrieben worden ist. Die Zahl der Beobachtungen dieser Art steigt also mit unserem neuen Falle auf sechs.[4]) So gering diese Zahl auch ist, so genügt sie doch, um zu erkennen, dass wir es hier mit einem zwar seltenen, aber typischen Folgezustande schwerer

1) Braun, Ueber ausgedehnte Blutextravasate am Kopf, Hals, Nacken und linken Arme, infolge von Compression des Unterleibes. Deutsche Zeitschrift für Chirurgie. Bd. LI. S. 599.

2) Willers, Ueber die Dilatation der Blutgefässe des Kopfes bei schweren Verletzungen des Unterleibes. Inaug.-Dissert. Greifswald, August 1873.

3) Hueter, Besprechung der vorstehenden Dissertation. Deutsche Zeitschr. f. Chirurgie. 1874. Bd. IV. S. 382.

4) Vergl. Perthes, Ueber ausgedehnte Blutextravasate am Kopf infolge von Compression des Thorax. Deutsche Zeitschrift f. Chirurgie. Bd. L. S. 436. Hinsichtlich der Erklärung des hier besprochenen Zustandes muss auf jene Mittheilung verwiesen werden.

Rumpfquetschung zu thun haben. Ein Blick auf die beigegebenen vier Photographieen unseres Falles III dürfte den Eindruck von dem Typischen dieser Affection wesentlich verstärken.

Die 27 Jahre alte Fabrikarbeiterin Hedwig Bergholz aus Leipzig ist in einer hiesigen Kammgarnspinnerei an einer Spinnmaschine beschäftigt, welche aus einer ca. $^3/_4$ m hohen eisernen Bank, der sogenannten Cylinderbank und einem eisernen, die Spindeln tragenden Wagen von ca. $^1/_2$ m Höhe besteht. Der letztere wird durch Maschinenkraft auf Schienen mit mässiger Geschwindigkeit gegen und unter die Cylinderbank vorgetrieben und trifft beim zurückgehen auf der anderen Seite am Ende seiner Bahn auf den sogenannten „Anschlagebock", der in einem ebenfals $^1/_2$ m hohen eisernen Pfosten besteht. Am 21. Februar 1900 wollte die B. den bei der Arbeit verlorenen Pantoffel vor dem zurückgehenden Wagen hervorholen, wurde aber von dem Wagen erfasst und gegen den Anschlagebock gepresst. Sie kam — der Hergang des Unfalles wurde mir von den Augenzeugen an Ort und Stelle demonstrirt, — das Gesicht nach oben gerichtet, mit der linken Schulter gegen den andrängenden Wagen mit der rechten Seitenfläche des Thorax gegen den Anschlagebock zu liegen, während die übrigen Theile des Körpers nicht getroffen wurden, oder doch jedenfalls nicht von beiden Seiten comprimirt werden konnten. Eine Mitarbeiterin sah, wie bei der fest eingeklemmten Verunglückten „das Gesicht ganz blau wurde und die Augen aus dem Kopfe hervortraten." Die Maschine kam von selbst zu stehen und der herbeigerufene Meister befreite durch Zurückgehenlassen des Wagens das Mädchen aus ihrer Lage. Die Zeit, während welcher sich die Verletzte in der Einklemmung befand, wird von der Mitarbeiterin auf eine halbe Minute, von dem Meister der aus einem anderen Theile des Fabriksaales erst herbeieilen musste, auf ein „paar Secunden bis höchstens zwei Minuten" geschätzt. Gleich nachdem die Verunglückte zwischen den Maschinentheilen herausgehoben war, hat sie nach Angabe der Augenzeugen laut geschrieen, war also jedenfalls nicht ganz bewusstlos.

Als sie zwei Stunden später zur Aufnahme ins Krankenhaus kam, war sie im Stande, ihre Personalien anzugeben, jedoch ohne Erinnerung an den Hergang des Unfalls und augenscheinlich sehr matt. Der Puls zwar ziemlich klein, aber regelmässig, seine Frequenz betrug 104 Schläge in der Minute. Der Kopf erschien im Ganzen sehr stark gedunsen (vergl. Fig. 1, Taf. V) die Nasolabialfurchen waren völlig verstrichen, die Lippen dick und wulstförmig. Beiderseits bestand starke Protrusio bulbi und die Augenlider waren so stark geschwollen, dass die Lidspalten auch bei dem Versuche der Verletzten, die Augen aufzuschlagen, ganz schmal blieben. Der ganze Kopf war dunkelblau gefärbt, die Farbe konnte beinahe schwarzblau genannt werden. Auch der unter den Haaren verborgene Theil der Haut war von der Verfärbung ergriffen. Besonders tief tingirt erschienen die Augenlider und ihre Umgebung. In dem cyanotischen Gebiete erkannte man sehr zahlreiche hirsekorngrosse rothe Punkte, die auf Druck nicht verschwanden. Etwas unterhalb der Mitte des Halses grenzte sich das gefärbte Gebiet mit einer circulär um den Hals verlaufenden scharfen Grenzlinie gegen die normal gefärbte Haut ab, doch

waren etwas weiter unterhalb in den Supra- und Infraclaviculargruben ziemlich ausgedehnte Gebiete wieder mit Petechien besät, in diesen Bezirken jedoch bandartige weisse Streifen über der rechten Schulter und über den Schlüsselbeinen scharf eingezeichnet (Fig. 1, Taf. V). Gegen den Thorax und die Arme zu verloren sich die Petechien mehr allmählich. An der linken Schulter fanden sich zwei kleinere Quetschwunden, im Uebrigen war die Haut daselbst und am linken Arme unverändert. Am rechten Arme fand sich die Grenze des gefärbten Gebietes etwa in der Nähe des Deltoidesansatzes, doch wurden an der Streckseite des rechten Vorderarmes noch ganz vereinzelte Petechien constatirt.

Am Auge selbst bemerkte man beim Auseinanderhalten der Augenlider starkes Oedem der Conjuntiven und auf beiden Augen flächenhafte, nicht sehr ausgedehnte Blutungen unter die Conjunctiva bulbi, während die Sclera an der Innenseite beiderseits ganz weiss erschien. Die Pupillen waren beiderseits eng, und erweiterten sich auch im Dunkeln nur wenig. Die geringe Verengerung bei Lichteinfall fand aber prompt statt. Das Sehvermögen war intact, der Augenhintergrund bei ophthalmoskopischer Untersuchung (am zweiten Tage) unverändert.

In dem äusseren Gehörgang fand sich beiderseits frisch ergossenes Blut, ein weiterer Abfluss von Blut fand jedoch nicht statt. Die otoskopische Untersuchung stellte beiderseits zahlreiche punktförmige bis stecknadelkopfgrosse Hämorrhagien in der Substanz des Trommelfelles fest, links ausserdem noch ein grösseres Extravasat entsprechend dem Verlaufe der circulären Randgefässe, rechts eine ca. 2 mm lange scharfrandige Ruptur des Trommelfelles im vorderen unteren Quadranten.

Aehnliche Petechien wie in der äusseren Haut, wurden an der Lippen- und Wangenschleimhaut, am weichen Gaumen und im Pharynx gesehen. Die Schleimhaut dieser Partieen war ebenso im Ganzen bläulich gefärbt.

Am Thorax fand sich eine Fractur der linken Clavicula in der Mitte mit typischer Dislocation und Fracturen an der rechten siebenten und achten Rippe, Befunde, die durch die Röntgenphotographie bestätigt wurden.

Das Abdomen war flach, die Bauchdecken ziemlich gespannt, vorsichtige Palpation aber nirgendwo besonders empfindlich. Erbrechen bestand ebensowenig wie Haemoptoe. Der einige Stunden nach dem Unfall gelassene Urin war eiweissfrei.

Am Nachmittage des Unfalltages hatten sich die Extravasate an den Conjuntiven weiter ausgebreitet, im Wesentlichen auf den Theil der Scleren, welcher der Lidspalte entspricht. Nur an der Innenseite des rechten Auges war die normale weisse Farbe erhalten.

Die Schwellung des Kopfes war schon am Tage nach dem Unfalle sehr zurückgegangen (vgl. Fig. 2, Taf. V), am achten Tage nach der Verletzung war von einem gedunsenen Aussehen keine Rede mehr (Fig. 3, Taf. VI). Von den Blutextravasaten im Gesicht waren an diesem Tage nur noch Spuren zu erkennen, nur die Augenlider erschienen noch tiefblau gefärbt und das Weisse am Auge auf der Aussenseite noch durch Roth ersetzt (Fig. 3, Taf. VI). Die subconjunctivalen Blutungen waren am 24. März bis auf ganz geringe Spuren am Scleracornealrande verschwunden (Fig. 4, Taf. VI). Das Befinden der Verletzten war vom zweiten Tage ab ungestört, nur klagte die

Patientin noch längere Zeit über Schmerzen in beiden Inguinalbeugen, die sie ziemlich bestimmt in der Gegend der grossen Gefässe etwas unterhalb des Poupart'schen Bandes localisirte. Die Fracturen heilten in normaler Weise.

An dem hier beobachteten Symptomencomplex haben die Blutungen am Kopf, Hals und Schultern den Hauptantheil.

In dem genannten Gebiet fanden wir dichtgedrängte kleine Ekchymosen nicht nur in der äusseren Haut, sondern auch in der Schleimhaut des Mundes, des Pharynx und in den Trommelfellen. Die diffuse tiefblaue Färbung, auf der die kleinen Petechien sich als rothe Fleckchen abhoben, kann nicht auf ein Fortbestehen venöser Stauung in den Gefässen zurückgeführt werden, denn energischer Fingerdruck brachte die Farbe nur zum geringen Abblassen, nicht zum Verschwinden. Auch diese Färbung ist durch Blutaustritt und mehr diffuse Verbreitung des extravasirten Blutes zu erklären. Interessant war nun, dass die gefärbte Zone am Halse sich mit einer scharfen circulären Linie absetzte, jenseits welcher sich allerdings weiter unten noch Ekchymosen vorfanden. Ein Gerichtsarzt hätte an Strangulation denken müssen, wenn ihm nicht vielleicht aufgefallen wäre, dass eine eigentliche vertiefte Schnürfurche fehlte. Die Erklärung für diese scharfe Grenze und ebenso für die Streifen, die unterhalb, besonders an der rechten Schulter ausgespart geblieben waren, fand sich leicht und einwandsfrei. Die scharfe Grenzlinie entspricht nämlich genau dem oberen Rande des Halskragens an der wollenen Jacke der Arbeiterin (Fig. 4, Taf. VI). Offenbar hat dieser Kragen im Momente der Verletzung der Haut ganz knapp angelegen und den Austritt von Blut durch Gegendruck von aussen verhindert. Ebenso machte ein Vergleich der weissen Linien an der rechten Schulter mit der Kleidung des Verletzten — der Oberkörper war nur mit Hemd und einer wollenen Jacke bekleidet gewesen — es zweifellos, dass die Achselnähte an den Aermeln und der Kragentheil des Hemdes es waren, die sich da auf die Haut eingezeichnet haben (Fig. 1 u. 2, Taf. V).

Hierdurch waren wir in der Lage, zu beurtheilen, wie hochgradig die Auftreibung von Kopf und Hals durch das acut im Momente der Verletzung entstandene Oedem gewesen ist. Der Kragen an der Jacke der Verletzten ist für gewöhnlich so locker, dass man bequem mit der Hand darunter greifen kann (Fig. 4, Taf. VI). Er misst geschlossen 38,5 cm., der Hals der Patientin hatte nach völliger Abschwellung an der Stelle, wo der obere Kragenrand sich abzeichnete, einen Umfang von 31 cm. Um siebeneinhalb Centimeter muss der Hals der Verletzten im Momente der Thoraxcompression angeschwollen

sein. Ein Vergleich der 3 Stunden nach der Verletzung aufgenommenen Photographie 1 mit der Fig. 3 vom achten Tage nach dem Unfalle bringt diese Thatsache deutlich zur Anschauung. Hier ein dickes aufgedunsenes Gesicht, die Lippen gewulstet, die Augenlider so geschwollen, dass ein actives Oeffnen der Augenlider nicht möglich war, am Halse die Sternocleidomastoidei nur andeutungsweise zu erkennen — dort das Gesicht einer ziemlich mageren Person, an dem Halse neben den scharf hervorspringenden Kopfnickern die deutlich vertieften Supraclaviculargruben und das tiefe Jugulum! Ohne das Protokoll der photographischen Platte verliert man bei dem allmählichen Verschwinden der Symptome nur zu leicht die Möglichkeit des Vergleichs und erst nach der Beobachtung dieses letzten Falles ist uns das Zustandekommen der eigenthümlichen breiten Kopfform in dem früheren Falle I [1]) ganz verständlich, an dem wir uns bei der Aufnahme des Patienten vergeblich bemüht haben, die Form des Kopfes mit der seines Hutes in Einklang zu bringen, der auf den in die Breite gegangenen Kopf ganz und gar nicht mehr passen wollte.

Bei einem Vergleich unserer neuen Beobachtung, mit den fünf anderen zeigt sich, dass das Ausbreitungsgebiet der beschriebenen Veränderungen nicht immer ganz das gleiche war. Das Oedem reicht stets soweit wie die Ekchymosen, stets war der Kopf betheiligt, insbesondere die Augenlider und auch die beiderseitige Protrusio bulbi scheint constant zu sein. Am Halse jedoch waren in vier Fällen nur die obersten Abschnitte betroffen (Fall Hueter, Vogt, unsere Fälle I und II), während im Falle Braun und unserem Falle III die Ekchymosen weiter herabreichten, auf die Schultern, den obersten Theil des Brustkorbes oder den einen Arm (Braun).

Wie wir in dem Falle III deutlich beobachten konnten, nahmen die subconjunctivalen Blutergüsse in den ersten Stunden nach der Verletzung noch zu, offenbar weil retrobulbäre Blutergüsse sich weiter nach vorne ausbreiteten. Sie blieben ebenso wie bei Braun's Patienten wesentlich auf den der Lidspalte entsprechenden Theil des Auges beschränkt, während sie bei den anderen Verletzten die Cornea rings umsäumten.

Bei dem Zustandekommen der Stauungssymptome braucht das Bewusstsein nicht zu schwinden. Braun's Verletzter behielt ebenso wie unser Patient II [2]) die volle Besinnung, unsere letzte Patientin konnte wenigstens laut schreien, gleich nachdem sie aus der Klemme befreit war. Kommt ein Bewusstseinsverlust zu Stande, so scheint

1) l. c. S. 436.

2) Fall 1, l. c. S. 436.

er rasch vorüberzugehen [1]). Verlangsamung des Pulses wurde — zwei Stunden nach dem Unfalle — nicht beobachtet, im Gegentheil eine mässige Beschleunigung. Erbrechen trat nicht ein. Es fehlen also trotz der hochgradigen Stauung, die sich auch in den Cerebralvenen geltend machen muss, alle Symptome von Hirndruck.

Die Erweiterung der Pupille, die von Braun constatirt wurde und die bei Anfangs fehlender, später träger Reaction längere Zeit anhielt, wurde in unseren Falle III vermisst. Die Pupillen waren eng, sie reagirten wenig ausgiebig aber deutlich. Auch die Sehstörung [1]) scheint ein inconstantes Symptom zu sein, das — wenn vorhanden — wohl ebenso wie die reflectorische Starre der weiten Pupille in dem Druck des retrobulbären Blutergusses auf Opticus bezw. Oculomotorius die richtige Erklärung findet. Nur einmal — in dem letzten Fall — ist bis jetzt eine Augenspiegeluntersuchung vorgenommen und ergab einen normalen Augenhintergrund frei von Blutaustritten.

Albuminurie, die Braun bemerkte, fehlte in unserem Falle III.

Es darf nach den bisherigen Beobachtungen für den in Rede stehenden Zustand als charakteristisch angesehen werden, dass alle Symptome ohne weitere Folgen verschwinden, das Oedem in einem bis drei, die Verfärbuug der Gesichtshaut in vier bis fünf Tagen. Länger halten sich die Blutergüsse unter die Augenlider und zuletzt — nach vier bis fünf Wochen — sieht man die subconjunctivalen Blutungen verschwinden.

Dadurch, dass die Verletzung in unserem neuen Falle durch eine Maschine hervorgebracht war, die mit absoluter Präcision arbeitet und jeden Tag wieder genau in die Stellung gebracht werden kann, die sie bei dem Momente des Unfalles hatte, waren wir in der Lage, einige für die Genese der Verletzung bemerkenswerthe Punkte festzustellen. Wir gewannen ein ungefähres Maass für den Grad der Compression, den der Thorax unserer Patientin erfahren hat. Der die Maschine beaufsichtigende Meister der Spinnerei erinnerte sich genau, wie seine Maschine stand, als er die Verunglückte aus ihrer Einklemmung befreien musste, und wir konnten danach die Entfernung zwischen den beiden comprimirenden Theilen mit grosser Wahrscheinlichkeit auf 20, allerhöchstens 25 cm bestimmen. Wenn das auch nur eine Schätzung ist, so genügt es doch, um eine Vorstellung von der bedeutenden Einengung des Thorax zu geben. Denn die Entfernung zwischen der Quetschwunde an der linken Schulter und der Fractur-

1) l. c. S. 437.

stelle an der rechten siebenten Rippe, die sich mit dem Tasterzirkel auf 33 cm bestimmen liess, ist auf 20 bis 25 cm herabgedrückt worden. — Von Braun ist hervorgehoben, dass in seinem, in Vogt's und Hueter's Falle eine Compression des Abdomens und nicht des Thorax vorgelegen habe und es ist ja sehr wohl zu verstehen, dass eine gewaltsame Compression des Unterleibs die gleichen Folgen für die Blutdruckvertheilung im Venensystem haben kann, wie die des Brustkorbes. Dass aber in unseren Fällen I und III die Compression der Thorax allein das ursächliche Moment war, muss ich nach persönlicher Besichtigung der Maschine, in die die Verunglückten gerathen waren, für zweifellos halten. Es handelte sich beide Male um die Spinnmaschine einer Kammgarn- oder Baumwollspinnerei. Das eine Mal hatte die Einklemmung zwischen dem „Wagen" (s. o.) und der „Cylynderbank", das andere Mal zwischen dem „Wagen" und dem „Anschlagebock" stattgefunden, aber beide Male mussten der Kopf einerseits, der Körper unterhalb der Compressionsstelle andererseits Spielraum haben und nur der Thorax konnte von beiden Seiten getroffen sein. Die Verletzungen, die am Brustkorbe dabei zu Stande kamen, waren denn auch in beiden Fällen die gleichen! Claviculafractur auf der einen, Fracturen zweier Rippen auf der anderen Seite, entsprechend dem Umstande, dass der andrängende Maschinentheil auf der einen Seite etwas höher lag als auf der anderen. Ob die durch Druck auf den Brustkorb herausgepresste Blutmenge nur kopfwärts oder auch nach unten strömt, ist wohl nicht mit Bestimmtheit zu unterscheiden. Das erstere wäre nur möglich, wenn durch die gewaltsame Thoraxquetschung auch die untere Hohlvene eine Compression oder Abknickung erführe, was ganz wohl denkbar ist. Für die letztere Annahme könnten die Schmerzen sprechen, die unsere Patientin (III) nach der Verletzung in der Gegend der grossen Schenkelgefässe ziemlich genau an der Stelle empfand, wo sich die oberste Klappe der Vena cruralis befindet und wo eine aus dem Thorax geworfene Blutwelle nach Passage der klappenlosen Cava und Iliaca gegen das erste Hinderniss anprallen würde. Wie dem auch sei, die Entstehung unseres Symptomencomplexes durch Compression des Thorax erscheint mir in unseren Fällen I und III ebenso sicher als in den Fällen von Braun, Hueter und Vogt die durch Compression des Abdomens.

Der Zeitraum, während welcher die Gewalt einwirkte, wurde von einer Augenzeugin des Unfalles in dem oben beschriebenen Falle auf ½ Minute geschätzt. Es hat das alle Wahrscheinlichkeit für sich, denn so lange Zeit dürfte verflossen sein, bis der Meister aus einem anderen Theile des Fabriksaales herbeieilte und die Maschine zum

Zurückgehen brachte. In den Fällen, in denen ein Rad über den Körper der Verunglückten hinwegging, erstreckte sich die Compression sicher über einen weit kürzeren Zeitraum (Fälle Vogt, Hueter). Wenn die Einklemmung länger andauerte, so kann die einwirkende Gewalt natürlich nicht die ganze Zeit in voller Stärke gewirkt haben (Braun's Fall). Die Verletzten hätten sonst nothwendiger Weise ersticken müssen.

Um die Genese der beschriebenen Symptome noch genauer festzustellen, wurden von Willers auf Veranlassung von Hueter und von Braun einige Thierversuche angestellt. Hueter wollte dabei ermitteln, ob der Zustand durch Stauung in den Venen oder durch eine reflectorische Dilatation der vom Sympathicus mit Vasomotoren versorgten Blutgefässe des Kopfes durch Splanchnicusreizung bei der Bauchverletzung zu erklären sei. Wir halten diese letztere Anschauung deshalb von vorne herein für unhaltbar, weil sie vielleicht eine Dilatation der Gefässe, nicht aber das hochgradige Oedem, die multiplen Blutungen und ihre Beschränkung auf ein bestimmtes Gebiet verständlich machen kann. Die Thierversuche, die ich trotzdem anstellte, hatten fast dasselbe negative Ergebniss wie diejenigen von Braun und Willers.

Bei zwei weissen Kaninchen war bei energischer Compression des Thorax sehr deutlich Dilatation der Ohrvenen und Cyanose an Maul und Augenlidern zu constatiren, aber Blutextravasate erfolgten weder, wenn der Thorax, noch wenn das Abdomen comprimirt wurde, und nur bei einem Thiere brachte 3/4 Minuten anhaltende gleichzeitige Compression von Thorax und Abdomen zusammen unbedeutende aber deutliche Ekchymosen in der Haut zwischen beiden Ohren, wie an der Basis und den Rändern eines Ohres zu Stande. Der Grund, weshalb beim Thier auch nicht annähernd ein ähnlicher Zustand wie beim Menschen hervorgerufen werden kann, ist in dem Vorhandensein functionsfähiger Venenklappen in den Kopfvenen des Kaninchens zu suchen. Man kann nicht nur deren Vorhandensein durch Eingehen mit einer feinen Sonde in die Vene, sondern auch ihr Functioniren ohne Schwierigkeit nachweisen. Legt man die Stelle frei, wo das der Vena facialis communis des Menschen entsprechende Gefäss in die Vena jugularis interna einmündet, streicht das Blut aus der Vena facialis heraus und comprimirt nun den Thorax, so sieht man die Jugularvene und das Ende der Facialis central von einem dort dicht vor der Einmündung gelegenen Klappenpaare sich sehr stark aufblähen, der peripher an den Klappen gelegene Abschnitt der Facialis aber bleibt leer.

Während beim Menschen die Venenklappen an den Kopf- und Halsvenen — offenbar durch die meist aufrechte Haltung — überflüssig und deshalb rudimentär geworden sind, sind sie bei den Säugethieren mit Rücksicht auf die ganz andere Haltung des Kopfes zweck-

mässig und daher vorhanden. Die Existenz dieser Mechanismen in functionsfähigem Zustand verhindert das positive Ergebniss der Versuche beim Kaninchen, sowie andererseits ihr Fehlen in den Kopf- und Halsvenen des Menschen die Fortpflanzung der intrathoracalen Drucksteigerung bis in die Kopfcapillaren hinein ermöglicht. Nun kann allerdings bei hochgradiger Drucksteigerung im venösen Theile des Blutkreislaufes durch übermässige Ausdehnung des Venenlumens ein zugehöriges Venenklappenventil insufficient werden. So erklären sich die geringfügigen positiven Ergebnisse unseres einen Thierversuches und die Ekchymosen, die Braun und auch wir in allerdings ganz geringer Zahl an einem Arme beobachteten, aber im Allgemeinen sind doch die Stauungssymptome auf das Gebiet derjenigen Venen beschränkt, welche functionsfähiger Klappen entbehren. Gerade diese Beschränkung spricht mit aller Entschiedenheit für die Richtigkeit der mechanischen Erklärung des eigenartigen Zustandes.[1])

Schwieriger als eine Erklärung ist es, eine passende kurze Bezeichnung für den beschriebenen Symptomencomplex zu finden. „Dilatation der Blutgefässe des Kopfes nach schweren Verletzungen des Unterleibes" (Hueter) kann der Zustand nicht genannt werden, weil nicht die Gefässdilatation, sondern der Austritt von Blut und Serum das Wesentliche ist. „Kopfblutungen nach Thoraxcompression" ist zwar kurz genug, aber deshalb nicht präcis, weil sich die Blutungen öfters nicht auf den Kopf beschränken, weil die Schwellung durch das acute Oedem mindestens ebenso wichtig ist als die Blutextravasate und weil endlich auch Compression des Abdomens einen gleichen Effect haben kann. So bleibt, glaube ich, nichts übrig, als für die neue Sache einen neuen Namen zu bilden! Vielleicht kann man diese Fälle, in denen sich durch intensiven Druck auf Thorax oder Abdomen hochgradige Stauung in den Venen des Kopfes und Halses mit ihren Folgen entwickelt, kurzweg als Fälle von „Druckstauung" bezeichnen.[2])

Erklärung der Abbildungen
auf Tafel V. VI.

Fig. 1. Drei Stunden nach dem Unfall.
Fig. 2. Am Tage nach dem Unfall.
Fig. 3. Am 8. Tage.
Fig. 4. Am 32. Tage, Photographie der Patientin in den Kleidern, die sie beim Unfalle trug.
Alle 4 Bilder nach photographischen Aufnahmen.

1) Hinsichtlich der Erklärung siehe auch Deutsche Zeitschrift für Chirurgie. Bd. L. S. 439 ff.

2) Auch dieser Ausdruck ist freilich nicht ganz correct, da weniger die Stauung selbst als der dadurch erzeugte Folgezustand bezeichnet werden soll. Aber unter Gehirnerschütterung verstehen wir ja auch nicht nur den Vorgang Erschütterung des Gehirns, sondern vor Allem den Symptomencomplex, der dadurch zu Stande kommt!

Fig. 3.

Fig. 4.

rsity of California
LIBRARY

ogel in Leipzig.

Druck von August Pries in Leipzig.

Fig. 1.

Fig. 2.

Fig. 3.

Fig. 4.

University of California
LIBRARY

gel in Leipzig.

Druck von August Pries in Leipzig.

XIX.

Ueber Schusswunden im Burenkrieg.

Von

Dr. Paul Sick,

Oberarzt der chir. Klinik zu Kiel.

Seit November 1899 erscheinen in englischen Zeitschriften fortlaufende Berichte über die kriegschirurgischen Erfahrungen im Burenkrieg, über die Art und den Verlauf der Verwundungen, über Transport und Verpflegung der Verwundeten, sowie die übrigen gesundheitlichen Verhältnisse in Südafrika. Vielfach bürgen sehr bekannte Namen für den Inhalt der Veröffentlichungen, so schreibt Sir William Mac Cormac, der schon während des deutsch-französischen Krieges 1870/71 chirurgisch thätig war, jetzt Präsident des Royal College of Surgeons of England und Watson Cheyne in „The Lancet" (Januar bis März 1900). Sehr ausführliche Briefe bringt „The British Medical Journal" aus der Feder von Frederic Treves, Chirurg am London Hospital und G. H. Makins am St. Thomashospital in London. Alle vier machen als consultirende Chirurgen den Krieg mit. Ausserdem sind aus letzterer Zeitschrift der Chirurg C. Marsh Beadnell, Clinton T. Dent („special war Correspondent") und der ständige Berichterstatter aus Capstadt zu nennen. Im März gaben Sir William Thomsen in Kapstadt[1]) und Sir William Stokes[2]) kurze Abrisse ihrer Befunde in den Hospitälern Capstadts bezw. der Feldlazarethe in Wynberg.

Man kann sich allerdings des Eindrucks nicht erwehren, dass etwas von der Berichterstattungsart der politischen Organe auch auf die medicinischen Ausführungen übergegangen ist und sein muss: nämlich die Hervorhebung aller günstigen Momente, lebhafte Lobeserhebungen über die Tapferkeit der Kämpfenden und Geduld der Verwundeten, über die Vorzüglichkeit der Einrichtungen und des Pflegepersonals der Lazarethe, Spitäler, Spitalschiffe. Es fehlen dabei breitere

1) Brit. med. journal. p. 774. March 31, 1900.

2) Ebend. p. 534. March 3. 1900.

sachliche Grundlagen für diese mehr augenblicklichen Eindrücke, Grundlagen, aus denen auch neue Erfahrungen und Verbesserungen für die auf das Studium der Berichte Angewiesenen hergeleitet werden können. Als Beispiel für eine derartige Verwerthung könnten z. B. die „Kriegschirurgischen Erfahrungen aus dem griechisch-türkischen Kriege 1897" von Oberstabsarzt Korsch[1]) namhaft gemacht werden. Neben der Heraushebung der Lichtseiten mögen ausserdem düstere Bilder verhüllt oder die hohen Zahlen der thatsächlich Gefallenen oder Vermissten vielleicht gar nicht erhältlich gewesen sein. Dagegen darf hier wohl auch betont werden, dass die englischen Aerzte zuerst die aufopfernde Pflege von Verwundeten — Freund und Feind — Seitens der Buren mit der grössten Achtung hervorhoben und sich gegen die böswillige Behauptung der englischen Tagespresse, dass die Buren absichtlich auf Krankenträger und Ambulanzen schiessen, wandten.

In die thatsächlich vielfach vorhandenen Lücken treten wohl hier oder dort spätere zusammenfassende Arbeiten. Zu vielem fehlt jetzt einfach noch die Zeit. Es ist bewundernswerth, dass die Chirurgen trotz der zu Zeiten fast übermenschlichen Anforderungen, die bei der Masse von Verwundungen an sie gestellt wurden, eine Stunde zur Berichterstattung in die Heimath erübrigen können. So berichtet Treves unter dem 25. Januar 1900 aus Spearmans Hill, dass nach der Schlacht am Spion Kop (24. Jan.) in 24 Stunden mehr als 600 Verwundete von ihm und zwei anderen Collegen zu versorgen waren. Dabei fanden sich viel Wunden durch grobes Geschütz darunter[2]). Aehnliches berichtete früher Beadnell von Magersfontein.

Immerhin liegt gerade auf dem Gebiet der Verwundungen eine Menge von Einzelheiten vor, die eine vorläufige Zusammenstellung lohnen. Zugleich lassen sie sich auf die Uebereinstimmung mit bisherigen Ergebnissen, auch experimenteller Natur, prüfen.

Die Engländer führen das Lee-Metford-Gewehr, das ähnliche

---

1) Sonderabdruck aus der Deutschen militärärztlichen Zeitschrift. Jahrgang 1898. Berlin, Mittler & Sohn. 1899. Vergl. übrigens auch Bericht des Centralcomités der deutschen Vereine vom rothen Kreuz u. s. w. 1897; Lardy, La guerre gréco-turque. 1898. Senn, Chicago, Military surgery in Grace and Turkey. journ. of the amer. med. association. 28. August bis 18. September 1897. (Ref. Deutsche militärärztl. Zeitschrift. 1898 von Lühe). — Haga, Stabsarzt der kaiserlichen japanischen Armee, Tokio: Kriegschirurgische Erfahrungen aus dem japanisch-chinesischen Kriege 1894/5. Berlin 1897. — Panara, ital. Generalarzt und Dr. le Fort, Aus dem Sanitätsdienst im erythräischen Feldzuge von 1896. Arch. de méd. mil. XXXI. p. 385ff. Ref. ebenda.

2) Brit. med. Journal. 1900. p. 534. (March 3.)

ballistische Eigenschaften hat, wie das deutsche Armeegewehr M 88. Das Kaliber beträgt 7,7 mm, die Anfangsgeschwindigkeit des Geschosses an der Mündung ca. 590 m [1]). (Das deutsche Gewehr hat ein Kaliber von 7,9 mm und 600—610 m Anfangsgeschwindigkeit.) Die mehr weniger ausschliesslich zur Verwendung kommende Patrone Marke II ist mit Corditpulver geladen und enthält das Geschoss: Bleikern mit vollem Nickelmantel. Marke IV und V sind Hohlspitzengeschosse, die durch Bruns' experimentelle Arbeit charakterisirt sind, nachdem IV im Sudanfeldzug unter dem Derwischheer so furchtbar aufgeräumt hatte. Die Hohlspitzen sind diesmal nur den ersten südafrikanischen Divisionen mitgegeben worden und anscheinend wenig zur Verwendung gekommen.

Der Bur besitzt dagegen ein Gewehr, das dem englischen durch Treffsicherheit, Geschwindigkeit, Durchschlagskraft und auch solide Construction überlegen ist. Es ist das Modell 96 Mauser. Das Geschosskaliber beträgt nur 7 mm, die Anfangsgeschwindigket des Geschosses bis 730 m in der Secunde. Die Feuergeschwindigkeit lässt sich vermöge der nie versagenden Ladevorrichtung (Ladestreifen etc.) bis auf 25 gezielte Schuss in der Minute bringen (die mechanische Leistung des Gewehrs ohne Zielen beträgt 50 Schuss).

Schon vor Beginn des Krieges rechneten zwei Londoner Chirurgen Keith und Rigby auf Grund von Experimenten an todtem Material aus, dass die Geschosswirkung des Mausergewehres trotz der grösseren ballistischen Leistungen eine geringere ist, als die der Lee Metford-Waffe. Setzt man Mauser = 1,0, so kommt

Lee Metford Marke II	= 1,7
Marke IV [2])	= 2,0
Martini-Henry	= 2,6
Sudan-Kugel	= 4,5
Dum-Dum	= 5,4

Etwas anders ordnet Beadnell [3]): 1. Mauser; 2. Kray-Jörgensen;

1) Vergl. P. Bruns, Ueber die Wirkung der neuesten englischen Armeegeschosse (Hohlspitzengeschosse). Sep.-Abdr. aus Klinische Beiträge f. Chirurgie. Bd. XXIII. Tübingen 1899.

2) Hier eine andere Bezeichnung als bei Bruns l. c. vergl. Londoner Brief von J. P. zum Busch. Deutsche med. Wochenschr. Nr. 2. S. 41. 1900.

3) Brit. med. journ. 1900. p. 100. Beadnell bestreitet übrigens auch entschieden, dass er bisher einen sicheren Fall von Explosivkugeln auf Seiten der Buren gesehen habe. Es handelte sich um die blutigen Tage am Modder-River und Magersfontein, wo Methuen nach Angabe des Arztes 1520 Mann an Todten und Verwundeten verlor (die Buren etwa 100 Mann) 30. Nov. bis 13. Dec. 1899. Makins weiss auch l. c. 1899, S. 1809, von einem verwundeten Buren zu

3. Lee Metford; 4. Man-stopping Lee Metford; 5. 3 und 4 mit entfernter Stahlspitze; 6. Dum-Dum; 7. Remington (Kupfermantel-Filipinos); 8. Remington Bleikugel (Martini-Henry); 9. 8 mit entfernter Kupferspitze; 10. Shrapnel; 11. Granaten oder deren Fragmente.

Bald bestätigte sich auf den Schlachtfeldern von Südafrika die relative Gutartigkeit besonders des Mausergeschosses, um das es sich in den Berichten fast ausschliesslich handelt. Aber nicht genügend hervorgehoben wird, dass auf der einen Seite allerdings eine sehr grosse Anzahl von leichten Verwundungen vorliegt, während denselben auf der andern ein beträchtlicher Procentsatz sofort tödtlicher Schüsse gegenübersteht. Mit diesen wird — absichtlich oder nicht — zu wenig gerechnet. Bei der ausserordentlichen Treffsicherheit der Burenschützen bleibt eine sehr grosse Zahl der englischen Soldaten todt auf dem Platze, eine Zahl, die wahrscheinlich häufig grösser ist, als sie von englischer Seite zugegeben wird. Demgegenüber sind dann die Burenverluste verschwindend klein; sie betragen nach der Schätzung von Beadnell und Treves im Durchschnitt kaum den 10. Theil der englischen und stimmen auch mit den von Burenseite angegebenen Zahlen überein.

Auf englischer Seite werden die Gesammtverluste bis 28. December 1899 an todten (verwundeten) Officieren auf 82 (258), an Unterofficieren und Soldaten auf 886 (3266) angegeben. Dazu kommen noch 98 vermisste Officiere, 2223 Mann, sodass die ganze Summe 6813 (438 + 6735) Mann beträgt. Das gibt ein Verhältniss von 28 : 72 Proc. oder 1 : 3,6 Todten zu Verwundeten. Das Verhältniss der Verluste zur Gesammtstärke ist nicht angegeben. Trotzdem stellt der Gewährsmann (South African campaigner) zum Vergleich einzelne Schlachten frührer Zeit daneben: Kunnersdorf, Preussen 1749: (40 000 Mann) 65 Proc. Verluste; Leipzig 1813 Alliirte: (300 000 Mann) 16 Proc., Franzosen: (171 000) 36 Proc.; Waterloo 1815 Briten: (36 000 Mann) 23 Proc.; Gravelotte Deutsche (278 000) 7,3 Proc., Franzosen (125 000) 8,0 Proc; Deutsches Heer 1870/71 (888 000 Mann) 13.2 Proc. Makins meint, dass unter den Verwundeten Buller's (18.—27. Januar) zu den 251 Todten noch etwa 8 Proc. Todte aus den 1176 Verwundeten hinzuzuzählen seien. 1870/71 war der Procentsatz höher, 11 Proc., im griechisch-türkischen Krieg trotz Antisepsis noch 11,8 Proc.

Noch günstiger stellen sich die Zahlen nach einem Bericht vom 3. März in Brit. med. Journal S. 537, welcher angiebt, dass über 95 Proc.

erzählen, der das Lee Metford-Geschoss für ein „gentlemanly bullet" erklärte. In höherem Grade wird dies allgemein später von dem Mausergeschoss anerkannt, abgesehen von den direct tödtlichen Verletzungen.

der Verwundeten genesen seien, eine höhere Zahl, als sie je früher erreicht worden sei. Endlich schreibt Sir William Thomsen, dass in den Hospitälern Wynberg's, in welche allerdings die leichter beweglichen Verwundeten übergeführt worden waren, von 970 Leuten nur 5 starben: „ein ausgezeichnetes Zeugniss für die chirurgische Thätigkeit in jenen Hospitälern, sowie alle sonstige Hilfe."

Die englischen Aerzte haben eine ganze Menge schwerer chirurgisch interessanter Verletzungen ausführlich dargestellt, wie sie gegen Erwarten zur Heilung kamen. Dagegen sind die Grundrisse des Verlaufs und der Behandlung der Meistzahl aller Schussverletzungen, so die Versorgung der Weichtheilwunden, oder gar die Behandlung der Schussfracturen, nur angedeutet; von der Art der sofort tödtlichen Verletzungen erfahren wir nahezu nichts. Hier sind wir hauptsächlich auf Schlüsse aus den kurzen brieflichen Mittheilungen der Mitglieder des deutschen rothen Kreuzes in Südafrika, Dr. Küttner, Docent in Tübingen, und Dr. Hildebrandt, früher Assistenzarzt von Professor Bier (von Esmarch) in Kiel angewiesen[1]). Letzterer erfuhr bei den Kämpfen Cronje's, dass die englischen Soldaten haufenweise mit Schüssen durch den Kopf auf dem Schlachtfeld todt blieben, dass kaum ein Kopfschuss mit dem Leben davon kam; ersterer beobachtete die Sicherheit, mit der wenige Burenschützen Mann für Mann bei Kudusberg (Bloemfontein-Jakobsdal, erster missglückter Umgehungsversuch von Roberts) zusammenschossen, so dass die Engländer abziehen mussten und nur „ein sehr grosses Massengrab und ein grösseres Officiersgrab" zurückliessen. „Zahlreiche Blutlachen bezeichneten die Stellen, wo die Engländer dem Burenfeuer ausgesetzt waren. Diese hatten geringe Verluste: 3 Todte, 11 Verwundete." Die tödtlichen Schüsse waren zwei durch die Brust, ein Bauchschuss.[2])

Man kann nicht anders vermuthen, als dass bei dieser sich stets und auf den verschiedenen Kriegsschauplätzen wiederholenden Art des Kampfes es nicht mehr möglich war, englischerseits die Todten zu zählen oder gar Einzelheiten über die Art ihrer Verletzungen festzustellen; und aus dieser Beleuchtung heraus können die be-

1) Küttner, s. „schwäb. Merkur" Nr. 151 und 158; und P. von Bruns. Die neuesten Kriegserfahrungen über die Gewehrschusswunden. Münchner med. Wochenschr. Nr. 15. S. 485ff. — Hildebrandt, Brief von der deutschen Ambulanz des rothen Kreuzes in Südafrika, ebenda S. 509ff.

2) Leider ist nicht auch hervorgehoben, ob unter den 11 Verwundeten ähnliche Rumpfschüsse sich befanden. Küttner wird wohl später im Zusammenhang hier wichtige Veröffentlichungen vorbereiten. Jedenfalls spricht die Mittheilung, nicht für Harmlosigkeit dieser Schüsse. So viel ungünstiger ist das hier wirksame Lee Metford-Geschoss nicht, als die Mauserpatrone.

beschriebenen Fälle von penetrirenden Kopf-, Brust-, Bauchschüssen, wie sie in den Feldlazarethen beobachtet sind, bei der grossen Zahl der Todten nur als recht vereinzelte Ausnahmen angesehen werden. Sie erfüllen mehr weniger ihren Zweck, nämlich die fernen Zuschauer und vielleicht auch die Schreiber über die Schwere der Verluste, über einen Theil des furchtbaren, durch den Krieg verursachten Elends hinwegzutäuschen.

Wahrscheinlich handelt es sich bei jenen günstig verlaufenden penetrirenden Verletzungen um Schüsse aus grösserer als der sonst von den Buren eingehaltenen Entfernung, 1000 m und mehr, so dass einfache Lochschüsse entstehen, weil in dieser Entfernung und dem entsprechenden Geschwindigkeitsverlust die explosionsartige hydrodynamische Wirkung der Nahschüsse in Wegfall kommt. Leider fehlen fast in allen Fällen Angaben über die Entfernung, aus der muthmasslich der Schuss gefallen war. Häufig war die Bestimmung jedenfalls gegenüber den unsichtbaren Schützen und wegen des rauchschwachen Pulvers unmöglich. Treves giebt an (l. c. 1900 S. 219), dass eine Splitterung des Knochens, nur bis 500 Yards (1 Yard = 0,91 m) eintrete, eine Zahl, die doch wohl zu niedrig gegriffen sein dürfte[1]), wenn schon sie bei dem kleineren Kaliber des Burengeschosses kleiner sein mag, als bei dem deutschen Geschoss, das erst bei 1600 m Lochschüsse erzeugt.[2]) Eine Sprengwirkung tritt ja nicht nur am Schädel und durch Auftreffen auf Knochen zu Tage, sie erzeugt auch tödtliche Verletzungen innerer Organe (Herz, Leber, Milz, Niere u. s. w.; Rückenmark s. später) aus entsprechender Entfernung und ist mit den Nahschüssen stets verknüpft. So sind bis auf Weiteres auch die englischen Angaben über Explosivgeschosse der Buren zu erklären, wozu dann noch eine Zahl von Verletzungen durch Aufschläger kommen mag, Kugeln, die vor dem Eindringen in den menschlichen Körper durch Streifen eines Steines etc. mehr oder weniger deformirt worden waren. Bei dem vielfachen Anschlagen auf liegende Feinde ist gewiss eine derartige Alteration des Geschosses nicht selten.

---

1) Eigenthümlich berührt eine Aeusserung des Correspondenten, der über die Kriegsverwundeten in Netley (England) referirt, Major-Surgeon Dick habe sich geäussert, die kleinsten Wunden entständen zwischen 400 und 1000 Yards; vor 400 und nach 1000 Yards beobachte man die explosive Wirkung. (Brit. med. Journal 1900. p. 223.)

2) 1870/71 waren 49,2 Proc. der Gefallenen durch den Kopf getroffen; damals war die Sprengwirkung erheblich kleiner, die Zahl der Gebliebenen wird sich jetzt sehr erhöht haben. Von den Schädelverwundeten erlagen 1870 78 Proc.; hier ist allerdings eine bedeutende Besserung wohl sicher erreichbar.

So ernst also die Verwundungen mit den sogenannten humanen Kleinkalibergeschossen in den bisher berührten Fällen zu nehmen sind, so harmlos sind allerdings die reinen Muskelverletzungen und ev. Schüsse jeder Art aus grosser Entfernung. In welchem Verhältniss sie zu den ersteren stehen, das geht aus den Berichterstattungen noch nicht hervor. Der Italiener Panara (vergl. S. 394, Anm.) macht 1896 aus dem erythräischen Feldzuge die Angabe, dass sich 80 Proc. der verwundeten Abessynier, auch mehrfach und zu verschiedenen Zeiten getroffen, ohne jede Unterstützung zum Verbinden einstellten. In wenig Wochen heilten Tausende. Auf Tragen sah man fast nur Verwundete durch grobes Geschütz. Die Italiener führten ein Geschoss von 6,5 mm Durchmesser. Die Abessynier selbst merkten, dass die Waffe der Italiener ungenügend war und feilten den Kupfermantel der erbeuteten Schusswaffen durch, um die Wirkung zu verstärken — in ähnlicher Weise, wie das später von den Engländern, dem tapferen indischen Bergvolk der Afridis gegenüber 1897 geschah.[1])

Die harmlosen Weichtheil- einschliesslich penetrirender Fernschüsse sind in den englischen Berichten nun ausführlich geschildert.

Alle stimmen darin überein, dass der Augenblick der Verletzung fast schmerzlos sei; höchstens hätten die Verwundeten ein scharfes kurzes Brennen gefühlt. Auch nachher bestehen keine Schmerzen, es sei denn, dass eine (relativ häufige) Nervenverletzung oder ein grösseres Hämatom veranlasst ist. Ein Shok wird fast nie beobachtet, auch wenn lebenswichtige Organe durchquert sind, ja selbst penetrirende Schädelschüsse werden erzählt, in denen Shok fehlte und auch später keine Bewusstseinstrübung oder irgend ein bleibender Defect zu Stande kam. Ein- und Ausschuss sind nadelfein, kaum verschieden; höchstens lässt sich der Einschuss als ein mehr rundliches kleines Loch (wie von einem Pfriemen gestochen, Treves) mit kleiner sugillirter Umgebung von dem mehr schlitzförmigen Ausschuss unterscheiden.

Vermöge der ausserordentlichen Kleinheit der Oeffnungen ist eine

1) Man darf deshalb wohl sagen, dass die untere Grenze des Calibers von den Italienern, vielleicht auch schon von den Buren überschritten wurde. Derartige Geschosse genügen also nur in einem kleinen Procentsatz der Fälle, um den Feind kampfunfähig zu machen. Bei den Buren wird allerdings dieser Procentsatz durch ihr ausgezeichnetes Schützenfeuer aus kleiner Entfernung sehr erhöht, während z. B. zweistündiges Beschiessen von Jakobsdahl durch einen Hagel von Gewehr-, Maxim- und Lydditfeuer durch die Engländer nur eine erheblichere Verwundung (Schuss durch die Femoralgefässe) bei Hunderten von nothdürftig oder gar nicht gedeckten Nichtcombattanten herbeiführte (Küttner).

Blutung aus der Wunde selten, kann aber dann das erste Zeichen sein, das den Verwundeten aufmerksam macht. Dagegen sind Hämatome oft recht erheblicher Ausdehnung im Gewebe häufig beobachtet. Die Voraussicht, dass die Gefässe (und Nerven) dem viel rascher durchschlagenden Geschoss weniger ausweichen würden, hat sich anscheinend bestätigt. Es könnte sich aber auch um eine Quetschung der Gewebe in der Umgebung des Schusscanals handeln. Dafür sprechen die sonst gleichfalls bedeutsamen Funde Karlinski's, die Einsprengung von Bakterien direct durch den Schuss von der inficirten Patrone aus. In Gelatine geht die Imprägnirung bis auf 12 cm, im lebenden (Kaninchen-) Gewebe auf 2—3 cm; am Todten tritt sie nicht ein (vgl. Tavel l. c. S. 401, Anm.).

Jedenfalls scheinen Verblutungen zu den Seltenheiten zu gehören. Die Gefahr ist einmal dann grösser, wenn gleichzeitig eine Splitterfractur mit grösserer Ausschussöffnung erzeugt wurde (erwähnt Hildebrandt) oder dann, wenn das verletzte Gefäss sein Blut ins Abdomen ergiesst. So berichtet Makins (l. c. S. 473) von drei Fällen. In einem verblutete sich der Mann in wenig Minuten; im zweiten Fall wurde durch Laparotomie viel Blut aus der Bauchhöhle entleert, die Quelle, wahrscheinlich eiu Mesenterialgefäss, aber nicht gefunden. Nach 26 Stunden erlag der Mann einer zweiten Hämorrhagie. Nicht selbst beobachtet hat er den dritten Fall, eine Leberwunde, die gleichfalls eine tödtliche Nachblutung nach mehreren Tagen herbeigeführt haben soll. Ueber Aneurysmabildung später.

In den meisten Fällen wird aber die Blutung im Gewebe rasch zum Stehen gebracht, und, wie mehrfach hervorgehoben wird, auffallend schnell resorbirt.

Durch solche Läsion der Gewebe ist es auch verständlich, dass in der Regel über starke Narbeneinziehung der in 2—3 Tagen unter dem Schorf (oder Schutzverband) geheilten Wunden berichtet wird. Der Canal ist nach Makins manchmal so hart, dass man das Gefühl eines Fremdkörpers hat. Je nach der Lage der Narbe können dadurch Zerrungen, Druck auf Nerven und Gefässe, Bewegungsbehinderungen unangenehmer Art entstehen.

Eine Eiterung solcher Wunden wird fast niemals beobachtet, obschon die Quetschung der Gewebe, das Extravasat — auch nach den experimentellen Untersuchungen von Strick[1]) und Probst[1]), abge-

1) Strick, Die Tetanusinfection von Schusswunden und Hämatomen ausgehend bei Kaninchen etc. Inaug. Diss. Bern 1898. Probst, Recherches sur l'infection des plaies par armes à feu. Thèse de Berne 1896. Vgl. auch die vor-

sehen von den klinischen Erfahrungen, eine Infection sehr begünstigen. Makins erklärt dies aus der Asepsis der Geschosse, welche während, des Durchsausens durch den Gewehrlauf oberflächlich „abgestreift" werden sollten. Abgesehen davon, dass dabei die Spitze des Geschosses nicht gereinigt würde, ist aber die Ansicht von der Asepsis der Kugel durch die Untersuchungen von Messner, Lagarde, Habart, Faulhaber (s. Ref. bei Tavel) längst widerlegt worden. Auch die weiteren Infectionsquellen bleiben unberücksichtigt: erstens mitgerissene Kleiderpartikel (bei Mauserverletzungen sehr selten beobachtet), die nach Untersuchungen von Schwarzenbach und Tavel (l. c.) nicht so harmlos sind, wie die früheren, den speciellen Verhältnissen nicht entsprechenden Versuche von A. Fränkel[1]) und Pfuhl[1]) entgegen alten kriegschirurgischen Erfahrungen (Larrey-Lardy) beweisen sollten; zweitens Infection durch die Keime der Haut.

Wenn so, trotzdem eine Infection in einer nicht unerheblichen Anzahl von Fällen mit Sicherheit anzunehmen ist, die Primärheilung eintritt, so müssen wir das wohl vielmehr auf die häufiger unter- als überschätzte Fähigkeit des Körpers, eine gewisse Anzahl der gewöhnlichen Infectionskeime unschädlich zu machen, zurückführen. Ein ausserordentlich wichtiges Hülfsmittel dazu ist die möglichste Schonung der Gewebe, die dazu berufen sind, der Infection Herr zu werden.

In diesem Sinne ist bei der enormen Zahl der Hülfesuchenden der Mangel eingehender Untersuchungen, Operationen, auch Waschungen mit Einspülen des Schmutzwassers in die Wunde, nur segensreich. Auch Ausspülungen mit Desinficientien, Tamponade verlangsamen nur die Heilung, wie unsere klinischen Erfahrungen, falls darauf geachtet wird, ergaben, wie neuerdings Koller und Müller[2]) experimentell, anschliessend an die Versuche von Herman und Walt-

---

zügliche zusammenfassende Arbeit Prof. Tavel's in Revue de Chirurgie. 1899. S. 685—735.

1) A. Fränkel, Ueber die chirurgischen Hülfeleistungen in der ersten und zweiten Linie. Centralbl. f. Chirurgie. 1888. S. 268 und: Ueber die Bedeutung von Fremdkörpern in Wunden. Eine experimentelle Studie u. s. w. Ebenda 1889. S. 190. — Pfuhl, Ueber die Infection von Schusswunden durch mitgerissene Kleiderfetzen. Zeitschrift f. Hygiene u. s. w. Bd. XIII. 1893.

2) Koller, Exper. Versuche über die Therapie inficirter Schusswunden. Deutsche Zeitschrift für Chirurgie. Bd. 47, S. 211ff. — Arnim Müller, Exper. Untersuchungen über die Infection von Kaninchen durch Geschosse. Ebenda. S. 199ff.

University of California LIBRARY

hard[1]) nachwiesen. Die Schusswunden heilten glatt auch bei geschehener nicht zu schwerer Infection ohne jede Operation oder Tamponade unter Occlusivverband[2]); die Heilung war langsamer bei Glasdrainage, Gummidrainage, Ausspülung mit Carbol oder Sublimat oder Jodtinctur; in der angegebenen Reihenfolge verzögerte sich die Heilung um Wochen oder nahm progredienten Charakter an; am scheusslichsten war der Erfolg von Ausbrennen der Wunde durch den Thermokauter. Die Thiere starben an Sepsis oder Pyämie.

Ohne solche Eingriffe bleibt der natürliche Momentverschluss des Schusscanals bestehen und es ist in all diesen einfachen Fällen die viel gefährlichere Secundärinfection ausgeschlossen.

Ob eine einheitliche Behandlung der Wunden in Bergmann'scher Art stattfindet, lässt sich aus den englischen Berichten nicht ersehen. Makins und andere geben an, dass die Umgebung der Wunde mit Carbol oder Sublimat gewaschen, dann ein Verband mit antiseptischem (mit Bicyanid getränktem) Mull und etwas Watte (wie fixirt?) angelegt wird. So wurden in wenigen Stunden hunderte verbunden.

Ueber specielle Behandlung der Schussfracturen haben die Berichte keinen genaueren Anhaltspunkt gegeben.

Greifen wir nun noch einige der schweren meist günstig verlaufenden Verletzungen aus den englischen Berichten heraus.

Makins betont, dass immerhin die meisten Kopfverletzungen auf dem Schlachtfeld bleiben. Nur Einzelne zeigten grösseren Ausschuss. Treves sah am Tugela mehrere Gehirnschüsse ohne Symptome heilen. Er glaubt, dass Operationen dabei nur ausnahmsweise einen günstigen Erfolg haben, da er öfter solche ohne Resultate ausgeführt hatte, wenn schwere Erscheinungen dazu zwangen. Er bespricht näher folgenden Fall:

1. Einschuss Scheitelgegend; durch's Gehirn und harten Gaumen zum Ausschuss am Hals. Symptome nur: kurze Unbesinnlichkeit und Strabismus. Heilung.

---

1) Herman, De l'influence de quelques variations du terrain organique sur l'action des microbes pyogènes. Annales de l'Inst. Pasteur 1891 p. 243ff. Walthard, Zur Aetiologie peritonealer Adhäsionen nach Laparotomie und deren Verhütung. Correspondenzbl. für Schweizer Aerzte 1893. (Tödtliche Peritonitis mit derselben Bakteriendosis, die ein Kaninchen in der intacten Bauchhöhle reactionslos vertrug, nach vorheriger Ausspülung des Peritoneums mit 1 pro Mille Sublimat.)

2) Beim Kaninchen Pflaster — dieser Theil der Langenbuch'schen Forderung 1892/94 liesse sich wohl auch beim Menschen in vielen Fällen ausführen.

Aehnlich ein Fall nach der Schilderung des Correspondenten in Capstadt:

2. Einschuss am rechten Os parietale, vor- und abwärts durch Gehirn, Orbita, harten Gaumen bis unter das Kinn, wo die Kugel stecken blieb. Extraction. Heilung.

Hier handelt es sich also jedenfalls um einen Fernschuss, der ohne Sprengwirkung verlief und sogar so schwach war, dass er in den Weichtheilen des Mundbodens stecken blieb. Aus demselben Hospital (J. 1899. S. 1810/11):

3. Streifschuss über die Fissura Rolandi. Knochen deprimirt und gesplittert. Trepanation, Entfernung der comprimirenden Knochenstücke. Nach 2 Tagen blieben die vorher eingetretenen epileptischen Zustände weg.

Ein Fall aus dem Netley-Spital (Brit. med. Journ. 1900. S. 223/4):

4. Frontalschuss hinter beiden Orbitae. Aus- und Einschuss gleichartig. Ohne Symptome von Anfang an. Völlig geheilt.

Aus dem Feldlazareth in Wynberg (Berichterstatter Sir Stokes. S. 599):

5. Einschuss linkes Os zygomaticum, durch Orbita, Fossa nasalis zur Submaxillargegend (ohne Fractur des Kiefers). Linkes Auge blind. Sonst genesen.

6. Treves bei Colenso, 15. December (Seite 470 f.): Ein Gehirnschuss ohne Symptome, ausgenommen augenblicklichen leichten Shoks.

7. Makins, Orange River. Einschuss unter dem Kinn, durch Mundboden, Zunge, Alveolarfortsatz des Oberkiefers, Orbitaboden (mit Verletzung des Augenhintergrundes), Fossa anterior zum Ausschuss aus dem Stirnbein, wenig seitlich der Mittellinie an der Haargrenze.

Wird am 4. Tage aus dem Lazareth als geheilt entlassen. (Befund am Auge?) (Brit. med. Journ. 1899 S. 1809/10.)

Besonders schwer erscheinen die Streifwunden des Schädels (immer abgesehen von der Ueberzahl der sofort tödtlichen, nicht näher erwähnten Verletzungen). Ob scheinbar nur die Weichtheile, eventuell auch mit tunnelartigem Schusscanal, getroffen sind oder die äusserlich unverletzte Tabula externa blossliegt, immer sei eine Splitterung der Tabula interna eingetreten, die sich durch Druckerscheinungen verräth. Man staunt dann über die Ausdehnung der internen Splitterung und leitet sich den Vorsatz ab, bei jedem derartigen Fall zu trepaniren. Alsdann sah Treves auch mehrere Heilungen.

Aehnlich berichtet Hildebrandt von 3 Streifschüssen, die Dr. Küttner und er seiner Zeit bei der Uebernahme des Lazareths in Jakobsdahl vorfanden. Alle drei boten die Zeichen des Hirnabscesses. Einer war schon hoffnungslos, einer der beiden anderen starb, trotz der Trepanation. Beidemal hatten sich Knochensplitter bis 6 cm tief

unter der geheilten aber unter der Narbe abscedirenden Kopfwunde vorgefunden. Der dritte stand am 21. Jan. vor einer Schädelplastik.

Diese Streifschüsse sind offenbar Schüsse aus grösserer Nähe, die normaler Weise oder wenig tiefer treffend in der Regel wohl den sofortigen Tod zur Folge hatten.

Penetrirende Schüsse von Colenso:

8. Einschuss hinter dem rechten Proc. mastoideus. Ausschuss rechte Oberlippe. Ohne Symptome. Heilung.

9. Querschuss durch die Stirn. Kugel sitzt noch im Helm (also wieder eine matte Kugel! angeblich 1000 Yards (= 910 m) Abstand, wahscheinlich mehr). Keine Erscheinungen. Glatte Heilung.

10. Einschuss Occiput, Ausschuss Stirn. Trepanation an der Stirn. Fissur zwischen beiden Oeffnungen. Fragmente des Stirnbeins entfernt. Blutung. Tamponade. Nach 48 Stunden nochmals. Nach einem Monat Heilung.

11. Einschuss Os front. sin. Ausschuss Os pariet. sin. Parallel-Richtung mit dem Sinus longitudinalis. Nur Schwachsichtigkeit des rechten Auges. Lichtschein bei normalem Hintergrund. Trigeminus nicht betheiligt. Nach 3 Wochen rechtes Auge soweit gebessert, dass Patient bald zur Front zurück kam.

12. Schlacht am Modder-River 10. December. Einschuss zwischen Protub. parietalis und occipitalis dextr. Ausschuss: Stirn unmittelbar rechts von der Mittellinie. 6 Zoll (15 cm) Gehirn durchschossen. Linker Arm paralytisch, Bein paretisch. Operation: Lappen, der Ein- und Ausschuss verbindet. Trepanation beiderseits. Viele Knochensplitter aus der Dura; Blut, Gehirnbrei dazwischen. Nach dem Eingriff bessern sich Gehör und Gesicht rasch. Parese des Beines geht gleichfalls zurück. Armparalyse bleibt noch. Facialis ist nicht betheiligt. Gedächtniss, Fassungskraft nach 3 Wochen normal. Heilung wahrscheinlich.

Später berichtet Thomsen vom 6. März 1900 wahrscheinlich von demselben Fall die völlige Heilung. Er habe übrigens sieben Trepanationen in Wynberg gesehen, von denen nur ein Operirter wegen Gehirnabscesses gestorben sei.

Die Beobachtungszeit für diese Verhältnisse ist allerdings noch sehr kurz.

Mit die schwersten Verletzungen sind die nicht seltenen Schüsse durch die Wirbelsäule, von denen hauptsächlich Dent ins Einzelne berichtet. Er erklärt als charakteristisch für diese Schussverletzungen das furchtbar rasche Eintreten der Degenerationserscheinungen. In 1—2 Tagen sehe man tiefe Decubitus-Stellen. In wenigen Wochen seien alle die zum Tode führenden Veränderungen (Cystitis etc.) durchlaufen, welche sich im Spital nach gewöhnlicher Fractur über Monate hinschleppen. Dabei sehe man, dass auch bei ganz geringer und indirecter Verletzung des Marks der Symptomencomplex der

Paraplegie auftrete. Die Mittel zur Behandlung seien dabei reichlich vorhanden.

So war bei der Autopsie eines nach 3 Wochen (Frontalschuss in der Höhe des 6. Brustwirbels) verstorbenen Soldaten der Körper durchbohrt. Feine Knochensplitter staken in der Dura, diese war jedoch nicht ganz durchtrennt. Trotzdem erschien die anliegende Rückenmarkshälfte als eine breiartige zerfliessende Masse. Sonst keine Veränderung.

Hier wäre eine Operation (Laminektomie wurde in einigen Fällen ohne Dauererfolg ausgeführt) sehr unnütz gewesen. Die Veränderungen wurden sicher schon durch den Schuss herbeigeführt.

Clinton T. Dent vermuthet wohl mit Recht, dass hier eine Sprengwirkung vorliege, also ein Nahschuss seine hydrodynamische Thätigkeit entfaltet habe.

In anderen, allerdings seltenen Fällen gehen die Erscheinungen, Hyperästhesien, Lähmungen, bald zurück. Hier mögen Blutextravasate die Symptome herbeigeführt haben.

Aehnliche Beobachtungen konnte der Berichterstatter und andere an peripheren Nerven machen. Wurde in einzelnen Fällen wegen vermutheter Querdurchtrennung des Nerven indicirt, so sah man bisweilen keine makroskopische Veränderungen. Es handelte sich offenbar um einen Nervenshok, dessen Bedeutung auch durch ziemlich fern vom Schusscanal vorkommende Blutextravasate blutreicherer Gewebe illustrirt wurde. (Vgl. auch die Versuche Karlinski's S. 400).

Solche und partielle Trennungslähmungen peripherer Nerven, die in grösserer Zahl aufgeführt werden, gingen nicht selten bald zurück. Verletzungen des Medianus, Ulnaris, Radialis waren geradezu häufig; Ischiadicus, Accessorius, Plexus brachialis werden erwähnt. Der Ischiadicus wurde einmal aus einer Weichtheilnarbe operativ gelöst. Meist bestehen erhebliche Schmerzen. Die Beobachtungszeit ist auch hier noch zu kurz für Dauerresultate.

Halsverletzungen sind nicht selten beobachtet, ohne schwere Erscheinungen durch Trachea, Gefässe und Nerven.

Penetrirende Brustschüsse werden sehr häufig mit ganz besonders günstigen Ergebnissen quoad Heilung erwähnt. In der Regel kommt es nicht einmal zu Hämoptoe; Hämothorax, Pneumothorax sind geradezu selten, Treves beobachtete ein oder zwei Mal Empyeme incl. die Schlacht am Tugela. Am Spionkop berichtet er allerdings über eine grössere Anzahl solcher Complicationen und glaubt, dass sie bei den Buren noch leichter eintreten, da das Lee Metford-Gewehr nicht so barmherzig (merciful) wie die Mauserwaffe sei. Doch berichtet Hildebrandt gleichfalls von günstigen Erfolgen.

Er erwähnt nur einen Fall, in dem ein Bur, vorher ohne Symptome, nach wenig Tagen entlassen, 4 Wochen nach der Verletzung bei einem anstrengenden Ritt durch eine plötzliche Lungenblutung gestorben sei. Offenbar war ein vernarbtes Gefäss oder Aneurysma geborsten.

Treves sah einen Schuss von der linken Clavicula, äusseres Drittel, zum rechten Oberschenkel unter der Crista ilei gehen. „A good deal" Leibschmerzen. Nach 6 Tagen gesund. Dent: Frontalschuss durch beide Lungen nach unbedeutender Hämoptoe geheilt.

Verletzungen des Mediastinums blieben wohl auf dem Schlachtfelde, wo die Todten meist an Ort und Stelle begraben wurden.

Bauchschüsse erweckten in den letzten Jahren stets besonderes Interesse in dem Streit für und wider die Laparotomie. Mac Cormac, Treves, Cheyne, Makins etc. kommen alle zu dem Ergebniss, dass diese Verletzungen vielfach ohne Operation heilen, durch die Operation aber meist nicht gerettet werden können, falls drohende Erscheinungen dazu zwingen. Mehrfach war durch Blutabgang aus dem Anus die Darmperforation wahrscheinlich[1]), in anderen Fällen entstanden locale Kothabscesse und Fisteln durch Vermittlung des Ein- oder Ausschusses (Hildebrandt). Es müsse angenommen werden, dass durch die Kleinheit der Wunden (und die meist leeren Därme) ein spontaner Serosaverschluss möglich ist.

Auch Bruns pflichtet diesen Ausführungen bei: die von v. Coler, Schjerning, Czerny u. A. aufgestellte Indication frühzeitiger Laparotomie müsse wohl eingeschränkt werden. Dem gegenüber ist aber darauf hinzuweisen, dass die berichteten Fälle Verletzungen sind, welche erst nach 24—72 Stunden zur Beobachtung kamen. Es sind somit nur die jedenfalls sehr wenigen, welche nicht unmittelbar nach dem Schuss oder bald darauf auf dem Schlachtfeld geblieben sind. Nur für den Rest gilt also die Einschränkung der Indication, soweit sie nicht für diese Fälle thatsächlich schon besteht. Für die frischen Verletzungen ist dagegen wohl die z. B. durch Siegel[2]) festgelegte Erfahrung, dass durch möglichst frühzeitige Laparotomie die günstigsten Resultate erreicht werden, noch nicht widerlegt. Der frühzeitige Eingriff ist nur im Felde aus den bekannten Gründen nicht ausführbar.

1) Nicht bewiesen, wie zwar auch v. Bruns (l. c. S. 397) annimmt, da durch die Erschütterung gewiss Blutextravasate in's Darmlumen entstehen können, ohne dass eine Perforation eingetreten zu sein braucht.

2) E. Siegel, Zur Diagnose und Therapie der penetrirenden Bauchverletzungen. Beitr. zur klin. Chir. Bd. XXI. Heft 2. 532 exspectativ behandelte behandelte Fälle, 55,2 Proc. Todesfälle, 376 operirte 51,6 Proc. Sterblichkeit der in den ersten 4 Stunden Operirten dagegen nur 15 Proc., nach 4—8 Stunden 44 Proc., später 63—70 Proc.

Makins berichtet vom Orange River am 3. December von 14 penetrirenden Fällen, wovon 10 keine schweren Symptome boten. Etwas locale Schmerzhaftigkeit, Resistenz, Aufstossen, das ist alles. Er betont dass er die Leute vielfach erst nach 3tägigem Transport gesehen habe, bei dem die Erscheinungen trotz aller Erschütterungen abgenommen hatten, die Ein- und Ausschusswunden waren schon geheilt.

Vom Spion Kop erzählt Treves Entsprechendes, z. B. ein Schuss Nabel — 2. Lendenwirbel; Magengegend — rechte Lende; 11. Rippenende — Axilla. Nach einer Laparotomie, bei der 4 Löcher im Jejunum durch 3—6 Lembertnähte genäht worden waren, starb Patient bald nach der Operation an Erschöpfung (Milzblutung). Ein anderer Fall heilte nach Resection eines viermal durchbohrten 15 Zoll langen Dünndarmstücks.

Alle diese Operationen sind in den gewöhnlichen Feld-Verhältnissen, wie oft schon betont wurde (s. praktisch auch Korsch, Haga u. A.) unmöglich aus technischen Gründen oder aus Rücksicht für die Mehrzahl der Verletzten.

Schüsse des Abdomens, welche durch die Leber oder Nieren gingen, und ohne Verbluten etc. heilten[1]), sind gleichfalls mit Sicherheit und in nicht unerheblicher Anzahl beobachtet. Doch wird z. B. von Küttner betont, dass wohl die meisten Leberverletzungen auf dem Schlachtfelde bleiben. Die andern sind offenbar mattere Schüsse, bei denen die Sprengwirkung nicht mehr zur Geltung kommt.

Die relativ geringen Verletzungen durch Knochen- und Gelenkschüsse[2]) — wiederum auf weitere Entfernungen — sind gleichfalls mit Beispielen belegt. Zu bedauern ist, dass hier noch die Sonde in ihrer neuesten Modification durch Telephonmeldung eines Metalltheiles eine Rolle spielt. Vielleicht sind jetzt die Röntgenapparate, von denen zuerst nur 2 in Natal, 2 in Capstadt sich befanden, aber für jedes Generalspital (sechs) noch nachgeliefert werden sollten, an ihre Stelle getreten, wo eine Untersuchung nöthig ist. Auch sehr ausgedehnte Splitterungen können und müssen zuerst conservativ behandelt werden, ohne dass durch eine genaue Diagnose, die auf Kosten des Verletzten geht, etwas an der Therapie geändert würde. Amputationen sind dementsprechend in ganz verschwindend geringen Fällen nothwendig gewesen, zumeist nur da, wo grössere Ausschüsse bestanden und die Wunden Stunden oder Tage lang der Secundärinfection ausgesetzt

1) Auch deshalb die von Dr. Fritz König neuerdings aus einem Fall hergeleitete Indication zur jedesmaligen Laparotomie wohl nicht haltbar. Die Prognose würde direct verschlechtert. Der Fall lag ausserdem dadurch ungewöhnlich, dass durch das directe Aufsetzen der Waffe wahrscheinlich Explosionsgase in die Wunde mit eintraten (vgl. Tilmann über Schädelschüsse; Sep.-Abrd. aus Deutscher Militärärztlicher Zeitschr. 1900; König, D. med. Wochenschrift 1900, Nr. 2—5, Nr. 29ff.—102).

2) Erstere 1870/71 23,2 Proc., letztere 0,4 Proc. der Verwundungen.

waren, wie in den furchtbaren Tagen bei Paardeberg, wo sich nach Küttner's Zeugniss 100 Kanonen gegen das eingeschlossene versprengte Häuflein unter Cronje richteten und der Vorschlag Küttner's, in den Pausen der mehrtägigen Beschiessung Hülfe zu leisten, von englischer Seite abschlägig beschieden wurde. Wunderbar genug, dass im Ganzen nur 40 bis 50 Todte und 160 Verwundete unter den 3000 waren, so geschickt hatten sich die Schützen in den tiefen Regenrinnen verschanzt.

Von der bei Colenso besonders mitgenommenen Hochländer Brigade werden aus 309 Fällen nur 4 Fälle von Schussfracturen unter 76 Schüssen der Ober-, 118 der Unterextremität gemeldet: 1 Femur, 1 Humerus, zweimal beide Knochen des Unterschenkels. Nie Splitterung.

Bei dem grossen Missverhältniss zwischen Verletzungen der Extremitäten überhaupt und Knochentreffern ist allerdings zu befürchten, dass eine ganze Anzahl Splitterschüsse event. durch Verblutung auf dem Schlachtfeld geblieben sind.

Aus Capstadt bespricht der Berichterstatter eine Tibiasplitterfractur, Erweiterung der Wunde, Entfernung von zolllangen Fragmenten. Kein aseptischer Verlauf. Knieerguss. Fieber. Punction. Secret „distinctly semipurulent". Ausgang ungewiss.

Thomsen sah in den Wynberg-Lazarethen 30 schwere Splitterfracturen, wo Amputation nöthig erschienen war, die aber dann doch nach Entfernung von Splittern sehr gute Heilung bezw. Besserung gaben. Nur einmal war Amputation schliesslich indicirt. Die Fracturen wurden hier zum Theil mit Extension (Oberschenkel?) behandelt. (Brit. med. J. march 3. S. 774.)

Der Capetown-Correspondent hält S. 775 viele Knochenschüsse mit Splitterung und grossem Auschuss als veranlasst durch die neuerdings „weichgemachten Kugeln der Buren", während es sich doch wohl um Nahschüsse handelt. Die Einschnitte in den Kugeln sollen sogar durch kleine Maschinen, die unter den Commando's vertheilt werden, fabricirt sein! — Trotzdem seien die Erfolge conservativer Behandlung günstige.

Makins erwähnt, dass Transversalfracturen der Gelenke, oder einfache Durchlochung, besonders am Kniegelenk häufig gesehen werden. Verlauf bei der gewöhnlich fehlenden Zertrümmerung aseptisch. Endresultate mit wahrscheinlich geringer Bewegungsstörung (Beobachtung noch nicht abgeschlossen — Behandlung?) gut.

Aus Netley (England) Schultergelenksverletzung des Oberarms. Heilung per primam schon vor der Einschiffung in Capstadt. Jetzt Bewegungsbeschränkung — Nachbehandlung (Bericht vom 18. Jan.).

Treves am Spionkop: Hüftschuss mit Rectum-Verletzung. Faeces durch die Glutaealwunde. Verbindung mit dem Gelenk. Colotomie. Ausgang unsicher. — Amputationen fast nur bei Granatenverletzungen z. B. Amputation beider Oberschenkel. Verlauf befriedigend.

Die relative Unschädlichkeit des groben Geschützes kam auch hier zum Ausdruck, wie in den Kriegen der letzten Jahre überhaupt.

Von einer Brigade bei Colenso waren z. B. unter 309 Verwundungen nur 8 durch grobes Geschütz. Noch unwirksamer war die von Küttner berichtete Beschiessung von Jakobsdahl. Allerdings sind die wenigen Verletzungen — wieviele direct tödtlich waren und von den Engländern nicht gerechnet sind, lässt sich nicht bestimmen — meist auch recht schwerer Natur und gaben am häufigsten z. B. zu Amputationen Anlass. Als ein blosses Schreckmittel hat sich glücklicher Weise besonders die Lydditbombe erwiesen. Hildebrandt sah 100 Bomben, die sich zuerst bei Berührung des Bodens und dann nach einigen Secunden nochmals entzünden (Inhalt: eine Kugel mit Zünder), alle im Lager von Major Albrecht platzen, ohne dass eine Schaden anrichtete. Mehrfach schlugen sie zwischen ruhig Dasitzenden oder einem Haufen stehender Soldaten ein. Nur ein Bur wurde am Boden kauernd offenbar durch den Luftdruck so zusammengepresst, dass ein der Verschüttungsfractur gleicher Bruch des 2. Brustwirbels entstand (Exitus letalis). Auch von englischer Seite wird die Unschädlichkeit der Geschosse jetzt anerkannt.

Zum Schluss stehe noch eine gewissermaassen neue Verletzung, die wenigstens in solcher Häufigkeit sonst nicht beobachtet wurde: Die Bildung von arteriell-venösen Aneurysmen oder Varicenbildungen, die z. B. an den Popliteae (Makins) an den Brachiales, Axillares Femorales, Tibiales posticae (Treves) diagnosticirt und meist auch durch Unterbindung ober- und unterhalb des Sackes beseitigt wurden. Einmal that dies Treves nach temporärer Ligatur der A. femoralis communis.

Hier also einer der wenigen Gründe zu operativem Eingreifen. Im Allgemeinen sind, wie wir gesehen, sonst die grosse Masse der leichteren Verwundungen ganz conservativ zu behandeln; möglichst ähnlich der natürlichen Heilung unter dem kleinen, die Wunde verschliessenden Schorf. Damit kommen glücklicherweise die theoretischen Erwägungen und Experimente der Nothlage, dem Zeit- und Mittelmangel im Felde entgegen. Eine grosse Gruppe von Verletzungen scheidet aber von Anfang an aus, sei es, dass die Verwundungen sofort tödtlich sind oder dass die besonders durch Nahschüsse Schwerverletzten, ehe Hülfe zur Hand sein kann, ja selbst trotz dieser dem Blutverlust oder Shok erliegen.

XX.

Kleine Mittheilung.

Die Gastrostomie als Hülfsoperation vor den Operationen am Pharynx und Oesophagus.

Ein Vorschlag

von

Prof. Dr. Helferich in Kiel.

Bis vor wenigen Jahren liess der Erfolg der Gastrostomie in technischer Hinsicht vieles zu wünschen übrig. Der Verschluss der Magenöffnung neben dem eingeführten Gummirohr war unsicher, meistens ungenügend, so dass der eingeflösste Mageninhalt z. Th. regurgitirte, und wenn es sich zuweilen darum handelte, die Fistel später wieder zu schliessen, so war das nur durch eine grössere Operation mit Eröffnung der Bauchhöhle möglich. Das ist alles anders geworden, seitdem wir in Folge der von Witzel gegebenen Anregung die Technik der Gastrostomie etwas modificirt haben. Es handelt sich bei dieser technischen Verbesserung um eine zweckmässige Verbreiterung und Verlängerung des Wundcanales in der Magenwand. Ob dieselbe in schräger oder in gerader Richtung erzielt wird, ist unwesentlich, und ist bei der Ausführung der Operation von den Verhältnissen des speciellen Falles abhängig. Dass durch den schrägen Verlauf ein ventilartiger Verschluss, ähnlich der Uretermündung in der Blasenwand, zu Stande kommen könne, wie Witzel anfangs meinte, ist wohl heute nicht mehr die Ansicht der Fachgenossen, seitdem ich vor einigen Jahren[1]) dieses bestritten habe. In diesem Wundcanal innerhalb der Magenwand liegt das Gummirohr so sicher und dicht, dass es seinem Zweck völlig genügt, und dass ein Ausfliessen von Mageninhalt neben demselben zuverlässig verhindert ist.

Zudem ist die Ausführung der Operation nicht schwierig. Ich lege Werth auf eine nur kleine Oeffnung in der Bauchwand, Hervorziehen eines Zipfels der vorderen Magenwand, Vernähung dieses Zipfels an seiner Basis mit dem Peritoneum parietale, Anlegung einer kleinen Oeffnung auf der Spitze des vorliegenden Magenzipfels, so dass ein Katheter eben einzuführen ist und einstülpende Nähte am Magen, zuletzt Vereinigung der Bauchwand um das liegenbleibende Gummirohr. Diese Technik ist ebenso einfach, wie der Wundverlauf glatt und reactionslos. Dem Kranken er-

1) Helferich, Bemerkungen über die technische Ausführung der Gastrostomie. Deutsche med. Woch. 1893. Nr. 1.

wächst der Vortheil, dass er sofort (bei Anwendung der Localanästhesie) oder doch recht bald (bei Anwendung der Narkose) durch das Gummirohr ernährt werden kann; denn das Rohr liegt wasserdicht in dem Wundcanal.

Einen grossen weiteren Vortheil bietet der Umstand, dass in den selteneren Fällen, in welchen die Gastrostomie nur vorübergehend von Bedeutung ist (z. B. bei gleichzeitiger Behandlung und Besserung von narbigen Stricturen des Oesophagus), eine weitere Operation zum Verschluss der Fistel nach Benutzung des Witzel'schen, eventuell etwas modificirten Verfahrens nicht erforderlich ist. Man entfernt das Gummirohr, und die Fistel schliesst sich spontan. Ob die Fistel Wochen oder ein paar Monate lang offen gehalten wurde, ist hierbei gleichgültig; eine lippenförmige Fistel könnte wohl nur nach sehr langem Bestehen der Fistel zur Ausbildung kommen.

Diese kurz erwähnten Vortheile legen den Gedanken nahe, die Gastrostomie als Hülfsoperation zu benutzen in solchen Fällen, in welchen eine functionelle Ausschaltung des Pharynx oeer des Oesophagus nur vorübergehend erwünscht ist, also bei Operationen an diesen Theilen. Die Gastrostomie bietet uns den grossen Vortheil, die Ernährung solcher Kranken zu heben, bevor irgend ein Eingriff unternommen wird, sie ermöglicht die reichliche Ernährung sofort nach der Operation, so lange die Theile nicht normal functioniren können und enthebt uns aller der Schwierigkeiten und Unannehmlichkeiten, welche dem Kranken wie dem Arzt aus der häufigen Anwendung des Schlundrohres oder bei liegenbleibendem Rohr zu erwachsen pflegen. Zudem ist es natürlich ein wesentlicher Nutzen für den Heilungsvorgang, wenn die operirte, eventuell genähte Stelle in voller Ruhe bleibt und nicht durch die zur Ernährung erforderlichen Manipulationen beleidigt wird. Ich habe in mehreren Fällen diesen Plan, dessen gelegentliche Ausführung ich auch den Fachgenossen empfehle, mit Nutzen zur Anwendung gebracht und werde später über meine Erfahrungen genauer berichten.

Mit Interesse habe ich kürzlich gelesen, dass von anderer Seite die Gastrostomie als Hülfsoperation bei der Gastro-enterostomie ausgeführt wurde, muss mich aber zu der Meinung bekennen, dass ich dieses nicht für nützlich und erforderlich halte. Die Gastro-enterostomie ist auch ohne diese complicirende Operation gut und wirkungsvoll zu erledigen.

XXI.

Besprechungen.

1.

Wissenschaftliche Mittheilungen des Instituts zur Behandlung von Unfallverletzten in Breslau und Jahresbericht für die Zeit von 1897—1899.

I. E. Loewe, Statistisches aus der Berichtszeit von 1897—1899.

II. E. Loewe, Fälle von Verlust des Deltamuskels mit erhaltener Erhebungsfähigkeit des Armes.

III. P. Stolper, Ueber die sog. Rückenmarkserschütterung.

IV. H. Sachs, Privatdocent, Nervenarzt, Ein Beitrag zur Frage der Entspannungsskoliose (Ischias skoliotica oder Skoliosis neuralgica).

V. Bogatsch, Mit welchem Rechte empfiehlt das Reichsversicherungsamt den Berufsgenossenschaften die Uebernahme des Heilverfahrens während der Wartezeit und wie setzen diese es am besten ins Werk?

VI. O. Riegner, Zur Frage der Schädelresection bei traumatischen intracraniellen Blutungen.

I. Loewe, Statistisches aus der Berichtszeit von 1897 bis 1899.

L. giebt in diesem Abschnitte eine tabellarische Uebersicht des gesammten in diesen drei Jahren in der Anstalt behandelten Materials. Eine stetige bemerkenswerthe Steigerung desselben ist dabei festzustellen. Die Tafeln geben einen Ueberblick über die Berufsart der Behandelten, — die überaus grössere Zahl lieferten die industriellen Berufsgenossenschaften, — dann über die Art der Erkrankung resp. Verletzung; denn um solche handelte es sich in der weitaus überwiegenden Zahl der Fälle, schliesslich eine genauere Zusammenstellung nach Körperabschnitt: Kopf, Rumpf, obere, untere Extremität und Art der Erkrankung zugleich.

Beachtenswerth erscheint das Handinhandarbeiten und das gemeinschaftliche Untersuchen complicirterer Fälle Seitens der Chirurgen und Nervenärzte gleichzeitig, wodurch in recht schweren Fällen Klarheit zu schaffen gelungen war. —

II. Loewe, Fälle von Verlust des Deltamuskels mit erhaltener Erhebungsfähigkeit des Armes.

Es werden hier einige sehr interessante Beobachtungen von Erhebungsfähigkeit des Armes trotz Verlustes des Deltamuskels besprochen. Normalerweise geschieht die Erhebung des Armes bis zur Horizontalen durch den Deltamuskel, von da ab durch den M. serratus antic maj. mittelst Drehung der Scapula. Die Wirkung des letzteren Muskels wird besonders offenkundig in dem Moment, in dem der Deltamuskel erschöpft ist. Musc. trapezius und M. supraspinatus dienen dabei als weitere Hilfsmuskel und zwar ersterer zur Drehung der Scapula, während letzterer besonders in Vertretung des etwa gelähmten Deltoideus den Arm bis zur Horizontalen zu heben vermag. Diese Thatsache, schon von Duchenne erkannt und auf Grund einer eigenen Beobachtung beschrieben, wird durch drei interessante von L. hier angeführte Fälle weiter bestätigt.

In allen drei Fällen kam es zu einer isolirten Lähmung des M. deltoideus, einmal nach Quetschung und zweimal nach Luxation des Oberarmes, wohl infolge Verletzung des Nervus axillaris. Der Deltamuskel reagirte weder auf galvanischen noch faradischen Strom. Der Obergrätenmuskel übernahm hier die Rolle eines Armhebemuskels, so dass in allen Fällen der erkrankte Arm nur gering oder gar nicht hinter dem gesunden beim Hochaufrichten zurückblieb. Nur bei einer maximalen Innendrehung des Oberarmes konnte in einem Falle diese Hebung nicht stattfinden. Die Kraft der Armhebung war selbstverständsich bedeutend geringer als normal. Die Thatsache, dass in vielen Fällen von Lähmung des Deltamuskels diese Wirkung des M. supraspinatus ausbleibt, sucht L. durch eine vorkommende Verschiedenheit im Verlaufe der Sehne dieses Muskels, nämlich um den Oberarmkopf, statt über denselben zu erklären. Instructive Abbildungen dienen zur Erläuterung dieser Ausführungen.

III. Stolper, Ueber die sogenannte Rückenmarkserschütterung.

Die Bezeichnung „Rückenmarkserschütterung" betrachtet St. als einen vagen, für den Laien mundrecht gemachten Ausdruck, der jedoch kein bestimmtes Krankheitsbild kennzeichnet. Er ist nach Analogie der Gehirnerschütterung, mit der jedoch die sog. Rückenmarkserschütterung nichts zu thun hat, aufgestellt. Ein Befund von multiplen Degenerationsherden durch das ganze oder den grösseren Theil des Markes, wie dieses bei Gehirnerschütterung vorkommt, ist hier nicht bekannt. Ist der Symptomencomplex der Gehirnerschütterung kein ganz einleitlicher, so bildet er doch ein eigenartiges klinisches Krankheitsbild; das ist bei den sog. Rückenmarkserschütterungen niemals der Fall; es lässt sich viel mehr in allen Fällen von spinalen Lähmungen eine präcise Höhen- und Querschnittsdiagnose stellen, so dass man aus ihr allein auf den Sitz einer etwa latenten Wirbelverletzung schliessen kann. Verf. kennt keinen Fall, bei dem die Diagnose Rückenmarkserschütterung gestellt ist und der nicht anders hätte erklärt werden können.

Auch bei den experimentel erzeugten Erschütterungen des Marks sind nicht moleculäre Zellveränderungen, sondern greifbare Quetschungen des

Marks der Grund der Ausfallsymptome. Die anatomischen Verhältnisse schliessen ebenfalls eine Analogie der Markläsionen mit der Gehirnerschütterung aus. Nicht nur Masse und Form der zwei Organe, sondern auch ihre knöcherne Umhüllung verhält sich sehr verschieden. Das massige Gehirn ist von einer dünnen Knochenkapsel umschlossen und nur eine dünne Liquorschicht liegt dazwischen, welche nur in geringem Grade plötzliche Druckschwankungen auszugleichen vermag. Dagegen das strangförmige Rückenmark, umgeben von einer mächtigen Knochen- und Muskelkapsel wird nicht nur durch den Liquor, sondern auch durch die beträchtlichen Venenräume und das Fett, welche den Wirbelcanal ausfüllen, besonders geschützt. Daraus kann die Thatsache erklärt werden, dass schwere Wirbelfracturen, bei denen eine Körper- und Rückenmarkserschütterung stattgefunden haben musste, oft genug ohne jegliche Rückenmarkserscheinungen verlaufen.

Während die Mehrzahl der nicht complicirten Gehirnerschütterungen rasch zur vollen Ausheilung kommen, bleiben nach den sogen. Rückenmarkserschütterungen recht erhebliche Störungen zurück, welcher Umstand ebenfalls für stattgehabte grössere Markläsionen spricht.

Die von St. beobachteten Fälle von sog. Rückenmarkserschütterung sind „1. Fälle mit Symptomen grobanatomischer Quetschungs- oder Zerrungsläsionen des Marks oder der Wirbelsäule, oder aber 2. Fälle, bei denen eine Affection der Psyche zur Erklärung der subjectiven Beschwerden und der geringen objectiven Symptome herangezogen werden muss."

Zum Beweise seiner Auffassung bringt St. eine ganze Reihe von sehr interessanten Krankengeschichten, von Fällen, bei denen trotz der gestellten Diagnose auf Rückenmarkserschütterung eine grobanatomische Verletzung des Marks aus den Symptomen und dem Verlaufe, oder hysterische und neurasthenische Zustände, also Störungen der Psyche, als Ursache der Erscheinungen festgestellt werden konnten. Er kommt demnach zu dem Schluss, dass „Fälle von Commotio medullae spinalis entweder etwas ungemein Seltenes sind oder vielleicht überhaupt nicht vorkommen" und fordert auf, einen Ausdruck, der nur Verwirrung verursacht, nicht aber eine scharfe Vorstellung von dem Wesen einer Erkrankung giebt, ganz fallen zu lassen.

IV. Sachs: Ein Beitrag zur Frage der Entspannungsskoliose (Ischias skoliotica oder Skoliosis neuralgica).

In seinem Aufsatze berichtet S. ausführlich über drei sehr interessante Fälle von Ischias skoliotica oder nach Erben Skoliosis neuralgica. S. schlägt, da solche Wirbelsäulenkrümmungen nicht allein auf neuralgischer Grundlage sondern auch aus verschiedenen anderen Ursachen vorkommen können, den Namen Entspannungs- oder Entlastungsskoliose vor. In den von S. berichteten Fällen handelte es sich um Individuen im besten Mannesalter, welche sämmtlich nach einem Trauma, und zwar Fall gegen das Gesäss oder die Hüfte ihre Erkrankung bekommen haben. In allen Fällen waren die Schmerzen nach Ablauf der ersten Zeit nicht bedeutend und sassen in der Gegend des Foramen ischiad. maj., dagegen auffällig war die scharfe Abknickung der Lendenwirbelsäule dicht ober-

halb des Beckens, nach der entgegengesetzten Seite der Schmerzhaftigkeit und Verletzung hin ohne compensatorische Verbiegung im oberen Theil der Wirbelsäule. Der eine Fall zeigte ausserdem eine nicht ausgleichbare druckempfindliche Kyphose der Lenden- und unteren Brustwirbelsäule und geringe Einschränkung der Beweglichkeit beider Beine. — Die abnorme Haltung der Wirbelsäule war in allen Fällen im Sitzen und Hängen ausgleichbar.

Eine Erklärung für die Ursache der eigenartigen Haltung des Körpers giebt S. nicht. Er meint nur, dass dieselbe nicht in der Wirbelsäule oder deren Inhalt und den heraustretenden Nerven sitzt, da die Wirbelsäule frei beweglich sei, ebensowenig im Hüftgelenk, Symphysis sacroiliaca oder äusseren Lendenmusculatur, sondern die Ursache muss unmittelbar vor der Lendenwirbelsäule sitzen. „Man könnte etwa an eine entzündliche Schwellung an der Seite der Lendenwirbelsäule, entgegengesetzt der Verkrümmung denken und die Verkrümmung daraus erklären, dass infolge des scharfen Abbiegens der Lendenwirbelsäule nach der anderen Seite hin hier mehr Platz gewonnen wurde."

Im Anschluss daran berichtet S. noch über zwei weitere Fälle, die mit diesen Aehnlichkeit haben. Bei dem einen, einem 21jährigen Manne, handelte es sich um eine lordotische Haltung der Lendenwirbelsäule, ohne dass eine Erkrankung der Wirbelsäule als solcher oder der Hüftgelenke festgestellt werden könnte. Bei dem zweiten handelt es sich um eine recht interessante Simulation mit vorgebeugter und etwas nach linksgeneigter Haltung des Körpers. — Einige Abbildungen dienen zur Erläuterung der abnormen Haltungen bei den angeführten Fällen. —

V. Bogatsch: Mit welchem Rechte empfiehlt das Reichsversicherungsamt den Berufsgenossenschaften die Uebernahme des Heilverfahrens während der Wartezeit und wie setzen diese es am besten ins Werk?

Vertrauensärztliche Studie aus dem gesammten Aktenmaterial der Section I der Schlesischen Eisen- und Stahl-Berufsgenossenschaft für die Jahre 1885—1896. —

Das deutsche Unfallversicherungsgesetz überlässt bekanntlich die Fürsorge für die Verletzten während der ersten 13 Wochen nach dem Unfall den Krankenkassen. Die Erfahrung hat jedoch erwiesen, dass die Heilresultate innerhalb dieser Wartezeit oft weit hinter den berechtigten Erwartungen zurückbleiben, so dass das Reichsversicherungsamt öfters sich veranlasst sah, die Berufsgenossenschaften zur Uebernahme des Heilverfahrens vor Ablauf der Wartezeit aufzufordern, welcher Aufforderung mehrfach Seitens der Berufsgenossenschaften nachgekommen ist. Dass dies Vorgehen vielfach im Interesse der Verletzten und der Berufsgenossenschaften zugleich liegt, wird durch einige Beispiele in vorliegender Arbeit zahlenmässig nachgewiesen.

Um in diese für alle Berufsgenossenschaften so wichtigen Angelegenheit Klarheit zu verschaffen, hat B. eingehende Untersuchungen darüber angestellt, „ob auch bei den Berufsgenossenschaften, deren Betriebe territorial weniger beschränkt liegen und denen keine eigenen Krankenhäuser zu Gebote stehen, das ausgedehnte Eingehen auf die Anregung

des Reichsversicherungsamtes von Vortheil begleitet sei.“ Um die Frage zu beantworten hat sich B. der grossen Mühe unterworfen, das gesammte Aktenmaterial von 2281 Unfällen der obengenannten Section aus 11 1/4 Jahren — vom 1. October 1885 bis 31. December 1896 — einem genauen Studium zu unterziehen.

Auf die Einzelergebnisse des sehr übersichtlich und tabellarisch geordneten Materials kann leider hier nicht näher eingegangen werden. B. zieht jedoch die Lehre heraus, „dass eine noch ausgedehntere Uebernahme des ersten Heilverfahrens eine Verkleinerung der Beiträge der Sectionen ergeben würde“ und bejaht die oben gestellte Frage in dem Sinne, dass „eine ausgedehnte Uebernahme des Heilverfahrens in der Wartezeit auch bei den Berufsgenossenschaften vollauf berechtigt ist, welche nicht über eigene Krankenhäuser und nicht über concentrirt liegende Betriebe verfügen.“ — Um einen Vergleich des Materials der hier in Betracht gezogenen Section mit dem anderer Sectionen zu ermöglichen, hat B. wieder tabellarisch den Ausgang einer jeden Verletzung aufgestellt und das Material in diesem Sinne nach Organen und Körpertheilen geordnet und dabei Behandlung, Kostenaufwand, Renten u. s. w. berücksichtigt; das Ergebniss lautet für eine frühzeitige Uebernahme des Heilverfahrens ebenso günstig.

Es ist jedoch schwierig, bei diesem Vorgehen der Berufsgenossenschaften den richtigen Weg und das richtige Maass zu finden. Eine oft vorgeschlagene Abkürzung der Wartezeit auf vier Wochen ist nicht ausreichend, da das Schicksal einer Verletzung meistens innerhalb dieser Zeit entschieden wird. Auch gegen die Uebertragung der ganzen Fürsorge für die Verletzten auf die Berufsgenossenschaften wendet sich B. auf Grund seiner Erfahrungen, da nur 1/4 bis 1/7 aller Unfälle entschädigungspflichtig werden, und die Uebernahme der Behandlung für die übrigen 3/4 bis 6/7 die Berufsgenossenschaften zu sehr belasten würde.

B. berichtet dann über das bei der obenerwähnten Section übliche und bewährte Verfahren, welches in der Hauptsache darin besteht, dass alle eingelaufenen Unfallsanzeigen möglichst bald — spätestens zweimal wöchentlich — dem Vertrauensarzte vorgelegt werden, welcher dann eine Klarlegung des Falles oder die Uebernahme des Heilverfahrens veranlasst. Zu ersterem Zwecke wird vom behandelnden Arzt ein kurzes Attest nach einem bestimmten Formular (Informationsattest) verlangt.

Die beachtenswerthe Arbeit enthält eine Fülle statistischer Angaben, Erfahrungen und wichtiger Hinweise, welche für jeden näher Interessirten von grosser Bedeutung erscheinen. Ausserdem veranschaulichen eine grosse Anzahl von Krankengeschichten, Abbildungen und Röntgenaufnahmen die Ausführungen des Verfassers. Bei der Fülle von Einzelheiten konnten diese hier nicht aufgenommen werden, es wird daher das Nachlesen des Originals sehr empfohlen. —

VI. Riegner: Zur Frage der Schädelresection bei traumatischen intracraniellen Blutungen.

R. berichtet über 4 Fälle grosser intracranieller Blutung, bei denen Herderscheinungen die Stellung der örtlichen Diagnose ermöglichten. In

zwei der Fälle handelte es sich um ein subdurales resp. ein extradurales Haematom. In beiden Fällen trat nach der Operation Genesung ein. Bei zwei anderen letal verlaufenen Fällen sass das Haematom einmal subdural und einmal sub- und zugleich extradural. — Zumeist wurde unter Bildung eines Haut-Periost-Knochenlappens nach Wagner, einmal nach König operirt. — Auch vom hirnphysiologischen Interesse sind einzelne der Fälle, da der Ausfall gewisser Gehirnfunctionen mit dem Befunde der operativen Autopsie verglichen werden konnten.

Gerulanos-Kiel.

2.

E. Golebiewski, Atlas und Grundriss der Unfallheilkunde. München 1900, Verlag von J. F. Lehmann. Preis M. 15.—

Die Darstellung der Unfallheilkunde in einem Atlas und Grundriss ist jedenfalls ein interessanter Versuch, da die Aufgabe neuartig und schwierig zugleich ist. Das Gebiet der Unfallheilkunde ist ja auch nicht abgeschlossen; es umfasst praktische Vorkommnisse aus dem gesammten Gebiet der Medicin. Hier konnte nur von einem Autor Gutes geleistet werden, welcher über eine eigene reiche Erfahrung auf diesem Gebiete verfügt, und dadurch ist eben das Werk ausgezeichnet. Der Verfasser verfügt über eine ungewöhnlich grosse Zahl eigener Beobachtungen, welche von ihm gesichtet und wissenschaftlich bearbeitet sind; zugleich verfügt er über eine Masse werthvoller Zeichnungen, Skizzen und Röntgenbildern, während andere Abbildungen (farbig und schwarz) nach den im Institut des Verfassers von dem Maler Fink hergestellten Originalen angefertigt wurden.

Man kann über Manches vielleicht anderer Meinung sein, als der Verfasser, z. B. über den Werth vieler farbiger Bilder z. B. über Narben am Kopf und an anderen Körperstellen, über die Schönheit der Taf. 13, über die Bedeutung mancher Röntgenbilder, z. B. derjenigen der Fusswurzelknochen, allein niemand wird leugnen können, dass der Verfasser eine Menge werthvolles Material in übersichtlicher Weise zusammengebracht hat. Ich bin überzeugt, dass Aerzte und Studirende, für welche das Buch vornehmlich bestimmt ist, sehr viel aus demselben lernen können; auch die chirurgisch erfahrenen Fachgenossen werden vieles Interessante wie z. B. die Schenkelhalsbrüche bei kräftigen jungen Männern und besonders die selteneren Verletzungen der Fusswurzel etc. finden. Die Anordnung des Inhaltes ist derart, dass nach einer Einleitung und einem allgemeinen Theil (S. 1—85), vom speciellen Theil Kopf und Gesicht (S. 85—118), Rumpf (S. 119—182), Brust (S. 185—217), Bauch (S. 219 bis 246), obere Extremität (S. 247—388), untere Extremität (S. 391—471) behandelt werden; 40 farbige Tafeln und 141 schwarze Abbildungen sind beigegeben.

Helferich.

Anzeigen litterarischer Neuigkeiten, welche der Redaction zugeschickt worden sind:

Revue de Chirurgie. Red. M. F. Terrier. 20. année Nr. 3, Paris, 10 mars 1900. Inhalt u. a. Mally, Étude clinique et expérimentale sur les brûlures causées par l'électricité industrielle. Gosset, Traitement des rétentions rénales. V. Veau, Étude de l'épithelioma branchial du cou.

Archives provinciales de Chirurgie. Réd. Marcel Baudouin Tome IX. Nr. 1 u. 2. Paris. Aus dem Inhalt: Rodiet, Les Ambulances de la Ville de Paris. Pantaloni, Cholécystentérostomie.

La clinica Chirurgica. Milano. Anno VIII, Nr. 3. 31. Marzo 1900. Aus dem Inhalt: Burci, Echinococco.

Bulletin of the John Hopkins Hospital. Baltimore Febr. 1900. Vol. XI. Nr. 107. Aus dem Inhalt: Steiner, Hämophilia in the Negro.

Monatsschrift für Geburtshülfe und Gynäkologie. Martin und Sänger. Aus dem Inhalt: Meusel, Eine Laparotomie mit ungewöhnlich grosser Schwierigkeit der Asepsis.

Die Therapie der Gegenwart. Klemperer. 1900, 4. April.

Deutsche Aerztezeitung Jahrgang 1900. Heft 7 u. 8. 1. und 15. April 1900. Aus dem Inhalt: Heidenhain, Ueber Operationen wegen Ulcus ventriculi et duodeni nebst Folgezuständen.

Anales del Circulo Médico Argentino. Dir. Repetto. Anno XXII. Nr. 12 und XXIII Nr. 1. Buenos Aires.

Bibliotheca medica Abtheilung D II, Dermatologie und Syphilidologie. Heft 8. Magnus Möller, Der Einfluss des Lichtes auf die Haut im gesunden und kranken Zustande. — Besprechung folgt.

Hoffa, Atlas und Grundriss der Verbandlehre. 2. Auflage. 1900. Lehmann. Geb. 8 M.

— Die moderne Behandlung der Spondylitis. Seitz und Schauer. München 1900. 28 S. — Besprechung später.

Kölliker, Prof., Die Gypsdrahtschiene. Leipzig. Verlag von F. C. W. Vogel. 1900. Preis 60 Pfg.

Biegsames und gut schneidbares Drahtgeflecht wird mit 2—4 Gipsbindentouren umwickelt und kann dann plastisch dem Glied angepasst werden. Für Kriegszwecke besonders empfohlen. Dr. Sick, Kiel.

XXII.

Aus dem pathologischen Institut (Geh. Marchand) und der chirurgischen Klinik (Geh. Küster) zu Marburg.

Experimentelle Harnblasenplastik.

Von

Prof. Enderlen,

Secundärarzt der Klinik.

(Mit 2 Abbildungen im Text und Tafel VII. VIII.)

I. Deckung eines Blasendefectes durch einen transplantirten Darmlappen.

Die Idee, die Ureteren nach Blasenexstirpation oder wegen Blasenektopie in den Mastdarm oder einen höher gelegenen Theil des Darmtractus zu verpflanzen, ist schon öfter praktisch ausgeführt worden. Ich erinnere dabei nur an die Namen von Simon, Holmes, Smits, Chaput, Küster, Trendelenburg, Maydl (mit besonderer Modification), Fowler und Andere mehr. Der umgekehrte Weg, den Darm zur Blasenbildung zu verwenden, ist seltener betreten worden.

Tizzoni und Foygi[1]) ersetzten bei einer Hündin die Blase durch eine ausgeschaltete Dünndarmschlinge. Sie gingen zweizeitig vor. In dem ersten Acte erfolgte die Ausschaltung der Schlinge (7 cm lang); nach 31 Tagen wurde der ganze Blasenkörper abgetragen, das isolirte (geschrumpfte) Darmstück an den Blasenhals befestigt und die Ureteren in die Seiten des ersteren eingenäht. Nach anfänglicher Incontienenz (15 Tage) war das Thier später im Stande, den Harn eine Stunde lang zu halten (es entleerte dann im Mittel jedesmal 10 bis 14 ccm Urin).

Einen Theil der Blase durch Darm zu ersetzen versuchte erst Rosenberg[2]), resecirte bei Hündinnen aus dem Dünndarm eine

1) Tizzoni und Foggi, Die Wiederherstellung der Harnblase. Centralbl. f. Chirurgie. 1888. Nr. 50.

2) Rosenberg, Experimentelle Harnblasenplastik. Virchow's Archiv. Bd. CXXXII. 1893.

Schlinge, eröffnete letztere gegenüber dem Mesenterialansatze in der ganzen Länge und pflanzte sie in die incidirte oder auch ihrer oberen Hälfte beraubte Blase ein. (Das „Darmblasenstück“ S. 159 blieb mit seinem Mesenterium im Zusammenhang). In den beiden ersten Tagen bestand theilweise Incontinenz, theils Tenesmus; der Harn war trüb, enthielt Blut und Eiterkörperchen und Bakterien. Nach 3 Tagen war der Urin wieder normal. Das transplantirte Darmstück heilte ein und wies nach 2, 4 und 15 Wochen keinerlei Schrumpfung auf. Die Schleimhaut allerdings zeigte nach 12 Wochen Veränderungen, deren Anfänge schon nach 14 Tagen zu constatiren waren. „Die Mucosa erschien hellgrauröthlich und entsprach in ihrer Glätte ausgedehnter Blasenschleimhaut“. Die interessanten mikroskopischen Befunde, welche Rosenberg erhob, gebe ich in möglichster Kürze wieder.

Nach 14 Tagen fand sich in der Nähe der Blasendarmnaht eine starke Wucherung des Blasenepithels; letzteres war auch auf die der Vereinigungsstelle zunächst gelegenen Darmzotten hinüber gewuchert. Darauf folgten Darmdrüsen, welche in der Tiefe Darmepithel enthielten, deren dem Blasencavum zugewandte Oeffnungen aber Blasenepithel trugen. Mit der Entfernung von der Blasenschleimhaut nahm das Eindringen von Blasenepithel in die Schläuche ab, bis vollkommen von Drüsenepithel besetzte Schleimhauteinstülpungen auftraten. Die Oberfläche der Zotten trug aber auch hier noch Blasenepithel. Schliesslich verschwand auch das Blasenepithel an der Spitze der Papillen und an seiner Stelle fand sich Darmepithel, das degenerative Veränderungen aufwies (Quellung, rundliche Form der Zellen). Nach 12 Wochen war das Blasenepithel stellenweise auf weite Strecken auf das Darmstück hinüber gewuchert, an anderen Orten hatte es sich mehr der Tiefe als der Fläche nach ausgebreitet. Der reticuläre Grundstock der Zotten war dort, wo reichliche „Uebergangsepithelien“ die Papillen umhüllten, oft bis auf den centralen Gefässstamm geschwunden. Die Drüsenschläuche verliefen nur in der Tiefe in gehöriger Weise, in den übrigen Theilen schräg, ja parallel zur Oberfläche, ihr Epithel zeigte weitgehende Degeneration.

Kurz gefasst geht das Darmepithel zu Grunde und wird durch Blasenepithel ersetzt. Rosenberg konnte in Präparaten von 12 wöchentlicher Versuchsdauer beobachten, wie das Blasenepithel sich unter die „primären Drüsenzellen“ des Darmstückes vorschob und sie von der Wand abdrängte. Rosenberg hält es ausserdem für möglich, dass Drüsenelemente bestehen bleiben und sich functionell zu Palissadenzellen metaplasiren können.

Rutkowski[1]), welchem die Rosenberg'sche Arbeit entgangen ist, transplantirte mit Erfolg beim Menschen ein 6 cm langes ausgeschaltetes Stück Ileum in die Blase. „Das ausgeschaltete Darmstück wurde in Längsrichtung an der dem Mesenterialansatz gegenüberliegenden Seite aufgeschnitten. Es kam so ein viereckiger Lappen zu Stande, welcher am Mesenterium gestielt war. Nach Ablösung der Blasenwand von den Bauchdecken und Erweiterung der vorhandenen Blasenöffnung wurde der Darmlappen mittels einer zweireihigen fortlaufenden Naht in den Defect eingenäht. Die tiefe Reihe der Nähte fasste die ganze Dicke der Blasen- und Darmwand mit Einschluss des Gipfels des Mucosa-Saumes. Die äussere Reihe (Seide) bildete eine Lembert'sche Naht. Die Bauchdecken wurden über der geschlossenen Blase vereinigt.

Mit Hülfe einer Pelotte konnte Patient den Harn 3/4 Stunden zurückhalten. Die Harnuntersuchung ergab: alkalische Reaction, spec. Gewicht 1013, geringe Spuren von Eiweiss und Vermehrung der Phosphate.

Im Sediment waren: zahlreiche Schleimflocken, Phosphatkrystalle, spärliche platte Epithelien und körnige Detritusmassen als Product zerfallener Eiterkörperchen.

Die Resultate, welche Rutkowski an Hunden erhielt, veranlassten ihn zu folgenden Schlusssätzen:

Die Mesenterialgefässe fallen einer Obliteration anheim, was jedoch keine Ernährungsstörungen des Darmlappens zur Folge hat.

Die mechanische Leistungsfähigkeit der Blase erleidet keine Verringerung. In späteren Stadien kommt es in der Darmschleimhaut zu regressiven Veränderungen. Die Proliferationsfähigkeit des Blasenepithels wird dagegen erhöht und dieses wuchert stetig gegen die Oberfläche des implantirten Darmwandlappens.

v. Mikulicz[2]) stellte einen Fall von Blasenplastik bei Ektopia vesicae congenita vor, bei welchem ein Stück Ileum zur Bildung einer neuen Blase in die Bauchwand eingepflanzt wurde und zusammen mit dem vorhandenen Theil der Blase ein Hohlorgan von etwa 1/2 Liter Grösse zu bilden versprach.

In einer weiteren kurzen Mittheilung[3]) berichtet v. Mikulicz, dass

1) Rutkowski, Zur Methode der Harnblasenplastik. Centralbl. f. Chirurgie. 1899. Nr. 16.

2) v. Mikulicz, Schlesische Gesellschaft für vaterländische Cultur. Klinischer Abend. 2. December 1898. Deutsche med. Wochenschr. 1899. Nr. 9. S. 53.

3) Zur Operation der angeborenen Blasenspalte. Centralblatt f. Chirurgie. 1899. Nr. 22.

er bei einer Operation eine 12 cm lange Schlinge aus dem untersten Ileum nahm und in zwei Zeiten vorging. Zu letzterem wurde er veranlasst, weil es nicht die Regel ist, dass das ausgeschaltete Darmstück in allen seinen Theilen erhalten bleibt, dass die Darmschleimhaut wie unter normalen Verhältnissen secernirt; es kommt nach v. Mikulicz vor, dass die Darmwand, insbesondere die Mucosa atrophirt und das ganze Darmstück zu einem dünnen Strang zusammen schrumpft. v. Mikulicz ging deshalb nach der Ausschaltung so vor, dass er das betreffende Darmstück an einem Ende blind schloss, das andere offen liess und in der Nähe des Blasenscheitels an die Bauchwand annähte. Erst als er sicher war, dass das ausgeschaltete Darmstück normal weiter functionirte, führte er die weiteren Acte der Operation aus.[1])

Ich ging beim Hunde in der Weise vor, wie es Rosenberg und Rutkowski empfohlen haben. Der Einnähung des ausgeschalteten Dünndarmstückes stellen sich einige Schwierigkeiten entgegen. Sowie man den Darm gegenüber dem Mesenterialansatze der Länge nach gespalten hat, krempelt er sich sofort um und zwar so stark, dass die Mucosa gewissermaassen (man verzeihe den Ausdruck) zur Serosa wird. In ähnlicher Weise stülpen sich auch die Enden des ausgeschalteten Darmstückes um und man hat Mühe, sie in den Defect einzunähen. Am zweckmässigsten stellte sich nun folgendes Verfahren heraus:

1. Vernähen der Serosa des ausgeschalteten Stückes mit der Blasenserosa.
2. Incision der Darmserosa und nochmalige Naht mit der Blasenserosa (ebenfalls incidirt).
3. Aufschneiden des Darmrohres und Excision eines Blasenstückes.
4. Einnähen der 3 übrigen Ränder mit 2 Nahtreihen.

Auf diese Weise ist wenigstens ein Wundrand bequem zu vernähen. Misslich ist, dass es wegen der Contraction der Blase schwer gelingt, einen grösseren Darmlappen zu verwenden; auch wenn man die Ränder des Blasendefectes mit Fadenschlingen in passender Weise auseinander ziehen lässt, wird doch nicht sehr viel Raum geschaffen. Man kann sich allerdings in der Weise helfen, dass man den Ueberschuss von Darm, für welchen keine Blasenwand zur Vereinigung zur Verfügung steht, für sich vernäht; dabei erleidet aber die Sicherheit der Naht meines Erachtens eine Einbusse. Andererseits kann man bei der Darmblasennaht auf Seite der Blase sparen und im Darm die Nähte weiter legen; dadurch leidet aber die Sicherheit des Verschlusses ebenfalls.

1) Die Beschreibung der letzteren fehlt.

1. Tag.

Darmlappen auf die Blase (Hund) transplantirt. Das Thier verendete nach 24 Stunden; Todesursache: Peritonitis, ausgehend von der circulären Darmnaht.[1])

Mit der Schilderung des mikroskopischen Befundes kann ich mich kurz fassen. Blase und Darm sind durch Blut und Fibrin mit einander verklebt. Letztere erstrecken sich beiderseits in die Gewebslücken und führen zahlreiche, zum Theil zerfallene Leukocyten. Infolge der Umkrempelung der Darmschleimhaut stösst diese an einer kleinen Strecke direct an die Blasenmusculatur. An dieser Stelle sind dem Bluterguss ausserdem noch abgestossene und mehr oder weniger degenerirte Darmepithelien beigemengt. Blase und Darm weisen namentlich in der Schleimhaut nahe den Wundrändern hochgradige Degeneration auf. Von dem Blasenepithel sind auf eine Strecke weit nur mehr Spuren vorhanden und die übrig bleibenden Zellen zeigen Schrumpfung und diffuse Färbung der Kerne. Die darunter liegende Schleimhaut und Musculatur ist stark mit Leukocyten infiltrirt und ihre Zellen sind ebenfalls stark alterirt. Auf einen ziemlich ähnlichen Zustand stossen wir im Darm. Das Epithel des letzteren ist nahe der Wunde im Verhältniss reichlicher vorhanden und besser erhalten, wenn man auch nicht von intacten Zellen sprechen darf.

Ein anderer Gegensatz macht sich zwischen Darm und Blasenepithel geltend. Während das letztere nach der Strecke der Degeneration wieder vollkommen intact wird, sogar vereinzelte Mitosen aufweist, finden wir in dem Darmlappen eine viel geringere Anzahl von Epithelzellen, deren Intactheit man nicht in Zweifel ziehen kann. Die Zotten sind in ausgedehnter Weise mit Leukocyten infiltrit.

Die Degeneration der Blasenwand ist noch auf die Durchtrennung und die Naht zurückzuführen. Die Erscheinungne regressiver Natur in dem Darmlappen, dürften ausser dem Eingriffe und der Naht noch durch die sicherlich gestörte Blutcirculation bedingt sein. Der Darm bleibt zwar im Zusammenhange mit dem Mesenterium, dieses erleidet aber bei der Operation sehr leicht Zerrungen, welche nicht ohne Schaden sein können. Ferner wird der Darm auf der dem Mesenterium gegenüberliegenden Seite angeschnitten und so kommen wieder Circulationsstörungen zu stande.[2])

4. Tage (junger Hund).

Vorgehen auf die obenangegebene Weise. 25. September, Urin etwas trüb, sauer; mikroskopisch reichlich Blut und Eiterkörperchen, Bakterien. 26. und 27. September derselbe Urinbefund. Am 27. September hatten die Bauchnähte alle durchgeschnitten, daher wurde das Thier getödtet. Darm und Blasendarmnaht schlossen vollkommen dicht. Nach Härtung der Blase Eröffnung derselben. Entsprechend der Darmblasenvereinigung fand sich ein mehr oder weniger hoher Wulst vor; die Blasenmucosa wies hier Quellung auf. Auf der Darmschleimhaut lag stellenweise eine ziemlich hohe geronnene Schleimmasse. Der transplanirte Lappen bildete

1) Bei den übrigen Hunden machte ich die Braun'sche Anastomose und hatte dann keinen Misserfolg mehr zu beklagen.

2) Vergl. Kocher, Deutsche med. Wochenschr. 1899. Nr. 37.

die obere Wand der Blase. Er sass dem Blasenrest nach Art einer Calotte auf.[1])

An Uebersichtsschnitten erkennt man schon makroskopisch, dass auf der einen Seite eine glatte Vereinigung zu Stande kam; auf der anderen sieht man dagegen einem ziemlich starken Wulst, welcher aus der zu starken Einstülpung der Wandungen bei der Naht resultirt. An der letztgenannten Stelle fehlt das Epithel, welches in den übrigen Partien als schmaler dunkelblauer Streifen (Hämatoxylin) imponirt, der manchmal krausenartig angeordnet ist.

Ich gebe zunächst eine kurze Schilderung der glatt vereinigten Stelle und deren nächster Umgebung.

Die Seidenfäden sind von einem mässig breiten Leukocytenwall umgeben, und zum Theil sind die letzteren in die Fäden vorgedrungen. Die weissen Blutkörperchen zeigen öfter Degenerationserscheinungen. Ausser den Leukocyten bemerkt man an den Fäden da und dort schlanke Blasenepithelien, welche sich in ein und mehrfacher Reihe anschmiegen und mit den Fäden in die Tiefe ziehen. So kommt es, dass wir mitten in der Blasenmusculatur auf Epithelzellen stossen, die zum Theil in mitotischer Theilung sind.[2])

Die Schleimhaut der Blase lässt nahe dem Wundrande kleine Blutungen erkennen; ausserdem bemerkt man eine ziemlich beträchtliche Wucherung und Vermehrung der Bindegewebszellen; eine ähnliche Zunahme ist auch auf Seiten des Darmes zu constatiren. Die jugendlichen Abkömmlinge des Bindegewebes sind in den einstigen Wundspalt vorgedrungen und füllen denselben aus. Ihre Längsachse liegt meist parallel zum Schnittrande. Zwischen ihnen liegen Capillaren theils von der einen, theils von der anderen Seite stammend. Degenerirte Zellen sind nur in geringer Anzahl nachzuweisen, ebenso ist die Menge der Leukocyten gering.

Die Vereinigung von Blasen- und Darmepithel erfolgt in einer schmalen, mässig tiefen Einsenkung der Blasenwand. Zu beiden Seiten der Vertiefung sind Falten; die eine wird von der Blase, die andere von einer Darmzotte dargestellt.

Auf der Höhe der Blasenfalte liegt das Epithel in mehrfacher Schicht. Die basalen Zellen führen dann und wann eine Mitose. Zwischen den oberen Reihen liegen manchmal Leukocyten mit gelappten Kernen. Die dem Blasenlumen zunächst gelegenen Epithelien sind zuweilen sehr gross, rundlich und haben einen blassen Protoplasmasaum, der dann und wann Vacuolen aufweist. Sie bieten demnach Degenerationserscheinungen dar. Nach der Einbuchtung hin nimmt der Epithelsaum langsam an Höhe ab und wird schliesslich nur mehr von zwei Zellreihen gebildet. Auch hier sind sind vereinzelte Lenkocyten eingestreut.

Blasen- und Darmepithel stossen in der Tiefe der Einbuchtung aneinander. In den Epithelien des Darmes finden sich reichliche Mitosen, die wir im Blasenepithel vermissen. In einer kleinen Entfernung von der Vereinigungsstelle treten zahlreiche Becherzellen auf. Direct unter

1) Vergl. die später folgende Abbildung.

2) Das Vordringen des Epithels ist an Präparaten von anderen Stellen noch deutlicher und namentlich noch ausgedehnter.

der Stelle, an welcher Blasen- und Darmepithel an einander stossen, finden sich in dem vorliegenden Präparate zwei Drüsenschläuche, welche vollkommen mit Darmepithel ausgekleidet sind. Auch hier finden sich mehrere Mitosen in den Epithelzellen.

Bei flüchtiger Betrachtung wird man an dem Epithelüberzug des Darmes keine Veränderungen constatiren; sieht man etwas genauer zu, so macht sich doch eine geringe Quellung geltend. In den Zotten sind die Capillaren ziemlich gut mit Blut gefüllt, ausgedehntere Blutaustritte fehlen.

Es liegen ferner Präparate vor, in welchen das Blasenepithel bis dicht an das einzeilige Darmepithel in mehrfacher Schicht vertreten ist.

Es erübrigt noch kurz das Mesenterium des transplantirten Stückes zu besprechen. Rutkowski giebt an, dass die Gefässe obliteriren, und dass es der Schrumpfung anheimfällt.

Die Gefässe fand ich frei von pathologischem Inhalt. An einzelnen Stellen ist eine starke Wucherung der Bindgewebszellen zu constatiren, an anderen bestehen kleinere und grössere Blutaustritte und schliesslich finden sich Mesenterialabschnitte mit Leukocyteninfiltration.

Endlich existiren Stellen der Blasendarmgrenze, an welchen die Vereinigung nicht so glatt vor sich gegangen ist, wie sie oben geschildert wurde.

Hier sind Blasen- und Darmepithel durch eine ziemlich breite Brücke von einander geschieden. In der Tiefe besteht die letztere aus der Muscularis des Darmes, nach den Blasenlumen zu aus Blut und Fibrinmassen. Leukocyten sind hier reichlich vertreten und eine grosse Anzahl derselben weist Zerfallserscheinungen auf. Das Ende des Streifens von Blasenepithel ist kolbig aufgetrieben und stösst direct an die mit einzelnen weissen Blutkörperchen versehene Muscularis. Die basal gelegenen Zellen führen dann und wann Mitosen, während die Epithelien der obersten Schicht vielfach stark gebläht sind. In die mittelgrossen und die sehr voluminösen Exemplare sind Leukocyten eingedrungen. Von den letzteren kann man bis zu 6 Stück in einer Epithelzelle feststellen. Es braucht wohl nicht besonders hervorgehoben zu werden, dass es sich hier nur um degenerirte Epithelzellen handeln kann und dass die Lenkocyten das Werk der Zerstörung vollenden.

Das Facit für den 4. Tag ist demnach, dass um diese Zeit an vielen Stellen eine ungestörte Vereinigung von Blase und Darmlappen möglich ist. An den Partien aber, an welchen keine genaue Adaptirung der Wundränder bei der Naht erfolgte, oder wo die Naht selbst von üblem Einflusse war, fehlt um diese Zeit der ununterbrochene Epithelüberzug, wenn auch die übrigen Schichten eine feste Verbindung unter einander eingegangen haben.

31. Tage (Hund).

Operation am 30. September 1899. Von Anfang an munter. 1. October Urin trüb, etwas blutig gefärbt; mikroskopisch Blut- und Eiterkörperchen, Bakterien. 3. October nur mehr Spuren von Blut, ebenso am 5. October.

30. October wurde der Hund geopfert. Blase und Darmstück waren fest mit einander vereinigt. Die Darmanastomose zeigte vielfach Ad-

häsionen mit dem transplantirten Darmlappen. Der Mesenterialantheil des letzteren war ebenfalls durch viele Adhäsionen mit der Umgebung verbunden, so dass ein völliges Freipräpariren desselben nicht gelang. Immerhin war es möglich, den Ansatz an dem Darmlappen zu isoliren, und so zur mikroskopischen Untersuchung zu verwerthen.

Auf eine elektrische Untersuchung, wie sie Rosenberg ausführte, wurde verzichtet, da von aussen eine Trennung der beiden Componenten der Blase nicht möglich war. Ebenso musste ich eine makroskopische Untersuchung des Blaseninneren im frischen Zustande unterlassen um das Organ im Ganzen härten zu können. An der fixirten aufgeschnittenen

Fig. 1.

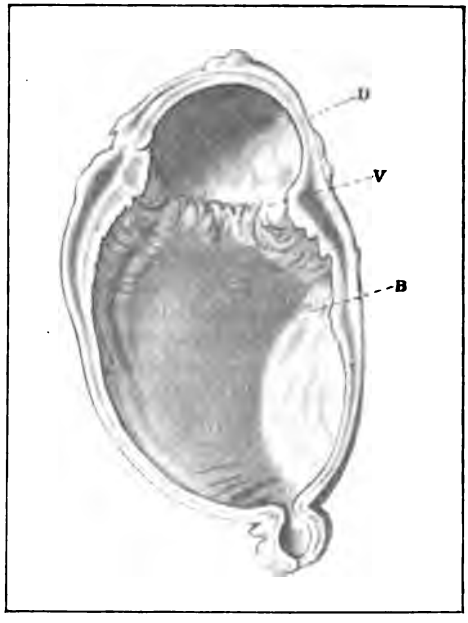

Darmlappen auf die Blase transplantirt. 31 Tage alt (natürliche Grösse).
D = Darmlappen; B = Blase; V = Vereinigungsstelle.

Blase war die Vereinigungsstelle leicht zu erkennen, die Blasenschleimhaut zeigte hier vermehrte Wulstung, was auch Rosenberg angiebt. Auf dem transplantirten Lappen fand sich ziemlich viel Schleim vor. Der Lappen selbst schien an Dicke etwas verloren zu haben, die Zotten der Schleimhaut waren sehr gut mit blossem Auge kenntlich.

Am besten illustrirt wohl die Abbildung die Verhältnisse. Man sieht daraus, dass die Blase in ihrer Form keine Einbusse erlitten hat. An der Vereinigungstelle (V.) ist die Quellung der Blasenmucosa gut kenntlich. Schliesslich ergiebt sich, dass eine Divertikelbildung fehlt.

Bei der Betrachtung mit unbewaffnetem Auge erkennt man in Schnitten die Grenze zwischen Blase und Darmlappen sehr genau. Die Blasenschleimhaut weist kurz vor der Uebergangsstelle ziemlich ausgesprochene Wulstung auf. Die Wandung des etwa 4 cm langen, halbkreisförmigen Darmlappens ist anscheinend etwas verdünnt. Die Zotten desselben treten deutlich hervor; gegen die Blasendarmnaht hin werden sie auf eine kurze Strecke etwas niedriger.

In der Nähe des Ueberganges von der Blase auf den Darm sind die Muskelfelder der Blase durch ziemlich breite Septa von einander getrennt, so dass die Annahme gestattet ist, dass hier eine Zunahme der bindegewebigen Elemente stattgefunden hat.

Eine mässige Anzahl von Bindegewebszellen ist mit Blutpigment beladen. Stärker wird die Pigmentablagerung dort, wo Blasen- und Darmmusculatur aneinander stossen. Die Vereinigungsstelle selbst wird durch Bindegewebe gebildet, in welches manchmal kleine schmale Muskelinseln hineinragen. In die Muscularis des Darmes ziehen von der Narbe aus auf eine ziemlich kurze Strecke schmälere und breitere Bindegewebsstreifen.

Das Blasenepithel liegt an der uns interessirenden Stelle in ziemlich hoher Schicht der Schleimhaut auf. Zwischen den Epithelzellen finden sich spärliche Leukocyten, Mitosen fehlen in dem Epithellager.

Gegen das hochgeschichtete Blasenepithel fallen die Cylinderzellen des Darmlappens durch ihre einzeilige Reihe auf, so dass die Grenze zwischen beiden ohne Schwierigkeit festzustellen ist. Die ersten Zellen machen den Eindruck, als ob sie etwas gequollen wären; die Kerne der einzelnen Zellen liegen etwas weiter auseinander, als die der weiter entfernten Schleimhaut. Becherzellen sind seltener als am 4. Tage, Mitosen fehlen vollkommen.

Die ersten Darmepithelien liegen noch auf der Blasenmucosa, dann ist ihr Untergrund eine Darmzotte, deren eine nach der Blase hin gelegene Hälfte der Operation zum Opfer fiel. Die folgenden Darmzotten liegen in unregelmässigen Abständen. Die Zotten selbst sind verschieden breit, was allerdings zum Theil nicht durch pathologische Verhältnisse bedingt sein kann. (Schnitte durch den Rand oder die Mitte der Zotte.) Einzelne Zotten sind entschieden zellreicher, als es der Norm entspricht. Die Drüsenschläuche erscheinen zum Theil etwas kurz, was bei einigen durch die Schnittrichtung bedingt sein kann. Muscularis mucosae und die Muscularis erscheinen beide sehr dünn. Lymphknoten vermisste ich. Der Mesenterialstiel des Darmlappens zeigt allenthalben durchgängige Gefässe; ausser zahlreichen Nerven ist nichts Erwähnenswerthes an ihm zu constatiren.

Die Nieren sind ohne Veränderung, worauf schon der Eingangs erwähnte makroskopische Befund hinwies.

55 Tage (Hündin), op. am 6. October 1899.

Das Darmstück, welches zur Transplantation verwendet wurde, hatte eine Länge von 6 cm im contrahirten Zustande. Das Thier war von Anfang an wohl und munter. Vom 2. December 1899 an Erschwerung der Athmung; am 4. December verendet. Todesursache war Pneumonie.

Die Blasendarmnaht hatte gut gehalten, die Nahtlinie war ohne jede Störung. Die Blase bot weder von aussen, noch auf dem Durchschnitte besondere Abweichungen von dem Bilde, welches wir bei 31tägiger Versuchsdauer erhielten. In beiden Nieren fanden sich miliare Herde, das Nierenbecken war anscheinend ohne Veränderung, Urin trüb, viel Sediment. Reaction sauer! Mikroskopisch: Blut und Eiterkörperchen, viele Bakterien, vorwiegend Stäbchen.

Die Blase hat, wie im vorhergehenden Falle, keine Formveränderung erfahren. Der Lappen zeigt (auf dem Sagittalschnitte durch die Blase) eine Länge von $4^1/_2$ cm. Er nimmt den obersten Theil der vorderen Blasenwand und den Scheitel der Blase ein; nach hinten reicht er nur auf eine kurze Strecke. Man erkennt sofort, dass die Darmschleimhaut erhalten geblieben ist. Die Blasenmucosa zeigt in einiger Entfernung von der Vereinigungsstelle Faltung, ganz nahe derselben Quellung.

Auf Uebersichtsschnitten erkennt man, dass der transplantirte Darmlappen hauptsächlich die vordere Blasenwand bildet. Die erhaltene Zottenbildung ist auf demselben deutlich sichtbar. Nahe dem Uebergange von der Harnblase auf den Darm besteht eine starke Wulstung der Blasenschleimhaut, auf einer Seite (dem Scheitel entsprechend) erscheint ausserdem die Muscularis verdickt. Hier ist wohl in Folge der Schädigung durch die Incrustationen kein continuirlicher Epithelüberzug des Blasencavums nachzuweisen. Blasen- und Darmepithel sind durch einen schmalen epithellosen Streifen von einander getrennt. In dem Blasenepithel finden sich Quellungserscheinungen. Das Darmepithel beginnt auf eine kurze Strecke einreihig, dann folgen in bunter Reihe quer- und längsgetroffene Drüsenschläuche und Zotten, theils mit, theils ohne Epithelüberzug. Einzelne Zotten und Drüsenschläuche scheinen frei zu liegen. Die Erklärung für dieses Durcheinander liegt darin, dass hier eine enge schmale Bucht vorliegt, die ausserdem noch etwas gewunden sein muss, so dass im Schnitte verschiedene Theile der die Vertiefung umziehenden Wände getroffen sind.

An der anderen Uebergangsstelle liegen die Verhältnisse einfacher. Die Blasenschleimhaut bildet entsprechend dem makroskopischen Befunde kleinere und grössere zum Theil verästelte Erhebungen, die mit einer vielfachen Epithelschicht überzogen sind.

Die zu oberst gelegenen Zellen weisen auch hier die bekannten Veränderungen degenerativer Natur auf. Kurz vor der Uebergangsstelle verschmälert sich der Epithelstreifen. Zwischen die beiden Epithelarten ist eine schmale Zotte eingeschoben, welche eines Epithelüberzuges entbehrt. Nun folgen auf eine kurze Strecke quer und längs getroffene Drüsenschläuche und ebenso geschnittene Zotten. Das Epithel ist im Grossen und Ganzen gut erhalten, Becherzellen bestehen in mässiger Anzahl. In den Drüsenschläuchen gelang es nur selten, Mitosen nachzuweisen.

Die Nieren zeigen entsprechend den makroskopisch schon wahrgenommenen Herdchen beginnende Abscessbildung. Das anliegende Gewebe weist keine pathologischen Veränderungen auf. Nierenbecken und Harnleiter (am Beginn und Ende) sind ebenfalls ohne Befund.

110 Tage (Hündin).

Op. 9. August 1899. [1]) In den ersten Tagen bestand offenbar vermehrter Harndrang; der entleerte Urin bot den schon öfter erwähnten Befund. Die Fresslust war vom ersten Tage an ungestört.

27. November 1899 Tod durch Chloroform. Mit der Bauchwand hat die Blase einige Adhäsionen eingegangen. Blase und Lappen sind nicht trennbar. Das Mensenterium des transplantirten Darmes ist mit der Umgebung verwachsen Von aussen sind Concremente durchfühlbar, Urin trüb, Schleimflocken, Reaction alkalisch. Mikroskopisch: Blut- und Eiterkörperchen, zahlreiche Bacterien.

Rechte Niere: Fibröse Kapsel adhärent. Unter der letzteren sieht man eine ziemliche Menge kleinster graugelber Herdchen durchschimmern. Letztere finden sich auch auf dem Durchschnitte in der Rindensubstanz. Hier stechen sie scharf von der dunklen Umgebung ab; ein hämorrhagischer Hof fehlt.

Das Nierenbecken bietet bei makroskopischer Betrachtung keine Besonderheiten. Linke Niere verhält sich genau wie die rechte. Füllung der Blase mit Müller-Formollösung (Ureter und beide Nieren eingelegt.)

Nach der Eröffnung der Blase zeigt es sich, dass Concremente im Scheitel derselben liegen. Dieselben haben sich an den Seidenfäden abgelagert. Die durchgewanderten Fäden hängen auf kürzere und längere Strecken in das Blasencavum hinein. Der Darmlappen nimmt die obere Blasenwand ein, ist $4^1/_2$ cm (auf dem Sagittalschnitte durch die Blase) lang. Die Blase ist kurz von der Uebergangsstelle vielleicht etwas verdickt in ihrer Wand; jedenfalls ist die Schleimhaut gewulstet, und zwar nicht nur an der Nahtlinie, sondern auch in einiger Entfernung von der letzteren. Auf Uebersichtsschnitten ist der Darmlappen etwas gewulstet. An beiden Seiten ist die Verbindungsstelle klar und deutlich zu übersehen. Der Mesenterialstiel weist bei Loupenbetrachtung keine besonderen Veränderungen auf. Bei stärkerer Vergrösserung bemerkt man an ganz vereinzelten Stellen eine geringe Vermehrung der Bindegewebszellen. Die Gefässe sind alle vollkommen durchgängig; die in dem Schnitt nachweisbaren Nerven sind ohne Degenerationserscheinungen.

Bei der Beschreibung der Uebergangsstelle werde ich mich auf die eine Seite beschränken, da beide übereinstimmend sind. Ausserdem kann ich mich kurz fassen, da sich gegenüber dem 55. Tage kaum nennenswerthe Differenzen ergeben.

Das Blasenepithel liegt kurz vor der Grenze in mehrfacher Schicht auf der Mucosa. Die oberste Lage weist verschiedentlich degenerirte Zellen auf. In den Epithelbesatz sind zahlreiche Leukocyten eingestreut. Das Blasenepithel reicht ganz bis zum Darmepithel heran und ist gut von letzteren zu trennen. Zuerst kommt Darmepithel in einer Reihe in sanftem Bogen, dann folgen Drüsenschläuche und weiterhin Zotten. Das Darmepithel führt eine ziemliche Anzahl von Becherzellen, ein Beweis dafür, dass auch um diese Zeit die Secretion fortdauert. An mehreren

1) Bei Hündinnen ist die Plastik leichter ausführbar, da man sich die Blase besser zugänglich machen kann.

Stellen sieht man das Product der letzteren in grösserer oder geringerer Menge über dem Darmlappen liegen. Den Schleimmassen sind theils abgestossene degenerirte Zellen, theils gut erhaltene beigemengt. Von den letzteren glaube ich, dass sie bei der Härtung des Objectes mechanisch abgehoben werden.

Der Nierenbefund ist identisch mit demjenigen vom 55. Tage.

Zusammenfassung.

Bei gut gelungenem Eingriffe erholen sich offenbar Darm- und Blasenepithel sehr rasch von der Schädigung, welche ihnen zugefügt wird. Man sieht deshalb schon nach 4 Tagen einen continuirlichen Epithelsaum, welcher die vereinigten Wandungen von Darm und Blase überbrückt. Bei flüchtiger Betrachtung des mikroskopischen Bildes ist die Grenze zwischen beiden Epithelarten nicht genau zu bestimmen. Erst die Durchmusterung des Epithelstreifens mit Hülfe von starker Vergrösserung lässt eine sichere Scheidung zu. Hierbei sind die schmalen dunklen Kerne (Hämatoxylinfärbung) des Darmepithels von den blasseren mehr rundlichen des Blasenepithels zu trennen. Die Form der Zellen kommt dabei ebenfalls zu Hülfe, die Cylinderform der einen sticht von der cubischen Gestalt der anderen ab. Die scharfe Trennung des Epithels an der Uebergangsstelle bleibt auch in der folgenden Zeit erhalten, ohne dass die Grenze zu Gunsten des Blasenepithels verschoben wird. Es tritt in der späteren Zeit, nach Ablauf eines Monates (am 31. Tage sind die Verhältnisse noch unverändert) in sofern eine Aenderung ein, als das Blasenepithel Schädigungen aufweisen kann. Diese documentiren sich durch geringe Höhe der Schicht und Quellung der Zellen namentlich in der obersten Reihe. Manchmal vermisst man den Epithelbesatz sogar vollkommen. Die Veranlassung zu den oben genannten Läsionen giebt zweifellos die unvermeidliche Infection bei der Operation ab. Dafür sprechen die Entzündungsherde, welche man manchmal in der Schleimhaut findet. Die Epithelveränderungen, resp. der vollkommene Untergang des Epithels sind dann nur die natürliche Folge. Es giebt nebenbei allerdings Stellen, an welchen die Epithelbekleidung fehlt; ohne dass entzündliche Vorgänge in der unterliegenden Blasenschleimhaut nachzuweisen wären. Hier ist das Epithel offenbar auf mechanischem Wege verloren gegangen bei den verschiedenen Manipulationen welche die herausgenommene Blase durchzumachen hatte, bis sie schnittfähig war. Dafür, dass der Epithelüberzug auch noch nach 3 Monaten an einzelnen Partien ununterbrochen sein kann, sind in den Protokollen Belege gegeben. Ferner möchte ich nicht unerwähnt lassen, dass das Blasenepithel manchesmal längs der Fäden in die

die Tiefe wandert und die letzteren mit einem breiteren oder schmäleren Saume umgiebt. Letzteres kann man auch an dem Darmepithel beobachten, was Cornil und Carnot[1]) schon beschrieben. Von Seiten des Darmepithels bemerkt man geringe Veränderungen, z. B. Quellungserscheinungen. In den Drüsenschläuchen finden sich dann und wann Mitosen in den Epithelien. Die zahlreichen Becherzellen, welche wir nach einem Ablaufe von 110 Tagen noch constatiren konnten, beweisen, dass das Darmepithel nicht nur erhalten, sondern auch functionsfähig bleibt. Die letztere Eigenschaft demonstrirten allerdings schon die Schleimmassen, welche sich bei der Eröffnung der Blase vorfanden.

Die Musculatur des Darmlappens zeigte in unseren Fällen namentlich am 31. Tage deutliche Spuren von Atrophie, welche schon bei der Obduction des Hundes beim Betasten des Darmlappens erkennbar waren. Die Vereinigung zwischen den beiden Muskellagern kam auf dem Wege der Narbenbildung zu Stande; je nach der Adaption der Wundflächen der Musculatur fiel die Narbe schmäler oder breiter aus. Eine ausgedehnte Neubildung von Musculatur liess sich in keinem Falle constatiren. Schliesslich muss ich noch auf den Mesenterialstiel des Darmlappens eingehen. Ausser der Vermehrung an einzelnen Stellen der Bindegewebszellen konnte ich keine pathologischen Veränderungen in demselben constatiren. Insbesondere vermisste ich die Obliteration der Mesenterialgefässe, welche Rutkowski (l. c.) bei seinen Experimenten gesehen hat. Gut erhaltene Nerven sind in dem Mesenterium zahlreich vertreten.

Es erübrigt noch, bevor der klinische Theil zu seinem Rechte kommt, auf die Resultate der mikroskopischen Untersuchung von Rosenberg und Rutkowski einzugehen.

Rosenberg's Resultate lassen sich in dem Satze kurz zusammenfassen: Das Darmepithel geht zu Grunde und wird durch Blasenepithel ersetzt. Das Darmepithel wird nach ihm von dem vorwuchernden Blasenepithel, das sich unter die „primären Drüsenzellen" schiebt, abgehoben. Bei dieser Art des Vordringens sind aber die anderen Befunde Rosenbergs unerklärlich; es kann dann nicht vorkommen, dass Darmdrüsen in der Tiefe Darmepithel enthalten und die dem Blasencavum zugewandten Oeffnungen Blasenepithel führen. Das Verhalten der Drüsenschläuche, die nach Rosenberg nur in der Tiefe in gehöriger Weise verlaufen, in den übrigen Theilen aber schräg, ja parallel zur Oberfläche, ist wohl am einfachsten so

1) Cornil und Carnot, Archives de médecine expérimentale et d'Anatomie pathologique. 1899. No. 3.

zu erklären, dass es sich um Schrägschnitte handelt. Diese Bilder sind auch bei gut erhaltenem Darmepithel zu bekommen.

Rutkowski schreibt in dem oben erwähnten Aufsatze summarisch: In späteren Stadien kommt es in der Darmschleimhaut zu regressiven Veränderungen. Die Proliferationsfähigkeit des Blasenepithels wird dagegen erhöht und dieses wuchert stetig gegen die Oberfläche des implantirten Darmwandlappens. Leider giebt Rutkowski nicht an, wann die späteren Stadien beginnen.[1]) In unseren Beobachtungen konnte nur festgestellt werden, dass das Darmepithel auch nach 110 Tagen noch erhalten ist.

Nach dem Aussehen, welches es um diese Zeit bietet, glaube ich auch auf seine weitere Persistenz schliessen zu dürfen.

Das Resultat, welches Rutkowski bei seiner Operation am Menschen erzielte, ist nicht besonders zufriedenstellend. Der Patient musste einen Harnrecipienten und eine Pelotte tragen, dann konnte er den Harn 3/4 Stunden zurückhalten. 2 Monate nach der Operation bestand Continenz für 25 ccm Harn. Die Urinuntersuchung ergab: alkalische Reaction, spec. Gewicht 1013, eine kaum wahrnehmbare Spur von Eiweiss und Vermehrung der Phosphate. Im Sediment fand man: zahlreiche Schleimflocken, Phosphatkrystalle, spärliche platte Epithelien und körnige Detritusmassen als Product zerfallener Eiterkörperchen." Ich glaube nicht fehl zu gehen, wenn ich annehme, dass es hier zu Incrustationen in der Blase kam, welche die Cystitis bedingten. Die Möglichkeit der Schädigung der Nieren ist dabei natürlich gegeben; dass Nierenherde auftreten können, beweisen zwei von unseren Beobachtungen.

Rutkowski hat offenbar keine besonders grosse Blase erzielt, wenigstens nach der Menge (25 ccm) welche der Patient zu halten im Stande war. Es wird schwierig sein den Lappen so gross zu nehmen, dass er zu einer bedeutenden Vergrösserung der Blase dienen kann. Sind die Wundflächen des Lappens grösser als die der angefrischten Blasenränder, so muss man den Darmlappen falten, dann leidet die Sicherheit der Naht; vernäht man den Ueberschuss des Darmlappens bei gewöhnlicher Vereinigung für sich, so stossen an einer Stelle 3 Nähte zusammen und man bekommt ausserdem Divertikelbildung.

Für die Beseitigung der Blasenektopie halte ich das Verfahren

---

1) Die ausführliche Arbeit: Sammlung von Abhandlungen, gewidmet dem Andenken Prof. Obslinski's. Krakau 1899 (Polnisch) war mir nicht zugänglich. Ueber mehr als 10 Monate kann sich seine Beobachtungszeit aber nicht erstrecken; 12. Mai 1898 operirte er seinen Patienten, die „weiteren Untersuchungen" sind 22. April 1899 veröffentlicht.

für wenig geeignet. Eine beschränkte Anwendung dürfte es vielleicht erfahren, wenn grosse Stücke der Blasenwand einer Operation (wegen Neubildung) zum Opfer fielen. Dabei drohen aber immer Cystitis und secundäre Nierenaffection. Die Cystitis kann freilich mit Spülungen angegangen werden, ob mit Erfolg, muss ich dahin gestellt sein lassen.

II. Anastomose der Blase mit einer ausgeschalteten Darmschlinge.

Um eine grössere Capacität der Blase zu erzielen, wurde bei einigen Versuchen in anderer Weise vorgegangen. Die ausgeschaltete Schlinge wurde an den Enden vernäht und nun eine seitliche Anastomose mit der Blase angelegt. Auch hier wurde der Eingriff in der Weise erleichtert, dass erst nach der doppelseitigen hinteren Serosanaht beiderseits die Schleimhaut durchtrennt wurde. Diese Art der Operation ist beim Hunde wenigstens wesentlich einfacher auszuführen als die Lappenbildung. Das Darmstück kann man beliebig lang nehmen; die Weite resp. Länge der Anastomose hängt selbstverständlich von der Grösse der Blase ab. Eine andere Modification ist die, von der ausgeschalteten Schlinge nur das eine Ende blind zu vernähen, das andere in die Blase einzupflanzen, was wohl v. Mikulicz ausführte; es wird dabei nur die Verbindung der beiden Hohlräume wie ich mich überzeugen konnte, etwas eng.

9. Tag (mittelgrosser Hund), operirt am 2. October 1899. Es wurde eine 10 cm lange Dünndarmschlinge ausgeschaltet; die Anastomosenöffnung zwischen Blase und Darm wurde mindestens 3 cm lang angelegt um eine möglichst weite Communication zu schaffen.

3. October. Die Harnentleerung offenbar mit Schmerzen verbunden. Urin trüb, sauer, mikroskopisch Blut und Eiterkörperchen. 5. October. Harn mehrmals unter Krämpfen entleert. 7. October. Krämpfe nachgelassen, doch bestehen anscheinend noch Schmerzen. 9. October. Hund hat sich sichtlich erholt. 11. October. Tod durch Chloroform.

Die Section ergab umschriebene Peritonitis, welche von den Stichcanälen der Darmnaht ihren Ausgang genommen hatte. Die beiden Anastomosen (Darm zu Darm und Darm zur Blase) boten, abgesehen von Adhäsionen mit der Umgebung keinen besonderen Befund. Die Schlinge lag quer auf der Blase auf; die Verbindung zwischen ihr und der letzteren war vollkommen frei. Aus der Längsincision war eine rundliche Oeffnung geworden.

In Folge des gestörten Heilverlaufes gestaltet sich das mikroskopische Bild etwas complicirt. Beiderseits (Blase und Darm) ist die Schleimhaut durch die Naht nach der Tiefe hin verschoben worden; in dem freibleibenden Raume finden sich nekrotische Gewebsstückchen, reichliche Leukocyten und einige Inseln von Blasenepithel. Die Vereinigung der beiden Epithelien findet erst an der Basis der zu Stande gekommenen Falte statt,

nachdem das Blasenepithel noch eine lange, enge Schlinge gebildet hat. Dort, wo die beiden Epithelsorten zusammenstossen, bemerken wir eine ziemlich starke Schädigung des Blasenepithels. Die stark geblähten Zellen mit oft weitgehender Schrumpfung des Kernes herrschen hier vor. Dazwischen liegen reichlich Leukocyten. Das Darmepithel zeigt dagegen nur geringe Quellung. Dicht unterhalb der eben beschriebenen Stelle liegen mehrere Seidenfäden, welche sämmtlich von einem Leukocytenwall umzogen sind. Die Circulationsstörungen, welche durch die Nähte bedingt werden, sind wohl die Veranlassung zu der oben erwähnten Degeneration des Blasenepithels.

Fig. 2.

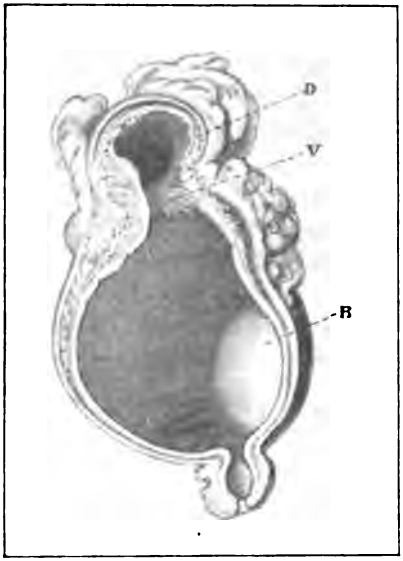

Blase, Anastomose mit einem ausgeschalteten Darmstück. 23 Tage alt. B = Blase; D = Darm; V = Anastomosenöffnung.

An einer in geringer Entfernung von der oben geschilderten Partie gelegenen Stelle ist es ersichtlich, dass der Seidenfaden zum Leiter für das Darmepithel geworden ist. Längs desselben zieht nämlich ein langer einreihiger Streifen in die Tiefe der Musculatur. Man kann dabei wahrnehmen, dass das Epithel Schritt für Schritt an Höhe abnimmt, so dass schliesslich ganz niedrige, fast platte Zellen resultiren.

Die Musculatur bietet keinen besonderen Befund.

23. Tage (Hund). Verfahren wie in dem vorhergehenden Falle.

Die Obduction ergab, dass das Darmstück fest mit der Blase verwachsen war, dass es ausserdem Urin enthielt. Beim Durchschneiden der (mit Formol Müller) injicirten Blase war schon makroskopisch zu erkennen, dass die Darmschleimhaut erhalten geblieben war. Die Zotten hoben sich auf das Deutlichste ab. Die Anastomose zwischen Blase und Darm war rundlich. Nach der Härtung in Alkohol betrug der Durchmesser nicht ganz 1 cm (cf. die Abbildung). Leider wurde eine Untersuchung des Urins versäumt.

Die Vereinigungsstelle von Blase und Darm ist schon makroskopisch in den Schnitten als feine Delle erkennbar; ausserdem sticht der breite dunkle Zottenraum scharf von dem schmalen ebenfalls dunkel tingirten Epithelstreifen ab.

Betrachten wir zunächst den uns am meisten interessirenden Epithelsaum! Dieser erleidet bei der Uebergangsstelle von der Blase auf den Darm keine Unterbrechung. Ein Wechsel der Epithelkleidung findet in

der gleich nachher zu erwähnenden Weise statt. Das Blasenepithel senkt sich in hoher Schicht (spärlich von Leukocyten durchsetzt) in die oben erwähnte makroskopisch schon sichtbare Delle hinein; auf der anderen Seite ist es an einer Zotte in die Höhe gewandert, hat deren Kuppe überschritten und ist dann in Form eines schmalen schrägen Streifens noch in die Zotte hineingewuchert. Der oben erwähnte Epithelzapfen verjüngt sich gegen sein Ende hin auf 2 Zellreihen; die letzten Zellen sind ziemlich schmal und lang gestreckt. Dort wo der Epithelzapfen in die Zotte einbiegt, stösst das Darmepithel an denselben. In dem letzteren fallen die Becherzellen durch ihre Menge auf. Am basalen Ende der Zotte stösst man auf quer, längs und schräg getroffene Drüsenschläuche, in welchen die Becherzellen in etwas geringerer Anzahl zu constatiren sind.

Blasen und Darmmusculatur sind durch ein noch kernreiches junges Narbengewebe verbunden, in welchem sich öfters Zellen vorfinden, welche mit Blutpigment beladen sind.

Hervorzuheben ist die scharfe Trennung von Darm- und Blasenepithel, ferner die gute Form und Function des Darmepithels.

43. Tag (operirt am 3. October 1899). Mittelgrosser männlicher Hund. Das ausgeschaltete Stück 10 cm lang, die Anastomosenlichtung betrug 3—3½ cm.

5. October. Schwierigkeiten in der Harnentleerung, immer nur geringe Mengen entleert. 9. October. Hund noch nicht vollkommen munter. Von Anfang November trat Abmagerung ein, 15. November ging das Thier zu Grunde. Darm- und Blasenanastomose hingen vielfach durch Adhäsionen unter einander zusammen. In den Adhäsionen trat bei der Durchtrennung ein Abscess zu Tage, welcher von einer der Nähte ausgegangen sein musste. Die Darmblasenanastomose war auch bei hohem Druck vollkommen schlussfähig. Der Urin war trüb, die Reaction alkalisch, mikroskopisch fanden sich zahlreiche Blut- und Eiterkörperchen, ebenso Bacterien (Stäbchen) in Menge.

Die Nieren waren makroskopisch ohne Veränderung.

Nach der Fixation wurden die Blase und die Schlinge aus den Adhäsionen frei präparirt. Die Darmschlinge lag etwas schräg auf dem Blasenscheitel, von unten rechts nach links und oben. Die Verbindung zwischen Blase und Darmstück war etwas weiter als in dem Präparate vom 23. Tage. Der Durchschnitt bot im übrigen die gleichen Verhältnisse, daher verweise ich auf die früher gegebene Abbildung S. 434.

An dem Uebergange von der Blase in das Divertikel (so darf man wohl den Anhang mit Fug und Recht bezeichnen) bilden die beiden Wände einen spornartigen, ziemlich dünnen Vorsprung. Blasen- und Darmmusculatur (letztere sich stark verjüngend) sind durch einen schmalen Bindegewebsstreifen mit einander verbunden. An einer zellreicheren Stelle finden sich Zellen, die mehr oder weniger stark mit Blutpigment beladen sind. In der Blasenschleimhaut findet man in der Nähe der Gefässe an manchen Stellen kleinzellige Infiltration. Dort wo die Blutgefässe längs getroffen sind, bildet die letztgenannte Streifen. Eine gleichmässige Vertheilung der Infiltration vermissen wir, es kommt nicht selten vor, dass die eine Seite vollkommen frei davon ist.

Das Epithellager der Blase ist sehr niedrig. Tiefere Einbuchtungen oder stärkere Prominenzen vermisst man vollkommen. Streckenweise fehlt das Epithel und an seiner Stelle findet man auf der mit Leukocyten infiltrirten Schleimhaut eine mehr oder weniger breite Schicht, welche aus zerfallenen Zellen, grösstentheils Leukocyten besteht.

Am Ende des Spornes ist der Epithelüberzug wieder ununterbrochen, zeigt aber die erwähnte geringe Höhe. Er ähnelt demjenigen sehr, welchen wir auf dem transplantirten Netz constatiren konnten. In der obersten Zellreihe findet man öfter stark geblähte Zellen, welche mehr oder weniger geschrumpfte Kerne führen. Zuletzt wird das Epithel der Blase einschichtig, flach und wird dann von dem einreihigen Darmepithel abgelöst.

Auf der schmalen Darmwand liegen zuerst einige seichte, parallel zu dem Sporn gerichtete Drüsenschläuche, dann erst treten Zotten auf, die ziemlich niedrig erscheinen. Viele von den Zotten lassen den Epithelüberzug vermissen, andere zeigen ein sehr niedriges Epithel; beide Arten sind stark kleinzellig infiltrirt.

An einer anderen Stelle ist der Uebergang von dem Darm auf die Blase ebenfalls durch eine Delle markirt. Hier zieht das Blasenepithel in breiterer Schicht in die Tiefe, ist aber von dem Darmepithel durch einen schmalen Streifen kleinzelliger Infiltration getrennt.

Von den Nieren wurden Stücke aus den verschiedensten Partien untersucht; es fanden sich nirgends pathologische Veränderungen.

103 Tage, operirt am 29. Juli 1899 (weiblicher Hund). Das Thier bot keinen abnormen Befund. Am 3. October brachte er 6 Junge zur Welt.

Getödtet am 7. November 1899. Die Autopsie ergab einige Verwachsungen der operirten Theile mit der Umgebung. Das ausgeschaltete und zur Anastomose verwendete Darmstück lag nicht, wie ursprünglich, quer auf der Blase, sondern etwas schräg, von links vorne unten, nach rechts oben und hinten. Urin war leider nicht zu erhalten. Die Nieren boten keinerlei Veränderung.

An dem eröffneten Organ war die vollkommen freie Communication zwischen der Blase und dem ausgeschalteten Stück sehr deutlich. Einige Fäden waren incrustirt. Hervorzuheben ist dabei, dass der ursprünglich längliche Schlitz (bei der Anlegung der Anastomose) in eine nahezu kreisrunde Oeffnung umgewandelt ist. Dasselbe fanden wir, wie schon erwähnt, in den vorhergehenden Fällen, ebenso wie bei den Darmanastomosen. Die Veranlassung für diese Formveränderung kann nur in dem Muskelzug gesucht und gefunden werden.

Niere und Harnleiter ergaben, wie ich gleich hier vorweg nehmen will, keinen pathologischen Befund.

An dem Uebergange von der Blase in das Divertikel war auf dem Durchschnitte beiderseits eine Spornbildung zu beobachten, die jedoch weniger gut ausgesprochen war als in dem vorher angeführten Falle. Die Zotten des Darmes heben sich auch hier wieder deutlich von dem schmalen dunklen Epithelraum der Blase ab.

Darm- und Blasenmusculatur sind durch einen bald breiteren, bald schmäleren Streifen von Narbengewebe mit einander vereinigt. Die Darmzotten sind zum Theil stark mit Leukocyten infiltrirt. In der Nähe des

Divertikeleingangs vermissen wir sie und finden nur längere und kürzere quer, längs und schräg getroffene Drüsenschläuche. Von dem letzten Drüsenschlauche zieht ein ziemlich niedriges (Darm) Epithel auf eine kurze Strecke weit gegen die Spitze des Sporns hin, ohne dieselbe zu erreichen. Der Boden, auf welchem dieses Epithel ruht, besteht aus dem stark mit Leukocyten infiltrirten Stratum proprium; darunter liegt die Blasenmusculatur. Die Blasenschleimhaut ist in der Nähe der Uebergangsstelle sehr stark mit Leukocyten infiltrirt, da und dort finden sich auch kleine Abscesse. Die Entzündung, welche hier vorliegt, ist nicht ohne Einfluss auf das Blasenepithel geblieben. An einzelnen Stellen vermissen wir dasselbe vollkommen, dort wo es in schmälerer oder breiterer Schicht vorhanden ist, liegen Leukocyten zwischen Epithelzellen. In der Nähe der Grenze gegen den Darm sieht man einige unregelmässige Zapfen etwas tiefer in der Schleimhaut; diese sind allseitig von einem ziemlich dichten Leukocytensaum umgeben.

In dem Mesenterialstiel des ausgeschalteten Darmstückes finden sich dann und wann Zeichen von Entzündung, eine Obliteration von Gefässen wird dagegen vermisst.

Zusammenfassung.

Die histologischen Befunde sind mit einer Ausnahme (Fall 1 9 Tage alt) wenig complicirt. Das Blasen- und Darmepithel, welches bei der Operation Schaden erleidet und in grösserer oder geringerer Ausdehnung zu Grunde geht, wird offenbar bald regenerirt, falls nicht andere Schädigungen, Entzündung und Eiterung störend einwirken. So kann man am 23. Tage nach dem Eingriffe einen continuirlichen Epithelsaum feststellen, welcher nur die Abweichung zeigt, dass das Blasenepithel auf eine kurze Strecke auf den Darm hinübergewuchert ist.

Hervorzuheben ist für diese Zeit vielleicht die Quellung der zu oberst gelegenen Blasenepithelien und die Quellung des Darmepithels. Dieser günstige Zustand bleibt nun leider nicht erhalten, es treten Störungen ein. Diese werden durch die Cystitis bedingt und für die letztere müssen wir die wohl unausbleibliche Infection verantwortlich machen. Die Schädigungen der Blase documentiren sich durch die Entzündung in der Blasenschleimhaut, welche bis zur Abscessbildung führt und durch den Epithelverlust auf kleinere und grössere Strecken. Nahezu constant konnten wir eine Abnahme der Höhe der Epithelschicht constatiren.

Die Vereinigung von Darm und Blasenmusculatur geht offenbar rasch vor sich; die Verbindung zwischen beiden bildet ein bald schmälerer, bald breiterer, etwas unregelmässiger Bindegewebsstreifen.

Bei der Frage nach der praktischen Verwerthung, sowohl im Allgemeinen, als auch im Vergleiche mit der Lappenplastik müssen wir, glaube ich, folgenden Erwägungen Raum geben:

1. Die Technik ist einfacher, die Naht gewährt grössere Sicherheit als die bei der Verwendung eines Darmlappens.

2. Man ist bei der Naht der auszuschaltenden Schlinge unabhängig von der Grösse des Blasendefectes. Das Darmstück kann beliebig lang genommen werden und so die Steigerung der Capacität des neuen Hohlraumes in weiten Grenzen möglich.

3. Einen grossen Nachtheil bilden die Fäden, welche durchschneiden, in das Blasencavum kommen und hier zu Incrustationen die Veranlassung geben. (Das gleiche ist auch bei dem transplantirten Darmlappen der Fall.)

4. Unangenehm fällt ferner in das Gewicht, dass wir bei der Ausführung der Anastomose ein grosses Divertikel mit all seinen Störungen schaffen.

Die Nachtheile der Divertikel sind von Englisch in seiner Monographie „Ueber Taschen und Zellen der Harnblase“ [1]) ausführlich dargestellt.

Aus der letzten Zeit stammt eine Arbeit von A. Langer.[2]) Dieser fand in seinem Falle eine beträchtliche Hypertrophie der Blasenmusculatur. Die letztere wird nach Langer durch das Divertikel veranlasst. „Wenn die Blase sich contrahirt, so presst sie jedesmal Urin in das Divertikel, dabei leistet sie todte Arbeit“; infolge dieser Mehrleistung hypertrophirt die Blasenmusculatur, in gleicher Weise wie es bei Insufficienz der „Mitralklappe am linken Herzventrikel und mit dem Herzmuskel der Fall ist.“

Diese Anschauung ist nach Marchand nicht richtig. Durch die „todte Arbeit“ kann keine Hypertrophie entstehen; dass die Blase dabei mehr Arbeit leistet, ist nicht zu beweisen. Die Sache verhält sich umgekehrt. Die aus anderen Gründen hypertrophische Blase presst den Harn zwischen die Muskelbündel, ist dann einmal eine Ausbuchtung da, so wird sie bald grösser.

In unseren Fällen war jedenfalls keine Muskelhypertrophie nachweisbar. Nach dreimonatlicher Versuchsdauer hätten sich wenigstens Anfänge derselben zeigen müssen. Die von Langer gesammelten Fälle von grösseren Divertikeln stammen von Heyfelder[3]), Hup-

1) Vorträge aus der gesammten praktischen Heilkunde. 1894.

2) Langer, Divertikelbildung mit Hypertrophie der Harnblasenmusculatur. Zeitschr. f. Heilkunde. Bd. XX. Heft 2 u. 3. 1899.

3) Heyfelder, Acht Fälle von Seitensteinschnitt. Deutsche Klinik. Bd. XI. 1859.

pert[1]), Holmes[2]), Cavazzani[3]), Rofin[4]), Czerny[5]), Zachrisson[6]) und Güterbock.[7])

Diese wenig günstigen Erfahrungen sind auf Grund der seitlichen Anastomose gewonnen worden. Man kann nun, wie eingangs erwähnt, das eine Ende der Schlinge blind vernähen, das andere in die Blase einpflanzen. Wenn man bei der Ectopia vesicae die Blasenränder mobilisirt und vereinigt, so entsteht ein enger Canal und die auf obige Weise eingepflanzte Schlinge stellt dann nur seine Fortsetzung dar. An der Anastomosenstelle ist aber auch hierbei eine Verengerung unvermeidlich und die Verhältnisse werden sich auch nicht viel besser gestalten als bei den früher erwähnten Versuchen.

Weiter ist in Betracht zu ziehen, dass die Plastik auf die Continenz natürlich keinen Einfluss hat. Diesen Vorwurf macht Sonnenburg allen Operationen, welche auf einen Verschluss der Blasenspalte hinzielen.

Nach Sonnenburg[8]) ist die Blasenraumbildung meist ungenügend, jeder neugebildete Blasenraum neigt zur Bildung von Incrustationen, die sehr viel Schmerzen und Gefahren bringen. Ausserdem hat nach Sonnenburg die Blasenraumbildung wenig Zweck, wenn nicht zu gleicher Zeit Continenz erzielt wird. „Diese ist bisher nicht erreicht worden."

Das Verfahren von Sonnenburg selbst: Exstirpation der Blasenschleimhaut (Schluss des Defectes durch Plastik), Einnähen der Ureteren in die Penisrinne, Tragen eines Urinals, ist aber ebenfalls vom Ideal ziemlich weit entfernt. Wenn keine Continenz zu erzielen oder zu erhoffen ist, dürfte viel eher die Methode von Maydl[9]) vorzuziehen

1) Huppert, Fall von doppelter Harnblase. Archiv der Heilkunde. VI. Jahrgang. 1865.

2) Holmes, Transact. of the path. Soc. of London. 1864—1865.

3) Cavazzani, Ref. in den Annales des maladies des organes génito-urin. 1891.

4) Rofin, Ref. Centralblatt der Krankh. der Harn- und Sexualorgane. Bd. VIII. 1897.

5) Czerny, Resection eines Blasendivertikels. Bruns' Beiträge zur klinischen Chirurgie. Bd. XIX. 1897. In diesem Falle waren Blasenwand und Divertikelwand verdickt, 1—1,5 cm.

6) Zachrisson, Ref. in den Annales des malad. des org. génito-urin. 1897.

7) Güterbock, Die chirurgischen Krankheiten der Harn- und männlichen Geschlechtsorgane. Bd. I. 2. Theil. (Die Erkrankungen der Harnblase. 1890.)

8) Sonnenburg, Die Endresultate operativer Verfahren bei Ectopia vesicae. Deutsche med. Wochenschr. 1899. Nr. 14.

9) Maydl, Ueber die Radicaltherapie der Ectopia vesicae urinariae. Wiener med. Wochenschrift. 1894. Nr. 25—29. Ebend. 1896 und 1899.

sein. Dieser näht bekanntermaassen das Trigonum Lieutaudii in die Flexur ein. Maydl selbst operirte 5 mal mit einem Todesfall; die anderen Autoren, welche seinem Beispiele folgten, sind Mikulicz[1]), Schnitzler[2]), Krynski[3]), Wölfler[4]), von Eiselsberg[5]), Resegotti[6]), Trombetta[7]), Ewald[8]), Frank[9]), Tuffier[10]), v. Winiwarter[11]), Park[12]), Herczel[13]) u. A. Maydl[14]) selbst sagt: Die Infectionsmöglichkeit der Nieren ist zwar nicht ausgeschlossen, aber sie trat in allen Fällen, die nachcontrollirt wurden, sicher in Jahr und Tag nicht ein. Es ist nicht unwahrscheinlich, dass dieselbe durch die Methode selbst hintangehalten wird, da die Einpflanzungen der quer abgeschnittenen Ureteren meist misslangen. Die Erhaltung der normalen Umgebung der Ureterenmündungen scheint von entscheidender Wichtigkeit zu sein.[15]) Gersuny[16]) modificirte die Maydl'sche Methode in folgender Weise:

1. Das Rectum wird quer von der Flexura sigmoidea getrennt; hierauf werden in das Lumen desselben die sammt einem Blasenstücke abgelösten Ureteren implantirt.

2. Die abgetrennte Flexura sigmoidea wird durch die eröffnete Plica rectouterina vor die abpräparirte vordere Rectalwand bis in den Sphinkter ausgezogen und daselbst durch Nähte fixirt, so dass die aus dem ausgeschalteten Rectumstück geschaffene Blase und der aus dem herabgezogenen Flexurantheil gebildete Mastdarm unter der Wirkung eines gemeinsamen Schliessmuskels stehen.

1) Tietze, Bruns' Beiträge. 1897. Bd. XVIII.

2) Schnitzler, Wiener klin. Wochenschr. 1898. Nr. 43. p. 990.

3) Krynski, Centralblatt f. Chirurgie. 1896. Nr. 4.

4) E. Mazel, Bruns' Beiträge. 1899. Bd. XXIII.

5) Bac. Inaug.-Dissert. Königsberg 1899 und v. Eiselsberg, Deutsche med. Wochenschr. 1899.

6) Resegotti, cit. bei Lotheisen. Wiener klin. Wochenschr. 1899. Nr. 36.

7) Trombetta, Ref. bei Lotheisen.

8) Ewald, Wiener klin. Wochenschr. 1898. Nr. 43. S. 990.

9) Frank, Wiener klin. Wochenschr. 1898. Nr. 43. S. 989.

10) Tuffier, La presse médicale. 1898.

11) Citirt bei Lotheisen.

12) Park, Ref. Centralbl. f. Krankheiten der Harn- und Sexualorgane. 1897.

13) Herczel, Berliner klin. Wochenschr. 1898.

14) Maydl, Weitere Erfahrungen über die Implantation der Ureteren in die Flexur der Ectopia vesicae. Wiener med. Wochenschr. 1899.

15) Maydl kritisirt hier die verschiedenen Modificationen seiner Methode.

16) Gersuny, Wiener klin. Wochenschr. 1898. Nr. 43. K. k. Gesellschaft der Aerzte in Wien. Sitzung vom 21. October 1898. Discussion von Foyes; ferner Zeitschrift für Heilkunde. 1899. Bd. XX. Heft 4. Ein Fall von Blasenektopie und Spaltbecken.

Gersuny hatte leider einen Misserfolg bei seiner Patientin zu beklagen.

Schlusssätze:

1. Bei der Darmlappenplastik und der Anastomosenbildung bleiben die beiden Epithelarten erhalten.

2. Das Blasenepithel kann auf eine kurze Strecke auf den Darm (Lappen oder ausgeschaltete Schlinge) hinüberwuchern.

3. Die Darmwandung zeigt manchmal Atrophie geringen Grades.

4. Das Darmepithel bleibt nicht nur erhalten, sondern auch functionsfähig.

5. Die Plastik mit einem Darmlappen hat auf jeden Fall ein sehr beschränktes Anwendungsgebiet, ebenso die Anastomosenbildung.

6. Die Möglichkeit der Niereninfection ist gegeben.

Herrn Geheimrath Marchand sage ich für seine liebenswürdige Unterstützung meinen ergebensten Dank.

Erklärung der Abbildungen auf Tafel VII. VIII.

Fig. 1a. Zeiss B. Oc. 2. Tub. 16. $^{90}/_{1}$.

Darmlappen auf die Blase transplantirt 4 Tage alt.

B = Blase.

D = Darm.

U = Grenze zwischen Blasen und Darmepithel; in dem letzteren zahlreiche Becherzellen.

Fig. 1b. Zeiss D. Oc. 4. Tub. 16. $^{500}/_{1}$.

Aus Fig. 1a die Uebergangsstelle (*U*) bei starker Vergrösserung.

Das hohe, stark tingirte Cylinderepithel des Darmes (*D*) sticht scharf von dem Blasenepithel (*B*) ab, welches blassere Färbung aufweist. *B* ist die letzte Blasenepithelzelle, *D* die letzte Zelle des Darmes.

M = Mitosen im Darmepithel.

L = Leukocyten.

Fig. 2. Zeiss Obj. D. Oc. 2. Tub. 16. $^{250}/_{1}$.

Grenze zwischen Darmlappen und Blase 31 Tage nach der Transplantation. In dem Epithel des Darmes (*D*) sieht man zahlreiche Becherzellen. Die Grenze zwischen beiden Epithelarten ist bei *U* deutlich sichtbar. Das Blasenepithel (*B*) ist in hoher Schicht vorhanden; zwischen den Blasenepithelien liegen einzelne Leukocyten (*L*).

---

1) Es ist hier nicht der Ort, auf die grosse Litteratur über die Operation der Blasenectopie einzugehen. Eine gründliche Darstellung derselben findet sich in den leicht zugänglichen Arbeiten von Tietze. Bruns' Beiträge. Bd. XVIII. 1897 und E. Mazel, Ebenda. Bd. XXIII. 1899.

Fig. 3. Zeiss D. Oc. 2. Tub. 13. $^{200}/_{1}$.

Grenze zwischen Blase und Darmlappen 110 Tage nach der Transplantation.

Das Blasenepithel ist hochgeschichtet, von Leukocyten durchsetzt. Der Spalt (bei *U*) zwischen ihm und dem Darmepithel (*D*) ist wohl bei der Härtung entstanden. In dem Darmepithel noch Becherzellen, welche auf die Secretion des Darmlappens hinweisen.

Fig. 4a. Zeiss B. Oc. 4. Tub. 14. $^{135}/_{1}$.

Anastomose der Blase mit einer ausgeschalteten Darmschlinge 23 Tage post operationem.

Darmzotte (*DZ*), welche auf der einen Seite (links) vollkommen, auf der anderen etwa zur Hälfte von Blasenepithel überzogen ist. Das letztere sendet bei *U*, der Grenze zwischen ihm und dem Darmepithel, einen Zapfen in die Zotte hinein. In dem Darmepithel (*D*) zahlreiche Becherzellen.

Fig. 4b. Zeiss D. Oc. 4. Tub. 16. $^{500}/_{1}$.

U aus Fig. 4a bei starker Vergrösserung. Die Becherzellen des Darmepithels (*D*) sind gut von dem Blasenepithel (*B*) trennbar. *F* ist der Zapfen, welchen das Blasenepithel in die Zotte hineinsendet.

Fig. 5. Zeiss D. Oc. 2. Tub. 16. $^{250}/_{1}$.

Anastomose zwischen der Blase und einer ausgeschalteten Dünndarmschlinge, 43 Tage nach der Ausführung. An der Uebergangsstelle von der Blase auf den Darm ist ein Wulst zu Stande gekommen. Die Kuppe des letzteren ist gezeichnet.

Man erkennt das Blasenepithel (*B*), welches nur in niedriger Schicht vorhanden ist. Das Darmepithel (*D*) ist in seinem Anfangstheil aufgehoben (Kunstproduct bei der Härtung). *M* = Muscularis mucosae, auf welche das Blasenepithel eine kurze Strecke herübergewandert ist.

Nachtrag.

Auf dem Chirurgencongresse 1900 liess v. Mikulicz den früher erwähnten Patienten vorstellen; die Capacität der Blase und die Qualität des Urins liessen nichts zu wünschen übrig. Betreff der Einzelheiten der Ausführung verweise ich auf die Mittheilungen von dem Congresse der Deutschen Gesellschaft für Chirurgie.

University of California
LIBRARY
Medical Department

XXIII.

Aus der Königl. chirurg. Universitätsklinik zu Königsberg i. Pr.
(Director Prof. Freiherr v. Eiselsberg).

Volvulus coeci mit Incarceration in einer Leistenhernie.

(Gleichzeitige Einklemmung eines Ileumabschnittes mit intraabdominellem Volvulus der zu diesem zuführenden Ileumschlinge.)

Von

Dr. Oscar Kaiser,
früher Volontärassistent der Klinik.

(Mit 3 Abbildungen.)

Den in der Ueberschrift genannten etwas complicirten Befund hatten wir vor Kurzem Gelegenheit bei der Operation eines zu später Abendstunde unter der Diagnose „Incarceration einer alten Inguinalhernie“ eingebrachten Patienten zu ersehen.

Es hatte auf Grund des rein objectiven Localbefundes keine rechte Veranlassung vorgelegen, vor der durch die Herniotomie geschaffenen Aufklärung neben einer gewöhnlichen Brucheinklemmung besondere Complicationen zu vermuthen, wenn freilich auch die Schwere der Allgemeinerscheinungen nach relativ erst kurzer Einklemmungsdauer ziemlich auffallend erscheinen musste. Der Umstand, dass der Versuch einer operativen Abhülfe angesichts der schon bestehenden Peritonitis zu einem Heilerfolg nicht führen konnte, darf wohl das Interesse an der nicht ganz gewöhnlichen Beobachtung nicht wesentlich vermindern.

Wir erlauben uns unsere Notizen über den Krankheitsfall in Kürze mitzutheilen. Drei Skizzen mögen die Beschreibung erleichtern.

Anamnese: Tagearbeiter Matlath, 49 Jahre, aufgenommen 20. December 1899.

Patient hat schon seit vielen Jahren eine ziemlich grosse rechtsseitige Skrotalhernie. Er trug ein Bruchband und war dabei frei von Beschwerden. Einklemmungserscheinungen sind bisher nicht aufgetreten. Der Bruch war immer leicht reponibel.

Am 19. December hat Patient etwas Durchfall gehabt, ohne Erbrechen, ohne wesentliche Leibschmerzen. Er hat dabei noch ordentlich gegessen. Am 20. December Morgens ging er wie gewöhnlich den weiten Weg zu seiner Arbeitsstätte im Walde zum Holzfällen. Um 11½ Uhr Vormittags, als er einen schweren Baumstamm emporheben wollte, fühlte er plötzlich einen heftigen Schmerz in der rechten Scrotalgegend. Der Bruch war ausgetreten, das Scrotum schwoll bedeutend an und wurde sehr schmerzhaft. Patient machte vergebliche Versuche, den Bruch zu reponiren. Er musste mehrmals erbrechen. Er machte sich nun auf den Heimweg, blieb aber unterwegs der starken Schmerzen wegen liegen und wurde dann, als man ihn nach einigen Stunden fand, auf einem Wagen nach Hause gebracht. Gegen 4 Uhr Nachmittags sah ihn der Arzt. Er fand die Bruchgeschwulst enorm gespannt und schmerzhaft, den Patienten häufig, noch nicht fäculent, erbrechend, in schwer afficirtem Allgemeinzustande. Die sofort angeordnete Ueberführung nach Königsberg konnte erst am Abend auf 1½ stündiger Wagen- und Bahnfahrt erfolgen. Gegen 10 Uhr Abends traf Patient in der Klinik ein. Stuhlgang war seit dem 19., Winde waren seit dem 20. December Vormittags nicht mehr abgegangen.

Status: Schlecht genährter Mann in collabirtem Zustand. Puls klein, 140 pro Minute. Patient fühlt sich kühl an. Herz- und Lungenbefund ohne Besonderheiten. Abdomen gleichmässig, aber nicht stark aufgetrieben, allgemein etwas empfindlich. Bauchdecken stark gespannt. Percussionsschall gleichmässig tympanitisch. Leberdämpfung etwas verkleinert. Keine Dämpfung in den abhängigen Partien des Abdomens. Peristaltik nicht sichtbar. Keine abnorme Resistenz fühlbar.

Die rechte Scrotalhälfte ist vergrössert zu einer cylindrischen, an den Enden eiförmig abgerundeten Geschwulst von ca. 15 cm Länge. Die Scrotalhaut ist excessiv gespannt, die Geschwulst sehr schmerzhaft auf Druck. Der Percussionsschall ist hoch tympanitisch in ihrem ganzen Bereich. Am unteren Ende hinten fühlt man den normal grossen Testikel. Am oberen Ende der Scrotalanschwellung durch eine der Gegend des vorderen Leistenrings entsprechende Einziehung abgegrenzt, findet sich in der Richtung und Ausdehnung des Inguinalcanals eine nur wenig prominente Vorwölbung der Haut, tympanitischen Schall darbietend.

Links findet sich ein für 2 Finger durchgängiger offener Leistenbruchring. Patient würgt beständig stark. Eine Magenspülung entleert ca. 1 Liter deutlich nach Dünndarminhalt aussehender und riechender hellbräunlicher Massen. Von Repositionsversuchen wird natürlich abgesehen.

Sofortige Operation: Narkose mit Billroth'scher Mischung, ohne Störung verlaufend. Schnitt entlang dem Leistencanal bis auf die oberen Partien des Scrotums herab. Schon vor Eröffnung des ausserordentlich gespannten, ziemlich derben Bruchsacks fällt der von der Bruchgeschwulst ausgehende üble, wie von einem cadaverösen Darm herrührende Geruch auf. Stumpfe Auslösung des gefüllten Bruchsacks. Spaltung der Fascie des M. obliqu. extern. entlang dem Leistencanal (zunächst mit Ausnahme des vorderen Leistenrings). Bei der darauf folgenden Incision des Bruchsackes entleert sich unter hohem Druck dunkelgelbe, leicht getrübte, aber

sehr übelriechende Flüssigkeit. Spaltung des Bruchsackes seiner ganzen Länge nach.

Es liegt vor ein über mannsfaustgrosser, sehr stark geblähter, blauschwarz verfärbter Dickdarmtheil, dessen Serosaüberzug nicht mehr spiegelt, sich ganz dünn anfühlt und in kleinen Falten abheben lässt.

Medianwärts und nach unten von dem Dickdarm liegt eine Dünndarmschlinge, ebenfalls stark gebläht und blauschwarz aussehend (s. Fig. 1).

Fig. 1.

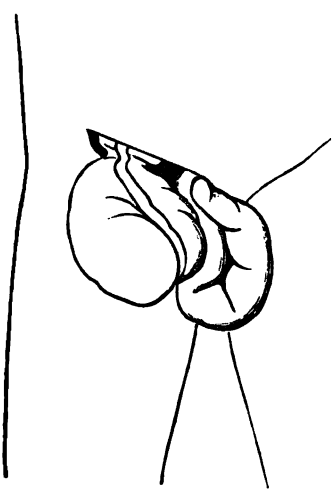

Fig. 2.

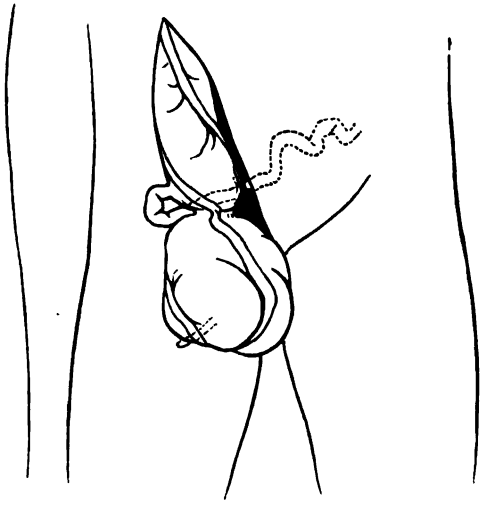

Spaltung des sehr gespannten vorderen Leistenrings von aussen nach innen. Der Dickdarmtheil scheint damit zunächst von seiner Einklemmung befreit; ein deutlicher Schnürring ist an demselben wahrnehmbar; er entleert sich jedoch nur wenig. Er erweist sich als der gegenüber der Norm offenbar verlängerte „Blindsack" des Coecums.

Wenn man an diesem zieht behufs Inspection der oberhalb gelegenen Parthien, kommt weiter Dickdarm, dessen Wand aber im Wesentlichen normal aussieht, zu Tage. Beim Anheben sieht man, dass der Dickdarm ein abnorm langes Mesenterium besitzt und dadurch ebenso frei im Bruchsack liegt, wie ein Dünndarm. Lateralwärts neben dieser Mesenterialfalte kommt, offenbar eben erst mit herausgezogen, eine ganz normal aussehende leere Dünndarmschlinge zum Vorschein, die sich als die Einmündungsstelle des Dünndarms in das Coecum erweist. Wenn man diese Schlinge etwas anzieht, folgt von medianwärts her die Fortsetzung des Dünndarms in antiperistaltischer Richtung, welche sich noch weiterhin ganz collabirt erweist.

Man wendet sich deshalb zunächst der incarcerirten Dünndarmschlinge zu, deren zu- und abführendes Ende, wie bereits erwähnt, median vom Coecum in den Leistencanal hinein mündet. An dem lateralwärts

liegenden Schenkel dieser Dünndarmschlinge findet sich der Stelle des incarcerirten Leistenrings entsprechend eine scharfe Schnürfurche. Es besteht ein greller Unterschied zwischen dem prall gefüllten eingeklemmten Theil und dem vollkommen leeren abführenden Schenkel (cf. das Schema Fig. 3). An dem medial gelegenen Schenkel ist zwar, derselben Stelle entsprechend, auch eine, und zwar recht scharfe Schnürfurche zu sehen, es ist aber der beim Hervorziehen aus der Abdominalhöhle folgende Dünndarm noch weithin immer von derselben blauschwarzen Farbe und derselben Gasauftreibung. Neben dem Darm her entleert sich aus der Bauchhöhle bräunliche, anscheinend hämorrhagisch-trübe Flüssigkeit von üblem Geruch in mässiger Menge.

Fig. 3.

Um dem offenbar intraabdominal zu suchenden zweiten Passage-Hinderniss am Dünndarm beizukommen, werden die Bauchdecken von dem Inguinalschnitt aus nach oben hin noch 10 cm weit gespalten. Jetzt erst gelingt es, die etwas complicirten Verhältnisse klar zu legen.

An die ca. 60 cm lange im Bruchsack incarcerirt gewesene Dünndarmschlinge schliesst sich abdominalwärts eine noch längere ca. 70—80 cm lange Schlinge unmittelbar an, ebenfalls hochgradig gebläht und blauschwarz verfärbt, deren Mesenterium trichterförmig zusammen gedreht ist. Die Schlinge ist um die Mesenterialaxe um ca. 180 Grad lateralwärts, von links über vorn nach rechts umgeschlagen. Fig. 3 stellt dieses Verhältniss im Situationsbild dar. Das gedrehte Mesenterium zeigt hochgradige venöse Stauung. Der Fusspunkt der Drehung liegt nur wenige Millimeter oberhalb des Leistencanals, natürlich indraabdominell. Jenseits der involvirten Schlinge ist der Dünndarm zwar gebläht, seine Serosa ist injicirt, sonst ist er aber nicht verändert. Die torquirte Schlinge lässt sich leicht zurückdrehen.

Der incarcerirte und torquirte Dünndarmschnitt, im ganzen fast $1\frac{1}{2}$ m lang, wird zunächst in nasse Tücher gehüllt, vor der Abdominalwunde liegen gelassen.

Bei dem nun besser geschaffenen Raum erkennt man jetzt erst, dass das Coecum, abgesehen von seiner Incarceration, noch in Gemeinschaft mit dem angrenzenden Abschnitt des aufsteigenden Colons eine spiralige Drehung um seine Längsaxe von rechts über vorn nach links um fast 180 Grad erlitten hat, (s. Fig. 3). Das Ileum mündet von lateralwärts her in den Dickdarm, wie bereits oben erwähnt wurde, ein. Der Proc. vermiformis ist ebenfalls nach der lateralen Seite gerichtet.

Die Drehung ist ermöglicht durch ein sehr langes Mesenterium ileo-

coeci commune, unter dessen angespanntem, jetzt anscheinend etwas von innen nach aussen gerichteten zum Coecum-Colon ziehenden Blatt das normal aussehende collabirte distale Ileumende lateralwärts hervorkommt, um von der Aussenseite her ans Coecum heranzutreten.

Am Colon ascendens selbst sind schwerere Veränderungen durch die nach oben nicht scharf abgesetzte, sondern mehr allmählich sich verlierende Axendrehung nicht geschaffen worden. Die schwere Veränderung der Coecalwand ist offenbar in erster Linie durch die Einschnürung im vorderen Leistenring bedingt. Die entsprechende Schnürfurche verläuft circulär etwas schräg um das Coecum herum, in der Weise, dass die Einmündungsstelle des Ileum mit dem Proc. vermiformis sich gerade schon ausserhalb des Bereiches der Einschnürung befindet, während an der der Einmündungsstelle gegenüber liegenden Wand des Coecums der Schnürring etwas weiter colonwärts sich hinaufschiebt.

Zwischen der ileo-coecalen Einmündungsstelle und dem zunächst gelegenen Schnürring des incarcerirten Dünndarms ist das Ileum auf 30 cm Länge hin ohne Anzeichen irgend welcher Passagestörung. Fig. 3 stellt die Verhältnisse in schematischer Uebersicht dar.

Die Rückdrehung des Coecums und Colons ist ebenfalls leicht auszuführen. Das gemeinsame Mesenterium ilio-coecale lässt sich nun breit ausspannen und weit nach vorn aufheben.

Der vorgelagerte Dünndarm-Volvulus und die incarcerirt gewesene Schlinge scheinen sich inzwischen erholt zu haben. Die blauschwarze Farbe ist offenbar zum grossen Theil durch hämorrhagischen Inhalt bedingt. Die Auftreibung ist geringer geworden, die Passage scheint jetzt frei, der Dünndarm wird darum reponirt.

Das viel schwerer afficirte Coecum sieht aber noch unverändert schlecht aus, wenn auch die Auftreibung geringer ist.

Bei dem schweren Allgemeinzustand des Patienten und der schon vorhandenen Peritonitis glaubt man zu einem weiteren Eingriff zunächst sich nicht entschliessen zu dürfen. Es wird deshalb nur rasch das Coecum durch vier quadrantförmig angelegte Seidenknopfnähte an das Peritoneum parietale und die Fascia transversa fixirt in der Absicht, zweizeitig einen provisorischen Anus coecalis anzulegen. Die übrige Bauchwunde wird durch einige Knopfnähte zweischichtig vereinigt. Der grosse Bruchsack, der theilweise gangränös ist, wird von seiner Umgebung abgelöst und an seiner Basis abgetragen. Naht der Scrotalwunde. Der vorliegende Darm wird mit Jodoformgaze umgeben; darüber lockerer Verband mit weisser Gaze.

Puls nach der Operation Anfangs nicht schlechter als vorher. Gegen 3 Uhr Nachts wird jedoch der Collapszustand schwerer. Campherinjectionen ohne Einfluss auf den Puls. Aus dem eingeführten Darmrohr entleert sich kein Stuhl, anscheinend auch keine Winde. Morgens 6½ Uhr im zunehmenden Collaps Exitus.

Obduction 21. Dec. Herr Dr. Bastanier. Als das Wesentlichste ist aus dem Protokoll hervorzuheben: In der Bauchhöhle ca. 200 ccm schwärzlich gefärbter Flüssigkeit von üblem Geruch. Allgemeine frische Gefässinjection an der Darmserosa. Der ganze obere Theil des Abdomens wird eingenommen von einem stark geblähten blau-schwärzlich

verfärbten Abschnitt des Dünndarms, dessen Ende 30 cm oberhalb der Ileocoecalklappe durch eine deutliche Einschnürung gekennzeichnet ist. Die Verfärbung des Darms reicht 1,50 m weit magenwärts. Der Darm zeigt am magenwärts gelegenen Ende der Verfärbung ebenfalls eine wie ein Schnürring aussehende Stelle. Eine dritte Schnürstelle, die stärkste von allen dreien, befindet sich ungefähr in der Mitte des schwärzlich verfärbten Dünndarmtheils.

Nach Aufschneiden des Darms zeigt sich derselbe fast in der ganzen Länge des Dünndarms von einer schwarzbraunen hämorrhagischen Flüssigkeit erfüllt. Die ganze Schleimhaut am Dünndarm abwärts ist stark injicirt und schwärzlich verfärbt. Sonst ist an der Schleimhaut, auch entsprechend den Schnürstellen nichts Bemerkenswerthes zu finden. Keine Perforation, keine Ulcerationen. Das Mesenterium des blauschwarzen Düundarmtheils ist ausserordentlich stark verdickt und ödematös durchtränkt. Mehrere sehr stark geschwollene blutigrothe Lymphdrüsen an der Mesenterialwurzel. Keine Thrombose der Mesenterialvenen. Das Mesenterium des unteren Ileums und das continuirlich darein übergehende Mesocoecum ist sehr lang. Es lässt sich ohne Schwierigkeit mehrere Male um die eigene Axe drehen. Im Magen leicht übelriechender bräunlicher Inhalt. Die inneren Organe sonst ohne bemerkenswerthe Veränderungen.

Der mit Absicht etwas ausführlicher gehaltenen Krankengeschichte ist eigentlich nicht viel hinzuzufügen.

Der Volvulus der zu dem incarcerirten Ileumabschnitt zuführenden intraabdominellen Ileumschlinge bietet für sich allein wenig Bemerkenswerthes. Er mag offenbar unter den bekannten Bedingungen erfolgt sein, dass bei abnormer Fixation oder Obliteration eines beliebigen Dünndarmabschnittes die nächst höher, magenwärts gelegene Schlinge bei ihren vermehrten peristaltischen Bemühungen um so eher zu einer Drehung um ihre Mesenterialaxe gelangen kann, je länger das Mesenterium ist, an welchem sie inserirt.

Möglich ist ja natürlich auch, dass die torquirte Schlinge etwa vorher dem Bruchsackinhalt mit angehört hat und von dem Patienten durch seine Repositionsmanöver in den Zustand des Volvulus gebracht oder auch etwa als schon im Bruchsack torquirt reponirt worden ist. Doch scheint uns das etwas ferner zu liegen.

Wichtiger ist die Axendrehung des Coecums. Sie ist in jüngerer Zeit wiederholt Gegenstand zusammenfassender Studien geworden.

Zoege von Manteuffel konnte, nachdem er auf dem Chirurgencongress 1898 schon eine kurze Mittheilung über dasselbe Thema gemacht, neuerdings [1]) über ca. 30 mehr oder minder genau beschriebene Fälle aus zum Theil recht verstreuter Litteratur, in kritischer

1) Volvulus coeci. Volkmann's klin. Vorträge. Nr. 260.

Zusammenstellung referiren und diese Reihe durch nicht weniger als acht eigene Beobachtungen ergänzen.

Je ein von Körte[1]) und Maydl[2]) und zwei von Preindlsberger[3]) beschriebene Fälle sind hierzu noch hinzuzufügen, sowie aus allerjüngster Zeit eine von Hausmann[4]) publicirte Beobachtung. Der von Prutz[5]) aus der v. Eiselsberg'schen Klinik citirte Fall ist wohl anscheinend mit dem von Zoege von Manteuffel[6]) erwähnten identisch.

Nach einigen anderen Autoren sollen übrigens Axendrehungen des Coecums und Colon ascendens nichts aussergewöhnlich seltenes sein. Koch[7]) will sie sogar als die häufigsten nächst den Drehungen des S Romanum ansprechen. Curschmann[8]) citirt sie als wohlbekannt in seinen Untersuchungen über Lageveränderungen des Darms. Ueber eigene derartige Beobachtungen konnte er jedoch damals nichts berichten.

Mag dem sein wie ihm wolle, bei Durchsicht der Litteratur gewinnt man immerhin den Eindruck, als ob eingehendere Belege für solche Beobachtungen von Axendrehungen des Blinddarms und seiner nächsten Nachbarschaft immer noch einigem casuistischen Interesse begegnen dürften.

Die bekannteren derartigen Beobachtungen beziehen sich ausschliesslich auf Drehungen des Coecum-Colon ascendens um seine eigene Längsaxe, resp. um die Mesenterialaxe des abnorm ausgebildeten Mesenteriums im Bereiche der Bauchhöhle selbst, mit gegebenen Falls mehr oder minder schweren Ileuserscheinungen.

Eine Complication einer solchen Drehung mit gleichzeitiger Einschnürung in einem Eingeweidebruch scheint, soweit ich

1) Körte, Demonstration eines Präparates von Axendrehung des Ileums und Coecums. Verhandlungen der Deutschen Gesellschaft für Chirurgie. 28. Congress. 1899.

2) Maydl, Handbuch der speciellen Chirurgie. Bd. I.

3) Preindlsberger, Chirurg.-casuistische Beiträge. Wiener klin. Wochenschrift. 1899. Nr. 3.

4) Hausmann, Beitrag zu den Lageanomalien des Darmes. Centralblatt für Chirurgie. 1900. Nr. 2.

5) Prutz, Mittheilungen über Ileus. Arch. f. klin. Chirurgie. Bd. LX. S. 326 und 366.

6) l. c. S. 28.

7) Koch, Die angeboren ungewöhnlichen Lagen und Gestaltungen des menschlichen Darmes. Deutsche Zeitschr. f. Chir. Bd. L.

8) Curschmann, Topographisch-klinische Studien. Archiv f. klin. Medicin. Bd. LIII.

die Litteratur übersehe, noch nicht Gegenstand der Beobachtung geworden zu sein.

Eine Coecumdrehung im Bruchsack wird von Koch (l. c.) citirt: Fall von Chaput, Soc. anatom. 1887. Rechtsseitige, reponible Schenkelhernie, bei der Section zufällig gefunden. Inhalt: Coecum, Col. ascendens, ein kleines Stück Enddünndarm und mit dem Bruchsack verwachsenes Netz. „Um einen Netzstrang des Col. transversum sind Col. ascend. und Coecum gewunden." Das freie Mesocolon sehr lang. 12—13 cm, das Lig. coeci extern. bis zu 15 cm.

Die Drehung ist nicht sehr eindeutig geschildert. Das Moment der Incarceration kommt in Wegfall.

Eine Coincidenz einer Coecaldrehung in der Bauchhöhle selbst mit einer allerdings nur scheinbaren Incarceration eines Dünndarmtheiles in einem Leistenbruch bietet der von Zoege von Manteuffel erwähnte Fall von Obalinski.[1]) Patient war vor 18 Stunden mit einer Last ausgeglitten. Darauf heftige Bauchschmerzen. Hervortreten eines Bruches, der sich nicht reponiren liess. Erbrechen, Collaps, gleichmässige Blähung. Diagnose: H. incarcerata. Herniotomie. Nach Eröffnung des Bruchsackes findet man schwarz verfärbte, aber freie Darmschlingen. Daher anschliessend Laparotomie. Torsion beinahe des ganzen Ileum und Coecum. Resection von 365 cm Darm. Tod in 22 Stunden.

In Schmidt, die Unterleibsbrüche, Deutsche Chirurgie Lief. 47 finden wir eine casuistische Publication von Billroth[2]) in extenso citirt: Nach Eröffnung eines kindskopfgrossen incarcerirten Leistenbruches finden sich eine Anzahl gesund aussehender, wenig ausgedehnter Dünndarmschlingen, nach deren Reposition ein stark durch Gas ausgedehntes irreponibles Stück Dickdarm erscheint. Auch sein Inhalt lässt sich trotz weiter Bruchpforte nicht ausdrücken. Eine weiter nach aufwärts fortgeführte Verlängerung des Hernialschnittes verschaffte keine Klarheit über die Ursache der Absperrung dieses Darmstückes. Entleerung des Darmes durch Punction. Die Stichöffnung wurde zugebunden. Auch jetzt liess sich der Darm nur unvollkommen reponiren. Die Section zeigt, dass das Coecum mit ungefähr 3 Fuss Dünndarm (also die ganze im Bruchsacke gelegene Darmpartie), doppelt umgedreht ist. Die Drehungsstelle lag noch etwas höher als das obere Ende des Schnittes, was nur dadurch

1) Obalinski, Ueber Laparotomie bei innerem Darmverschluss. Archiv f. klin. Chirurgie. Bd. XLVIII.

2) Billroth, Ein Fall von gleichzeitiger äusserer und innerer Darmeinklemmung. Kleinere chirurg. Mittheilungen. Archiv f. klin. Chirurgie. Bd. I.

möglich geworden war, dass das Mesocolon und Mesocoecum sehr lang ausgedehnt und dadurch abnorm lang geworden war." Die Richtung der Coecaldrehung ist in dem Krankenbericht nicht ausdrücklich bezeichnet. Aus der Bemerkung, dass das strangartig über das Coecum verlaufende Mesocol. ascend. das Hinderniss zu bilden schien, ist aber wohl zu entnehmen, dass die Drehung von links über vorn nach rechts stattgefunden hatte.

Es ist dieser Billroth'sche Fall unter den von Zoege von Manteuffel gesammelten nicht mit enthalten.

Es scheint uns der Billroth'sche Fall allein nähere Analogien zu unserer Beobachtung bieten zu können. Es mag Aehnliches vielleicht öfter gesehen worden sein, ohne dass es seinen Weg in die Litteratur gefunden hat.

Es sind ja z. B. verhältnissmässig zahlreich die Befunde von einer Verlagerung des Coecums in einen linksseitigen Bruch[1]) (ohne Situs inversus). Wenn dabei doch die Bedingung eines abnorm langen Coecalmesenteriums in ganz besonderem Grade vorhanden sein muss, könnte es uns nicht Wunder nehmen, wenn neben dieser weiten Verschiebung gelegentlich auch eine mehr oder minder starke Drehung des betreffenden Darmtheiles einmal zu Stande käme. Dass bei einer gewöhnlichen Herniotomie und namentlich bei glücklichem Ausgang derselben die Drehung sich der Entdeckung entziehen könnte, scheint uns nach unserer Wahrnehmung ganz gut möglich.

Dass wir bei der „Drehung" natürlich nur an eine bei freiem, langen Mesenterium erfolgende denken, nicht an jene wohlbekannte, bei der in Coecalbrüchen unter gewöhnlichen Mesenterialverhältnissen oft die vom Peritoneum nicht bekleidete Parthie das Coecum nach vorn vorliegt, brauchen wir wohl nicht eigens zu erwähnen.

Die Axendrehung des nicht eingeklemmten Theiles des Coecums und angrenzenden Colon ascendens steht übrigens, dies dürfen wir nicht unbetont lassen, in ihrer klinischen Bedeutung für unseren Fall weit zurück hinter der Incarceration. Die Zerrung des allerdings beträchtlich langen Mesenteriums des aufsteigenden Colons durch dessen Axendrehung war offenbar eine nicht allzubedeutende und darum ohne ernstere Folgen für die Ernährung des betreffenden Darmabschnittes. Da übrigens die Drehung eine allmählich colonaufwärts abklingende, nicht brüsk in einer Schnürung abschneidende

1) Vgl. z. B. die Zusammenstellung von Pujol, De la hernie inguinale gauche du caecum. Gazette des hôpit. 1896. No. 114; ferner: Hildebrandt, Die Lageverhältnisse des Coecum und ihre Beziehungen zur Entstehung von äusseren Coecalbrüchen. Deutsche Zeitschr. f. Chirurgie. Bd. XXX.

war, konnte auch das Lumen des aufsteigenden Colon nicht wesentlich beeinträchtigt sein, und es musste sich der der Coecalmündung zunächst liegende, nicht incarcerirte, 30 cm lange Ileumabschnitt frei von allen Anzeichen einer behinderten Kothpassage zeigen, so dass in der That die Einklemmung des „blinden Coecumendes" für die Frage der Darmdurchgängigkeit nicht über die Bedeutung einer einfachen wandständigen Incarceration hinauskam.

Die schwere gangränescirende Veränderung der eingeklemmten Coecalpartie nach einer anscheinend erst so kurzen Incarcerationsfrist mag dabei auffallend erscheinen. Der Umstand, dass das Coecum gleichsam wie ein Pfropfen in den incarcerirenden Ring sich um sich selbst hineingedreht zeigte, mag zu der besonders schweren Beeinträchtigung der Circulation in der Darmwand doch wohl einiges beigetragen haben.

Dass die nothwendige Bedingung für das Zustandekommen eines Volvulus des Coecums ein langes Mesenterium ileo-coeci commune im vorliegenden Falle in exquisitem Maasse vorhanden war, wurde im Operations- und im Sectionsbericht erwähnt.

Die naheliegende Frage, ob etwa die zweifache Darmdrehung an einem gemeinsamen Mesenterium des Coecumcolon einerseits, der Ileumschlinge anderseits in nähere, ätiologische, mechanische Beziehungen zu einander zu bringen wäre, kann in Anbetracht der hier vorliegenden Verhältnisse nur in negativem Sinne beantwortet werden.

Es sei mir schliesslich gestattet, meinem hochverehrten früheren Chef, Herrn Prof. Dr. Freiherrn von Eiselsberg, meinen ergebensten Dank für die freundliche Ueberlassung des Falles auszusprechen.

XXIV.

Castration oder Resection des Nebenhodens bei Epididymitis tuberculosa?

Von

Dr. Otto Lanz,

Docent für Chirurgie in Bern.

(Mit 2 Abbildungen.)

Die Principien der conservativen Chirurgie sind dank der aseptischen Wundbehandlung und der Vervollkommnung unserer Resectionstechnik so sehr ins chirurgische Denken und Handeln übergegangen, dass auch der beschäftigte Operateur nicht jedes Semester mehr zu einer Amputation sich gezwungen sieht. Ausnahme von dieser Regel macht wenigstens bei der Mehrzahl der deutschen Chirurgen der Hoden. Während bei tuberculöser Epididymitis von den französischen Chirurgen der blossen Resection tuberculös erkrankter Theile des Nebenhodens das Wort geredet wird, neigt man von deutscher Seite mehr dazu, partielle Operationen im Hinblick auf die häufige Mitbetheiligung des Hodens zu verwerfen und als Normalverfahren die einfachere Castration vorzuziehen. Gegen die principielle Anwendung der Castratio spricht auf der anderen Seite die wohl ebenso häufige Mitbetheiligung anderer Urogenitalorgane, der Umstand, dass die primäre Hodentuberculose eine seltene Ausnahme ist. Die Geschlechtsdrüsen scheinen überhaupt der Ansiedelung des Tuberkelbacillus fast ebenso ungünstigen Boden zu bieten wie die Schilddrüse; bei Miliartuberculose bleibt der Hoden fast stets frei und auf Traumen, die denselben gemäss seiner exponirten Lage so oft treffen, reagirt er mit einer Hydrocele, viel seltener mit Tuberculose. Indem nun die tuberculöse Localisation auf den Hoden in vielen, wenn nicht vielleicht den meisten Fällen, ihren Ausgangspunkt von einer anderen Stelle des Urogenitaltractus, von Prostata, Blase oder Niere nimmt, ist die doppelseitige Erkrankung ein relativ häufiges Vorkommniss. Eine beidseitige gleichzeitige tuberculöse Erkrankung der Hoden

ist ungemein selten, vielmehr entwickelt sich eine solche stets consecutiv, so dass man nach einseitiger Castration sich des Oefteren gezwungen sieht, in einem zweiten Act auch den anderen Testikel wegzunehmen.

Es wäre deshalb die Schonung des Hodens — wenn einwandsfrei möglich — ein sehr wichtiger Factor, da man sich nicht damit trösten kann, der zweite Testikel bleibe ja intact, und da die doppelseitige Castration beim Manne einen äusserst fatalen Eingriff vorstellt, wenigstens so lange männliche Chirurgen das Messer führen.

Die Tuberculose der männlichen Geschlechtsdrüsen tritt fast ausnahmslos als Epididymitis, nicht als Orchitis auf, was ja bekanntlich als eines der wichtigsten Momente für die Diagnose gilt. Kommen die Patienten in späteren Stadien der Erkrankung zum Arzte, so ist die Frage, ob der Hoden intact oder ebenfalls tuberculös erkrankt ist, meist leicht zu entscheiden; in den ersten Monaten der Krankheit ist aber die Mitbetheiligung des Hodens klinisch in den meisten Fällen nicht festzustellen.

Bei einem 15jährigen Jungen, den ich im Februar 1896 an der Kocher'schen Klinik wegen tuberculöser Epididymitis operirte, machte ich daher zum ersten Mal eine Resectio testis in folgender Weise: Der Nebenhoden hatte in der Cauda einen wallnussgrossen tuberculösen Knoten mit Abscess, einige kleinere Knoten gegen das Caput zu; der Hoden schien völlig normal und ebenso das Vas deferens. Aus den oben entwickelten Gründen schien mir ein Vortheil darin zu liegen, den Testikel zu erhalten, für den Fall, dass er völlig gesund war. Der Palpation nach schien er es zu sein; um jedoch möglichste Sicherheit darüber zu gewinnen, spaltete ich nach exacter Resection der ganzen Epididymis den Hoden median, gleichwie man eine Niere bei der Section spaltet, klappte ihn auf und unterwarf die Schnittflächen einer genauen Inspection. In der Hodensubstanz war absolut nichts zu entdecken, was Verdacht erweckt hätte; deshalb klappte ich das Organ wieder zusammen und vernähte die Tunica albuginea mit einer fortlaufenden Catgutnaht. Das Vas deferens schien bei Palpation und Inspection etwas verdickt, weswegen es möglichst hoch hinauf resecirt wurde; aufgeschnitten zeigte es indes keine Veränderungen. Der Patient verliess das Bett 2 Tage später mit einem Suspensorium, der Hoden war Anfangs etwas geschwollen, druckempfindlich und zeigte namentlich am oberen Pol Infiltrationen, die sich aber schon nach 14 Tagen zurückgebildet hatten. Bei einer Untersuchung 2 Monate später erschien der Hoden von gleicher Grösse wie auf der rechten Seite, doch etwas schlaffer. An Stelle des Nebenhodens eine

narbige, derbe, nicht druckempfindliche Schwiele. Die specifische Empfindlichkeit des Testikels auf Druck völlig intact. Hoden völlig frei beweglich, mit der Haut nicht verwachsen. Samenstrang bis auf das fehlende Vas deferens normal, die Arterie fühlbar. — 1½ Jahre später wurde die andauernde Heilung constatirt.

Seither habe ich mehrfach wegen tuberculöser Epididymitis operativ eingreifen müssen; entweder war aber die Mitbetheiligung des Hodens von vornherein klar, oder aber es bestanden Fisteln, welche mir eine Complication der Castration nicht räthlich erscheinen liessen. Einzig in meinem letzten Falle sah ich mich wieder zu der Aufklappung des Testikels veranlasst, indem bei intensiver Erkrankung der Epididymis der Hoden bei der Palpation und Inspection vor und während der Operation völlig normal, gleich gross und von gleicher Consistenz wie sein gesunder Partner zu sein schien.

Ich lasse diese Beobachtung als Parallelfall zu dem oben erwähnten sammt Abbildung der gewonnenen Präparate hier folgen:

Herr P. aus K., 33 Jahre alt, sonst stets gesund, machte vor 15 Jahren einen Misstritt mit dem rechten Fuss, der unterhalb des Malleolus externus anschwoll. 11 Monate später musste daselbst eine Incision gemacht werden; Pat. kann aber keine Angaben machen, welche die tuberculöse Natur dieses Leidens sicherten. — Anfangs December 1899 stellten sich nach und nach zunehmende Schmerzen in der rechten Inguinalgegend ein. Beim Nachfühlen constatirte er, dass der rechte Hoden geschwollen war und der consultirte Arzt diagnosticirte eine Nebenhodenentzündung, verordnete ein Suspensorium, Jodanstriche und später Ungt. cinereum. Unter dieser Behandlung ging die Schwellung anfänglich deutlich zurück, der Nebenhoden wurde derber, massiver und im Januar hatte Pat. fast keine Schmerzen mehr. Allein jetzt im Laufe des Februar hat die Anschwellung wieder etwas zugenommen und die Schmerzen haben sich wieder eingestellt, was den behandelnden Arzt veranlasst, den Chirurgen beizuziehen. Von Vaterseite stammt Pat. aus sehr kräftiger Familie, von mütterlicher Seite dagegen ist er tuberculös belastet. Trauma oder Gonorrhoe werden in Abrede gestellt.

23. Februar 1900. Status: Kräftig gebauter Mann von gesunder Gesichtsfarbe und trefflich entwickelter Musculatur. Brust- und Bauchorgane keine Veränderungen. Der rechte Testikel stellt einen kleinhühnereigrossen Tumor dar und die Palpation ergiebt, dass die Anschwellung einzig dem Nebenhoden zur Last fällt. Derselbe weist die Dicke einer Bratwurst auf, ist von unregelmässig-knolliger Oberfläche, gleichmässig derber Consistenz, druckempfindlich. Der Hoden selbst erscheint, mit der linken Seite verglichen, in Grösse und Consistenz, absolut normal; das Vas deferens in seinem unteren Antheil etwas verdickt. Von Seiten der Nieren, der Blase und der Prostata keine Veränderungen nachweisbar.

24. Februar. Operation in leichter Aethernarkose. Inguinalschnitt und Freilegung des Samenstranges über dem vorderen Leistenring.

Nach Isolirung wird versucht, den Hoden in seinen Hüllen empor zu luxiren; er folgt aber dem Zuge anfänglich nicht, obschon bei der Untersuchung keine Beziehungen zur Haut nachgewiesen worden waren. Ein haselnussgrosser, eitrig-gelb durchschimmernder Höcker der Epididymis hatte sich bereits zur Perforation angeschickt und war dementsprechende Verwachsungen eingegangen. Nach Lösung derselben mit dem Messer macht sich die Luxation ohne Weiteres. Der Nebenhoden ist in toto intensiv erkrankt, der Hoden dagegen zeigt auch bei der Inspection nicht die leichteste Veränderung. Es wird deshalb in Aussicht genommen, den

Fig. 1. Fig. 2.

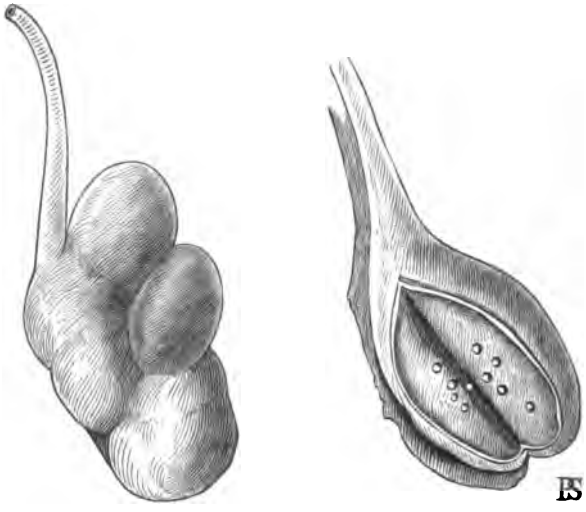

Testikel womöglich zu erhalten und in einem ersten Act mit Messer und Pincette die Epididymis sehr exact und sauber unter möglichster Schonung der zum Hoden ziehenden Gefässe excidirt, ohne jede Schwierigkeit vom Hoden gelöst, das Vas deferens möglichst weit aus der Bauchhöhle hervorgezogen und hoch resecirt; dasselbe zeigt keine Veränderungen.

Aus diesem präparatorischen Vorgehen resultirt das Präparat (Fig. 1). Dem gelblich verfärbten, adhärent gewesenen Knoten entspricht auf dem Durchschnitt ein grösserer Eiterherd, den stärkeren Verdickungen an Caput und Cauda liegen ausgedehnte Verkäsungen zu Grunde.

Nun steht also der in seinen Gefässverbindungen so weit thunlich geschonte Hoden noch in möglichst intactem Zusammenhange mit dem Samenstrang, aus dem nur das Vas deferens herausgelöst worden ist. Um aber sicher zu gehen, dass mit der Schonung des Hodens keine tuberculösen Herde zurückgelassen werden, soll er in seinem Längsdurchmesser aufgeschnitten werden; zeigt er sich frei, so wird er wieder zusammengeklappt und durch eine fortlaufende Naht der Albuginea geschlossen. Da dies nicht der Fall ist, sondern die Schnittfläche eine

Reihe von Tuberkelknötchen aufweist, wird die Castration angeschlossen, wodurch das Präparat (Fig. 2) gewonnen wird. — Die fortlaufende Hautnaht wird am 27. Februar entfernt und 3 Tage später verlässt Pat. das Spital.

Der eben mitgetheilte Fall beweist, dass der Hoden schon ganz im Beginn der Erkrankung ergriffen und dass es ganz unmöglich sein kann, seine Mitbetheiligung auszuschliessen. Ich halte deshalb die partiellen Operationsverfahren nicht für rationell, es werde denn der Resection der Epididymis eine Autopsie des Hodens hinzugefügt. In welchem Maasse das seiner Helmzier beraubte Organ durch seine „innere Secretion" dem Körper noch Dienste zu leisten, die Psyche noch zu beeinflussen vermag, wage ich allerdings nicht zu entscheiden. Auch liegt es auf der Hand, dass die makroskopische Besichtigung einer Schnittfläche keine absolute Garantie bietet.

Mit grösserer Berechtigung als bei der einseitigen Castration wird man von meinem Operationsverfahren Gebrauch machen in Fällen, wo es sich um den zweiten Hoden handelt. Hier wird man eventuell sogar in die Lage kommen, einen Hoden mit Hülfe von Thermokauter und Jodoformeinschichtung zu erhalten, selbst wenn ein oder das andere Tuberkelknötchen in die Hodensubstanz eingesprengt ist.

Aufgefallen ist mir in meinen letzten Fällen von Epididymitis tuberculosa, dass sich von 7 Beobachtungen fünf auf die rechte Seite bezogen; ob dies ein Zufall ist, oder ob es damit zusammenhängt, dass die Vena spermatica interna rechts direct zur Vena cava inf. emporgeht, während sie links unter rechtem Winkel in die Vena renalis einmündet, ob sich also diese Beobachtung im Sinne der Bier'schen Stauungshyperämie verwerthen liesse, müssten grosse Beobachtungsreihen lehren.

XXV.

Experimentelle Untersuchungen am lebenden Thier- und Menschendarm.

Ein Beitrag zur Physiologie, Pathologie und Bakteriologie des Darmes.

Von

Dr. Hans Buchbinder,

Leipzig.

(Mit 5 Abbildungen.)

Als ich vor Jahren, angeregt durch meinen verstorbenen Lehrer Geheimen Rath Professor Benno Schmidt, begann, mich mit den Ergebnissen der bakteriologischen Bruchwasseruntersuchungen zu beschäftigen, gewann ich die Ueberzeugung, dass man mit der bisher angewandten Untersuchungsweise nicht viel weiter kommen würde. Die Arbeiten, welche diese Frage zu lösen gesucht hatten, waren zahlreich genug, aber sie vermochten die Zweifel an der Richtigkeit ihrer Resultate nicht gänzlich zu beseitigen. Der Grund lag vornehmlich in der Anwendung nicht fehlerfreier Untersuchungsmethoden, die eine exacte Schlussfolgerung nicht zuliessen. Es ergab sich daraus die Nothwendigkeit, wollte man die Frage einer definitiven Lösung näher bringen, einen Weg der Beobachtung einzuschlagen, auf welchem Schritt für Schritt alle Fehlerquellen ausgeschaltet werden konnten, und ein im bakteriologischen Sinne keimfreies Arbeiten ermöglicht wurde.

Ich übergehe die zahlreichen und mannigfaltigen Versuche, die von mir angestellt wurden, dies zu erreichen, ohne die Verhältnisse, denen der Darm normaler Weise unterworfen ist, allzusehr zu stören. Es war ein langer und mühsamer Weg. Sie haben insgesammt allmählich gezeigt, dass eine Beobachtung des Darmes innerhalb der Bauchhöhle nicht durchführbar war. Es musste also zunächst eine Methode gefunden werden, die es gestattete, Darmabschnitte ausserhalb der Bauchhöhle unter möglichst normalen Verhältnissen der directen Beobachtung und der bakteriologischen Untersuchung für längere Zeit

zugänglich zu machen. Dann konnte ich die Einklemmung von Darmschlingen ganz extraabdominal ausführen und hoffen, den Durchtritt der Keime direct zu constatiren.

Als diese gefunden war, führte mich die extraabdominale Beobachtung des Darmtractus und der Darmbewegungen auf das Studium der Reactionsfähigkeit der Darmwand auf applicirte Reize, besonders der polaren Erregbarkeit der Darmmusculatur. Die an dem Thierdarm gewonnenen Erfahrungen konnte ich auf einfache Weise nachprüfen und ihre Richtigkeit bestätigen; ging dann weiter dazu über, die Gesetze der elektrischen Erregbarkeit der glatten Musculatur auch am Menschendarm zu beobachten und das functionelle Verhalten der Darmmusculatur nicht bloss am normalen, sondern auch pathologisch veränderten Thier- und Menschendarm, besonders das Verhalten derselben bei der Incarceration, aufzuklären. Dabei ergab sich, dass dasselbe wichtige Anhaltspunkte für die Intensität der circulatorischen Störungen und für die Beurtheilung der Lebensfähigkeit der eingeklemmten Darmschlinge zu geben vermochte. Zugleich ermöglichten diese Betrachtungen einen Einblick in den Mechanismus der Brucheinklemmung, den ich am lebenden Thierdarm nachahmte.

Nachdem so die Vorbedingungen für eine fehlerfreie bakteriologische Untersuchung am Darmcanal geschaffen waren, stellte ich eine Reihe von Experimenten über die Durchlässigkeit der Darmwand für Keime in normalem und pathologischem Zustande an, durch welche ich die Frage in einwandsfreier Weise beantwortet zu haben glaube.

Methode der extraabdominalen Untersuchung am Darmtractus.

Unter den Methoden, welche bisher — meist zum Studium der physiologischen Darmbewegungen — angewendet wurden, um den Darm ausserhalb der Bauchhöhle zu beobachten, war diejenige entschieden die unzweckmässigste, welche die Därme nach Eröffnung der Abdominalhöhle einfach herauslagerte und während der Beobachtung liegen liess. Es war den Experimentirenden bald klar geworden, dass hierbei die Abkühlung des Darmes sowie das Austrocknen der Serosaoberfläche an der Luft Verhältnisse herbeiführte, unter denen seine Functionsfähigkeit erheblich litt.

Diese Schwierigkeit hatte schon Ed. Weber[1]) erkannt, als er

1) Weber, Ed., Handwörterbuch der Physiologie von Wagner, Muskelbewegung. Bd. III. Abth. 2. 1846.

bei seinen Untersuchungen über den Einfluss der Nervi vagi auf die Bewegungen des Magens und der Gangliennerven auf die Bewegungen der Därme, die nach Oeffnung der Bauchhöhle durch die Luft, wie er meinte, eintretenden Bewegungen sehr lästig empfand. Er suchte diesen Uebelstand dadurch zu vermeiden, dass er die Peritonealhöhle gar nicht eröffnete. Er trennte den Brustkorb zwischen den untersten Rippen bis zur Wirbelsäule ab, die er unter Schonung der Aorta durchschnitt. Dann präparirte er die Bauchmusculatur beiderseits ab bis auf das Bauchfell und konnte nun durch diese nahezu durchsichtige Membran „wie hinter Glas" die Darmbewegungen beobachten. Unberücksichtigt liess er dabei den Einfluss der Abkühlung. Immerhin ist diese Methode für eine Reihe von Experimenten brauchbar.

Wenn man beim Kaninchen die Musculatur der Bauchdecken von einem Medianschnitt aus nach beiden Seiten hin abpräparirt, was bei einiger Uebung leicht und schnell ausführbar ist, legt man schliesslich die sehr dünne durchscheinende Fascie frei, deren innerer Seite das Bauchfell anliegt. Diese Fascie muss erhalten bleiben, weil das Peritoneum an sich zu dünn ist, um den Druck der Eingeweide auszuhalten, und sich unverletzt von der Fascie nicht trennen lässt. Diese giebt aber für die Bauchorgane einen genügenden Halt und pflegt auch bei heftigem Pressen des Thieres nicht zu zerreissen. Kleine Verletzungen der Fascie haben keinen wesentlichen Nachtheil, da ein weiteres Einreissen derselben nicht zu befürchten ist. Wenn man bei dieser Art der Freilegung der Abdominalhöhle nun noch die Abkühlung in der weiter unten angegebenen Weise vermeidet, so hat man die Bauchorgane unter normalen Verhältnissen einer directen Beobachtung mit dem Auge zugänglich gemacht.

Die Lage der Baucheingeweide beim Kaninchen aber lässt diese Beobachtungsweise der Därme oft als unzureichend erscheinen, weil das Coecum zu viel von den Organen der Bauchhöhle verdeckt. Ich habe mir bei Anwendung dieser Methode so zu helfen gewusst, dass ich in die seitliche Bauchwand ein kleines Loch schnitt und von da aus das Coecum stumpf nach oben schob, damit der Dünndarm zu Gesicht kam. Die kleine Oeffnung wurde durch Naht sogleich wieder geschlossen.

Auf diese Weise habe ich zur Controle der Richtigkeit der weiter unten von mir angegebenen Methode der Darmuntersuchungen eine Reihe von Experimenten angestellt und die Beobachtung durch die dünne durchsichtige Schicht durchgeführt. Die Methode erwies sich als brauchbar, wenn man, wie gesagt, die Abkühlung vermeidet.

In der Erkenntniss, dass die Abkühlung und die Austrocknung

an der Luft auf die Bewegungen des Darmes einen nachtheiligen Einfluss ausübte und eine exacte Beobachtung verhinderte, griffen die Beobachter zu allerhand Hülfsmitteln, wie temporäres Zuklemmen der Bauchwunde nach Versenkung der Eingeweide, öfteres Bedecken mit gewärmten Tüchern, Uebergiessen mit gewärmtem Wasser oder auf 37° C. erwärmter Kochsalzlösung u. s. w., Hülfsmittel, die natürlich nur Nothbehelfe waren und eine einwandsfreie Untersuchung am Darm nicht ermöglichten, deshalb meist zu Ergebnissen führten, die, wie z. B. Nothnagel[1]) von den Nasse'schen[2]) Untersuchungen behauptet, eher verwirrend als klärend wirkten.

Auf den Vorschlag von Sanders Ezn benutzte van Braam-Houckgeest[3]) bei seinen Untersuchungen über die Peristaltik des Magens und Darmcanals eine neue Methode der Beobachtung, welche den späteren Untersuchern bis jetzt als Muster gedient hat und allgemein in Anwendung gezogen wird.

Er konstruirte einen Blechkasten von 60 l Inhalt und füllte ihn mit 40 l physiologischer Kochsalzlösung an, die er dauernd auf 38° C. erwärmt hielt. Nun legte er den Thieren eine T-canüle in die Trachea, an welcher ein 25 cm langer Gummischlauch befestigt war, brachte sie in das Kochsalzbad, eröffnete in demselben die Bauchhöhle und beobachtete die in dem Bade schwimmenden Därme. Mit dieser Methode kamen Beobachter wie Nothnagel[4]), Bokai[5]), Jakoby[6]), Schillbach[7]), Lüderitz[8]) u. A. zu befriedigenden Ergebnissen.

Die Nachtheile, welcher dieser Art der Untersuchung anhaften, machen dieselbe ungeeignet für eine ganze Reihe von Versuchen. Das Thier, welches auf die Aussentemperatur eingestellt ist, wird plötzlich in eine Temperatur von 38° C. gebracht. Die Anfangs

1) Nothnagel, Ueber die Einwirkung des Morphins auf den Darm. Virchow's Archiv. Bd. LXXXIX. 1882.

2) Nasse, Beiträge zur Physiologie der Darmbewegung. Leipzig 1866.

3) van Braam-Houckgeest, Untersuchungen über Peristaltik des Magens und Darmcanals. Pflüger's Archiv. Bd. VI. S. 266.

4) Nothnagel, Beiträge zur Physiologie und Pathologie des Darmes. Berlin 1884.

5) Bokai, A., Experimentelle Beiträge zur Kenntniss der Darmbewegungen. Archiv f. experiment. Pathol. u. Pharmakolog. Bd. XXIII.

6) Jacoby, Beiträge zur physiolog. und pharmakolog. Kenntniss der Darmbewegungen, mit besonderer Berücksichtigung der Beziehung der Nebenniere zu demselben. Archiv f. experiment. Patholog. und Pharmakolog. Bd. XXIX. S. 171.

7) Schillbach, Studien über den Einfluss der Elektricität auf den Darm. Virchow's Archiv. Bd. CIX. S. 278.

8) Lüderitz, Zur elektrischen Reizung des Darmes. Virchow's Archiv. Bd. CXIX. S. 168.

ruhige Athmung wird allmählich frequenter und oberflächlicher, es stellen sich, wie Braam-Houckgeest selbst beschreibt, heftige Anfälle von dyspnoischen Krämpfen ein, und der Tod erfolgt durch Asphyxie. Die Thiere gingen nach 1, spätestens 5 Stunden an gestörter Perspiration und Veränderungen in der Wärmeregulation zu Grunde. Sie eignet sich also nur für kurze Zeit dauernde Beobachtungen, wobei das Thier von vornherein abnormen Allgemeinverhältnissen unterworfen ist. Dazu kommt, dass sie für die Versuche, bei denen die Thiere am Leben bleiben sollen, schlecht anwendbar ist. Für die bakteriologischen Untersuchungen und Abimpfungen war sie gänzlich unbrauchbar.

Endlich wandte Wegener[1]) bei seinen Untersuchungen über die Resorptionsfähigkeit des Bauchfelles zur Vermeidung der Abkühlung des extraabdominal gelagerten Darmes den Dampf an. Er liess aus fünf radiär gestellten Kolben, die er 2—3 cm über dem Abdomen münden liess, Dämpfe ausströmen, die 36—38° C. über dem Thiere hatten. Alle 10 Minuten controlirte er die Temperatur, die im Durchschnitt 37,5° C. constant erreichen sollte. Dadurch verhinderte er, dass die Serosa trocken wurde und die Abkühlung der Därme eintrat, Factoren, denen Wegener die grösste Bedeutung bei der Eröffnung der Bauchhöhle beimass. Auf diese Weise ist es möglich, längere Zeit die Darmbewegungen beobachten zu können.

Die Uebelstände bestehen hierbei in der schwierigen Regulirung der 5 Dampfstrahlen zu einer Dampfsphäre, welche constant 36—38° C. hat; die Temperaturschwankungen betragen mehr als 2° C., namentlich tritt leicht eine Ueberhitzung des Thieres, wie im Kochsalzbad, ein, da das ganze Thier sich in der Dampfsphäre befindet. Die Athmung der Thiere wird bald eine beschleunigte u. s. w., dabei schlägt sich auf den Därmen reichlich Flüssigkeit nieder, weil viel im Dampfe mitgerissen wird, und der wasserreiche Dampfspray verhindert durch seine Dichtigkeit eine übersichtliche und klare Beobachtung. Endlich ist das Manipuliren in dem Dampfe recht schwierig, und die höher als normal gestellte Wärme bildet zugleich ein Reizmittel für die Därme, und so entsteht leicht eine vermehrte Peristaltik, welche die Richtigkeit des Experimentes stört.

Ich suchte diese Nachtheile der Methode zu beseitigen und die Vortheile derselben ganz auszunutzen. Zunächst erschien mir die Grösse der Dampfsphäre unnöthig und schädlich, und ich wählte

1) Wegener, Georg, Chirurgische Bemerkungen über die Peritonealhöhle, mit besonderer Berücksichtigung der Ovariotomie. Archiv f. klin. Chirurgie. Bd. XX. Heft 1.

einen Kreis, der nur das Abdomen in sich fasste. Hierfür genügte ein kräftiger Dampfstrahl, der dadurch, dass er durch eine enge Glasröhre ausströmte, eine gewisse Kraft erhielt. Er wurde so gewählt, dass er in der Höhe, wo er eine Temperatur von 38° C. hatte, den gewünschten Raum mit Dampf versah. Um diesen Dampfstrahl in gegebener Höhe immer auf 38° C. im Mittel zu halten, mussten die Schwankungen ausgeglichen werden durch eine weitgehende Beweglichkeit des Dampfstrahles nach allen Richtungen, so dass die Mündung des Rohres in drei Axen drehbar war. Dadurch war es leicht, bei plötzlich veränderter Lage des Objectes, die z. B. durch schnelle und unvorhergesehene Bewegungen des Thieres entstehen kann, den Dampfstrahl derselben anzupassen und die Störungen auszugleichen. Die unmerklichen Luftströmungen des Zimmers, ein kleiner Windzug, veranlasst durch das Oeffnen eines Fensters oder einer Thür, das tiefe Athemholen oder Sprechen des Beobachters, haben einen ausschlaggebenden Einfluss auf die Constantheit des Strahles und ändern momentan die Temperatur desselben erheblich. Kann derselbe nun schnell genähert oder entfernt werden, leicht seine Richtung verändern, so begegnet man diesen Differenzen unverzüglich. Das Thier athmet in nahezu dampffreier Luft, wird nirgends überhitzt und befindet sich in fast normalen Verhältnissen.

Weiterhin galt es die Flüssigkeitsniederschläge möglichst zu beseitigen, die das Untersuchungsgebiet überschwemmten und namentlich für bakteriologische Untersuchungen nachtheilig waren. Ich erreichte dies dadurch, dass der Dampf aus dem Kessel noch einmal durch eiserne Röhren geleitet wurde, die auf sehr hohe Temperaturen erhitzt wurden. Der Dampf wurde darin überhitzt und kam sehr wasserarm zum Vorschein. Dadurch gelang es zugleich, einen ganz gleichmässig strömenden Dampfstrahl zu bekommen, der frei von Wassertheilchen auffallen konnte und durchsichtig war.

Der Apparat besteht aus einem 4—5 l fassenden Cylinder, der mit Asbest umkleidet ist, und an welchem ein Wasserstandsglas mit Quecksilbermanometer angebracht ist. Auf dem Deckel des Cylinders befindet sich ausserdem ein Sicherheitsventil. Der mit Wasser hinreichend gefüllte Kessel wird durch eine kräftige Flamme erhitzt, und der sich entwickelnde Dampf durch ein Glasrohr, das im rechten Winkel abgebogen ist, in zwei gusseiserne Röhren geleitet, die durch Gasschlangen stark erhitzt sind. Von hier wird der überhitzte und wasserfreie Dampf durch ein gegen Wärmeverlust geschütztes Gummirohr zu einer rund abgebogenen engeren Glasröhre geleitet, aus welcher er frei ausströmen kann. Das Glasröhrchen ist so beweglich an

einem Ständer angebracht, dass es leicht auf- und abwärts gleiten und um die Axe des Ständers gedreht werden kann, und dass es ausserdem um seine eigenen Axen drehbar ist (s. Figur 1).

Fig. 1.

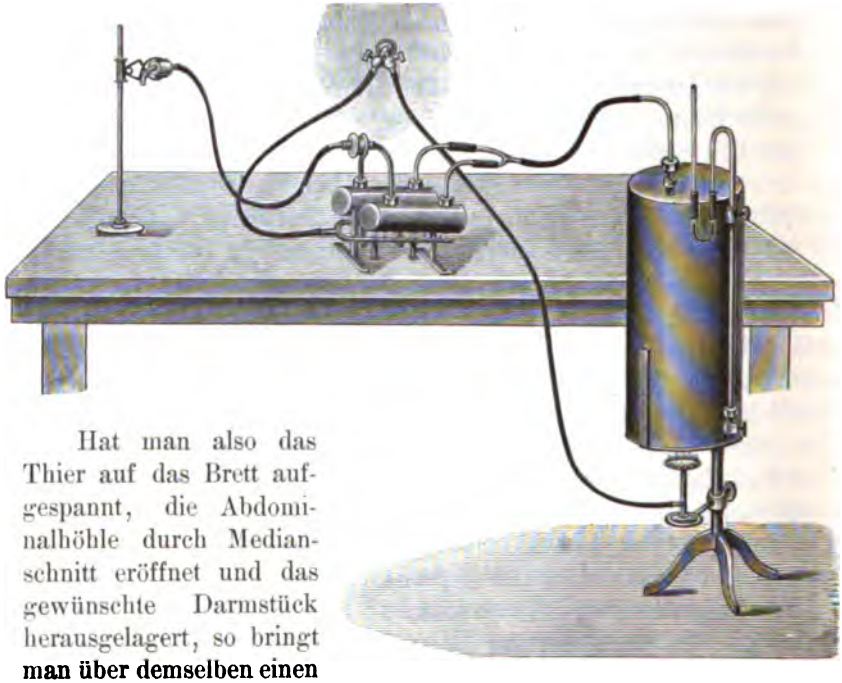

Hat man also das Thier auf das Brett aufgespannt, die Abdominalhöhle durch Medianschnitt eröffnet und das gewünschte Darmstück herausgelagert, so bringt man über demselben einen Thermometer so an, dass die Quecksilbermasse unmittelbar über dem zu beobachtenden Darmtheil schwebt und von dem jetzt auf das geöffnete Abdomen gerichteten Dampfstrahl zunächst getroffen wird. Durch Heben und Senken des Glasrohres erreicht man schnell die gewünschte Temperatur über dem Abdomen, deren Schwankungen von dem Thermometer prompt angezeigt werden. Bei einiger Uebung ist jetzt die Regulirung des Dampfstrahles leicht ausführbar; denn einmal auf die Entfernung eingestellt, erfordert er nur kleine Aenderungen.

Es galt nun den Nachweis zu führen, dass der Darm in dieser Dampfsphäre thatsächlich Bedingungen unterlag, die den normalen gleich kamen. Dazu war es nöthig, zu zeigen, dass der Darm bei der extraabdominalen Beobachtung derselben Temperatur ausgesetzt war, wie in der Bauchhöhle, dass das Thier bei dieser Beobachtungsweise weder überhitzt, noch abgekühlt wurde, und der Darm sich im Dampfspray verhält wie in der Bauchhöhle.

Versuche, welche das Verhältniss der Bauchhöhlentemperatur zu der im After messbaren ermitteln sollten, zeigten, dass die Bauchhöhle durchschnittlich einen Grad höher temperirt war, als der Thermometer im After anzeigte. Durch eine kleine Oeffnung im Abdomen wurde langsam und schonend ein Thermometer möglichst weit in die Bauchhöhle vorgeschoben, so dass es tief zwischen den Därmen lag. Ein zweiter Thermometer wurde in den After eingeführt, und nun die Temperaturen fortwährend abgelesen und verglichen. Die eingezeichneten Curven zeigten, wie die Temperatur in der Bauchhöhle durchschnittlich $^3/_4$—1 ° C. höher gestellt war. Sollte also der herausgelagerte Darm sich in normalen Temperaturverhältnissen befinden, so musste der Dampfstrahl so eingestellt werden, dass der Thermometer über dem Abdomen 1° C. mehr zeigte, als der im After liegende.

Fig. 2 (Curve A).

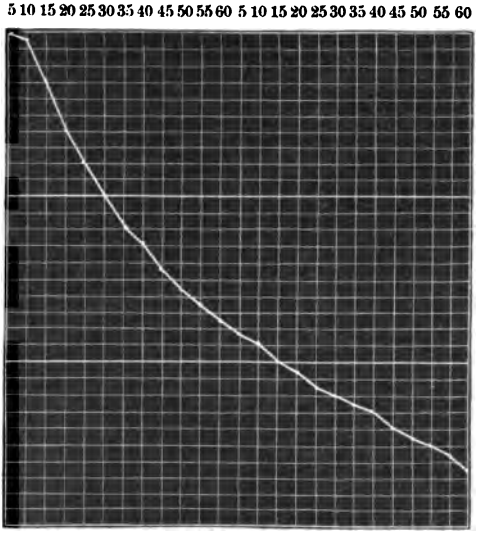

Der Einfluss der Abkühlung auf die Darmperistaltik und auf das Allgemeinbefinden des Thieres ist ein grosser, und die Vermeidung derselben beim exacten Thierexperiment unerlässlich. Eröffnet man durch einen langen Medianschnitt das Abdomen und setzt die Därme einer Temperatur von 15° C. aus, so zeigen dieselben zunächst heftige peristaltische Bewegungen, die nach kurzer Zeit langsamer und kleiner werden, endlich ganz aufhören. Zugleich wird die Respiration oberflächlicher und ebenso die Herzcontraction. Die Abkühlung des Kaninchens, welches man in Ruhelage fixirt hält, beträgt pro Stunde ungefähr 1 ° C., bei eröffnetem Abdomen und herausgelagerten Därmen ca. 3,5—4 ° C. Lässt man aber auf die freiliegenden Därme den Dampfspray in der richtigen Temperaturhöhe einwirken, so lässt sich graphisch darstellen, wie die Temperaturabnahme bei geöffnetem Abdomen gleich der Temperatur des Thieres mit nicht geöffnetem Bauche ist.

Die Curve A (s. Fig. 2) zeigt die Temperaturabnahme des Körpers beim Kaninchen, wenn das Thier auf dem Rücken liegend fixirt, und das

Fig. 3 (Curve B).

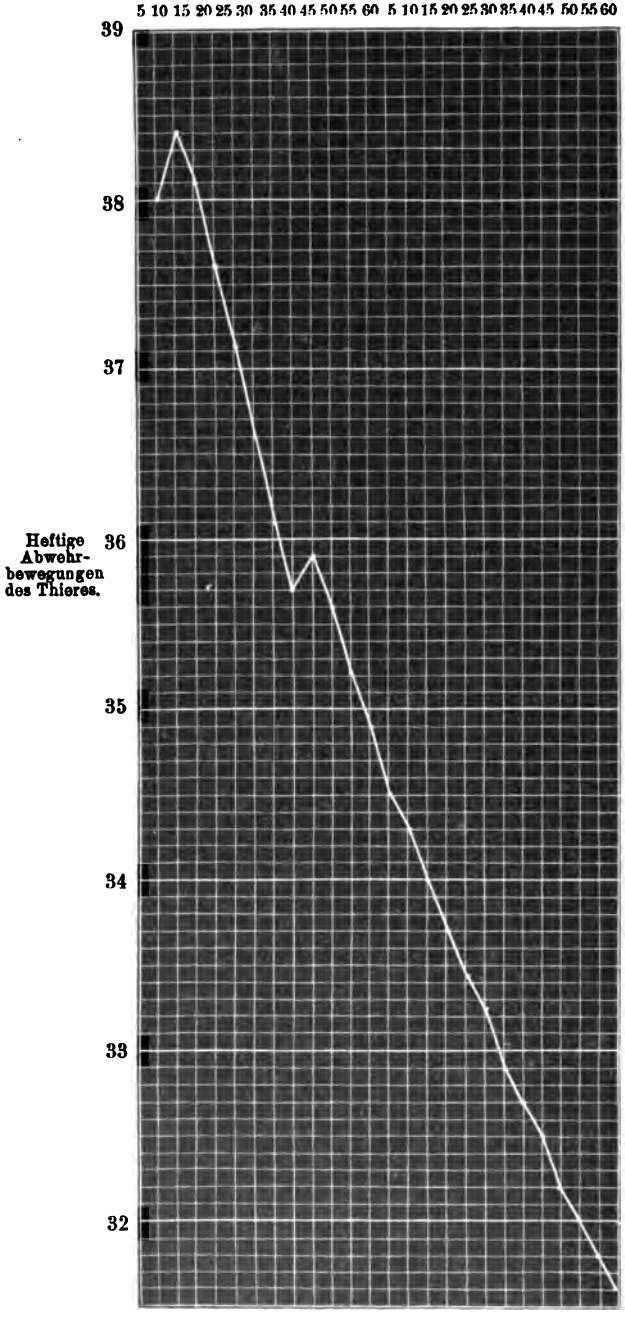

Fell der Bauchdecken kurz geschoren wird. Das Thier hatte beim Beginn der Beobachtung eine Temperatur von 39,0° C. und nach zweistündiger Ruhelage 36,375° C., d. h. eine Temperaturabnahme von 2,625° C. Die Temperaturen wurden alle 5 Minuten an dem dauernd im After liegenden Thermometer abgelesen und eingetragen. Die Anfangstemperaturen sind beim Kaninchen wechselnd, durch die heftigen Abwehrbewegungen beim Fixiren wohl auch gesteigert.

Die Curve B (s. Fig. 3) veranschaulicht d. Abnahme der Körpertemperatur beim Thier, wenn man die Abdominalhöhle durch langen Schnitt eröffnet, die Därme herauslagert und der Aussentemperatur von 15° C. aussetzt. Das Thier hatte Anfangs eine Temperatur von 38,4° C. und nach zweistündiger Beobachtung 31,6° C., d. h. eine Wärmeabnahme von 6,8° C. Wenn man das Thier noch weiter sich abkühlen lässt, geht die Temperatur später nicht mehr so schnell zurück.

Die Curve C (s. Fig. 4) soll zeigen, wie sich die Temperaturverhältnisse des Thieres gestalten, wenn man die herausgelagerten Därme unter dem Dampfspray beobachtet. Die Temperatur ging von 38,3° C. nach zweistündigem Freiliegen unter Dampf auf 36,4° C. herab, d. h. um 1,9° C.

Fig. 4 (Curve C).

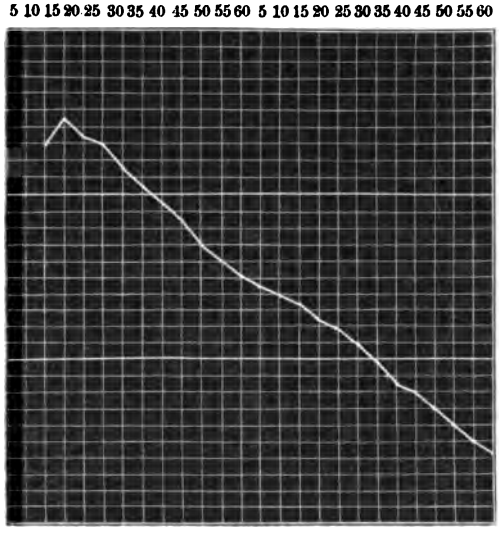

Endlich demonstrirt die Curve D (s. Fig. 5) den Rückgang d. Körpertemperatur, wenn die Därme herausgelagert und nach $^3/_4$ stündigem Freiliegen dem Dampfstrahl ausgesetzt wurden. Die anfangs schnell abnehmende Temperatur von 39,2° C. bis 36,9° C., d. h. um 2,3° C. in $^3/_4$ Stunden, steigt langsam an bis etwa zu der Temperatur, welche das Thier nach zweistündiger Fixation ohne Eröffnung der Bauchhöhle zeigen würde, oder wenn es von Anfang an mit herausgelagerten Eingeweiden unter Dampf gelegen hätte.

Fig. 5 (Curve D).

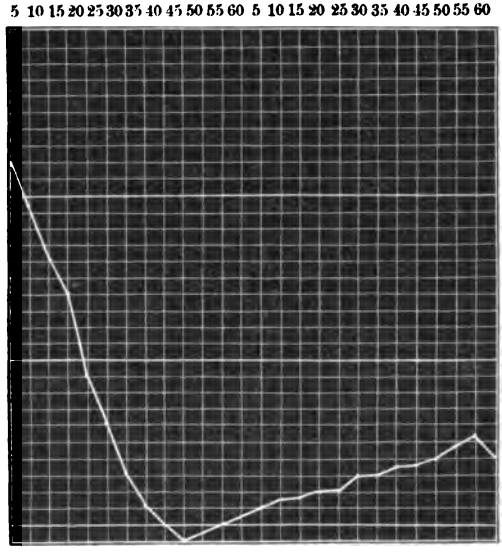

Es lässt sich also der Wärmeverlust des Thieres, der durch die Abkühlung vom Peritonealraume aus hervorgerufen wird, leicht ausgleichen. Bei einer grossen Anzahl von Versuchen habe ich die Anfangstemperatur des Thieres mit derselben nach Beendigung des Versuches verglichen und immer annähernd

dasselbe Verhältniss constatiren können. Dem Wärmeverlust schreibe auch ich für das Gelingen des Versuches einen grossen Einfluss zu. Es wurde bei meinen Experimenten besonderer Werth darauf gelegt, dass die Thiere selbst bei weitgehenden Eingriffen am Leben blieben. Nur ganz vereinzelt ging ein Thier unbeabsichtigt zu Grunde. Wenn man z. B. ein um 10—12° C. abgekühltes Thier durch die Abdominalhöhle wieder erwärmt, so sieht man, wie das collabirte Thier mit oberflächlicher Athmung und Herzaction sich bald wieder erholt und nach Schluss der Bauchhöhle dauernd einen normalen Eindruck macht. Hatte man aber einen Eingriff am Darm gemacht, z. B. eine Darmresection oder Hernienbildung u. s. w., die etwa eine Stunde gedauert hatte, und schloss das Abdomen, ohne den Wärmeverlust auszugleichen, so gingen die Thiere leichter zu Grunde, als wenn man sie wieder auf die normale Temperatur erwärmt hatte. Diese Thiere machten nach der Operation nicht den Eindruck operirter Thiere. Es ist erstaunlich, was dieselben ohne Wärmeverlust aushalten können.

Das Austrocknen der Serosa liess sich ebenfalls beim Dampfspray vermeiden; sie nimmt sich die nöthige Flüssigkeitsmenge aus demselben. Achtet man bei den Experimenten am extraabdominal liegenden Darm genauer auf den Feuchtigkeitsgrad der Serosa, so kann man beobachten, wie schon nach kurzer Zeit (ca. 5 Minuten) die Peristaltik an den Stellen sich schwächer und träger abspielt, an denen die Serosa sichtbar trocken ist, und dass sie sehr schnell wiederkehrt, wenn man die Därme anfeuchtet. Dieselbe Beobachtung macht man bei der Anwendung des Dampfsprays auf die trockene Serosa.

Für die Beobachtung der normalen Peristaltik, für die Erkenntniss der physiologischen Bewegungen konnte diese Methode der Untersuchung deshalb als fehlerhaft und ungeeignet angesehen werden, weil man annehmen konnte, der ausserhalb der Bauchhöhle liegende Darm empfange im Dampfspray so viele Reize zu Bewegungen, dass eine klare Scheidung der verschieden veranlassten Bewegungen nicht möglich sei. Der Reiz zu peristaltischen Bewegungen, den der Speisebrei ausübt, ist für das Kaninchen so gut wie immer vorhanden, da der Darmcanal immer Inhalt führt. Jacoby (l. c.) suchte diese Bewegungen auszuschalten. Er fand, dass bei Thieren, die längere Zeit gehungert hatten, der Darm leer und platt zusammengefallen war. Solange die Circulation und die Respiration normal ist, treten dabei keine Darmbewegungen auf, wenn der Darm sich unter normalen Verhältnissen, wie es im Kochsalzbade anfangs beobachtet wird, befindet. Aendert sich dies, so treten auch an dem vollkommen leeren Darm Bewegungen auf, welche durch diese Reize hervorgerufen sind.

Befand sich also bei der Beobachtung unter Dampfspray der Darm in normalen Verhältnissen, so musste derselbe bei Thieren, welche gehungert hatten, im Ruhezustand verharren.

Zu dem Zwecke wird ein Kaninchen, welches mehrere Tage gehungert hatte, in der Medianlinie eröffnet, die Därme herausgelagert und der Dampfspray auf dieselben gerichtet. Der zusammengefallene Darm befindet sich nach dem Herauslagern in Bewegung. Die Breite des Dampfstrahles wird so gewählt, dass an seiner Peripherie einige Darmschlingen unbeeinflusst liegen. Bei exacter Regelung der Temperatur gelingt es nach kurzer Zeit, die Theile, die sich im Dampfspray befinden, zur Ruhe zu bringen, während die am Rande des Dampfstrahles gelegenen Schlingen ihre Bewegungen nicht vollkommen verlieren. Die Temperatur des Thieres sank von 39,5° C. auf 38,4° C. herab.

Der Dampfspray, der Temperatur der Bauchhöhle angepasst, bildet also selbst kein Reizmittel zur Auslösung von Bewegungen des Darmes und hält die Aussenreize ab, welche durch das Herauslagern der Därme einwirken können und die normale Peristaltik beeinflussen.

Andererseits aber mussten die künstlich angelegten Reize im Dampfspray jederzeit eine normale Wirkung auslösen, d. h. die Reactionsfähigkeit des Darmes auf applicirte Reize durfte nicht leiden.

Die Uebereinstimmung der Erfahrungen über die Wirkung applicirter Reize auf die Darmwand, die im Kochsalzbad gewonnen waren, mit denjenigen, die ich an dem in gleich temperirter Dampfsphäre liegenden Darm machte, war ein weiteres Zeichen dafür, dass der Darm bei dieser Methode der Untersuchung in nahezu normalen Verhältnissen sich befand. Die Beobachtungen desselben, die ich oft viele Stunden lang angestellt habe, zeigten, dass der Darm dabei seine normale Reactionsfähigkeit beibehielt.

So schien es mir gelungen zu sein, eine Methode der Darmuntersuchung gefunden zu haben, die es ermöglichte, ausserhalb der Bauchhöhle liegende Darmtheile längere Zeit dem Auge und den Manipulationen zugänglich untersuchen zu können.

Dadurch war ich in den Stand gesetzt, einerseits die Veränderungen am Darm bei der Incarceration beobachten und zugleich an demselben bakteriologische Untersuchungen anstellen zu können.

Die Vortheile einer derartigen Untersuchungsmethode sind ohne Weiteres ersichtlich. Nicht bloss für die Beobachtung der physiolo-

gischen Vorgänge am Darmtractus war sie brauchbar, sondern vor allem auch geeignet, die Entwickelung pathologischer Zustände und ihre Regeneration sichtbar zu machen. Eine Fülle von interessanten Fragen drängten sich von selbst auf, deren Lösung näher gerückt schien. Der Chirurg, den es interessiren muss, den weiteren Verlauf der von ihm gesetzten Eingriffe am Darmtractus verfolgen zu können, kann nun am Thier die Folgen eines derartigen Eingriffes stundenlang direct beobachten, eine Möglichkeit, die ihm der nothwendige Schluss der Bauchhöhle bisher genommen hatte. Dadurch wird er weiterhin die Wirkungsweise seiner Operationen am Darm nicht nur in dem Endeffect erkennen, sondern auch sehr bald nach der Beendigung des Eingriffes sich klar darüber werden können, warum das Resultat ein günstiges oder ungünstiges sein muss. Deshalb bin ich der Ansicht, dass man künftighin in der Lage sein wird, besser als bisher den Werth einer neuen Operationsmethode am Darm zu beurtheilen und sich von der Brauchbarkeit oder Unzulänglichkeit derselben zu überzeugen, ehe man sie beim Menschen anwendet.

Für meine Untersuchungen war ich in den Stand gesetzt, bei der Incarceration die einzelnen Phasen der Veränderungen genau bestimmen zu können, den Verlauf zu verfolgen und nach der Lösung die Reparation der circulatorischen Störungen zu beobachten, wie sie sich normaler Weise in der Bauchhöhle abspielen. Dabei war es mir möglich, bei den meisten operativen Eingriffen sehr bald den eventuellen Ausgang vorherzusehen und durch geeignete Maassnahmen zu ändern. Sah ich also z. B. nach der Lösung einer Einklemmung in Verlauf einer mehrstündigen Beobachtung, dass die Schlinge gangränös werden würde, so konnte ich rechtzeitig die Resection derselben vornehmen, und so den tödtlichen Ausgang vermeiden.

Ich habe mit dieser Methode eine grosse Anzahl — etwa 150 — Versuche ausgeführt und war erstaunt über die Leichtigkeit, mit der die Versuchsthiere alle Eingriffe überstanden. Wer viel am Darmtractus von Kaninchen operirt hat, wird wissen, wie unangenehm oft die Versuchsreihen dadurch gestört werden, dass Thiere frühzeitig zu Grunde gehen.

Für den Nachweis aber, dass die Reactionsfähigkeit der Darmmusculatur bei der Beobachtung des Darmes im Dampfstrahl normal blieb, war eine genaue Orientirung über die Wirkung der direct auf die Darmwand angewandten Reize nothwendig. Dies führte mich zum Studium der polaren Erregbarkeit der Darmmusculatur.

Die polare Erregbarkeit der Darmmusculatur im normalen und pathologischen Zustand.

Die Darmwand, mit Muskeln und feinem Nervennetz ausgestattet, musste folgerichtig den Reizen zugänglich sein, auf welche diese Organe an anderen Regionen reagiren. Unberücksichtigt sollten die Wirkungen der elektrischen Reize bleiben, die man an den Vagus und Splanchnicus applicirte, um ihre Bedeutung für die Peristaltik des Darmes ausfindig zu machen. Hier konnten nur die Reize in Betracht kommen, die direct auf die Darmwand anzuwenden waren.

Während Untersuchungen über die Wirkung des elektrischen Stromes auf den Vagus und Splanchnicus zahlreich angestellt worden sind — Ludwig[1]), Schwarzenberg[2]), Pflüger[3]), Nasse (l. c.), Braam-Hoockgeest (l. c.), Bokai (l. c.), Jacoby (l. c.) u. A. —, sind dagegen die Beobachtungen der letzteren Art — Nothnagel[4]), Schillbach (l. c.), Biedermann[5]), Lüderitz (l. c) — spärlicher. Das Reizmittel, welches man anwenden konnte, um auf der Darmwand eine bestimmte Reaction hervorzurufen, konnte mechanischer, thermischer, chemischer oder auch elektrischer Art sein. Ueber die beiden erstgenannten Reizarten lässt sich hinweggehen, da ihre Wirkung unsicher und ungenau ist und eine wenig charakteristische zu sein pflegt.

Die Einwirkung chemischer Stoffe, auf die Serosafläche des Darmes applicirt, wurde am eingehendsten von Nothnagel[6]) studirt. Er fand vor allem einen principiellen Unterschied in der Wirkungsweise der Kali- und Natronsalze, von denen alle Verbindungen die gleiche Wirkung hatten, wie die Elemente. Während die anderen von ihm angewandten chemischen Stoffe, wie Alaun, schwefelsaure Magnesia, Chlormagnesium, Chlorcalcium, schwefelsaures Kupfer, salpetersaures Silber, essigsaures Blei u. a., eine wenig charakteristische

1) Kupffer-Ludwig, Die Beziehungen der Nervi vagi und splanchnici zur Darmbewegung. Sitzungsber. d. K. Akademie der Wissensch. Wien. Math. naturw. Kl. Bd. XXV. S. 580.

2) Schwarzenberg, Die peristaltische Bewegung des Dünndarms. Zeitschr. f. rat. Medic. Bd. VII. S. 311.

3) Pflüger, Ueber das Hemmungsnervensystem für die peristaltischen Bewegungen der Gedärme. Berlin 1857. Hirschwald.

4) Nothnagel, Beiträge zur Physiologie u. Pathologie des Darmes. Berlin 1884.

5) Biedermann, Zur Physiologie der glatten Muskeln. Pflüger's Archiv. Bd. XLV. 1889.

6) Nothnagel, Zur chemischen Reizung der glatten Muskeln, zugleich als Beitrag zur Physiologie des Darmes. Virchow's Archiv. Bd. LXXXVIII. Heft I.

und undeutliche, auch schwankende Wirkung hatten, konnte er mit den Kali- und Natronsalzen ganz bestimmte Reactionen am Darm hervorrufen, bei denen das Entscheidende in der Wirkung die Anwesenheit von Kalium und Natrium war. Die Berührung der normalen Darmwand mit einem Kalisalz, etwa 1/2—1 Sec. lang, verursacht eine starke Contraction der Ringmusculatur. Diese Contraction tritt nach etwa 1—6 Sec. ein, bleibt beschränkt auf die Berührungsstelle und geht höchstens ein wenig, nie über 3—5 mm, auf die angrenzenden Theile über. Je nach der Intensität des Reizes beobachtet man eine leichte Einschnürung bis zur starken ringförmigen Constriction des Darmrohres, und ebenso schwankt die Dauer der Wirkung etwa zwischen 2—5 Minuten. Berührt man hingegen die Darmwand mit einem Natronsalz, so erfolgt von der Berührungsstelle aus oder auch einige Millimeter oberhalb derselben eine Constriction des Darmes, die aufwärts d. h. magenwärts verläuft und den Darm auf mehrere Centimeter, sogar 5—8 cm, weit „zur Fadendünne" verengt. Die Berührung muss am besten mehrere Secunden andauern, damit der Erfolg ein recht deutlicher wird. Auch hier ist die Intensität der Reizung bestimmend für die Constrictionsdauer des Darmes. Zuweilen werden durch einen Reiz 2—3 derartige aufsteigende Contractionen ausgelöst. Die aufsteigende Contraction erfolgt häufig auch so, dass sich im angrenzenden aufwärts gelegenen Darmtheil circuläre Contractionsringe bilden, die dann in die ununterbrochene Constriction übergehen. Die Reaction der Kalisalze ist local eine stärkere als die der Natronsalze. Unter letzteren erhält man ebenfalls verschieden starke Wirkungen. Während die Wirkung von Kochsalz zuweilen ausbleibt, worauf Nothnagel selbst aufmerksam gemacht hat, oder manchmal nur schwach angedeutet ist, so erhält man mit Soda stets den gewünschten Effect.

Ich habe von dem Sodakrystall eine ausgedehnte Anwendung bei den Experimenten gemacht und am normalen Darm stets die typische Reaction erhalten. Auch Senn[1]) hat bei seinen Experimenten zur Bestimmung der Darmrichtung das Kochsalz angewendet und unter 16 Fällen 15 mal die Beobachtung Nothnagel's bestätigt gefunden. „In dem einen Falle, der zu einem unrichtigen Resultat führte, ist ein Beobachtungsfehler nicht ausgeschlossen, auch war vielleicht die Beobachtungsdauer nicht genügend." Nothnagel will die Reaction bei den Kalisalzen als directe Muskelwirkung ansehen und die Natronreaction vermittelt sein lassen durch die in der Darmwand gelegenen nervösen Apparate.

1) Senn, The surgical treatment etc. New-York 1891.

Diese von Nothnagel am Kaninchendarm und in ähnlicher Weise auch am Katzendarm beobachteten Wirkungen der Kalium- und Natriumsalze hat dann Floël[1]) auch an anderen Thieren, wie Hund, Meerschweinchen, Maus, Huhn, Frosch, geprüft und die Differenz beider Salze constatiren können. Die Natronsalze hatten bei allen Thieren eine charakteristische Wirkung, die Beschaffenheit derselben war bei den einzelnen verschieden. Floël glaubt, „auch den Kaliumsalzen die Fähigkeit einer nervösen Erregung zusprechen zu müssen".

Endlich suchte Bardeleben[2]) Aufschluss über das Verhalten des Menschendarmes auf chemische Reize zu erhalten. Gelegentlich der Section eines Enthaupteten, die 10 Minuten nach der Hinrichtung stattfand, prüfte er die Wirkung einer Reihe von Kali- und Natronsalzen am Dünndarm, dessen Abkühlung und Absterben durch zeitweises Aufgiessen einer physiologischen Kochsalzlösung von 40° C. Temperatur vermieden wurde. Die Berührung mit einem Kalisalz ergab nach 5—6 Secunden eine ringförmige Einschnürung an dem Orte der Reizung, die mehrere Minuten anhielt. Mit dem Natronsalze konnte er ebenfalls eine allerdings viel langsamere und schwächere ringförmige Einschnürung hervorrufen, „ferner kleine ringförmige Constrictionen ober- und unterhalb der Einwirkungsstelle, in Distanzen von 3, 4, 5 mm in der Ausdehnung von etwa 5, 6 cm nach oben und unten", die etwa 1 Minute anhielten.

In der Hoffnung, aus einer aufsteigenden Contraction, analog der des Kaninchendarmes, die Darmrichtung beim Menschen erkennen zu können, und so schnell an das obere Ende des Dünndarmes zu gelangen, berührte Lücke[3]) die Darmwand bei der Gastroenterostomie „kurze Zeit mit einem sauberen Kochsalzkrystall", worauf eine „leichte peristaltische Bewegung von der Berührungsstelle aus" erfolgte. Bei einem anderen Falle zeigte sich „nach kurz dauernder Berührung der Darmwand mit Kochsalz von der Berührungsstelle" ausgehend, ebenfalls eine leichte peristaltische Bewegung. Es blieb ununtersucht, nach welcher Richtung diese gegangen war.

Auch Hahn[4]) hat derartige Versuche gemacht, eine deutliche Peristaltik aber nicht erkennen können. So wird es Anderen auch er-

1) Floël, Die Wirkung der Kalium- und Natriumsalze auf die glatte Musculatur verschiedener Thiere. Pflüger's Archiv. Bd. XXXV. 1885. S. 157.

2) Bardeleben, Die Einwirkung von Kali- und Natronsalzen auf die Muskeln des menschlichen Darmes. Sitzungsber. der Jenaischen Gesellsch. f. Med. u. Naturw. f. d. Jahrg. 1882.

3) Rockwitz, Ueber Gastro-Enterostomie. Deutsche Zeitschr. f. Chirurgie. Bd. XXV. S. 521.

4) Hahn, Deutsche med. Wochenschr. Nr. 30. 1891.

gangen sein, und die Versuche wurden aufgegeben. Zudem hatten Socin[3]) und Wölffler[4]) andere Anhaltspunkte für die Auffindung der Plica duodenojejunalis gegeben.

Diese Verschiedenheit der Wirkung bei den einzelnen Thieren war für die Anwendung des chemischen Reizes recht störend.

Präciser und gleichmässiger und dabei nicht minder charakteristisch ist die Wirkung elektrischer Reize.

Von den Beobachtern der elektrischen Reizwirkung ist zunächst übersehen worden, dass schon E. Weber (l. c.) in seiner Arbeit über Muskelbewegungen aus dem Jahre 1846 beschreibt, wie die Gedärme beim Kaninchen in lebhafte Bewegung gerathen, wenn er den galvanischen Strom des Rotationsapparates von grossen Flächen aus auf die gesammten Eingeweide einwirken liess. Wenn er den Darm mit elektrischen Drähten an einzelnen Stellen berührte, trat nur eine locale Wirkung ein, bestehend in einer am Orte der Reizung erfolgten Einschnürung, der beim Hunde und besonders bei der Katze abwärts verlaufende Wellenbewegungen folgten. Er setzte die einander genäherten Elektroden auf den Darm, und es ist nicht deutlich ersichtlich, ob er die Einschnürung an der Anode oder an der Kathode erhalten hat.

Eingehender wurde die Wirkungsweise des elektrischen Reizes dann von Schillbach (l. c.), der unter Hering's Leitung arbeitete, studirt. Die faradischen Ströme haben nach ihm je nach ihrer Stärke verschiedene Wirkung. Während schwache Ströme so gut wie gar keine Wirkung haben, erhält man auf den Reiz mit mittelstarkem Strome eine locale Contraction mit folgender auf- und abwärts verlaufender Welle, wobei zu bemerken ist, dass die aufwärts steigende Welle beträchtlich länger ist, als die absteigende. Diese Erscheinung nimmt an Intensität zu, je stärker man den Strom wählt. Dieselbe Wirkung erhielt Schillbach auch mit dem galvanischen Strom an der Anode, während an der Kathode nur eine locale Einschnürung erfolgte. Die aufsteigende Welle hatte eine Länge von 20—30 cm, indessen die absteigende nur wenige Centimeter lang war. Nothnagel (l. c.) konnte diese Beobachtungen im Wesentlichen bestätigen; auch er bekam auf den Reiz mit einem faradischen Strom von geringer und mässiger Stärke eine ganz umschriebene ringförmige Einschnürung und bei grösserer Stärke eine Contraction, die eine erhebliche Strecke immer in der Richtung nach aufwärts, d. h. nach dem Magen zu sich ausdehnte und nur sehr wenig nach

3) Socin, Correspondenzblatt f. Schweizerärzte. 1884.
4) Wölffler, Centralbl. f. Chirurgie. 1885.

abwärts von der Reizungsstelle, wie er es für die Natronsalze nachgewiesen hatte.

Die Wirkung des galvanischen Stromes wurde dann genau von Biedermann (l. c.) beobachtet, der die Unterschiede der Reaction der Längs- und Ringmuskelschicht auf den galvanischen Strom kennzeichnete. Gegenüber der Engelmann'schen Annahme, dass zwischen dem Verhalten der quergestreiften und glatten Musculatur kein Unterschied sei, wies er nach, dass das Pflüger'sche Gesetz der polaren Erregung durch den elektrischen Strom für die Darmmusculatur nicht galt, da man hier beim Stromschluss an der Anode eine locale Contraction der Ringmuskeln und an der Kathode nur Contraction der Längsmuskelschicht hatte, welcher dann beim Oeffnen des Stromes an der Kathode eine Contraction der Ringmuskelschicht folgte.

Lüderitz (l. c.) zeigte, dass dieser Unterschied der beiden Muskellagen auch für den faradischen Strom besteht. Er fand zunächst auch bei stärkeren Strömen die stark verengende, magenwärts sich viel weiter als abwärts ausdehnende Contraction der Ringmusculatur. Früher aber als diese Wirkung tritt eine magenwärts und afterwärts gleichmässig etwa 2—5 cm weit sich ausbreitende Contraction der Längsmuskelschicht ein.

Die Nachprüfungen dieser im Kochsalzbad gewonnenen Erfahrungen, die ich im Dampfspray anstellte, ergaben im Wesentlichen dieselben Resultate.

Der faradische Strom rief am Dünndarm, in schwacher Form angewandt, an beiden Polen eine locale ringförmige Contraction hervor, in mittelstarker Form angelegt, schloss sich der localen Ringcontraction eine aufsteigende, d. h. pyloruswärts verlaufende, das Lumen des Darmes verengende, etwa 1—2 cm lange Ringconstriction an, welche an Ausdehnung zunahm, je stärker der Strom angewandt wurde. Die von Lüderitz angegebene, vor der Ringcontraction eintretende Zusammenziehung der Längsmusculatur habe ich beim faradischen Strom nicht in klarer Weise verfolgen können. Sodann habe ich im Dampfspray eine so hohe Ausdehnung der aufsteigenden Ringcontraction, wie etwa 20 cm in ununterbrochener Linie, nicht beobachtet. Die Reactionsweise des Dünndarmes auf den faradischen Strom entspricht vollkommen der chemischen Wirkung der Natronsalze. Sie tritt an beiden Polen in gleicher Weise auf, wobei es gleichgültig ist, in welcher Richtung der Strom den Darm durchläuft.

Der constante Strom zeigte, in schwacher Weise angewandt, deutlich an der Anode eine Schliessungscontraction der Ringmuscu-

latur und an der Kathode eine Längsmuskelcontraction. Mit dem mittelstarken und starken constanten Strom erhält man eine Anodenschliessungsringmuskelcontraction und eine Kathodenschliessungslängsmuskelcontraction, denen dann eine Anodenöffnungslängsmuskelcontraction und eine Kathodenöffnungsringmuskelcontraction folgt. Es muss bemerkt werden, dass während die Kathodenöffnungscontraction der Ringmusculatur immer deutlich vorhanden war, die Contraction der Längsmusculatur an der Anode beim Oeffnen des Stromes nicht so deutlich, manchmal kaum erkennbar war. Die einzelnen Darmabschnitte unterschieden sich in der Reaction in der Weise, dass die tiefer gelegenen Abschnitte langsamer und schwächer einsetzten, d. h. zur gleichen Wirkung stärkerer Reize bedurften. Die Frage, ob dies von der verschieden starken Entwicklung der Musculatur abhängig ist, blieb ununtersucht.

Im Allgemeinen mussten die Ströme bedeutend grösser sein, als die zur Erregung der Skeletmusculatur nothwendigen, und die Wirkung des elektrischen Reizes auf den Kaninchen-, Katzen- und Hundedarm war die gleiche, wenn auch die Stärke des Stromes und die Dauer der Reizung sehr verschieden sein musste, um den gleichen Effect zu erzielen.

Die Wirkung elektrischer Reize auf die normale Darmwand bei directer Reizung ist, soweit mir bekannt ist, noch niemals am lebenden Menschen geprüft worden. Bei Bauchoperationen, wie Gastroenterostomien, Darmresectionen u. s. w. hatte ich während meiner Assistentenzeit an der Strassburger Klinik, in welcher besonders auch Darmverletzungen durch Bauchstiche relativ häufig zur Beobachtung kamen, mannigfach Gelegenheit, den Darm und seine Bewegungen längere Zeit zu beobachten. Dabei sieht man an dem für gewöhnlich keine oder nur leichte Bewegungen zeigenden Darm auf mechanische Reize, die durch Anfassen, geringen Zug oder Abklemmen etc. entstehen, schwache locale Constrictionen auftreten, die je nach der Intensität des Reizes mehr oder weniger schnell erfolgen und energisch ausfallen. Manchmal auch treten bei dem Hervorziehen einer langen Dünndarmschlinge mehrere Contractionen an verschiedenen Stellen ein, sodass das Darmstück in mehrere Abschnitte getheilt erscheint. Etwas Charakteristisches aber haben diese Constrictionen nicht an sich. Die Prüfuug chemischer Reize am Menschendarm habe ich unterlassen. Ich konnte annehmen, dass analog wie beim Hunde auch beim Menschendarm nur nach anhaltender Berührung mit Soda eine Reaction erfolgen würde, die nicht einmal etwas Typisches hatte. Aber ich sah am Hundedarm, besonders

wenn ich eine pathologisch veränderte Darmwand andauernd mit dem Sodakrystall berührte, zuweilen Suffusionen unter der Serosa entstehen, die bei der Prüfung am Menschendarm nicht ohne Bedenken sein konnten. Viel wichtiger erschien mir die Prüfung der elektrischen Erregbarkeit der menschlichen Darmmusculatur, weil sie vor allem, wie am normalen Darm der Thiere, etwas Charakteristisches an sich haben musste, und somit ein wichtiges Zeichen für die intacte Beschaffenheit der Darmwand abgeben konnte.

Nach Hervorziehen einer Dünndarmschlinge wurde dieselbe entwickelt und mit Compressen bedeckt, die in physiologische Kochsalzlösung von 38° C. Temperatnr getaucht waren. Dadurch wurden annähernd die Schädlichkeiten beseitigt, die durch die Austrocknung der Serosa und die Temperaturverhältnisse entstehen konnten. Nach Aufsuchen der Plica duodenojejunalis wurde die Richtung des Darmes bestimmt. Nun wurden die Compressen für kurze Zeit entfernt und die Elektroden angelegt. Ich bediente mich dazu zweier kleiner kugelförmiger, etwa 1 cm im Durchmesser betragender Metallansätze, die mit Leinwand überzogen waren. Die Elektroden sammt den in Gummischläuche eingehüllten Drähten wurden durch Auskochen sterilisirt.

Die Anwendung der elektrischen Reize geschah in Form der galvanischen und faradischen Ströme. Als Apparat wurde eine Tauchbatterie mit 30 Chromsäureelementen benutzt, bei welchen durch Stromzähler und angeschlossenen Verticalgalvanometer die Stärke des Stromes in Milliampères gemessen werden konnte. Mit dem Apparat war ein einfacher Schlitteninductionsapparat verbunden, dessen Stärke sich durch Verschieben des Eisenkerns reguliren liess. Der constante Strom in schwacher Weise angewendet — etwa 1 Milliampère — rief am normalen menschlichen Darm eine deutliche, kurz nach der Berührung local auftretende Contraction der Ringsmusculatur an der Anode und eine deutliche etwa 2 cm lange Contraction der Längsmusculatur an der Kathode hervor. Bei dem Oeffnen des Stromes erfolgte an der Kathode eine ebenso starke Contraction der Ringmusculatur. Bei mittelstarken Strömen — etwa 2 1/2 Milliampère — erfolgte dieselbe Reaction, nur trat sie schneller und energischer auf. Stärkere Ströme hatten keine andere Wirkung. Eine Längscontraction. an der Anode beim Oeffnen des Stromes wurde nicht sicher beobachtet

Es gab also der constante Strom am Darm eine

A.-S.-Z. der Ringmuskelschicht
und K.-S.-Z. der Längsmuskelschicht
und K.-O.-Z. der Ringmuskelschicht.

Die Richtung des Stromes, d. h. ob ich die Anode oben und die Kathode unten oder umgekehrt ansetzte, war für die Wirkung irrelevant. Die Wirkung gleicher constanter Ströme war am Menschendarm schneller und energischer als am Hundedarm. Die von Biedermann (l. c.) für eine Reihe von Wirbelthieren nachgewiesene Thatsache, dass das Pflüger'sche Gesetz der polaren Erregung der quergestreiften Musculatur durch den elektrischen Strom für die glatte Musculatur des Darmes nicht gilt, besteht auch für den **Menschendarm** zu Recht. Auch für den menschlichen Darm besteht zwischen der Längs- und Ringsmusculatur ein „durchgreifender Unterschied ihrer physiologischen Eigenschaften, obwohl anatomisch fassbare Verschiedenheiten der Elemente beider antagonistischen Muskelschichten nicht beobachtet worden sind."

Die Wirkung des constanten Stromes übertraf an Intensität diejenige des faradischen. Schwache faradische Ströme, die auf der Haut leicht gefühlt wurden, hatten so gut wie gar keine Wirkung. Mittelstarke Ströme, die zur Erregung der Skeletmusculatur hinreichten, veranlassten eine locale Ringcontraction an der Stelle des Reizes, die das Lumen des Darmes höchstens bis zur Hälfte verengte. Diese Contraction war an der Kathode kaum eine leichte Einsenkung, wenn auch der Reiz lange Zeit anhielt. Stärkere faradische Ströme, die auf der Haut nach längerer Berührung ein deutliches Gefühl leichten Brennens hervorriefen, aber gut ausgehalten wurden, veranlassten nach $^3/_4$ bis 1 Minute langer constanter Berührung der Darmwand mit den Elektroden eine langsam sich ausbildende, das Lumen des Darmes bis zum völligen Verschluss verengende Ringcontraction am Orte der Reizung, die sich etwa 2 cm aufwärts, d. h. magenwärts ausdehnte.

Nach abwärts erfolgte keine Einziehung. Die Reizung musste so lange fortgesetzt werden, bis die Reaction in der charakteristischen Weise ausgebildet war. Die Zeitdauer der Reizung kann so 1 $^1/_2$ Minute betragen. Nach der Unterbrechung der Reizung braucht der Darm etwa $^1/_2$ Minute, um sich wieder auf das normale Lumen auszudehnen. Leichte Bewegungen im Anschluss an eine solche Reaction bemerkt man öfters, aber die starke Einziehung erfolgt nicht wieder. Diese typische Wirkung trat deutlich und leicht kenntlich in dieser Schärfe nur an der Anode ein. An der Kathode war sie bedeutend schwächer und weniger deutlich. Gleichgültig war es auch hier, wie

ich die Stromrichtung wählte, ebenso in welcher Entfernung ich die Elektroden von einander aufsetzte.

Es war damit erwiesen, dass der normale Menschendarm ebenso wie der Thierdarm auf den faradischen Reiz in einer typischen und leicht kenntlichen Weise reagirte, deren Charakter darin bestand, dass besonders an der Anode eine starke locale Ringcontraction entstand, der sich eine **aufwärts**, d. h. **magenwärts** gehende, das Darmlumen ca. 2 cm weit vollkommen verschliessende Constriction anschloss.

Indem ich diese typische Reaction am Menschendarm fand, fand ich zugleich **eine einfache und unschädliche Methode, am normalen Darm jederzeit die Richtung desselben sicher erkennen zu können.** Diese Möglichkeit ist für eine Reihe von Operationen am Darm von Wichtigkeit, wo man die Plica duodenojejunalis nicht aufsuchen kann oder will. Sie lässt es, was mir bei meinen Betrachtungen besonders werthvoll erschien, zu, dass man bei der Lösung der Einklemmung auch zugleich erkennen kann, welches das zuführende Rohr ist. Dadurch wird vielleicht das klinische Bild bei der Bruchoperation vervollständigt werden.

Bei der Behandlung der eingeklemmten Hernien bildet die Beurtheilung des Zustandes, in welchem sich nach der Eröffnung des Bruchsackes die vorliegende Darmschlinge befindet, ob sie lebensfähig ist oder nicht, eine der Hauptschwierigkeiten. Die richtige Erkenntniss desselben ist maassgebend für das einzuschlagende Verfahren, Reposition, Resection, Fixation der Schlinge u. s. w., ist meist entscheidend für den Ausgang der Operation. Nun ist ja ohne Weiteres zuzugeben, dass derjenige, der viele eingeklemmten Hernien operirt hat, leichter damit fertig wird, „aber diese Sicherheit des Erfolges haben auch die vorzüglichsten Chirurgen nicht ohne Opfer erlangt.“ (Helferich[1]).

Als die Einführung der Antisepsis in die Wundbehandlung uns die Eröffnung der Bauchhöhle nahezu gefahrlos ermöglichte, war die Hoffnung eine sehr grosse, die bisher so trübe Prognose der Darmeinklemmung zu bessern. Dass diese Hoffnung berechtigt war, beweisen die Statistiken der Herniotomie unwiderleglich und „jeder Chirurg, sagt König[2]), der viele Brüche seit antiseptischer Zeit operirt, muss wissen, dass sich die Prognose ausserordentlich gebessert

1) Helferich, Ueber die Ausführung der Herniotomie bei der Gangrän verdächtigem Darm. Verhandl. d. Chirurg.-Congr. 1890. XIX.

2) König, Lehrbuch der speciellen Chirurgie. 6. Aufl. Berlin 1894.

hat.“ Dass sie aber den anfänglich gehegten Hoffnungen nicht ganz entsprochen hat, muss dem Umstand zur Last fallen, dass die Schwierigkeiten bei der Beurtheilung des Darmzustandes nicht beseitigt werden konnten, dass die Erkenntniss der pathologisch anatomischen Vorgänge nicht gleichen Schritt mit der Ausbildung der Technik gehalten hatte.

Bisher zog man für die Beurtheilung der Lebensfähigkeit der abgeklemmten Schlinge vor Allem ihr Aussehen heran, die Farbe oder Verfärbung der Serosa, den Verlust ihres Glanzes, die Farbe der tiefer liegenden Theile — roth, braunroth, graublau bis schmutzig und missfarbig — das Auftreten weissgrauer Flecken in der Serosa u. s. w. Das Gefühl sollte constatiren, ob die Wand sich brüchig oder matschig anfühlte, aber man konnte die Anhaltspunkte, die das functionelle Verhalten der Darmmusculatur gab, nicht mit in den Bereich der Betrachtung ziehen. Einige schüchterne Versuche, durch Klemmen und Kneifen mit Pincetten und Fingern einen mechanischen Reiz auszuüben und die Contractionsfähigkeit der Darmschlinge zu prüfen, wurden wegen der Unzweckmässigkeit und Gefährlichkeit von den Meisten verworfen.

Auch bei meinen Versuchen an den verschiedenen Thieren. Hunden, Katzen, Kaninchen, stellten sich diese Schwierigkeiten für die richtige Erkenntniss des Grades der pathologischen Veränderungen bald ein. Eine sehr unklare und dehnbare Auslegung hatte vor Allem der Begriff der irreparablen Läsion der Darmwand an sich.

Zwar konnte ich nach einer gewissen Anzahl von Experimenten annähernd abschätzen, wie weit ich die Einklemmung bei dem Thiere treiben konnte, wie lange ich sie ausdehnen durfte, um den gewünschten Effect zu erhalten, aber einen sicheren Anhalt hatte ich dabei nicht, Irrthümer waren möglich.

Sehr bald richtete ich mein Augenmerk auf das functionelle Verhalten der Schlinge, auf die Darmbewegungen. Wenn man eine Incarceration in ihrem Verlaufe von Anfang an bis zur Lösung derselben und weiter bis zum vollen Ausgleich der pathologischen Veränderungen, genau so, wie sie sich in der Bauchhöhle abspielen muss, beobachten konnte, so musste man, das war ersichtlich, auch alle Phasen der functionellen Störungen erkennen können, welche die Schlinge durchmacht. Es musste also einerseits der Zeitpunkt bestimmbar sein, an dem der Darm gelähmt, reactionslos wurde und andererseits nach der Lösung der Einklemmung wieder functions- und reactionsfähig war. Gerade dieser letztere Punkt

hatte mich bei meinen Beobachtungen am meisten veranlasst, auf das functionelle Verhalten zu achten.

Zur Klarlegung dieser Verhältnisse wurden zunächst eine Reihe von Experimenten unternommen, die ergeben sollten, wann etwa bei enger, mittlerer und weiter Einklemmung die Lähmung des Darmes eintrat. A priori war klar, dass eine Zeitbestimmung dieser Vorgänge nur eine ungefähre sein konnte, da ja bei der Incarceration eine ganze Reihe von Momenten bestimmend für die Intensität der pathologischen Vorgänge in der Darmwand sind. Ausser der Weite des Bruchringes war ja vor Allem auch die Länge der Darmschlinge und ihr Inhalt von Wichtigkeit.

Die Abklemmung wurde so vorgenommen, dass schmale, etwa 3 mm breite Gummiringe unter starker Dehnung über einen weiten Glas- oder Metallring von ca. 8—10 Centimetern Durchmesser gespannt wurden, das Darmstück durch diesen weiten Glasring geschoben, und nun der Gummiring vom Glasring herabgezogen wurde. Das Lumen des Gummirohrs bestimmte den Grad der Einklemmung. Unter einer engen Incarceration verstand ich eine Abklemmung, bei welcher die innere Lichte des Ringes bis 3 mm Durchmesser betrug, Ringe von 3—5 mm innerer Lichte riefen eine mittelstarke Abklemmung und solche über 5 mm eine leichte hervor.

Die nachstehenden kurz gefassten Versuche enthalten absichtlich nur die zum Verständniss nothwendigen Angaben über das functionelle Verhalten des Darmes vor und nach der Lösung der Einklemmung unter dem Dampfspray, während andere Beobachtungen, so interessant sie auch sein mögen, hier nicht berücksichtigt werden sollen.

1. Einem Kaninchen wird durch Medianschnitt die Bauchhöhle eröffnet und eine ca. 6 cm lange Dünndarmschlinge sehr eng abgeklemmt, sodass auch der arterielle Zufluss unterbrochen ist. Die Schlinge ist nahezu leer und stellt eine Nachahmung der Roser'schen anämischen Incarceration dar. Die Schlinge war nach der Abschnürung anämisch, verfärbte sich während der Beobachtung nur leicht bläulich und zeigte nach 20 Minuten keine Reaction auf elektrische Reize mehr. Die Einklemmung bestand $^1/_2$ Stunde. Nach der Lösung wird die Schlinge sofort hellroth und prall und giebt nach $7^1/_2$ Min. bereits wieder Reaction, wenn auch atypischer Art. Nach 20 Min. ist die Reaction der Schlinge wieder typisch, nur gehen die Contractionswellen noch nicht über die Schnürringe, die noch dunkelblau aussehen. Der Schnürring am abführenden Rohre erscheint stärker alterirt, als der am zuführenden Rohr. Nach $22^1/_2$ Min. gehen die Wellen über den Schnürring am zuführenden Rohre, über den unteren erst nach 35 Min. 40 Min. nach der Lösung der Einklemmung ist die Schlinge in allen Theilen normal.

Zwei Monate später wird dem Thiere zu anderen Zwecken die Milz exstirpirt und bei der Section am Darm nichts Abnormes entdeckt.

Einklemmungsart	sehr eng.
Einklemmungsdauer	30 Min.
Schlinge gelähmt nach	20 „
Lähmungdauer	10 „
Erste Bewegungen nach	7 1/2 „
Typische Reactionen nach	20 „
Schlinge normal nach	40 „

2. Einem Kaninchen wird durch Medianschnitt die Bauchhöhle eröffnet, und eine Dünndarmschlinge von ca. 8 cm Länge in enger Weise incarcerirt, doch so, dass der arterielle Zufluss nicht sofort unterbrochen ist. Nach 15 Min. der Beobachtung im Dampfspray war die Schlinge tief dunkelblauroth und zeigte keine Bewegung und Reaction auf elektrischen Reiz mehr. Die Abklemmungsdauer wird noch 1/2 Stunde fortgesetzt, dann die Einklemmung gelöst. 4 Min. nach der Lösung reagirte das vorher langsam und atypisch reagirende zuführende Rohr wieder normal und 6 Min. nach der Lösung zeigte die Schlinge an einzelnen Stellen deutliche, aber oberflächliche Contractionsbewegungen. Während das ab- und zuführende Rohr normal in seiner Reactionsfähigkeit blieb, liessen die oberflächlichen atypischen Contractionen der Schlinge allmählig nach. Nach einstündiger Beobachtung unter dem Dampfspray war keine typische Reaction zu erzielen. Die Schlinge wurde reponirt und die Bauchhöhle geschlossen. Temperatur des Thieres 38,2° C.

Exitus nach 17 Stunden. Schlinge gangränös, allgemeine Peritonitis.

Einklemmungsart	eng.
Einklemmungsdauer	45 Min.
Lähmung der Schlinge nach	15 „
Lähmungsdauer	30 „
Erste Bewegungen nach	6 „
Typische Reaction nach	— „
Schlinge normal nach	— „

3. Einem Kaninchen wird von einem Medianschnitt aus eine Dünndarmschlinge von ca. 5 cm Länge durch engen Ring von 0,3 cm Durchmesser abgeklemmt und im Dampfstrahl beobachtet. Nach 20 Min. zeigt dieselbe noch peristaltische Bewegungen, reagirt aber atypisch. Nach 45 Min. ist keine Reaction mehr zu erhalten, Die Schlinge ist dunkelblauroth, mit zahlreichen helleren Blutungen unter die Serosa bedeckt. An der Convexität befindet sich auch eine linsengrosse Suffusion. Das Transsudat ist blutig gefärbt. Die Einklemmung bleibt 1 1/4 Stunde bestehen, der Lähmungszustand der Schlinge dauert also 30 Min. Nach der Lösung der Einklemmung zeigt die obere Hälfte der Schlinge sehr bald kräftige Eigenbewegungen und reagirt auf Reize typisch. Die Bewegungen nnd normale Reaction gehen nur bis zur Hälfte der Schlinge. Die untere Hälfte zeigt weder Bewegungen noch Reaction. Die blaurothe Verfärbung wird an der oberen Hälfte heller, der untere Theil zeigt an der Convexität kirschrothe Blutung unter der Serosa. Während der einstündigen Beobachtung bleibt die untere Hälfte der Schlinge bewegungs- und reac-

tionslos; die obere Hälfte reagirt normal. Die Schlinge wird reponirt und die Bauchhöhle geschlossen. 5 Stunden später wird die Bauchhöhle wieder eröffnet und die Schlinge verklebt mit den anliegenden Dünndarmschlingen gefunden. Auf der Serosa Fibringerinnsel. Die untere Hälfte ist namentlich an der Convexität tief schwarzblau mit rothem Rande und grauen Streifen versehen. Die obere Hälfte ist noch leicht injicirt. Reposition der Schlinge; Exitus, Gangrän der unteren Hälfte der Schlinge, Peritonitis.

Einklemmungsart	eng.
Einklemmungsdauer	1¼ Std.
Lähmung der Schlinge nach	45 Min.
Lähmungsdauer	30 „
Erste Bewegung der oberen Hälfte nach .	2 „
„ „ „ unteren „ „ .	—
Schlinge normal	—

4. Einem Kaninchen wird durch einen 5 cm langen Medianschnitt die Bauchhöhle eröffnet und eine 10 cm lange Dünndarmschlinge eng abgeklemmt, sodass der arterielle Zufluss erhalten bleibt. Nach der Einklemmung wird die Schlinge reponirt und die Bauchhöhle geschlossen. Nach 6 Stunden wird der Leib wieder geöffnet und die Einklemmung wieder gelöst. Beim Freilegen des Darmes fliesst reichliches Transsudat aus der Bauchhöhle ab. Die abgeschnürte Schlinge ist bedeutend grösser als die anfänglich eingeklemmte, blauschwarz verfärbt, sehr stark infiltrirt und prall gespannt. Nach der Lösung ging die Farbe der Schlinge allmählich in eine braunrothe über, es entstanden umschriebene etwa kleinzwanzigpfennigstückgrosse dunklere Stellen unter der Serosa, besonders auf der Höhe der Convexität, die etwa 1 Stunde nach der Lösung eine schwarze Farbe annahmen. Die gelöste Schlinge wurde 1 Stunde im Dampfstrahl beobachtet, und dann reponirt, das Abdomen geschlossen.

Bei der Eröffnung der Bauchhöhle war die Schlinge gelähmt. Nach der Lösung liessen sich im Dampfspray nach 2½ Min. schwache locale oberflächliche Ringcontractionen hervorrufen, die namentlich nach dem oberen Schnürring zu, deutlicher waren. Die Stärke derselben liess allmählich nach und 37½ Min. nach der Hebung der Einklemmung war keine Reaction mehr auslösbar und kehrte während der weiteren halbstündigen Beobachtung nicht wieder. Die Folge der Incarceration war Grangän der Schlinge.

Einklemmungsart	eng.
Einklemmungsdauer	6 Std.
Erste Bewegung partiell	2½ Min.
Typische Reaction	—
Schlinge normal	—

5. Einem Kaninchen wird eine Dünndarmschlinge nach Eröffnung der Bauchhöhle durch Medianschnitt mittelstark incarcerirt und im Dampfspray beobachtet. 30 Min. nach der Einklemmung waren die peristaltischen Bewegungen der Schlinge verschwunden und nur die den Schnürringen unmittelbar anliegenden Theile der Schlinge noch nicht ganz reizlos, jedoch atypisch reagirend. 35 Min. nach der Abklemmuug waren alle Theile der Schlinge reactionslos. Die Incarceration wurde 1 Sunde

aufrecht erhalten, dann gelöst. Die Schlinge war schwarzblau verfärbt mit zahlreichen kleinsten Ekchymosen unter der Serosa. Das zu- und abführende Rohr reagirte normal. 5 Min. nach der Lösung der Einklemmung zeigt die Schlinge zahlreiche kleine oberflächliche peristaltische Bewegungen. 10 Min. nach der Lösung gehen typische Reizcontractionen über die Schnürfurchen weg, und 15 Min. nach der Hebung der Strangulation ist bloss noch die höchste Stelle der Convexität nicht normal. 20 Min. nach der Lösung reagiren alle Theile der Schlinge normal.

Einklemmungsart	mittelstark
Einklemmungsdauer	1 Std.
Lähmung der Schlinge nach . .	35 Min.
Lähmungsdauer	25 „
Erste Bewegungen nach . . .	5 „
Schlinge normal „	20 „

6. Einem Kaninchen wird nach Eröffnung des Abdomens durch Medianschnitte eine Dünndarmschlinge mittelstark strangulirt und unter Dampfspray beobachtet. Die Lähmung der Schlinge tritt nach 15 Min. ein. Die Einklemmung bleibt 1 Stunde lang bestehen. Nach der Lösung scheint sich der Inhalt der Schlinge in das abführende Rohr zu entleeren. Die Schlinge zeigt nach 3 Min. peristaltische Bewegungen und an einzelnen Stellen typische, wenn auch weniger energische Reactionen. 9 Min. nach der Aufhebung der Abschnürung reagiren alle Theile in normaler Weise.

Einklemmungsart	mittelstark.
Einklemmungsdauer	1 Std.
Lähmung der Schlinge nach . .	15 Min.
Lähmungsdauer	45 „
Erste Bewegungen nach	3 „
Schlinge normal „	9 „

7. Einem Kaninchen wird eine Dünndarmschlinge mittelstark incarcerirt und im Dampfspray beobachtet. 15 Min. nach der Abklemmung ist die Schlinge reactionslos. Die Einklemmung wird 1¼ Stunde aufrecht erhalten, dann gelöst. Nach der Lösung nimmt das abführende Rohr sogleich einen Theil des Inhalts der Schlinge auf. 5 Min. nach der Hebung der Strangulation sind leichte peristaltische Bewegungen erkennbar und 10 Min. nach der Lösung reagiren alle Theile der Schlinge normal. Zu- und abführendes Rohr zeigen immer typische Reactionsfähigkeit.

Einklemmungsart	mittelstark.
Einklemmungsdauer	1¼ Std.
Lähmung der Schlinge nach . .	15 Min.
Lähmungsdauer	1 Std.
Erste Bewegungen nach	5 Min.
Schlinge normal „	10 „

8. Einem Kaninchen wird nach Eröffnung des Abdomens in der Medianlinie eine 12—13 cm lange Dünndarmschlinge mittelstark incarcerirt und im Dampfspray 1½ Stunden lang beobachtet. Darnach war die Schlinge nicht ganz tief blauroth, namentlich behielt der dem Schnürring nahe gelegene Theil eine hellere Farbe bei. Nach 50 Min. war die Schlinge sehr prall

gespannt und vollkommen bewegungslos, während sie bis dahin anfangs starke, dann schwächer werdende Contractionen gezeigt hatte. Auch die Prüfung mit Sodakrystall rief keinen Effect mehr hervor. In diesem Lähmungszustand wurde die Schlinge noch 40 Min. erhalten. Nach der Lösung begannen die Contractionen der Schlinge nach etwa 2 Minuten. Langsam wurde der Inhalt der Schlinge an das abführende Rohr abgegeben, sodann das zuführende Rohr entlastet. 15 Min. nach der Lösung waren alle Theile der Schlinge in Bewegung. Die blaue Verfärbung der Darmwand hatte sich in eine hellrothe Farbe umgewandelt, die Darmwand erschien stark hyperämisch. 20 Min. nach der Hebung der Strangulation reagirten alle Theile normal, und konnte die Schlinge ohne Bedenken reponirt werden.

Die Temperatur des Thieres war von 38,6° C. auf 37,6° C. herabgestiegen; das Thier verhielt sich normal.

Einklemmungsart	mittelstark
Einklemmungsdauer	1½ Std.
Lähmung der Schlinge nach . .	50 Min.
Lähmungsdauer	40 „
Erste Bewegungen nach	2 „
Schlinge normal „	15 „

9. Einem Kaninchen wird eine leere obere Dünndarmschlinge von 6 cm Länge mittelstark incarcerirt und reponirt. Die Bauchhöhle wird geschlossen und das Thier in den Stall gesetzt. Nach 5 Stunden wird die Bauchhöhle wieder eröffnet, die Schlinge herausgelagert und im Dampfspray beobachtet; dieselbe ist dunkelbblauroth, gebläht. In der Bauchhöhle wenig Transsudat. Das abgeschnürte obere Stück zeigt keine Bewegung mehr und keine Reaction auf elektrischen Reiz, selbst auf sehr starken nicht. Die Serosa ist mit zahlreichen punktförmigen Ekchymosen, sowie mit einigen stecknadelkopfgrossen Sugillaten bedeckt. Das eingeklemmte Stück hat die doppelte Länge des ursprünglichen. 2 Min. nach der Lösung ist der Inhalt der Schlinge theilweise von dem abführenden Rohre aufgenommen worden. Es erscheinen leichte peristaltische Bewegungen in der Schlinge, die Reactionen sind am zu- und abführenden Rohr typisch. 4 Min. nach der Lösung sind an allen Theilen der Schlinge typische, wenn auch weniger energische Reactionen zu erhalten. Etwa 6 Min. nach der Lösung ist die Schlinge in voller Peristaltik und zeigt überall normale Reactionsfähigkeit. Reposition derselben und Schluss der Bauchhöhle.

Einklemmungsart	mittelstark.
Einklemmungsdauer	5 Std.
Erste Bewegung der Schlinge nach	2 Min.
Schlinge normal nach	6 „

10. Einem Kaninchen wird eine 5—6 cm lange Dünndarmschlinge vom Medianschnitt aus mittelstark incarcerirt und die Schlinge reponirt, das Abdomen geschlossen und das Thier in den Stahl gesetzt. Die Dünndarmschlinge war relativ reichlich mit Inhalt versehen. Nach 10 Stunden wird die Bauchhöhle wieder eröffnet; das Thier erscheint recht matt. In der Bauchhöhle ist wenig Transsudat. Die Schlinge ist doppelt so

gross, wie die anfangs abgeschnürte, blauschwarz verfärbt; die Schnürfurchen sind stark ausgeprägt, ohne gangränös zu erscheinen. Das zuführende Rohr ist stark gebläht. Die Schlinge zeigt nach $1^1/_2$ Stunden langer Beobachtung noch keine Reaction, Exitus.

Einklemmungsart	mittelstark.
Einklemmungsdauer	10 Std.
Erste Bewegungen nach	—
Schlinge normal „	—

11. Einem Kaninchen wird von einem Medianschnitt aus eine Dünndarmschlinge in mittelstarker Weise eingeklemmt und reponirt, das Abdomen geschlossen. 11 Stunden später wird die Bauchhöhle wieder eröffnet und die Schlinge dem Dampfspray ausgesetzt. Dieselbe ist mit den benachbarten Dünndarmschlingen verklebt. Sie ist blauroth, stellenweise schwarzroth verfärbt, prall gespannt, vollkommen bewegungs- und reactionslos. 10 Minuten nach der Lösung wird ein Theil des Kothes durch den fast zur Norm ausgedehnten Schnürring am zuführenden Rohr durch die Schlinge getrieben und durch den noch engen Ring am abführenden Rohr abgeführt. 30 Min. nach der Lösung zeigte die Schlinge wieder kräftige peristaltische Bewegungen, und alle Theile reagiren auf die Reize in typischer Weise.

Einklemmungsart	mittelstark.
Einklemmungsdauer	11 Std.
Erste Bewegungen nach	10 Min.
Schlinge normal „	30 „

12. Einem Kaninchen wird vom Medianschnitt aus eine etwa 8 cm lange Dünndarmschlinge mittelstark (Ringlichte 4 mm) sammt Mesenterialansatz abgeklemmt, dann die Schlinge reponirt und die Bauchhöhle geschlossen. Nach $17^1/_2$ Stunden wird die Bauchhöhle wieder geöffnet und die Schlinge herausgelagert. Sie war jetzt doppelt so gross als die anfänglich strangulirte. Die untere Hälfte bildete einen hufeisenartigen Bogen, und die gegenüberliegenden Darmpartien waren am Mesenterialansatz mit einander verklebt. Die untere Hälfte zeigte eine schwarzblaue Farbe, hatte leichte Fibrinauflagerungen, und ihre Serosa zeigte stellenweise graue Streifen, besonders auf der Convexität. Die obere Hälfte hatte eine etwas hellere Färbung. Die Beschaffenheit der Schlinge machte den Eindruck, als wenn die untere Hälfte weit stärker in Mitleidenschaft gezogen wäre, als die obere. Der untere Schnürring war stark ausgeprägt, der obere weniger. Alle Theile der prall gefüllten Schlinge waren reactionslos, am abführenden Rohr war die Reaction normal, am zuführenden zwar typisch aber langsamer, später einsetzend und weniger energisch. Nach der Lösung ging ein kleiner Theil des Inhaltes von der Schlinge sogleich in das abführende Rohr über, welches vorher collabirt dagelegen hatte, während das zuführende Rohr mittelstark gebläht war, ohne dass die Darmwand der Schlinge zusammen fiel. Etwa 5 Min. nach der Lösung der Einklemmung zeigten sich leichte oberflächliche peristaltische Eigenbewegungen an der oberen Hälfte der abgeklemmten Partie, während die untere Hälfte bewegungslos blieb. Die Peristaltik des zuführenden Rohres

war energisch und trieb den Inhalt in die Schlinge, dasselbe zeigte 5 Min. nach der Hebung der Einklemmung normale Reaction. An dem obereren Theil rief der elektrische Reiz leichte Contractionen hervor, die wie Zuckungen aussahen, während die untere Hälfte keine Wirkung erkennen liess. Dieser Theil blieb bis zur Beendigung der Beobachtung reactionslos. In das abführende Rohr wird stossweise Inhalt geschoben, den dasselbe schnell abführt. Der Koth wird also durch die Contractionen des zuführenden Rohres durch das starrwandige Rohr hindurch, welches die gelöste Schlinge bildet, in das abführende Rohr geschoben. Auf der Serosa sieht man hellrothe Streifen und Zonen sich bilden und sich mit unbestimmter Grenze von schwarzen Partien abheben. Die Serosa erscheint feuchter, als die des übrigen Darmes. Eine leichte Injection zeigt auch das zuführende Rohr auf etwa 5—6 cm Länge aufwärts. Am abführenden Rohr erstreckt sich diese Injection etwa 1 cm weit. Eine Pulsation der Gefässe des zugehörigen Mesenterium tritt nicht ein. Die Gefässe liegen als hellrothe Stränge da, in deren Umgebung das Mesenterium blutig imbibirt ist. Dass ein Theil des Inhaltes durch die Schlinge durchgetrieben wird, wird deutlich, wenn man das zuführende Rohr oberhalb der Abklemmung temporär verschliesst. Der unterhalb des Verschlusses bis zum oberen Schnürring reichende Theil des zuführenden Rohres fällt schnell zusammen und der oberhalb des Verschlusses liegende Theil wird stärker gebläht. Der Abfluss des Inhaltes ist aber nicht so reichlich, dass er das zuführende Rohr schnell entlastet. Nach $1^1/_2$-stündiger Beobachtung ändert sich die Reactionsfähigkeit des Darmstückes nicht. Gangrän der Schlinge.

Einklemmungsart	mittelstark.
Einklemmungsdauer	$17^1/_2$ Std.
Erste Bewegung	—
Schlinge normal	—

13. Einem Kaninchen wird vom Medianschnitt aus eine Dünndarmschlinge in leichter Weise incarcerirt und reponirt. Die Bauchhöhle wird geschlossen. 24 Stunden später wird die Bauchhöhle wieder eröffnet. Die abgeklemmte Schlinge hat sich auf das dreifache der ursprünglichen vergrössert, ist prall gefüllt und gespannt, dunkelblauroth verfärbt; das zuführende Rohr leicht gebläht und gefüllt, das abführende zusammengefallen. Die Schlinge zeigt keine Peristaltik mehr und ist reactionslos. Auch das zuführende Rohr ist gelähmt. 4 Min. nach der Lösung ist die Lähmung des zuführenden Rohres gehoben, und die Schlinge zeigt theilweise Reactionen. Nach 12 Min. sind alle Theile der Schlinge wieder normal. Der Koth wird durch die Contraction des Darmes ungehindert durch das eingeklemmt gewesene Darmstück weitergeführt. Reposition des Darmes und Schluss der Bauchhöhle.

Einklemmungsart	leicht.
Einklemmungsdauer	24 Std.
Erste Bewegungen nach . . .	4 Min.
Schlinge normal „	12 „

Tabellarische Uebersicht.

Nr.	Einklemmungsart	Einklemmungsdauer Stunde	Eintritt der Lähmung Min.	Dauer der Lähmung Min.	Eintritt der ersten Bewegung Min.	Schlinge normal Min.	Ausgang
1	eng	1/2	20	10	7 1/2	40	—
2	=	3/4	15	30	6	—	†
3	=	1 1/4	45	30	2	—	†
4	=	6	—	—	2 1/2	—	†
5	mittelstark	1	35	25	5	20	—
6	=	1	15	45	3	9	—
7	=	1 1/4	15	60	5	10	—
8	=	1 1/2	50	40	2	15	—
9	=	5	—	—	2	6	—
10	=	10	—	—	—	—	†
11	=	11	—	—	10	30	—
12	=	17 1/2	—	—	—	—	†
13	leicht	24	—	—	4	12	—

In allen Fällen, bei denen der Eintritt der Gangrän der Schlinge nicht ausdrücklich erwähnt wurde, wurde die Schlinge wieder normal, und blieben die Thiere am Leben. Die auf diese Weise am Dünndarm angestellten Versuche controllirte ich auf ihre Richtigkeit auch mit der von Ed. Weber (l. c.) angegebenen Methode der Beobachtung der Darmperistaltik. Ich präparirte also, wie ich es oben schon beschrieben habe, die Bauchdecken bis auf die durchsichtige mit dem Peritoneum fest verwachsene Fascie zurück, legte dann seitlich eine hinreichend grosse Oeffnung an, um eine Dünndarmschlinge hervorziehen zu können, und strangulirte dieselbe. Dann reponirte ich sie so, dass sie unmittelbar unter die Fascie zu liegen kam und schloss die Oeffnung wieder durch Naht vollkommen. So konnte ich wie durch ein Fenster die Entwicklung der pathologischen Veränderungen beobachten. Natürlich musste durch Anwendung des Dampfstrahles auch hier die Abkühlung vermieden werden. Die Erfahrungen, die ich machen konnte, stimmten mit denen überein, die ich am freiliegenden, dem Dampfstrahl ausgesetzten Darm machte.

Diese Beobachtungen, die ich auch bei den später angeführten Versuchen nicht ausser Augen liess, zeigten mir, wie durch eine elastische Abklemmung sich die Circulationsstörungen in der Darmwand ausbildeten und schliesslich auch ihren Ausdruck fanden in der Aufhebung der functionellen Eigenschaften der in der Darmwand gelegenen Organe. Sie zeigten, wie die Stärke der Einklemmung in directem Verhältniss zur Lähmung der Darmmusculatur stand, insofern dieselbe weit eher eintrat bei fester Abschnürung

als bei mittelstarker, und ihr Bestand bei starker Abschnürung nur kurze Zeit aufrecht erhalten werden durfte, wollte man nicht irreparable Störungen verursachen. Dabei spielte der Füllungsgrad der Schlinge eine wesentliche Rolle. In dieser Hinsicht hatten die Versuche etwas unnatürlich Gesteigertes an sich, da eine Combination einer scharfen elastischen Einklemmung mit reichlichem Inhalt der Schlinge, wie wir später sehen werden, nicht vorzukommen pflegt. Aber das war zum Theil beabsichtigt, zum Theil muss es bei allen derartigen Experimenten mit in den Kauf genommen werden. Sie vermögen den natürlichen Vorgang nur unvollkommen nachzuahmen. Nur die schwersten Formen der beim Menschen zu beobachtenden Einklemmungen bieten einen derartig rapiden Verlauf dar, lassen so schnell die Entwicklung der pathologischen Verhältnisse zu, wie die meisten der Thierexperimente. Nach einer annähernden Schätzung aus dem Vergleiche mit der klinischen Beobachtung können wir annehmen, dass die Experimente 3 bis 4 Mal so stark angelegt sind, als sie sich für gewöhnlich darbieten. Dies Verhältniss muss man vor allem auch bei der Beurtheilung der pathologischen Befunde in Rücksicht ziehen.

Der Füllungsgrad der Schlinge stellte also ein besonders schädigendes Moment für die schnellere Ausbildung der Störungen in der Darmwand dar, denn es kam dadurch zu einer erheblichen Ausdehnung der Schlinge, die einerseits die Lähmung an sich begünstigte, andererseits die Circulationsstörungen beschleunigte; denn durch eine stärkere Ausdehnung der Darmwand wird ihre Contractionsfähigkeit und somit auch Reactionsfähigkeit ganz oder fast ganz aufgehoben, zum wenigsten beträchtlich geschädigt.

Spritzte ich in ein 10 cm langes leeres Darmstück, dessen Lumen oben und unten verschlossen war, ohne dass das Mesenterium unterbunden wurde, zunächst 4 ccm warmes Wasser ein, so zeigte der Darm lebhafte Peristaltik und normale Reactionen auf elektrische Reize. Nach Injection von weiteren 4 ccm war das Darmstück schon beträchtlich gefüllt, die peristaltischen Bewegungen sogleich langsamer, träger und weniger energisch; ebenso die Wirkung des faradischen und galvanischen Stromes. Brachte ich endlich nochmals 4 ccm in das Darmlumen, so war das Darmrohr stark gebläht, die Peristaltik hörte sofort auf, die Erregbarkeit war vollkommen erloschen. Dabei war die Darmwand deutlich blasser, anämischer, die arteriellen Gefässe nur noch sehr dünn, die Pulsation am Mesenterialansatz schwach, die Venen deutlicher hervortretend. Liess man diesen Zustand Stunden lang bestehen, so konnte man ein geringes Nachlassen der Spannung be-

merken, offenbar der Effect der Resorption eines Theiles der Flüssigkeit. Aber die Aufnahme derselben durch die Darmwand geschah weit langsamer als bei nicht gedehnter Wand trotz des vermehrten Innendruckes. Es kam allmählich zu einer venösen Hyperämie mit Ekchymosen unter die Serosa. Es kamen also zu der durch die Strangulation verursachten Behinderung des venösen Rückflusses noch die Folgen der Dehnung der Darmwand hinzu und liessen die pathologischen Erscheinungen schneller und hochgradiger zu Stande kommen.

Die Ausdehnung der Schlinge war aber nicht allein verursacht durch den Inhalt, den dieselbe mit sich führte, sondern vor allem auch durch eine mehr oder weniger heftige Transsudation in das Darmlumen. Nur dann blieb sie aus oder war leicht angedeutet, wenn durch die Abklemmung sowohl der venöse Abfluss als auch der arterielle Zufluss zugleich abgesperrt war. Dann wurde die Schlinge sehr bald blass, deutlich anämisch, die Zeichnung der arteriellen Gefässe auf der Serosa weniger deutlich und nur die Venen blieben erkennbar. Kleine Ekchymosen traten in der Serosa auf, und die Schlinge erhielt eine blassbläuliche Farbe. Mikroskopisch fand man die Gefässe namentlich die der Muscularis leer, die der Submucosa und Subserosa leicht gefüllt, Hämorrhagien in den Zotten und in dem subserösen Gewebe. Nach der Lösung der Einklemmung erfolgte dann eine sehr starke Injection der Darmwand, eine arterielle Hyperämie, die nur langsam zu dem normalen Zustande zurückkehrte. Dabei war die Darmwand an den Schnürfurchen meist am weitgehendsten geschädigt, und dauerte hier die Reparation am längsten. Die functionelle Beeinträchtigung war bei dieser Art der Abklemmung, auch wenn sie nur kurze Zeit bestanden hatte, eine hochgradige und die Gefahr der Ausbildung unausgleichbarer Störungen eine besonders hohe.

War aber der arterielle Zufluss von vornherein nicht behindert, so richtete sich die Intensität der Transsudation und der Blutung in das Darmlumen, sowie der Eintritt der Lähmung nach der mehr oder weniger starken Compression der Venen. Der Kaninchendarm ist für Circulationsstörungen besonders empfindlich. Wurde hier eine fast leere Dünndarmschlinge durch einen Gummiring sammt Mesenterium so stark abgeschnürt, dass der arterielle Zufluss nicht behindert, der venöse Abfluss aber verlegt war, so kam es nach ganz kurzer Zeit zu einer Füllung der Schlinge mit Inhalt, der aus Blut, Transsudat und viel Schleim bestand. Schon 5 Minuten nach einer nicht hochgradigen Strangulation fand ich ca. 1 ccm dieser Flüssigkeit im Darmlumen vor. Eröffnete man dasselbe durch ein kleines Loch, so konnte

man beobachten, wie die Füllung der Schlinge unterblieb und dieses Transsudat dauernd abfloss. Es betrug etwa pro Minute 0,2 ccm. Die Schleimhaut erschien dabei hochgradig injicirt.

Es rief also eine Behinderung des venösen Abflusses sogleich eine lebhafte Transsudation in das Darmlumen hervor, welche im Stande war, sehr bald eine beträchtliche Füllung des Darmes herbeizuführen, die eine Ausdehnung der Wand zur Folge haben musste, und diese schien weit früher einzutreten, ehe es zu einer ergiebigen Transsudation auf die Serosaoberfläche gekommen war. Diese Beobachtungen sind für die Erklärung des Inhaltes, der Füllung, sowie der Prallheit der Schlinge bei der elastischen Einklemmung, bei welcher das zuführende Rohr geschlossen ist, von besonderer Wichtigkeit, worauf ich später noch zurückkommen werde.

Sie stehen auch mit der pathologisch-anatomischen Erfahrung im Einklang, wonach bei der Brucheinklemmung meist die Schleimhaut es ist, die am ehesten und intensivsten geschädigt wird. In Folge des arteriellen Blutdruckes kommt es in den lockeren Gewebsschichten der Submucosa und Subserosa zu ausgedehnten Blutaustritten, welche die Zotten erfüllen und die Epithellagen oft weit hin von der Unterlage abheben. Ebenso findet man unter der Serosa zahlreiche Hämorrhagien, während die blutige Imbibition der Muskelschichten später zu erfolgen scheint. Erst wenn die Abflusswege, die Transsudation in das Darmlumen und auf die Serosa, durch die Füllung des Darmlumens und die Ansammlung des Bruchwassers eine Behinderung erfahren, scheint es auch zu stärkeren Blutungen in die Muskelschichten zu kommen, durch welche die Muskelbündel von einander getrennt werden und von streifenförmigen Blutansammlungen umgeben sind. Damit stimmte auch das functionelle Verhalten der Darmwand überein. Erst lange nachdem es zu einer Transsudation in den Darm und auf die Serosa gekommen war, nachdem die Schlinge oft schon eine dunkelbraunrothe Färbung angenommen hatte, zahlreiche Ekchymosen auf der Serosa zu bemerken waren, begann die Darmmusculatur ihre normale Reactionsfähigkeit einzubüssen und die Lähmung der Schlinge einzutreten. Nach der Lösung der Einklemmung gab das functionelle Verhalten der Schlinge sehr bald einen sicheren Anhalt für den Zustand der Darmwand. Während die Farbe derselben, sowie das Aussehen der Serosa nur undeutliche Aufklärungen ermöglichte, gewährte die wiederkehrende Erregbarkeit, sowie das Auftreten peristaltischer Bewegungen einen zuverlässigen Anhalt für die Beurtheilung der Lebensfähigkeit der

Schlinge. Es erweckte den Eindruck, als sei der Zustand der Muskelelemente entscheidend für das Schicksal der Darmwand. Denn das war ein weiteres wichtiges Ergebniss unserer Experimente, dass sie zeigten, dass in allen den Fällen, in denen die polare Erregbarkeit der Musculatur und die Peristaltik in bestimmter Zeit wieder auflebte und normal wurde, die Schlinge sich als lebensfähig erwies, andernfalls gangränös wurde. Es war mir also möglich, schon relativ kurze Zeit nach der Lösung der Einklemmung aus dem Verhalten der Schlinge gegenüber elektrischen Reizen einen Schluss auf die Intensität der pathologischen Veränderungen in der Darmwand zu ziehen und zu erkennen, ob die Läsion irreparabel war oder nicht.

Am Kaninchendarm konnte ich beobachten, dass die Wiederkehr der elektrischen Reizbarkeit relativ schnell erfolgte. Mit demselben deckte sich das Auftreten leichter Eigenbewegungen der Schlinge nicht; denn es kann ein Absterben derselben noch eintreten, wenn nach der Lösung an einzelnen Stellen auch leichte Contractionen sich zeigen. Hingegen konnten alle Darmstücke zur Norm zurückgebracht werden, wenn die normalen Reactionen an den verschiedenen Stellen auslösbar waren. Das Erscheinen solcher normalen Reactionen liess sich an einzelnen Stellen frühestens nach 2 Minuten, spätestens nach 10 Minuten, constatiren. Die längste Zeit, die ich brauchte, um normale Verhältnisse in allen Theilen einer Schlinge erkennen zu können, betrug 40 Minuten, im Mittel 20 Minuten. Dabei war es sonderbar, dass selbst bei weitgehenden Veränderungen in der Darmwand die Reizbarkeit relativ früh zurückkehrte und ein Zeichen für die Lebensfähigkeit der Schlinge bildete. In dem 3. Versuche war die Schlinge nach 1½stündiger starker Strangulation so geschädigt, dass sie gangränös wurde. Die Gangrän bildete sich aber bloss an der unteren Hälfte der Schlinge aus, odwohl doch beide Hälften annähernd denselben schädigenden Einflüssen ausgesetzt gewesen waren. Die elektrische Erregbarkeit der oberen Hälfte war dabei nach wenigen Minuten zurückgekehrt.

Beim Menschen hatte ich schon die am normalen Darm der Thiere gewonnene Erfahrung über die polare Erregbarkeit der Muskelschichten dazu benutzt, um auch die Reactionsfähigkeit des normalen Menschendarmes auf elektrische Reize klar zu legen; vermochte ich dabei zu zeigen, dass dieselbe sich vollkommen analog verhielt, so konnte ich hoffen, dieses analoge Verhältniss auch bei pathologischen Zuständen zu finden.

Bei den Thierexperimenten prüfte ich oft die Reactionsfähigkeit

des Darmes bei entzündlichen Processen der Darmwand und konnte feststellen, dass sie schon wenige Stunden nach der Entwicklung einer Peritonitis deutlich herabgesetzt war. Dasselbe Verhalten fand ich am Menschendarm bei einigen Fällen von acuter Peritonitis. Eine Krankengeschichte sei hier angefügt.

Ein Knabe von 15 Jahren erhielt durch das Abspringen eines drei Pfund schweren Meissels, den er schief aufgesetzt hatte, einen heftigen Stoss gegen den Unterleib, sodass er umfiel, ohne das Bewusstsein zu verlieren. Er wurde nach Hause gebracht. Ausser einer Tasse Kaffee, die er früh getrunken, hatte er gegen halb 9 Uhr Brot und Wurst zu sich genommen, von da ab nichts mehr. Im Verlauf des Nachmittags erbrach er dreimal und klagte über heftige Schmerzen im Leibe. Abends gegen 7 Uhr wurde er mittelst Droschke in die Klinik gebracht.

Der ziemlich kräftige Junge klagt über Schmerzen im Leib, die Beine werden angezogen gehalten, die Athmung ist oberflächlich, der Puls 110, auffallend klein, regelmässig, der Leib nicht aufgetrieben, die Muskeln der Bauchwand gespannt. Es besteht Druckempfindlichkeit in den unteren Partien des Leibes. Eine Verletzung in der Haut ist nicht vorhanden. Links unten ist deutlich eine Dämpfung nachweisbar. Bei der Untersuchung per rectum fühlt man nach Entleerung der Blase deutlich den Douglasschen Raum mit Flüssigkeit gefüllt, sackartig nach unten vorgewölbt. Ein Druck ist hier sehr schmerzhaft. Es besteht Aufstossen, der Urin ist klar. Wegen des sich allmählig verschlechternden Befindens — der Puls stieg auf 120, die Temperatur 38,0° C. —, der zunehmenden Druckempfindlichkeit des Abdomens auch der oberen Partien, Zunahme der Flüssigkeit im Abdomen wird Abends gegen 10 Uhr die Laparotomie gemacht. Medianschnitt bis zur Symphyse. Nach Eröffnung des Peritoneums fliesst reichlich trübes Exsudat ab, dabei erscheint in der Wunde ein Spulwurm. Schnelles Hervorziehen der Därme, eine Dünndarmschlinge zeigt eine ausgedehnte Suffusion an der Convexität und ein etwa erbsengrosses Loch in der Darmwand, die Schleimhaut nach aussen prolabirend, der Serosariss ist grösser. Schluss der Oeffnung durch Etagennähte. Dann wird der übrige Dünndarm abgesucht und keine weitere Verletzung gefunden. Etwa 10 Schwämme trüben, flockigen Exsudats werden entleert, die Fibrinauflagerungen auf der Serosa bleiben liegen. Nachdem noch 250 ccm physiologischer Kochsalzlösung von 38° C in die Bauchhöhle gefüllt ist, wir dieselbe geschlossen und beiderseits eine Drainöffnung in den untersten Theilen angelegt.

In den nächsten Tagen findet noch eine reichliche Secretion aus der Bauchhöhle statt, zeitweises Aufstossen und Erbrechen übelriechender Massen, das nach Ausspülung des Magens aufhört. Nach 3 Tagen werden die Drains entfernt, nachdem die Secretion ganz gering geworden ist; der Leib ist nicht mehr druckempfindlich. Durch eine Magenausspülung wird noch ein Spulwurm entleert. Am 6. Tage entleert sich aus einer Stelle der Nahtlinie übelriechender Eiter. Entfernung mehrerer Hautnähte. Es handelt sich um einen Bauchdeckenabscess. 20 Tage nach der Operation ist die Wundfläche gereinigt und wird mit Silberdrahtnähten zusammengezogen. 5 Wochen nach der Verletzung wird Patient geheilt entlassen.

Die Darmwand war etwa 3—4 cm oberhalb und unterhalb der Darmverletzung blutig imbibirt. Der faradische Strom rief im Bereich der sugillirten Theile gar keine Wirkung hervor; an dem übrigen Dünndarm, dessen Serosa injicirt und mit zahlreichen Fibrinauflagerungen bedeckt war, war eine Reaction durch seichte Einsenkungen angedeutet, eine typische Contraction liess sich nicht hervorrufen. Es befand sich also der Dünndarm im Zustand fast vollkommener Lähmung.

Am meisten musste es mich natürlich interessiren, wie sich die elektrische Erregbarkeit des Darmes, welcher circulatorischen Störungen unterworfen war, d. h. bei der Incarceration, verhielt.

Einige Beobachtungen seien hier angeführt.

1. Ein Buchdrucker von 59 Jahren hatte seit 26 Jahren einen linksseitigen Leistenbruch, der durch ein Bruchband zurückgehalten werden konnte. Seit einigen Monaten kam der Bruch öfters unter dem Bruchband hervor, und Patient liess dasselbe ganz weg. Am 19. Juli früh gegen 8 Uhr bekam er heftige Leibschmerzen und bemerkte, dass sein Bruch weiter herausgetreten war. Er konnte ihn nicht zurückbringen, weil er beim Drücken starke Schmerzen empfand. Ein Arzt machte einige vergebliche Repositionsversuche.

Patient ist ein mittelgrosser Mann mit gesunden Organen. Er fühlt sich sehr unwohl und hat das Gefühl des Brechreizes. Die linke Scrotalhälfte wird von einem etwa mannsfaustgrossen Tumor eingenommen, der sich mit breitem Stiel in den Leistencanal fortsetzt. Jeder Druck ist sehr schmerzhaft. Seit dem Heraustreten des Bruches ist kein Stuhlgang erfolgt, kurz hinterher sind einige Flatus abgegangen. Herniotomie 5 Uhr Nachmittags. Einklemmungsdauer 9 Stunden.

Im Bruchsack, der eine dicke Wand hat, befinden sich reichliche Mengen Bruchwasser. Die Schlinge, etwa 15 cm lang, ist prall gefüllt, cyanotisch, ohne Entzündungserscheinungen, die Serosa glänzend. Sie zeigt keinerlei Bewegung, der elektrische Reiz löst keine Reactionen aus. Der Schnürring wird vom Bruchsackhals gebildet. Nach der Lösung geht ein Theil des Inhaltes in das abführende Rohr über. Die Schlinge wird mit warmen Kochsalzcompressen bedeckt. Etwa 5 Min. nach der Lösung ruft ein mittelstarker Strom nach einer annähernd 20 Secunden dauernden Berührung an beiden Polen eine das Lumen der Schlinge bis auf 1 cm verengende Ringcontraction hervor, die sich auf etwa 2 cm in die Länge erstreckt. Diese Contractionsfähigkeit zeigt die Darmwand an allen Theilen. Reposition des Darmes und Radicaloperation nach Kocher. 21 Tage nach der Herniotomie wird Patient geheilt entlassen.

2. Ein Knabe von 4 Jahren, der eine linksseitige Leistenhernie hat, wird wegen einer Hasenscharte operirt. 6 Tage nach der Operation klemmt sich der Leistenbruch ein. Etwa 7—8 Stunden später Herniotomie. Am distalen Ende des Bruchsackes, in dem reichlich Bruchwasser war, ist ein 15 cm langer Netzstreifen adhaerent. Die Dünndarmschlinge ist

etwa 15 cm lang, prall gefüllt, die Wand stark ödematös verdickt, dunkelblauroth, blutig imbibirt. Der Mesenterialtheil von reichlichen Blutungen durchsetzt; die Schnürringe scharf ausgeprägt. Eine Reaction auf elektrische Reize erfolgt nicht. Nach Lösung und Hervorziehen der angrenzenden Theile lässt die Spannung in der Schlinge etwas nach. Dieselbe wird einige Minuten mit warmen Kochsalzcompressen bedeckt. 5—6 Min. nach der Lösung kehrt die elektrische Erregbarkeit zurück, aber die Contractionen erfolgen langsamer und nicht so energisch, wie an dem benachbarten kothgefüllten Darme d. h. dem zuführenden Rohre. Die Infiltration der Darmwand verhinderte eine stärkere Einziehung. Nachdem man sich überzeugt hat, dass Reactionen an allen Theilen der Schlinge erfolgen, wird dieselbe reponirt und die Radicaloperation angeschlossen. Der Heilungsverlauf war ein glatter.

3. J. Fischer, 55 Jahre, Ziegeleiarbeiter, erlitt vor 20 Jahren einen Unfall, wobei ihm eine Wagendeichsel gegen den Leib gestossen wurde. Darnach war er während 4 Monaten schwer krank. Einige Jahre später bekam er infolge einer Anstrengung einen kleinen Leistenbruch auf der rechten Seite. Derselbe war etwa wallnussgross und liess sich stets leicht wieder zurückbringen. Patient trug zeitweise ein Bruchband. Irgend welche Einklemmungserscheinungen hat Patient früher niemals gehabt. Seit einigen Monaten leidet er an Husten mit Auswurf. Am 13. October früh fühlte Patient, dass ganz allmählig sein Bruch grösser wurde und ihm Schmerzen zu machen anfing, sodass er gegen Mittag mit der Arbeit aufhören musste. Er versuchte verschiedentlich den Bruch selbst wieder zurückzubringen, aber es gelang ihm nicht. Die Schmerzen nahmen zu, Patient fühlte sich unwohl und nahm nichts mehr zu sich. Er hatte auch keinen Stuhlgang mehr, ebenso gingen keine Winde ab. Die Nacht verbrachte er schlaflos. Am 14. October früh hatte er Brechreiz und erbrach auch eine gallige Flüssigkeit. Patient hatte am Abend vor dem Heraustreten seines Bruches tüchtig aber nicht besonders viel gegessen, am Morgen um 6 Uhr Kaffee und gegen 8 Uhr ein Stück Brod und eine Gurke zu sich genommen. Eintritt in die Klinik am 14. October Nachmittags.

Er ist ein mittelgrosser Mann mit gesunden inneren Organen, fühlt sich momentan unwohl, hat Brechreiz, sonst aber ist das Allgemeinbefinden nicht gestört. Puls 92, Temperatur 36,9° C. Die rechte Scrotalhälfte wird eingenommen von einem über mannsfaustgrossen Tumor, der hart ist, und über welchem die Scrotalhaut straff gespannt ist. Der Tumor setzt sich stielartig in den Leistencanal fort. Jeder Druck ist äusserst schmerzhaft. Es handelt sich um eine rechtsseitige, äussere und incarcerirte Leistenhernie. Abends 6 Uhr Herniotomie. Nach Freilegung des Bruchsackes und Eröffnung desselben fliesst wenig blutig gefärbtes Bruchwasser ab. Dann erscheint eine sehr stark ausgedehnte, gefüllte Dünndarmschlinge, die etwa 20 cm lang ist, sowie ein etwa apfelgrosses Netzstück. Der Darm ist blauroth gefärbt, Serosa glänzend, mit kleinen Ekchymosen bedeckt. Auf den elektrischen Reiz zeigt die obere Hälfte der Schlinge ganz leichte Einsenkungen, während die Spitze keine Reaction ergiebt. Nach Durchschneidung des Schnürringes sieht man die Schnürfurchen dunkelblauroth markirt. Die Schlinge wird nach der Lösung einige Minuten mit warmen Kochsalzcompressen bedeckt

gehalten, dann die Reactionsfähigkeit wieder geprüft. Die elektrischen Reize ergeben jetzt deutliche und schnellere Reactionen, bestehend in stärkeren Anodenringcontractionen. Nach einigen Minuten reagiren alle Theile der Schlinge prompt und normal. Reposition der Schlinge, Resection des abgeklemmten Netzes, Radicaloperation nach Kocher und Wundschluss. Glatter Verlauf.

In den beiden ersten Fällen fand man die abgeklemmte Schlinge unempfindlich gegen elektrische Reize, d. h. gelähmt. Im 3. Falle war die Lähmung der oberen Hälfte keine vollständige, während die Convexität und untere Hälfte keine Erregbarkeit mehr zeigte. Kurze Zeit aber nach der Lösung, nachdem man die Schlinge einige Minuten mit warmen Kochsalzcompressen bedeckt hatte, kehrte die Reactionsfähigkeit wieder zurück, dabei waren anfangs die Reactionen weniger deutlich und oberflächlich, dann aber energischer und nahezu normal. Es ist selbstverständlich, dass die Contractionen nur soweit möglich sind, als die infiltrirte, verdickte Darmwand sie zulassen kann. Eigene peristaltische Bewegungen sah ich während der immerhin kurzen Beobachtungszeit nicht auftreten, obwohl die Füllung der Schlinge nach der Lösung nachgelassen hatte. Da ich nun leicht feststellen konnte, welches das zuführende und abführende Rohr war, so konnte ich auch die Reactionsfähigkeit des zuführenden Rohres prüfen, allerdings nur nach der Lösung. Das zuführende Rohr war in unseren Fällen nicht gelähmt. Nachdem die Erregbarkeit der Schlinge in allen Theilen wieder vorhanden war, glaubte ich die Schlinge ohne Bedenken reponiren zu können. Der Zustand der Schlinge im 1. und 3. Falle, beurtheilt nach den üblichen und bekannten Anhaltspunkten, hätte eine Reposition auch ohne die Kenntniss der elektrischen Erregbarkeit der Musculatur der Darmwand erlaubt. Im 2. Falle war die Beurtheilung wegen der infiltrirten Wand, sowie der scharfen Schnürfurchen und der blutigen Durchtränkung des Mesenteriums schon schwieriger, und gab die Rückkehr der elektrischen Reizbarkeit einen weiteren klärenden Anhaltspunkt für die Lebensfähigkeit des Darmes. Die Einklemmungsdauer betrug in den 3 Fällen ca. 9, 7—8 und 36 Stunden.

Weitere Prüfungen müssen zeigen, ob das Verhältniss zwischen der Wiederkehr der elektrischen Erregbarkeit und der Lebensfähigkeit der abgeklemmten Schlinge, wie ich es unter gesteigerten Bedingungen beim Thier entstehen liess und beobachtete, auch auf den menschlichen Darm bei der Brucheinklemmung übertragbar ist. Unsere Beobachtungen machen dies sehr wahrscheinlich. Wesentliche Vortheile wird die Anwendung der elektrischen Reize bei eingeklemmten Brüchen deshalb mit sich bringen, weil man nun erkennen kann, welches das zu-

führende und abführende Rohr ist; so wird man sich auch besser wie bisher orientiren können, an welchem Theil der Schlinge die weitgehendste Schädigung eingewirkt hat, welche Schnürfurche die gefährlichste ist, und wie das zuführende Rohr sich verhält, und dadurch die klinischen Beobachtungen vervollständigen können, welche die Lehre von dem Mechanismus der Brucheinklemmung bestätigen müssen, ehe sie als richtig hingestellt werden kann.

Mechanismus der Brucheinklemmung.

Meine Experimente an eingeklemmten Dünndarmschlingen mit verschieden weiten Gummiringen, bei denen ich ausserhalb der Bauchhöhle die Ausbildung der circulatorischen Störungen und ihre Wirkung stundenlang beobachtete, liessen mich zugleich auch einen Einblick in den so schwierigen Mechanismus der Brucheinklemmung thun, dessen Erklärung dem Chirurgen so viele Mühe gemacht hat und noch heute nicht abgeschlossen ist. Sie zeigten, wie wichtig es war, dass Kocher[1]) den Weg des Experimentes am lebenden Thier beschritt. „Schon vor 12 Jahren", sagte Busch[2]) in seinem bekannten Vortrage am 1. Sitzungstage des 4. Chirurgencongresses, „als ich zuerst die jetzt so vielfach wiederholten Experimente beschrieb, musste ich darüber klagen, dass unsere Versuche sehr hinkten, weil wir die Bedingungen, welche in der Natur vorkommen, nur unvollkommen herstellen können".

Der Hauptfehler bei der Aufstellung der verschiedenen Theorien bestand neben manch' anderen darin, dass man das Darmrohr wie ein Gummirohr beurtheilte, dass man die physikalischen Eigenschaften eines solchen ohne Weiteres auf den Darm übertrug und dadurch lediglich nach einem Einklemmungsmodus suchte, bei welchem zunächst die physikalischen Gesetze zu ihrem Rechte kommen mussten. Man bedachte zu wenig, dass das Darmrohr ein mit einer feinen Musculatur und zahlreichen Nerven versehenes Organ darstellt, welches in eigener Weise Druckdifferenzen an irgend einer Stelle auszugleichen vermag und Reizen, die auf dasselbe einwirken, eine Wirkung folgen lässt. Mit Uebersehung dieser so wichtigen Factoren kam man dann dazu, hohe hydrostatische Druckdifferenzen anzunehmen, eine Klappen- oder Faltenbildung im Innern sehen zu wollen, die Abknickung oder Winkelstellung am abführenden Rohre zu be-

1) Kocher, Die Lehre von der Brucheinklemmung. Deutsche Zeitschrift f. Chirurgie. Bd. VIII. 1877.

2) Busch, Ueber den Mechanismus der Brucheinklemmung. Archiv f. klin. Chirurgie. Bd. XIX. 1876.

schuldigen oder endlich anzunehmen, dass eine Verschiebung der Schleimhaut gegen die Serosa den Verschluss bilden müsse. Von dem Moment, wo Kocher (l. c.) den Spritzenstempel als Druck im zuführenden Rohre ausschaltete und den Druck, wie es normalerweise geschieht, der Peristaltik überliess, musste er erkennen, dass ganz andere Momente für die Einklemmung maassgebend waren.

Die Einwände, welche von den verschiedenen Autoren gegen die einzelnen Theorien hinsichtlich der Stichhaltigkeit ihrer physikalischen Verhältnisse erhoben worden sind, sind in den Arbeiten von Busch (l. c.), Lossen[1]), Kocher (l. c.) und Reichel[2]) zur Genüge erörtert worden, hier will ich nur kurz zeigen, was die Prüfung dieser Theorien am lebenden Kaninchendarm ergiebt.

Für Experimente dieser Art eignet sich weit besser als der Hunde- und Katzendarm der Kaninchendarm, weil er eine hohe Elasticität, eine äusserst feine Wirkungsweise seiner Muskelelemente und eine grosse Empfindlichkeit für Störungen seiner Circulationsverhältnisse darbietet. Ich stellte also meine Untersuchungen, nachdem ich den Hunde- und Katzendarm für weniger geeignet gefunden hatte, vornehmlich am Kaninchen an.

„Wer den Mechanismus der Brucheinklemmung begreifen will, muss mein Experiment machen", betonte Roser[3]) von seiner Theorie. Wer aber ihre Unrichtigkeit erkennen will, dem empfehle ich, dies am lebenden Darm zu machen. Er zog bekanntlich durch einen Holz- oder Drahtring von ca. 1 cm Durchmesser eine Dünndarmschlinge, nachdem er vorher, um den Darm turgider zu machen, die Mesenterialgefässe mit Wasser gefüllt hatte. „Treibt man nun Darminhalt in dieselbe und sucht sie sofort durch Compression von ihrer Spitze her wieder zu entleeren, so sieht man eine Spannung des Darminhaltes gegen den bewegenden Ring eintreten; der entsprechende Darmtheil wird prall angefüllt; es entleert sich aber nichts durch den Ring hindurch, sondern, je mehr man drückt, desto praller wird der vor dem Ring befindliche Darmtheil. Der Darminhalt ist also in der Schlinge abgesperrt, und der Grund der Absperrung liegt nicht in der Enge des Ringes, denn dieser ist gross genug, um noch der Fingerspitze neben dem Darm Raum zu gewähren, sondern der Grund muss in einer Ventilwirkung gesucht werden, in der Formation von Falten-

1) Lossen, Die elastische und die Kotheinklemmung. Langenbeck's Archiv. Bd. XIX. 1876.

2) Reichel, Die Lehre von der Brucheinklemmung. Stuttgart 1876.

3) Roser, Zur Lehre von den Brucheinklemmungsklappen. Centralblatt f. Chirurgie. 1874. S. 562.

klappen, die man auch zu Gesicht bekommt, wenn man die Darmschlinge aufschneidet und mit klarem Wasser anfüllt." Abgesehen davon, dass, wie Busch (l. c.) schon hervorhob, durch das Experiment höchstens die Irreponibilität einer mit Inhalt gefüllten Schlinge gezeigt, aber nicht die Entstehung einer Einklemmung bewiesen würde, ist es auch leicht zu zeigen, dass eine derartige Füllung beim Thier, wenn überhaupt, nur sehr schwer möglich ist, in der Weise, dass die pralle Schlinge auch stehen bleibt, wenn der Bruchring nicht zugleich eine Raumbehinderung für den Abfluss enthält. Denn kurze Zeit nach der Aufblähung der Schlinge beginnt die Peristaltik in derselben und führt den Inhalt der Schlinge durch den Bruchring in das abführende Rohr ab. Es steht derselben ja kein Hinderniss im Bruchringe entgegen, da sie nicht, wie der Roser'sche (l. c.) Versuch es nothwendig hat, als Aussendruck auf die Spitze der kugelförmigen Schlinge wirkt, sondern da, wo sie Platz findet, durch Ringcontractionen, die beliebigen Anfang und Ende haben, die Spannung durch Weiterschieben des Inhaltes auszugleichen im Stande ist. Der Roser'sche Klappenmechanismus im Darmrohr, der als Querfaltenbildung hierbei von ihm beobachtet wurde, bildet für die Peristaltik kein Hinderniss.

Ebensowenig vermag die von Busch (l. c.) angenommene Abknickung oder Winkelstellung für die Peristaltik einen unüberwindlichen Verschluss des Darmlumens darzustellen. Die momentane Einklemmung einer ausgedehnten Schlinge unterhalb eines relativ engen Ringes gelingt sowohl durch einen Stempeldruck im zuführenden Rohr, als auch dann, wenn die Canüle im Bruchring eingebunden wird, wie es Busch versuchte, um den Druck im zuführenden Rohre auszuschalten. Aber nach der unnatürlichen Dehnung wirkt wieder die Peristaltik entlastend und abführend. Der Einwand, dass die convexe Wand so gedehnt sei, dass die Peristaltik sogleich gelähmt ist, ist desshalb hinfällig, weil mit der Aufhebung des Druckes im zuführenden Rohre auch der Druck in der Schlinge nachlässt, und die Contractionen ungehindert einsetzen können.

Das könnte eine Bestätigung der Lossen'schen Theorie sein, weil ja hier ein constant wirkender Druck im zuführenden Rohre vorausgesetzt wird. Lossen's[1]) Résumé seiner Versuche lautet: „Die Einklemmung, d. h. zunächst der Verschluss des abführenden Rohres wird herbeigeführt durch die plötzlich andrängende Wachs-, Wasser- oder Luftsäule. Ist der Verschluss einmal zu Stande gekommen, so

1) Lossen, Studien und Experimente über den Mechanismus der Bruchcinklemmung. Langenbeck's Archiv. Bd. XVII. S. 307.

giebt es keinen im Darm möglichen Druck, welcher die fest aneinandergepressten Darmwände löst. Der Verschluss des zuführenden Endes durch gesteigerten Seitendruck ist nach physikalischen Gesetzen unmöglich."

Was geschieht nun, wenn man das Lossen'sche Experiment am lebenden Thier nachahmt? Zu diesem Zwecke construirte ich Glastrichter, denen der röhrenförmige Ansatz weggenommen wurde, und deren untere oder engere Oeffnung 5, 8 oder 12 mm im Durchmesser betrug. Der Glastrichter sollte die Bauchhöhle nachahmen, an deren unterem Theil eine Oeffnung, der Bruchring, sich befand. Dabei war eine Abknickung am oberen und unteren Ende des Bruchringes möglichst vermieden. Legt man jetzt den gesammten Dünndarm sammt Mesenterium, wie derselbe gerade ist, d. h. stellenweise gefüllt und leer, in den Trichter hinein und übt auf die Gesammtmasse der Eingeweide einen plötzlichen starken Druck aus, wie es beim Menschen die Bauchpresse macht, so sieht man, wie unter starker Blähung der convexen Wand zu dem unteren Trichterloche eine Dünndarmschlinge sammt Mesenterium herausgetrieben wird. Die Stärke des Druckes bestimmt die Grösse des vorfallenden Darmtheils. Dieser Vorfall geschieht genau so, wie das Lossen'sche Experiment am Schweinedarm ihn erreichte. Das zuführende Rohr ist weit offen, füllt das Lumen des Bruchringes aus, die Schlinge ist stark gedehnt, und vom abführenden Rohr ist ein Stückchen herabgezogen worden, die Wände liegen hier fest einander an. Es fliesst kein Inhalt ab. Nachdem dieser Zustand aber eine Weile angehalten hatte, und die Folgen der starken Gewalteinwirkung, dieses hohen mechanischen Reizes nachgelassen hatten, bemerkte man im Glastrichter Contractionen am zuführenden Rohre, Anfangs meist eine das Lumen des Darmes stark verengende etwa 4—5 cm aufwärts steigende Ringcontraction, etwa so, wie man sie nach dem Reiz mit Sodakrystall oder dem faradischen Strome zu sehen bekommt, wahrscheinlich als Effect des starken mechanischen Reizes im Bruchring. Die Contraction beginnt meist innerhalb des Bruchringes, und der Inhalt des zuführenden Rohres weicht mühelos nach oben aus. Ebenso beginnt in der Schlinge eine Contraction, die vom oberen nach dem unteren Ende läuft und den Inhalt nun leicht in das abführende Rohr entleeren kann, zumal Raumbehinderung im Bruchringe nicht vorhanden ist. Die Einklemmung liesse sich nur aufrecht erhalten, wenn der Druck im zuführenden Rohre bestehen bliebe, aber ein derartiger hydrostatischer Druck, wie Lossen annimmt, ist in der That, wie das Experiment zeigt, nicht vorhanden. Da wir es ja nicht mit festen

und unverschieblichen Kothmassen zu thun haben, sondern, wie Lossen es selbst betonte, mit mehr oder minder dünnflüssigem Brei, so hindert die Spannung im zuführenden Rohre nichts, sie auszugleichen. Eine hohe Flüssigkeitssäule, die sich in der Verlängerung der Achse des Bruches aufstellt und als hydrostatischer Druck stehen bleibt, kann in der Bauchhöhle nicht vorhanden sein.

Beobachtet man längere Zeit die Bewegungen des Dünndarms beim Kaninchen, dessen Verhältnisse hinsichtlich seiner Musculatur und relativen Länge dem Menschendarm weit näher kommt, als der Katzen- und Hundedarm, weil er ebenfalls auf ein längeres Verweilen reichlicher Mengen dünnflüssigen Speisebreis eingerichtet ist, so lernt man sehr bald sehen, dass Druckdifferenzen von irgend nennenswerther Höhe, sowie starke Kräfte nicht thätig sein können, auch nicht nöthig sind. Denn die Function der Peristaltik besteht nicht etwa darin, den Inhalt schnell abwärts zu treiben, sondern ihn hin und herzuschieben, ihn in der ausgiebigsten Weise mit der Wand in Berührung zu bringen. Wo irgendwie ein leichter Überdruck entsteht, wo eine schwache Blähung des Darmlumens zu Stande kommt, wird diese sogleich spielend durch Verschiebung des Inhaltes ausgeglichen, der wie ein Federball hin und her gleitet. Und entsteht einmal eine leichte Dehnung des Darmlumens dadurch, dass der abwärts rückende Inhalt nicht ungehindert weiter fliessen kann, so wird dieselbe zunächst nicht aufrecht erhalten durch heftig nachdrängenden oder nachgetriebenen Inhalt, sondern die Druckdifferenz wird sogleich ausgeglichen dadurch, dass eine Contraction den Inhalt rückwärts schiebt, und höher gelegene Theile nachgeben. Erst wenn das Hinderniss bestehen bleibt, und das Wellenspiel durch den immer wieder ankommenden Inhalt sich oft wiederholt, so tritt allmählich in Folge der oberhalb der Stenose aufgewendeten Kraftleistung eine Ermüdung der Musculatur ein, welche eine Erweiterung des Darmlumens, eine Dehnung der Darmwand zur Folge haben muss, denn langanhaltende Kraftleistungen auszuführen, ist die Darmmusculatur nicht im Stande.

Mit dem Aufhören der Druckwirkung im zuführenden Rohre fallen aber für die Peristaltik der Schlinge alle den Abfluss hindernden Momente, wie das gefüllte zuführende Rohr im Bruchring, der dadurch hervorgerufene Verschluss des abführenden Rohres, weg, und die Dehnung der Schlinge kann sich ausgleichen. Sobald nun aber die Schlinge wieder entlastet ist, kann der Inhalt des zuführenden Rohres einströmen, und die Schlinge sich wieder füllen. Denn das ist der Effect des plötzlichen Druckes auf die Einge-

University of California LIBRARY

weide und des Durchtretens der Darmschlinge, dass sie sich nun nicht gleich wieder aus dem Bruchring herausziehen kann, solange von oben Inhalt eingeführt wird. Doch lassen wir die Experimente selbst reden.

1. Eine 12 cm lange Dünndarmschlinge wird durch einen Ring geschoben, der eine Lichte von 10 mm hat. Unterhalb des Gummiringes wird an beiden Enden der Schlinge je ein kleines Stück Seidenfaden durch die Serosa gezogen, damit die anfängliche Länge der Schlinge und der Eintritt ihrer beiden Enden in den Gummiring genau gekennzeichnet ist. Nun wird die Schlinge und die angrenzenden Dünndarmschlingen dem Dampfstrahl ausgesetzt. Da der Dünndarm zu wenig Inhalt führt, um die gewöhnlich bestehende Darmbewegung herbeizuführen, wird ca. 40 cm oberhalb der Abklemmung vermittelst einer Spritze physiologische Kochsalzlösung von 38° C injicirt und zwar immer je 10 ccm auf ein Mal, sodass man genau die Peristaltik, das Abwärtsgleiten des Inhaltes verfolgen kann, und der Darm keine abnorme Spannung der Wandungen erfährt. Dieser Inhalt wird denn auch in der gewöhnlichen Weise, wegen seiner Leichtigkeit vielleicht etwas schneller als der gewönliche Inhalt, abwärts geschoben, passirt ohne Störung den Gummiring und gelangt in die Schlinge, in welcher er zunächst bleibt. Dadurch, dass nach und nach vom zuführenden Rohr neuer Inhalt in die Schlinge gebracht wird, füllt sich dieselbe an und bläht sich auf, derartig, dass der innere Bogen der Schlinge d. h. der dem Mesenterium anliegende, seine anfängliche Länge (etwa 12 cm) beibehält, der äussere Bogen, der durch die Convexität der Schlinge gebildet wird, an Umfang zunimmt, so dass er nach $^1/_2$ stündiger Beobachtung 16 cm Länge beträgt. Die Schlinge ist nicht etwa prall sondern weich, der Inhalt durch leichten Druck leicht verschieblich. Nach $^3/_4$ Stunde ist die Schlinge soweit gefüllt, dass der äussere Bogen 20 cm lang ist. In der Schlinge bemerkt man lebhafte Peristaltik, bestehend in Wellen, die am oberen Schnürring beginnen und die ganze Schlinge in energisch das Lumen verengender Weise durchlaufen. Diese Constriction verliert an Intensität, je näher die Welle dem unteren Schnürring kommt, wo der Inhalt der Schlinge sich stärker angesammelt hat. Das Lumen der Schlinge ist also grösser am untern Ende, als am oberen, d. h. die Darmwand der Schlinge ist am unteren Schnürring gedehnter als am oberen. Nach 1 Stunde ist der äussere Umfang 22 cm, der innere 14 cm. Weder vom zuführenden noch vom abführenden Rohre ist etwas in die Einklemmung hineingezogen worden. Nach 1 Stunde und 5 Minuten entleert sich plötzlich unter deutlichem Ruck die Schlinge. Der ganze Inhalt geht ins abführende Rohr über, welches denselben schnell abführt, nachdem es bisher zusammengefallen dagelegen hatte. Unmittelbar darauf füllt sich die Schlinge wieder von oben, ihr äusserer Umfang ist 22 cm. Nur wenige Secunden später ist der Zustand, wie er vor dem plötzlichen Ruck war, wieder hergestellt.

Während das zu- und abführende Rohr auf schwachen constanten Strom an der Anode mit schnellen und energischen Ringcontractionen reagirt, ist die Reaction der Schlinge eine langsamere und weniger energische, auch die Peristaltik der Schlinge hat begonnen langsamer zu

werden. Die Wellen sind höher oben erschöpft. 1 1/4 Stunde nach der Einklemmung ist der äussere Umfang 23 cm, der innere 14 cm lang. Der Inhalt der Schlinge hat sich weiterhin in vermehrter Weise am untern Ende der Schlinge angesammelt, so dass das Darmlumen stark gebläht ist, und die Darmwand stark gedehnt erscheint. Immerhin ist hier eine noch rege Peristaltik sichtbar. Nach 1 1/2 Stunde ist der äussere Umfang 24 cm lang, der innere 14 cm.

Nach 1 3/4 stündiger Beobachtung durchlaufen intensivere Wellen den oberen Theil der Schlinge, welche das Lumen stark verengen, aber sie vermögen den Inhalt nicht in das abführende Rohr zu schieben. Die Reaction auf galvanischen Reiz ist an der Schlinge deutlich schwächer; der äussere Umfang beträgt 25 cm, der innere 15 cm. Nach kräftiger Spannung im unteren Ende hat die Schlinge wieder ruckförmig einen Theil ihres Inhaltes in das abführende Rohr abgegeben, so dass die Schlinge momentan collabirt, aber sofort wieder von oben gefüllt wird. Der äussere Umfang ging auf 23 cm zurück und betrug nach wenigen Minuten wieder 25 cm und stieg nach zweistündigem Bestehen der Einklemmung auf 26 cm, der innere erreichte eine Länge von 15 cm. Das obere Ende der eingeklemmten Schlinge hatte sich gedreht, so dass die Convexität auf dem Mesenterialansatz der Schlinge lag. Weder vom zuführenden noch vom abführenden Rohr war etwas in die Einklemmung hineingezogen worden. Die Schlinge ist prall gefüllt aber nicht hart, zeigt immer noch peristaltische Bewegungen. Die elektrische Erregbarkeit hat deutlich an Schnelligkeit und Intensität abgenommen. Das untere Ende der Schlinge ist beträchtlich stärker gedehnt als das obere und reagirt schwächer als dieses. 2 1/4 Stunde nach der Einklemmung beträgt der äussere Umfang der Schlinge 26 cm, der innere 15 cm.

Durch einen leichten Druck kann der Inhalt aus dem zuführenden Rohr in die Schlinge geschoben werden, ebenso umgekehrt. Am unteren Ende weicht der Inhalt zurück in die Schlinge, geht nicht ins abführende Rohr über.

Jetzt wird die Einklemmung in der Lage, die sie ausserhalb der Bauchhöhle gehabt hat, reponirt und das Abdomen geschlossen.

17 Stunden später wird das Abdomen wieder geöffnet und die Schlinge wieder hervorgeholt. Der äussere Umfang beträgt 20 cm, der innere 12 cm. Die Schlinge ist gefüllt, aber nicht prall und nicht hart, fühlt sich matschig an. Sie war durch zahlreiche Adhäsionen mit dem Coecum verklebt und trug reichliche Fibrinauflagerungen. In der Bauchhöhle befand sich viel trübes Transsudat. Die Farbe der Schlinge ist dunkelgrau-schwarz. Sie ist am unteren Ende stärker dilatirt als am oberen. Die Schnürfurchen sind deutlich ausgeprägt, stärker suffundirt als die übrige Schlinge, die zahlreiche Blutungen unter der Serosa hat. Das zuführende Rohr ist ebenfalls entzündet. Etwa 6—7 cm unterhalb der Abklemmung ist das Darmrohr frei von entzündlichen Erscheinungen. Es erscheint der ganze obere Theil sammt Schlinge im Begriff der Abkapselung zu sein. Auch die Peristaltik ist am abführenden Rohr lebhaft. Die Schlinge zeigt auf den faradischen Strom deutlich ganz langsam sich entwickelnde, träge Reaction, auch diejenige durch den galvanischen Strom ist langsamer und matter. Ebenso reagirt das zuführende Rohr.

Aus einer Stichöffnung, in welcher die Schleimhaut prolabirt ist, ist deutlich Darminhalt ausgetreten und hat eine Peritonitis der oberen Theile veranlasst. Die beiden Enden der Schlinge waren im Ring durch entzündliche Adhäsionen mit einander verklebt. Der Inhalt des zuführenden Rohres war auf leichten Druck nicht in die Schlinge zu schieben und umgekehrt, ebenso nicht von der Schlinge in das abführende Rohr. Durch Zug an der Schlinge konnte leicht der oberhalb der Einklemmung gelegene Theil des Dünndarmes heruntergezogen werden. Beträchtlich stärker musste der Zug sein, der die Schlinge durch den Ring zurückzog, er betrug 300 gr Gewicht.

2. Bei einem Kaninchen wird vom Medianschnitt aus der Dünndarm herausgelagert und dem Dampfstrahl ausgesetzt. Ein 10 cm langes Stück des unteren Theiles wird durch einen 12 mm weiten Glasring gezogen. Der äussere Umfang beträgt 10 cm. Die Schlinge enthält wenig Inhalt, sie wird horizontal gelagert, das zu- und abführende Rohr parallel neben einander gelegt. In dem oberen Theil des Dünndarmes wird nach Eröffnung des Darmlumens ein dünner Hartgummikatheter eingeführt und durch eine Darmklemme das Lumen verschlossen und der Katheter mitgefasst. Es mündet so der Katheter in den oberen Theil des Dünndarms. Nun wird der Darm sich selbst überlassen. Nachdem die heftigen Contractionen, die durch die mechanische Reizung entstanden sind, sich ausgeglichen haben, wird die Schlinge durch Inhalt, der von peristaltischen Bewegungen abwärts getrieben wird, leicht gefüllt, ihre Contractionen führen denselben ohne Mühe ab. Sehr bald bekommt das zuführende Rohr im Glasring die Ueberhand und legt das abführende Rohr an die Wand des Ringes an. Inhalt fliesst zu. Dann wird das Lumen beider gleich weit im Ringe. Inhalt fliesst zu und ab. So wechseln die Raumverhältnisse, aber das zuführende Rohr hat im Durchschnitt doch ein grösseres Lumen als das abführende. Indessen füllt sich die Schlinge langsam und allmählig. Sie zeigt peristaltische Wellen, die aber nicht so energisch sind, wie die des zuführenden Rohres. Der untere Theil der Schlinge ist ein wenig stärker gefüllt als der obere Theil, und die peristaltischen Bewegungen am oberen Ende der Schlinge sind reger als die am unteren. Es besteht dabei im Glasring keine sichtbare Raumbeengung, keine sichtbare Beeinträchtigung der Circulation, die Arterien des Mesenteriums der Schlinge pulsiren deutlich, die Venen sind nicht mehr gefüllt als am freien Darm. Nach 1 1/4 Stunde ist der äussere Umfang der Schlinge auf 12 cm gestiegen. Die Füllung der Schlinge geht langsam weiter. Manchmal zeigt die Schlinge stärkere Contractionen, dann wieder schwächere. Eine Raumbehinderung am zuführenden Rohr ist nicht vorhanden, dasselbe ist in viele Querfalten gelegt.

Nach 1/2 Stunde beträgt der Umfang der Schlinge 13 cm. Im Bruchring besteht keine Raumbeengung, man kann ohne fast die Darmwände zu berühren, einen dünnen Nélaton Nr. 12 durchführen.

Nach 3/4 Stunde werden am oberen Dünndarmende 10 ccm Wasser in den Dünndarm gebracht, den die Peristaltik abwärts treibt. Dasselbe gelangt in die Schlinge, deren Peristaltik ungehindert functionirt. Das abführende Rohr ist nicht verlegt, seine Achse befindet sich in der Verlängerung des unteren Theiles der Schlinge. Der äussere Umfang be-

trägt nach 3/4 Stunde 14 cm, nach 1 Stunde 14 1/2 cm. 30 Minuten nach der ersten Injection von Wasser werden abermals 10 ccm nachgegeben und abwärts geführt.

Die Schlinge ist jetzt soweit gefüllt, dass sie leicht prall erscheint, aber ganz weich ist. Die Peristaltik am zuführenden Rohr ist auch jetzt noch stärker als die in der Schlinge. Nach 1 1/4 Stunde beträgt der äussere Umfang der Schlinge 15 1/2 cm, sie ist prall gefüllt. Die peristaltischen Bewegungen der Schlinge erscheinen heftiger, gewaltsamer, mühsamer, dabei ist die Peristaltik am oberen Theil derselben heftiger als am unteren, und der untere Theil erscheint gefüllter. Die elektrische Erregbarkeit des unteren Theiles der Schlinge ist schwächer, als die des zu- und abführenden Rohres, und auch des oberen Theiles der Schlinge. Insbesondere ist eine Differenz in der Erregbarkeit des zuführenden Rohres und des übrigen freien Darmes nicht vorhanden. Nach 1 1/2 Stunde ist der äussere Umfang der Schlinge auf 16 cm gestiegen. Dieselbe ist deutlich gebläht, die Bewegungen bestehen in leichten Ausdehnungen der Wand und oberflächlichen Contractionen. Die Circumferenz des Darmes beträgt 4 1/4 cm gegen 3 1/2 cm am zuführenden Rohre, die Länge des äusseren Bogens der Schlinge nach 1 3/4 Stunden 17 cm. Dieselbe ist deutlich blasser als die freien Darmtheile. Alle 1/2 Stunde waren 10 ccm Wasser in den oberen Theil des Dünndarms nachgefüllt worden. Nach zweistündiger Beobachtung war der äussere Umfang der Schlinge von 10 cm auf 17 1/2 cm gestiegen, die Schlinge stärker gefüllt als das zuführende Rohr, eine Raumbeengung im Bruchinhalt war nicht vorhanden. Die Peristaltik der Schlinge deutlich, aber weniger energisch als am zuführenden Rohr, die elektrische Erregbarkeit der unteren Theile der Schlinge abgeschwächt. Die Farbe derselben heller, blässer, nur die Venen scheinen stärker gefüllt, die Pulsation der Arterien am Mesenterialansatz nicht so deutlich. Jetzt wird die weitere Zufuhr von Inhalt sistirt, und die Schlinge sich selbst überlassen. Nach 1/2 Stunde ist das Bild ein ganz anderes. Die Schlinge zeigt lebhafte Peristaltik, die straffe Füllung ist gewichen, die helle Farbe ebenfalls; es zeigen sich leichte Querfaltenbildung, der äussere Umfang der Schlinge 13 cm gross; die Gefässe pulsiren lebhaft. Eine Stauung des Inhaltes ist nicht vorhanden.

3. Bei einem Kaninchen wird vom Medianschnitt aus eine lange Dünndarmschlinge herausgelagert und dem Dampfstrahl ausgesetzt. Nachdem die starken Einschnürungen vorüber sind, die infolge der mechanischen Reizung zu Stande gekommen sind, und der Darm seinen normalen Füllungsgrad und Peristaltik wiedererlangt hat, wird ein 10 cm langes Darmstück durch einen 1 cm breiten Glasring gezogen, der eine Lichte von 12 mm hat. Die Schlinge ist in dem Ringe leicht hin- und herziehbar, und die Einklemmung leicht lösbar. Die Enden der Schlinge werden je durch ein Seidenfädchen markirt, das durch die Serosa gezogen wird. Dann überlässt man die Schlinge und den übrigen Darm sich selbst. Durch den Glasring lässt sich im Dampfstrahl fortwährend beobachten, wie sich das zu- und abführende Ende verhält. Der äussere Umfang der Schlinge betrug 11 cm. Die Inhalt führende Schlinge füllt sich sehr bald reichlicher an und zeigt normale Peristaltik. Das zu- und abführende Rohr werden so gelagert, dass sie nebenander liegen, also keinerlei Ab-

knickung erfahren, und dass das abführende Rohr noch leicht nach abwärts gerichtet ist. Nachdem etwa 1/4 Stunde lang die peristaltischen Bewegungen normal waren, sodass der Inhalt der Schlinge abfliessen konnte, bald das zuführende, bald das abführende Rohr im Glasring das grösste Volumen hatte, werden die Contractionen der Schlinge allmählig stärker. 30 cm oberhalb der Abklemmung wird eine bei 32° C ungefähr erstarrende Gelatinelösung, die roth gefärbt war, in Portionen von 5 ccm in den Darm gespritzt. Durch die Peristaltik wird dieselbe leicht abwärts geführt und gelangt in die Schlinge, deren äusserer Umfang nach 1/4 Stunde 13 cm beträgt. Das Lumen der Schlinge ist gefüllt. Die Contractionen der Schlinge, welche anfangs leicht und schnell waren, werden intensiver, verlaufen aber oft resultatlos, indem sie den Inhalt nicht durch den Glasring bringen, da das zuführende Rohr ausgedehnt ist. Ist dies gerade nicht der Fall und kommt eine Contraction der Schlinge zum Glasring, so wird ein Theil des Inhaltes abgeführt. Nach 1/2 Stunde ist der äussere Umfang der Schlinge 16 cm lang. Die Schlinge stärker gefüllt. Nun erfolgt die Abgabe des Inhaltes in grösseren Zwischenräumen. Die Schlinge holt zu starken Contractionen aus, und plötzlich entleert sich der ganze Inhalt der Schlinge, nachdem sich die Darmwand stark ausgedehnt hatte, mit einem Ruck, sodass das zuführende Rohr im Glasring zusammengedrückt wird. Der Umfang verkleinert sich momentan, um durch den einströmenden Inhalt sogleich wieder gefüllt und auf das alte Volumen ausgedehnt zu werden. Die Peristaltik lässt in der Schlinge hinsichtlich der Häufigkeit der Contractionen nach, das Lumen des abführenden Rohres ist im Glasring länger durch das Inhalt führende obere Rohr zusammengedrückt. Nach 1/2 stündigem Bestehen der Einklemmung sind die Reactionen der Schlinge auf elektrische Reize deutlich abgeschwächt. Namentlich das untere Ende der Schlinge, welches stärker ausgedehnt ist, als das obere, zeigt langsame, träge und oberflächlich verlaufende Reactionen. Der obere Theil der Schlinge setzt die Contractionen typisch an, kann sie aber nur schwach d. h. das Darmlumen nur wenig verengend durchführen. Ebenso reagirt das zuführende Rohr in Folge der Ausdehnung langsamer. Das obere Ende der Schlinge zeigt noch nach 3/4 stündiger Abklemmung leichte peristaltische Bewegungen; unmittelbar oberhalb des Glasringes bewegt sich das zuführende Rohr in Folge der Ausdehnung nicht mehr, aber etwa 5 cm oberhalb der Abklemmung sieht man energische Peristaltik. Die Verschiebung der Inhaltsverhältnisse kann durch leichten Druck geändert werden, kehrt aber sofort in die alte Lage zurück. Nach 1 Stunde ist in der Schlinge keine Bewegung mehr vorhanden, das abführende Rohr im Glasring durch das zuführende Rohr fest zusammengedrückt, die Schlinge gedehnt, prall gefüllt, das zuführende Rohr offen, communicirend durch den Glasring mit der Schlinge, ebenfalls bewegungslos und gedehnt. Die Ausdehnung erstreckt sich darmaufwärts etwa 6—7 cm. Oberhalb derselben zeigt derselbe lebhafte Peristaltik. Die Stase des Inhaltes ist vollendet. Jetzt wird das ganze herausgelagerte Darmstück schnell mit dem Mesenterialansatz resecirt und in kalte Formalinlösung gelegt, wobei die Gelatine erstarrt, und dadurch die Volumenverhältnisse fixirt werden.

Ich liess also eine Dünndarmschlinge durch einen relativ weiten Bruchring treten, der einen Verschluss der Darmlumina, wie bei der elastischen Einklemmung, nicht herbeiführte, und doch kam die Stauung des Darminhaltes bis zur völligen Stase und die Lähmung der Schlinge zu Stande, wenn ich nur dafür sorgte, dass im Dünndarm oberhalb der Einklemmung Inhalt vorhanden war, welchen die Peristaltik abwärts führen konnte. Wir sahen, dass zum Zustandekommen einer Kothstauung in einer vorgefallenen Schlinge vor allem ein so hinreichend gefüllter Dünndarm gehörte, dass die Schlinge im Bruchsack lahm gelegt werden konnte. Auf diese Bedingung für die Kothstauung hat auch Kocher (l. c.) deutlich hingewiesen und es durch einige Experimente am Kaninchen in schöner Weise zeigen können. Thiere, bei denen er eine Dünndarmschlinge durch einen relativ weiten Bruchring zog, gingen an der Einklemmung, die sie lange symptomlos ertragen hatten, erst dann zu Grunde, nachdem sie mehrere Tage lang reichliche Kleefütterung erhalten hatten. Wir sahen, wie eine beginnende Kothstauung dadurch rückgängig wurde, dass die Zufuhr aufhörte, sodass eine Kothstase nicht zu Stande kam. Wir sahen weiter, wie durch die Behinderung am abführenden Rohre, welche nur eine leichte Beeinträchtigung der freien Passage bildete, das Lumen der Schlinge allmählich gedehnt wird, wie die Kraft der Peristaltik nachlässt und wie mit der Dehnung der Darmwand auch die Circulationsverhältnisse derselben mangelhafter werden. Dann schien ein Zustand zu kommen, wo die Darmmusculatur, vielleicht sich den veränderten Circulationsbedingungen anpassend, noch einmal zu kräftigen Contractionen ausholte, die Spannung in der Schlinge auch aufheben konnte, aber es waren die letzten gewaltsamen Anstrengungen dieses Organs vor der völligen Erschöpfung. Das konnte ich ja auch durch das Nachlassen der elektrischen Erregbarkeit direct nachweisen. Es ist also die am abführenden Ende allmählich eintretende Lähmung der Schlinge, welche eine Kothstauung bis zur völligen Stase herbeiführt, und Kocher hatte vollkommen Recht, wenn er behauptete, „die Kothstauung beginnt also da, wo die Peristaltik gelähmt zu werden anfängt". Ohne Weiteres wird verständlich, warum ich bei dem 3. oben mitgetheilten Fall von 36stündiger Einklemmungsdauer die untere Hälfte der Schlinge vollkommen gelähmt fand, während die obere Hälfte noch reactionsfähig war.

Wie nun weiterhin die secundären pathologischen Veränderungen vor sich gehen und sich ausbilden müssen, das braucht hier nicht erörtert zu werden, ist zum grössten Theil von Kocher

beschrieben worden und kann auch direct bei meinen Experimenten beobachtet werden.

Einige Schwierigkeiten hat die Vorstellung gemacht, wie aus der Kothstauung eine Kotheinklemmung, d. h. Irreponibilität des Schlingeninhaltes werden kann. Um dies zu sehen, braucht man das Experiment nur weiter fortzusetzen. Man beobachtet dann, wie nach der Lähmung des unteren Theiles auch der obere Theil der Schlinge nachträglich ausgedehnt wird und ebenso das zuführende Rohr nach Erlahmung der Peristaltik oberhalb des Bruchringes, während das im Bruchcanal liegende Stück des Darmrohres sich über das Lumen des Bruchringes nicht ausdehnen kann. Auch vollführt der obere Theil der Schlinge, um Raum zur Ausdehnung zu gewinnen, eine Drehung um seine Axe in eine Ebene, die etwa senkrecht zur Ebene liegt, welche die Schlinge einnimmt. Es entsteht dadurch eine mehr oder weniger scharfe Einknickung oder Einschnürung im Bruchring, wodurch das Lumen des Darmrohres allmählich ganz verschlossen und bei einem unzweckmässigen Repositionsversuch eher noch fester abgeschlossen als geöffnet wird. Dieser Modus der Kothstauung und Einklemmung lässt sich unter Berücksichtigung der Differenzen auch auf den Menschendarm übertragen. Nur muss man dabei in Rücksicht ziehen, dass eine so hohe Motilität des Darmes beim Menschen nicht besteht, dass ein so schneller und leichter Ausgleich aller Druckdifferenzen nicht möglich ist, wie es ja auch schon aus der verschieden schnellen Reactionsfähigkeit des menschlichen Darmes auf elektrische Reize entnommen werden muss. Hier geschieht alles viel langsamer, die Dehnung der vorgefallenen Schlinge bis zur Lähmung, das Einsetzen der Peristaltik, sowie die Ausgiebigkeit und Intensität ihrer Wirkung. Auch die Stärke der Hindernisse muss proportional höher angesetzt werden. Deshalb wird es z. B. wohl auch nicht zu einer ruckweisen Entleerung der Schlinge nach vorheriger Dehnung kommen können. Hier wird das Wellenspiel entsprechend träger ausfallen und auch eine entsprechend geringere Wirkung für die Entleerung der Schlinge zur Folge haben.

Die Vorgänge bei der elastischen Einklemmung sind, wie es auch die klinische Erfahrung bestätigt, im Beginn derselben völlig andere. „Wenn hier unter Einfluss einer plötzlichen Raumbewegung im Abdomen ein Stück Darm mit Gewalt durch eine elastische nachgebende Oeffnung hindurch gepresst wird, so kann der Darm nicht gefüllt sein, oder sein Inhalt wird beim Durchtritt durch die Bruchpforte noch zurückgestreift.“ Das ist einer der wichtigsten Unter-

schiede, die Kocher (l. c.) hervorgehoben hat, für beide Einklemmungsarten. Die Erwägung, dass der vorgetriebene Darm leer ist oder nur minimale Mengen Koth enthalten kann, haben wohl die meisten Autoren als die natürliche anerkannt, aber sie war nicht recht in Einklang mit der klinischen Erfahrung zu bringen, nach welcher schon kurze Zeit nach der Einklemmung die Schlinge gefüllt zu sein schien oder gefunden wurde.

Wie ich schon oben ausgeführt habe, erfolgt die Transsudation, die Blutung sowie die Secretion reichlicher Mengen Schleimes bei Circulationsbehinderungen am Kaninchendarm in das Darmlumen in überraschend schneller Weise in einer solchen Menge, dass das Lumen ganz angefüllt ist und von einem Pfropf obturirt wird, welcher nach der Lösung eine Behinderung der Passage so lange bildet, bis derselbe durch die Peristaltik zertheilt, von der Darmwand losgelöst und fortgeführt wird.

Einige Versuche zeigten dies deutlich:

1. Bei einem Kaninchen wird eine $12\frac{1}{2}$ cm lange Dünndarmschlinge durch einen $\frac{1}{2}$ cm breiten Gummiring von 5 mm Lichte durchzogen. Die Schlinge ist anfangs leer, füllt sich aber bald und vergrössert ihren Umfang. Am zuführenden Rohr ist eine lebhafte Peristaltik wahrnehmbar. Nach 5 Minuten hat die Schlinge schon einen Umfang von $16\frac{1}{2}$ cm, die Gefässe des Mesenterialansatzes pulsiren deutlich, aber sie pulsiren schwächer als die des freien Mesenteriums. 10 Minuten nach der Abklemmung ist das zuführende Rohr deutlich leicht gebläht, reagirt aber wie das abführende Rohr auf elektrische Reize normal, die Schlinge dagegen deutlich langsamer und weniger energisch. Der Umfang derselben ist auf 18 cm gestiegen, die Peristaltik besteht bloss in leichten Contractionen, die eine Verschiebung des Inhaltes nicht mehr zu Stande bringen. Die Peristaltik ist im zuführenden und abführenden Rohre recht lebhaft. 15 Minuten nach der Einklemmung reagirt die Schlinge bloss noch mit ganz leichten Einziehungen auf elektrischen Reiz, der Umfang ist 18 cm. Die Gefässe des Mesenteriums pulsiren nicht mehr, neben ihnen finden Blutaustritte statt, die Venen sind stärker gefüllt. Weder vom zuführenden noch vom abführenden Rohr wurde ein Theil des Darmes in die Einklemmung hineingezogen. Nach $1\frac{1}{2}$ Stunden haben sich deutlich die Folgezustände der venösen Stase entwickelt. Die blutige Imbibition des Mesenteriums ist etwa 2 mm breit beiderseits von den Gefässen, sowie am Mesenterialansatz, die Farbe der Schlinge ist leicht bläulich, ihr Lumen gefüllt, leicht prall, die Darmwand gedehnt. Der Umfang der Schlinge ist von $12\frac{1}{2}$ auf $18\frac{1}{2}$ cm gestiegen. Die Peristaltik in ihr ist erloschen, die elektrischen Reize vermögen nur hie und da leichte Zuckungen auszulösen; das zu- und abführende Rohr reagiren normal, zeigen Peristaltik. Das zuführende Rohr ist gebläht, aber nicht gelähmt. Jetzt wird der Gummiring durchgeschnitten, in dessen Lichte eine wesentliche Raumbeengung nicht stattgefunden hatte. Sogleich nach der Lösung

beginnen leichte peristaltische Wellenbewegungen am oberen und unteren Ende der Schlinge aufzutreten. 5 Minuten später beginnen die Gefässe in den oberen Theilen des Mesenteriums der Schlinge wieder Pulsation zu zeigen, die Farbe der Schlinge hellt sich ersichtlich auf und die peristaltischen Bewegungen werden stärker, aber es geht aus dem zuführenden Rohr noch kein Inhalt in die Schlinge. Die elektrische Erregbarkeit der Schlinge ist normal, die Schnürfurchen haben sich bis auf die normale Lichtweite erweitert. Jetzt wird die Schlinge schnell resecirt, aufgeschnitten und der Inhalt aufgefangen. Er bildet einen der Länge der Schlinge entsprechenden Pfropf, bestehend aus Blut, Schleim und Koth. Er haftet der Wand ziemlich fest an, zerfällt ausgeschält nicht und wiegt ca. 4 g. Ausgelaugt zeigt er, dass er aus ganz wenig Koth besteht, und das Uebrige Blut mit Schleim ist.

2. Bei einem Kaninchen wird eine 7 cm lange Dünndarmschlinge durch einen Gummiring von 5 mm Lichte hindurchgezogen. Die Schlinge ist leer und gefaltet, sie reagirt normal, ebenso das zuführende und abführende Rohr. Die Schlinge sitzt so fest in dem Bruchring, dass nur ein straffer Zug die Einklemmung lösen kann. Nach dem Nachlassen der Reizwirkung zeigt sich in dem abgeklemmten Darmstück rege Peristaltik und beginnende Anfüllung der Schlinge. Nach 5 Minuten wird die Einklemmung durchgeschnitten, das Lumen derselben wird sogleich auf 2 mm erweitert, die Gefässe des Mesenteriums pulsiren, die Schlinge zeigt Peristaltik, aber es geht kein Inhalt vom zuführenden Rohr in die Schlinge, und keiner aus derselben in das abführende Rohr. Dann wird der Ring ganz weggenommen, aber es geht immer noch kein Inhalt in die Schlinge, obwohl das zuführende Rohr genügend enthält und Peristaltik zeigt. Die Schlinge wird längs der Convexität aufgeschnitten, sie ist angefüllt mit einem das ganze Darmlumen ausfüllenden Pfropf, der theilweise noch an der Schleimhaut festhaftet. Er besteht aus geringen Mengen Koth, grösstentheils aus Schleim und Blut.

Dass vom zuführenden Rohre aus ein Eintritt von Darminhalt bei der Einklemmung niemals erfolgt, bei welcher die Raumbehinderung im Bruchring so weit ging, dass beide Rohre eben verschlossen waren, konnte sehr einfach nachgewiesen werden.

Wenn ich eine Dünndarmschlinge von etwa 12—15 cm Länge durch einen Gummiring zog, der eine Lichte von 6 oder 7 mm hatte, so lagen die beiden Darmlumina sammt dem Mesenterium so wenig gedrückt neben einander im Bruchring, dass sie leicht hin und her geschoben werden konnten. Das Lumen in beiden Darmschenkeln war durch ein Zusammenlegen der Wände eben aufgehoben, aber die einklemmende Gewalt war so gering, dass sie gerade ausreichte, das Auseinanderfallen der Darmwände zu verhüten. Liess ich jetzt durch die Peristaltik blaugefärbte Flüssigkeit abwärts treiben, so trat auch nicht ein Tropfen in die Schlinge, die sich selbständig in der angegebenen Weise füllte. Es trat auch keine festere Einkeilung im Bruchring ein, sondern der Verschluss kam einfach dadurch zu Stande, dass

das Lumen sich nicht erweitern konnte. und die Kraft fehlte, das abführende Rohr sammt Mesenterialansatz vielleicht gewaltsam im Bruchring zusammenzupressen. Nahm ich einen etwas engeren Ring, der eine Lichte von 5 mm im Durchmesser hatte und der auf die Darmwand eine leichte Compression ausübte, füllte das zuführende Rohr und schnitt nun den Ring sogleich wieder durch, so erweiterte er sich um 2 mm. Die pulsirenden Gefässe des Mesenteriums erschienen in dem freien Raum, aber es ging kein Inhalt vom zuführenden Rohr ab. Es fehlte also auch die nöthige Kraft, diesen schmalen Gummiring um ein weniges auseinander zu drücken, nachdem die Compression der Gefässe und des Mesenteriums ausgeglichen war. Nahm ich aber einen Ring von 8—9 mm Lichte, der also das Darmlumen nicht vollvollständig verschloss, so trieb die Peristaltik Inhalt in die Schlinge, wonach dann eine Kotheinklemmung in der geschilderten Weise zu Stande kam. Die Durchschnitte durch die Bruchringe sammt der Schlinge, sowie oberhalb und unterhalb des Ringes liessen nirgends eine Faltenbildung oder Verschiebung erkennen. Es sind also die Druckverhältnisse im Bruchring minimale, und ich kann aus den Erfahrungen meiner Experimente Kocher (l. c.) nur Recht geben, wenn er seine Studien über die Brucheinklemmung mit der Ueberzeugung schloss: „Selbst bei Strangulation ist die anfängliche Umschnürung, welche das Lumen des Darmes an der Einklemmungsstelle verlegt, eine geringgradige; ebenso ist bei Incarceration und Obturation die Spannung im Darm, welche die Einklemmung vollendet, durchaus keine hochgradige. Es erwahrt sich vielmehr auch hier das Naturgesetz grösster Wirkung durch kleinste Kräfte."

Die Durchgängigkeit der Darmwand für die Mikroorganismen.

Die Eigenschaft der äusseren Haut, ein Schutz gegen das Eindringen pathogener Mikroorganismen zu sein, wurde früher allgemein auch der Schleimhaut des Verdauungscanals zugesprochen; auch sie sollte, so lange die Epitheldecke unverletzt war, eine Invasion von Keimen hintanhalten können.

Eine Reihe von Untersuchungen und Entdeckungen, die besonders das letzte Jahrzehnt gezeitigt hat, scheinen diese Annahme in Frage gestellt zu haben. War es zunächst Ribbert[1]) und gleichzeitig und unabhängig von ihm Bizzozero[2]) gelungen, in den Follikeln des

1) Ribbert, Ueber das Vorkommen von Spaltpilzen in der normalen Darmwand des Kaninchens. Deutsche med. Wochenschrift. 1885. Nr. 40. S. 843.

2) Bizzozero, Ueber das constante Vorkommen von Bakterien in den Lymphfollikeln des Kaninchendarms. Centralbl. f. d. medic. Wissenschaft. 1885. Nr. 45. S. 801.

Processus vermiformis und Sacculus rotundus an der Einmündung des Blinddarmes bei normalen Kaninchen unter dem intacten Epithel jederzeit zahlreiche Spaltpilze verschiedener Form und Art mikroskopisch nachzuweisen, so konnte eine Anzahl Beobachter, wie Malvoz[1]), von Klecki[2]), Sordoillet[3]), auf Grund ihrer experimentellen Untersuchungen über das Bacterium coli commune die Ueberzeugung gewinnen, dass die Darmwand, auch ohne dass eine erkennbare Läsion des Epithels vorhanden war, durchlässig für Keime sei und eine Infection vom Darmcanal aus ermögliche. Ja, Sordoillet hielt schon eine einfache Ernährungsstörung für ausreichend.

Als nun vollends Nocard[4]), Porcher und Desoubry[5]) fanden, dass schon 3—4 Stunden nach der Mahlzeit besonders bei fettreicher Nahrung der Chylus und das Pfortaderblut bei Hunden stets zahlreiche entwicklungsfähige Keime enthielte, war man geneigt, die bisher allgemein gültige Annahme von der Undurchlässigkeit der Schleimhaut ganz aufzugeben und eine Invasion der Keime vom Darmcanal aus, eine Darmsepsis zur Erklärung einer Reihe von Infectionen besonders der sogenannten kryptogenetischen Septicaemie heranzuziehen.

Gestützt wurde diese Anschauung durch die Befunde von Würtz und Hudelo[6]), welche durch hohe Alkoholdosen eine Congestion des intestinalen Gefässsystems hervorriefen und in 50 Proc. der Fälle Darmbakterien 1—2 Stunden nach der Tödtung des Thieres in der Peritonealhöhle nachwiesen, sowie durch die Entdeckung von Béco[7]), dass bei langsamer Vergiftung der Thiere durch Arsen, Cantharidin etc. das Bacterium coli commune in die Darmwand einzudringen vermag.

Bestätigend konnten auch die Erfahrungen über die agonale

1) Malvoz, Le bacterium coli commune comme agent habituel des péritonites d'origine intestinale. Arch. de méd. expér. 1891. p. 593.

2) v. Klecki, Recherche sur la pathogénie de la péritonite d'origine intestinale. Annales de l'Institut Pasteur. 1895. T. IX. p. 710.

3) Sordoillet, Péritonite sans perforation et bacterium coli commune. Paris 1893.

4) Nocard, Influence des repas sur la pénétration des microbes dans le sang. Semaine médic. 1895. No. 8. p. 63.

5) Porcher u. Desoubry, De la présence de microbes dans le chyle normal chez le chien. Compt. rend. de la Soc. de Biolog. 1895. p. 101.

6) Würtz u. Hudelo, De l'issue des bactéries intestinales dans le péritoine et dans le sang pendant l'intoxication alcoolique aiguë. Compt. rend. de la Soc. de Biol. p. 51. 1895.

7) Béco, Étude sur la pénétration des microbes intestinaux dans la circulation générale pendant la vie. Annales de l'Inst. Pasteur. 3. p. 155. 1895.

und postmortale Einwanderung des Bact. coli commune in die Organe wirken, wie sie von Achard und Phulpin[1]), Hauser[2]), Chvostek und Egger[3]) gemacht wurden. Birch-Hirschfeld[4]) unterzog jüngst diese Verhältnisse einer sorgfältigen Nachprüfung und fasste die Ergebnisse, die nach dieser Richtung hin gewonnen wurden, mit sehr verständiger Reserve in einer Schlussübersicht in dem Satze zusammen: „Ein Eindringen des Bact. coli commune in innere Organe während des Lebens ist bei intactem Darm unwahrscheinlich; doch ermöglichen anscheinend schon pathologische Veränderungen geringen Grades, vor allem eine Läsion des Darmepithels, die Einwanderung von Colibakterien in die tieferen Gewebslagen, selbst ein Durchdringen derselben durch die Darmwand."

Weitere wichtige Anhaltspunkte für die leichte Durchgängigkeit der Darmwand mussten die Ergebnisse der experimentellen Bruchwasseruntersuchungen abgeben und die von Boennecken[5]), Tietze[6]), Schloffer[7]) und Arnd[8]) aufgestellte Behauptung, dass schon bei leichten Circulationsstörungen der Darmwand im Bruchwasser Keime nachweisbar werden.

Andererseits war zu bedenken, dass Ribbert (l. c.) und Bizzozero (l. c.) bei ihren Befunden nicht verfehlt hatten, hervorzuheben, dass sie die Keime unter dem Darmepithel nur an dem angegebenen Orte, sonst nirgends im Darmcanal und auch bei keinem anderen Thiere gefunden hatten, und dass in den tieferen Schichten

1) Achard u. Phulpin, Contribution à l'étude de l'envahissement des organes par les microbes pendant l'agonie et après la mort. Archiv de Med. expér. t. 7. p. 25. 1895.

2) Hauser, Bakterienbefunde bei Leichen. Zur Frage der Verwendbarkeit postmortaler Bakterienbefunde. Zeitschrift f. Heilkunde. Bd. XVIII. Heft 5/6. S. 421.

3) Chvostek u. Egger. Ueber die Invasion von Mikroorganismen in der Blutbahn während der Agone. Wiener klin. Wochenschr. 1896. Nr. 3.

4) Birch-Hirschfeld, Zur Beurtheilung des Bacterium coli commune als Krankheitserreger. Inaug.-Dissert. Leipzig 1896.

5) Boennecken, Ueber Bakterien des Bruchwassers eingeklemmter Hernien und deren Beziehung zur peritonealen Sepsis. Virchow's Archiv. Bd. CXX. Heft I. 1890.

6) Tietze, Klinische und experimentelle Beiträge zur Lehre von der Darmincarceration. Breslau 1894.

7) Schloffer, Bakteriologische Bruchwasseruntersuchungen mit Rücksicht auf die, die Brucheinklemmung complicirende Pneumonie. Beiträge z. klin. Chirurgie. Bd. XIV. Heft 3. S. D 13.

8) Arnd, Ueber die Durchlässigkeit der Darmwand eingeklemmter Brüche für Mikroorganismen. Mittheil. aus Klin. u. med. Instit. der Schweiz. I. Reihe. 4. Heft. Basel 1893.

der Follikel Bilder anzutreffen waren, die auf einen Untergang dieser Keime schliessen liessen. Zudem konnte Manfredi[1]) nachweisen, dass diese im Processus vermiformis mikroskopisch auch für ihn sichtbaren Mikroorganismen auf dem gewöhnlichen Nährboden nicht zur Entwicklung gebracht werden konnten.

Dagegen sprachen weiterhin die Versuche von Meissner[2]), später von Hauser[3]) und Fodor[4]), durch welche in umfassender und in allen Anforderungen der bakteriologischen Technik genügender Weise erwiesen wurde, dass im lebenden Gewebe gesunder Thiere entwicklungsfähige Mikroorganismen nicht vorhanden seien, sowie die Befunde von Forster[5]) und Gaertner[6]), weiterhin Presuhn[7]), welche das Fleisch geschlachteter Thiere auf seinen Gehalt an Keimen untersuchten und nur in den oberflächlichen Schichten Mikroorganismen nachweisen konnten, obwohl es bei dem Transport an der Oberfläche stark verunreinigt worden war; endlich die Untersuchungen Arnold's[8]), nach denen er eine Resorption corpusculärer Elemente wie Kohlepartikelchen vom Darm aus in Abrede stellen musste.

Endlich haben die im Flügge'schen Institut angestellten Nachprüfungen der Ergebnisse über die Resorption von Keimen während der Verdauung das Gegentheil ergeben, Neisser[9]) und später Opitz[10]) zeigten, dass der Chylus und die Mesenterialdrüsen stets keimfrei sind.

Aber auch die pathologisch-anatomische Erfahrung war nicht so recht mit der leichten Durchlässigkeit in Einklang zu bringen.

1) Manfredi, Sulla presenza di batteri morti nei follicoli dell' intestino di coniglio. Giornale internazionale delle scienze mediche. 1886. fasc. IV. p. 318.

2) Meissner, Deutsche Zeitschr. f. Chirurgie. Bd. XIII. S. 168.

3) Hauser, Ueber das Vorkommen von Mikroorganismen im lebenden Gewebe gesunder Thiere. Archiv f. experiment. Patholog. u. Pharmakologie. Bd. XX. 1885. S. 162.

4) Fodor, Bakterien im Blute lebender Thiere. Archiv f. Hygiene. Bd. IV. S. 129. 1886.

5) Forster, Ueber die Entwickelung von Bakterien bei niederen Temperaturen. Centralblatt für Bakterologie. Bd. XII.

6) Gaertner u. Basenau, Ueber eine im Fleisch gefundene infectiöse Bakterie. Archiv f. Hygiene. Bd. XX. 1894.

7) Presuhn, Zur Frage der bakteriologischen Fleischbeschau. Diss. inaug. Strassburg 1898.

8) Arnold, Untersuchung über Staubinhalationen und Staubmetastasen. Leipzig 1885.

9) Neisser, Ueber die Durchgängigkeit der Darmwand für Bakterien. Zeitschrift f. Hygiene. Bd. XXII. Nr. 1, S. 12.

10) Opitz, Beiträge zur Frage der Durchgängigkeit von Darm und Nieren für Bakterien. Zeitschr. f. Hygiene. Bd. XXIX. 1898.

Heubner[1]) hatte selbst bei schweren Darmerkrankungen in der Darmwand keine Keime finden können, Oker Blom[2]) sah sie nur bei stark geschädigter Wand, Ritter[3]) und Tietze (l. c.) nur in gangränösen Darmtheilen, und endlich konnten Bosc und Blanc[4]) nur bei Epithelverlust und Nekrose mit Hämorrhagien Mikroorganismen in der Mucosa und Submucosa nachweisen. „La recherche des microbes dans la paroi montre que lorsque les lésions sont légères, sans desquamation épithéliale, on ne constate aucun microorganisme, ni dans les tuniques, ni à la surface du péritoine. S'il y a desquamation épithéliale et nécrose de la muqueuse, on trouve des bactéries dans la muqueuse, la sous-muqueuse, à la surface du péritoine, dans les vaisseaux."

Nach wie vor bilden aber die Ergebnisse der experimentellen Bruchwasseruntersuchungen einen wichtigen und festen Stützpunkt für die Annahme der leichten Durchlässigkeit der Darmwand für Mikroorganismen, und doch sind die Untersuchungen des Bruchwassers menschlicher Hernien, sowie des durch künstliche Incarceration beim Thiere gewonnenen, in ihren Resultaten nichts weniger als überzeugend, weil diese vor allem ungewöhnlich grosse Differenzen bieten. Während einige Beobachter niemals Keime im menschlichen Bruchwasser auffinden konnten — Rovsing[5]), Ziegler[6]) — andere wie Garré[7]), Tavel und Lanz[8]) nur in ganz wenigen Fällen, vermochte Brentano[9]) in 67 Proc. seiner Fälle Bakterien zur Entwicklung zu bringen und Boennecken (l. c.) gar in allen. Es schwankte also der Keimgehalt in den weitesten Grenzen von 0 – 100 Proc. Die Wichtigkeit dieser Frage für

1) Heubner, Zeitschr. f. klin. Medic. Bd. XXIX. Heft 1 u. 2.

2) Oker Blom, Beiträge zur Kenntniss des Eindringens des Bacterium coli commune in die Darmwand im patholog. Zustande. Centralblatt f. Bakteriologie und Parasitenkunde. Bd. XV. 1894. S. 588.

3) Ritter, Ueber die Durchgängigkeit der Darmwand. Inaug.-Dissertation. Göttingen 1890.

4) Bosc u. Blanc, Congrès français de Méd. interne. 1896. Ref. Centralbl. f. Bakteriologie. Bd. XX. 1896.

5) Rovsing, Rakteriologisk Undersögelse af Brokvaedsken ved incarcerede Hernien. Hospitals tidende. 3 R. Bd. X. 1892.

6) Ziegler, Studien über die intestinale Form der Peritonitis. München 1893.

7) Garré, Bakteriologische Untersuchungen des Bruchwassers eingeklemmter Hernien. Fortschr. d. Medic. Bd. IV. 1886. Nr. 15. S. 486.

8) Tavel u. Lanz, Ueber die Aetiologie der Peritonitis. Mitth. aus Klin. u. med. Instit. d. Schweiz. Heft 1. Basel 1893.

9) Brentano, Die Ergebnisse bakteriologischer Bruchwasseruntersuchungen. Deutsche Zeitschr. f. Chirurgie. Bd. XLIII. Nr. 3.

unsere Anschauungen über die intestinale Infection, sowie für die Pathologie der Brucheinklemmung ist immer wieder hervorgehoben worden, und eine einwandsfreie Klarstellung dieser Verhältnisse ist somit ein dringendes Bedürfniss geworden.

Ich darf die Arbeiten und ihre Resultate auf diesem Gebiete als im Allgemeinen bekannt voraussetzen und kann mich darauf beschränken, den Weg der Untersuchung, den die einzelnen Untersucher eingeschlagen haben, einer kritischen Betrachtung zu unterziehen, die Methoden zu beleuchten und auf die Ungenauigkeiten und Fehler hinzuweisen, welche die Klarheit der Ergebnisse trüben mussten, um darnach zu zeigen, wie diese zunächst alle beseitigt werden mussten, wollte man zu einwandsfreien Ergebnissen gelangen. Denn damit konnte meiner Meinung nach der Frage wenig genützt werden, wenn ich den bisherigen Procentziffern durch langwierige Untersuchungen eine neue hinzufügte.

Als Nepveu [1]) zuerst das Bruchwasser eingeklemmter Hernien von Menschen mikroskopisch untersuchte und bei allen Fällen Bakterien — de bactéries de divers ordres, micrococcus, microbactéries simples ou associées — in demselben entdeckte, folgerte er daraus, dass das abgeklemmte Darmstück einer sorgfältigen Desinfection zu unterziehen sei. Diesen bloss auf den mikroskopischen Nachweis der Keime basirten Vorschlag musste Garré (l. c.) zurückweisen, welcher das Bruchwasser menschlicher Hernien mikroskopisch und culturell untersuchte.

Diese Untersuchungsart wandten nach ihm eine Reihe Beobachter, wie Boennecken (l. c.), Rosving (l. c.), Ljunggren [2]), Scharfe [3]), Nicolaysen [4]) an, meist so, dass mit der Platinöse geringe Mengen des Bruchwassers in Peptongelatine-Agar, Nährgelatine, Blutserum u. s. w. übertragen und zum Theil zu Platten gegossen wurden. Mit Rücksicht darauf, dass auf diese Weise vielleicht eine zu kleine Menge des Bruchwassers zur Verwendung kam, nahmen Tavel u. Lanz (l. c.) einen Platinlöffel, der 0,1 ccm fasste, vom Bruchwasser zur Uebertragung auf Nährboden. Tietze (l. c.) verfuhr noch sorgfältiger und

1) Nepveu, Présence de bactéries dans la sérosité péritonéale de la hernie étranglée et de l'occlusion intestinale. Paris 1883.

2) Ljunggren, Beiträge zum Studium des Verhaltens der Darmbakterien bei eingeklemmten Brüchen. Nordisk Medicinsk Archiv. Stockholm 1893. Nr. 33. 6. Heft.

3) Scharfe, Ueber die Durchlässigkeit der Darmwandungen für Bakterien. Inaug.-Dissert. Halle 1896.

3) Nicolaysen, Studier over Aetiologien og Pathologien of Ileus. Norsk Magazin f. Laegevidenskaben. Supplementheft. S. 585. 1895.

centrifugirte erst das Bruchwasser; von dem so erhaltenen Sediment nahm er bis zu fünf Platinösen. Ferner wandte Ziegler (l. c.) die Bouillon als Nährboden an, indem er annahm, dass ja nicht alle Darmbakterien auf festen Nährsubstraten gedeihen. Möglichst viel Bruchwasser nahm auch Schloffer (l. c.), controllirte aber die Resultate zugleich durch Thierimpfung. Den meistbegünstigenden Standpunkt nahm endlich Brentano (l. c.) den Keimen gegenüber ein. Er verwandte Bouillon als Nährboden, suchte so vielals möglich Bruchwasser zu bekommen und liess die Keime sich nun erst anreichern. Er erzielte den aussergewöhnlich hohen Procentsatz von 67 Proc. positiver Resultate.

Stellt man die Befunde schlechtweg mit der Zahl der untersuchten Fälle zusammen, so erhält man folgende Uebersicht:

Garré	untersuchte	8	Fälle,	erhielt	1	mal	Keime.
Boennecken	„	8	„	„	8	„	„
Rovsing	„	5	„	„	0	„	„
Ljunggren	„	9	„	„	3	„	„
Tavel und Lanz	„	17	„	„	2	„	„
Ziegler	„	5	„	„	0	„	„
Tietze	„	9	„	„	4	„	„
Schloffer	„	12	„	„	2	„	„
Nicolaysen	„	11	„	„	6	„	„
Scharfe	„	10	„	„	3	„	„
Brentano	„	80	„	„	30	„	„
	Summe:	174	Fälle		59	mal	Keime.

d. h. in 33,9 Proc. der untersuchten Fälle wurden Keime im Bruchwasser menschlicher Hernien gefunden.

Anders dagegen gestaltete sich das Verhältniss, wenn man die Untersuchungsart der Einzelnen in Rücksicht zieht. Am besten zeigen dies die Resultate Brentano's. Als er zunächst 49 mal das Bruchwasser vermittelst des Plattenverfahrens untersuchte, erhielt er 18¾ Proc. positive Befunde. Als er dann aber möglichst viel Bruchwasser zu bekommen suchte, dasselbe in Erlenmeyer'sche Körbchen übertrug, die theilweise mit steriler Bouillon angefüllt waren und nun das Anreicherungsverfahren anwandte, erhielt er unter 31 Fällen 21mal Keime, d. h. 67 Proc. positive Ergebnisse. Der Grund, der Brentano und Andere bestimmte, die Entwickelung der Keime möglichst zu unterstützen, war besonders die von Tietze und Schloffer nachgewiesene baktericide Eigenschaft des Bruchwassers. Darnach nahm man an, dass die im Bruchwasser vorhandenen Keime sich in einem geschwächten Zustande befinden und beim Uebertragen auf feste Nährboden vollends zu Grunde gehen. Hatte Tietze durch seine

Untersuchungen festgestellt, dass das Bruchwasser eine stark tödtende Kraft gegen gewisse Darmbakterien, Bacterium coli commune, Typhus- und Cholerabacillen besitze, hingegen auf Milzbrandbacillen, Staphylokokken und Streptokokken keinen wesentlichen Einfluss besass, so konnte Schloffer diese Wirkung auch auf Anthraxbacillen und Staphylokokken beobachten. Es war also der Schluss vielleicht gerechtfertigt, dass die Sterilität eines Bruchwassers keinen Beweis dafür abgiebt, dass Keime durch die Darmwand nicht durchgetreten sind.

Dadurch erschienen nun die bisher gewonnenen Resultate in einem ganz anderen Lichte, und ihre Unsicherheit wurde erhöht. Weiterhin liessen sich nun eine Reihe von Widersprüchen vielleicht lösen, für welche bisher keine Erklärung hatte gegeben werden können. Man konnte verstehen, wie es kam, dass der einzige Fall in dem Garré Keime im Bruchwasser fand, die kürzeste Einklemmungsdauer hatte, und man konnte, wenn auch etwas schwer, eine Erklärung finden, warum bei einem Falle, den Ljunggren untersuchte, und bei dem die Einklemmung 132 Stunden gedauert hatte, „wo der Darm von bläulicher, stellenweise auch schmutziggrüner Farbe, die Serosa theilweise mit Fibrin überzogen und das Bruchwasser übelriechend war", keine Keime nachweisbar gewesen waren.

Bei der geringen Menge des Materials war es verständlich, dass die Untersucher neben der Untersuchung des Bruchwassers menschlicher Hernien sehr bald zum Thierexperiment übergingen, offenbar geleitet von dem Bestreben, nähere Anhaltspunkte nicht bloss über das Vorkommen der Keime im Bruchwasser zu erhalten, sondern vor Allem auch die Bedingungen näher kennen zu lernen, unter denen die Bakterien die Darmwand passiren.

Die Thierexperimente haben eine höhere procentuale Ziffer der positiven Keimbefunde ergeben; die Differenz zwischen diesen Ergebnissen und denen der Bruchwasseruntersuchungen menschlicher Hernien ist in die Augen springend. Ersichtlich ist aber auch, dass die Bedingungen für das Experiment hinsichtlich der Keimbefunde weit günstiger sind. Hier sind eine grosse Anzahl Versuchsfehler gegeben, die an sich klein sein mögen, aber einen grossen Ausschlag geben, und es dürfte nicht leicht sein, sicher und klar zu scheiden, was den Versuchsfehlern zur Last zu schieben ist, und was als einwandsfrei zu gelten hat. An und für sich sind die negativen Befunde hier doch wohl beweiskräftiger, denn man schlägt die Schwierigkeiten, welche die exacte Durchführung derartiger Versuche mit sich bringt, vielleicht zu gering an.

Zunächst konnte Bönnecken (l. c.), welcher den Versuchsthieren

durch Gummiligatur eine Darmschlinge abklemmte und das Bruchwasser in einem Condom auffing, in allen Stadien der Einklemmung Keime nachweisen und die Identität derselben mit den Bakterien im Darmcanal feststellen. Gegen seine Versuchsanordnung ist einzuwenden, dass er das Bruchwasser nach dem Tode des Thieres abnahm und die Zeit zwischen dem Exitus und der Abnahme des Bruchwassers unberücksichtigt liess. Die schon anfangs erwähnten Untersuchungen über die agonale und postmortale Einwanderung von Darmbakterien, besonders des Bacterium coli commune, lassen die postmortalen Befunde von Keimen in den serösen Höhlen für den Durchtritt der Bakterien in vivo nicht verwendbar erscheinen und können die Resultate Bönnecken's (l. c.) als Beweis für die Durchwanderung durch die Darmwand bei incarcerirten Hernien nicht gelten lassen. Dadurch wird auch die grosse Anzahl der Keime erklärlich, die Bönnecken in allen Fällen erhielt.

Der Mittheilung dieser auffallenden Resultate, für die damals eine Erklärung noch nicht gegeben werden konnte, musste eine um so eifrigere experimentelle Nachprüfung sehr bald folgen, als die damaligen Anschauungen über die Infectiosität der Peritonealhöhle und das Eindringen von Keimen in dieselbe mit der Behauptung Bönnecken's, dass er „in allen Fällen von incarcerirten Hernien beim Menschen sowohl wie beim Versuchsthier, in allen Stadien der Einklemmung im wasserklaren, geruchlosen Bruchwasser sowohl wie im blutig gefärbten, übelriechenden Transsudat der nekrotischen Darmschlinge lebende und entwickelungsfähige Mikroorganismen meist in unzählbarer Menge gefunden habe", nicht in Einklang zu bringen waren, obwohl durch Wegener[1]), Grawitz[2]), Waterhouse[3]) u. A. das Verständniss angebahnt war. Etwa auf dieselbe Art gewannen dann Ziegler (l. c.), Tietze (l. c.) und Schloffer (l. c.) künstliches Bruchwasser, entnahmen es aber durch eine zweite Laparotomie dem lebenden Thier und bestimmten etwa nach den für die eingeklemmte Schlinge gewöhnlichen Anhaltspunkten den Zustand des Darmes. Ziegler erhielt so unter 29 Versuchen achtmal positive Befunde, Tietze von 13 Versuchen 5 positive und Schloffer von 34 Versuchen 22 positive Ergebnisse. Von den 22 Thieren, bei

1) Wegener, Chirurgische Bemerkungen über die Peritonealhöhle u. s. w. Archiv f. klin. Chir. Bd. XX. Heft I.

2) Grawitz, Statistischer und experiment. patholog. Beitrag zur Kenntniss der Peritonitis. Charité-Annalen. XI. S. 770.

3) Waterhouse, Experimentelle Untersuchungen über Peritonitis. Virchow's Archiv. Bd. CXIX. S. 341.

denen Schloffer Bakterien im Bruchwasser gefunden hatte, blieben 12 Thiere am Leben, und dies veranlasste ihn anzunehmen, dass auch dann schon Keime die Darmwand passiren, wenn „bleibende Functionsstörungen in ihr noch nicht eingetreten sind." Diese Voraussetzung war nicht ohne Weiteres richtig und bilden auch einen schwachen Punkt in der Beweisführung Arnd's (l. c.).

Die Umständlichkeit des Nachweises der Darmbakterien im Bruchwasser, die Feststellung der Identität der im Bruchwasser gefundenen mit den im Darmlumen befindlichen suchte Arnd dadurch zu vermeiden, dass er leicht kenntliche Keime in den Darm brachte und ihr Erscheinen im Bruchwasser nachwies. Er injicirte zu diesem Zweck Bacillus prodigiosus, pyocyaneus und einen dem Heubacillus ähnlichen Keim, schnürte durch Gummifaden eine Darmschlinge ab und umgab sie mit einem Condom. Nach bestimmter Zeit entnahm er durch eine zweite Laparotomie das gebildete Bruchwasser, löste die Einklemmung und reponirte die Schlinge. Fand er nun bei den Thieren, die am Leben blieben, die injicirten Keime im Bruchwasser wieder, so schloss er daraus, dass eine namhafte Schädigung der Darmwand nicht stattgefunden habe. Die pathologisch-anatomischen Erfahrungen am Menschen sowohl wie die experimentell gewonnenen Anschauungen lassen diese Schlussfolgerung nicht allenthalben als richtig erscheinen; sie zeigen, dass auch eine hochgradige Schädigung der Darmwand mit tiefgehenden Läsionen der Schleimhaut, theilweiser Nekrose mit ausgedehnten Hämorrhagien den Tod des Thieres nicht zur Folge zu haben braucht, wenn es nur zu festen Adhäsionen mit den Nachbartheilen kommt, die einen Durchbruch in die Peritonealhöhle verhindern. Wer viel an der Bauchhöhle des Thieres mit Abklemmung von Darmschlingen experimentirt hat, hat gewiss Fälle beobachtet, in denen er bei einer späteren Section zahlreiche Verwachsungen der Darmschlingen unter einander eventuell mit Anastomosenbildung finden konnte.

Bei einem Versuche z. B. bei dem ich das Absterben der Darmschlinge infolge einer langdauernden Incarceration aus den angeführten Gründen als sicher annehmen musste, war das Thier während der nächsten 4 Tage schwer krank. Durch eine spontan entstandene Oeffnung in der Nahtlinie floss dauernd viel trübes Transsudat ab. Trotzdem erholte sich das Thier wieder, und bei der später vorgenommenen Section fand sich der Dünndarm zu einem unentwirrbaren Knäuel von Schlingen zusammengewachsen. In diesem Convolut liess sich ein Darmstück auffinden, das einen etwa ½ cm schmalen

Strang bildete, unwegsam war und offenbar das aus aller Verbindung ausgeschaltete, damals nekrotisch gewordene Darmstück war.

Arnd hatte zunächst versucht, die genannten Keime dem Thiere per os beizubringen. Die wenigen positiven Ergebnisse veranlassten ihn, die Keime direct durch die Darmwand in das Darmlumen etwa 10 cm von der Incarcerationsstelle entfernt zu injiciren. Er musste die Beobachtung machen, dass bei der Impfung von der Einstichstelle oft die einverleibten Keime auf der Serosa nachweisbar waren, also zur Einstichstelle herausgetreten waren. Da er diese Versuche für die Durchwanderung der Keime nicht verwerthen konnte, so erhielt er nur spärliche, ganz einwandsfreie Versuche; diese zeigten aber, „dass alle erwähnten Mikroorganismen den Darm durchwandern können, ohne dass Nekrose desselben eingetreten sein muss, ohne dass seine Functionsfähigkeit eine Einbusse erleidet."

Ich werde weiter unten zeigen, welche Fehler dieser Art der Einverleibung der Keime, welcher sich eine grosse Reihe von Untersuchern bedient haben, anhaften, und wie sie zu umgehen sind.

Je einwandsfreier die Resultate einer bakteriologischen Untersuchung sein sollen, desto weniger Manipulationen dürfen gemacht werden, um die Keime zu erhalten, desto übersichtlicher muss die Methode sein, um so freier von Fehlern, die auch nur eventuell in Betracht kommen. Nun war es leicht ersichtlich, dass das bisher geübte Verfahren der Hernienbildung, der Gewinnung des Bruchwassers nichts weniger als eine einfache Manipulation darstellte. Das Oeffnen der Abdominalhöhle, das Herauslagern einer Dünndarmschlinge, das Einklemmen, das Darüberziehen eines Condoms, das Versenken der Hernie in die Bauchhöhle, die Bauchnaht, die später erneute Laparotomie und die Lösung der Einklemmung u. s. w. erfordern eine so grosse Anzahl von Handgriffen und Handreichungen, dass ein Arbeiten im bakteriologisch keimfreien Sinne nicht oder nur mit den allergrössten Schwierigkeiten möglich ist. War wirklich die Einklemmung aseptisch vor sich gegangen, konnte man das Eindringen von Keimen während der Bauchnaht oder durch die Nahtlinie ausschliessen? Ist aber die Möglichkeit gegeben, dass Keime in die Peritonealhöhle gelangen, so ist ihre Verbreitung bei der lebhaften Peristaltik des Darmes auf der feuchten Serosa ohne Weiteres gegeben, und dass sie dann vor der Gummiligatur und dem Condom keinen Halt machen, habe ich bei meinen Versuchen nur allzu häufig erleben müssen. Diese Einwände sind um so gerechtfertigter, wenn man sich um die nähere Bestimmung der Keime nicht weiter kümmert, und es ist doch zuzugeben, dass auch selbst ein einziger zufällig hineingelangter Keim die Bouillon trüben kann.

Um weiterhin aber die Keime, die durch die Darmwand durchtreten, auch entwickelungsfähig zu erhalten, mussten sie den schädigenden Einflüssen des Bruchwassers möglichst entzogen werden; denn je strenger und sicherer die möglichen Fehler einerseits ausgeschaltet wurden, umsomehr war die Entwickelung der Keime zu unterstützen.

Wenn auch die reine humorale Theorie der baktericiden Wirkung der Körpersäfte als Erklärung der natürlichen Immunität bei Infectionskrankheiten unmöglich festzuhalten ist, (Metschnikoff)[1]), einer Ansicht, der sich in letzter Zeit auch Baumgarten[2]) angeschlossen hat, so haben die im letzten Jahrzehnt angestellten Untersuchungen von Nuttal[3]), Nissen[4]), Buchner[5]), Denys[6]) u. A. doch erwiesen, dass die Körpersäfte, Blut, Lymphe, Liquor pericardii, Humor aqueus Pleura- und Peritonealexsudate und -transsudate nicht unerheblich bakterienabtödtende Wirkung besitzen. Die zwei entgegengesetzten Einflüsse der „tödtende" und der „ernährende", welche Buchner im Blute annimmt, sind auch im Transsudate wirksam, und zwar um so eher, je mehr es sich durch Zunahme der zelligen Bestandtheile dem Exsudate nähert. Geht doch jetzt die Ansicht der Schule von Denys, der sich übrigens auch Buchner anschliesst, dahin, dass die bakterientödtenden Factoren Secretionsproducte der Leukocyten darstellen. Zudem ist uns bekannt, dass der Gehalt der zelligen Elemente im Transsudat bei Behinderung der Circulation erheblich zunimmt. Zwar kann man annehmen, dass die Blutalexine als nicht diffusibel auch nicht an und für sich in das Transsudat übergehen, aber es werden ja hier, wie bei der Entzündung so schwere Läsionen an den Lymph- und Blutgefässen gesetzt, dass der Uebergang der Bluteigenschaften auf das Bruchwasser ersichtlich erscheint. Anderseits lässt sich, wenn wir uns einmal nicht auf die Alexinetheorie stützen wollen, die bakterientödtende Wirkung des Bruchwassers schliesslich auch durch Assi-

1) Metschnikoff, Immunität. Handb. d. Hygiene v. Weyl. 1897.

2) Baumgarten, Berl. klin. Wochenschr. Nr. 41. 1899.

3) Nuttal, Experimente über die bakterienfeindlichen Einflüsse des thierischen Körpers. Zeitschr. f. Hygiene. 1888. Bd. IV. S. 352.

4) Nissen, Zur Kenntniss der bakterienvernichtenden Eigenschaft des Blutes. Zeitschrift f. Hygiene. 1889. Bd. VI. S. 487.

5) Buchner, Ueber die bakterientödtende Wirkung des zellfreien Blutserums. Centralbl. f. Bakteriologie. Bd. V. 1889. Nr. 25. Bd. VI. 1889. Nr. 1 u. s. w. Münchener med. Wochenschr. 1899. S. 39 u. 40.

6) Denys et Kaisin, Recherches à propos des objections recemment élevées contre le pouvoir bactéricide du sang. La cellule. t. IX. 1893. La cellule, t. X. 1894. Centralbl. f. Bakteriol. Bd. XVI. 1894 u. s. w.

milationsstörungen erklären, denen die Bakterien eben durch ihre Ueberwanderung in das Transsudat ausgesetzt sind (Walz-Baumgarten). Allmählich nimmt die baktericide Eigenschaft des Bruchwassers ab, weil die tödtende Wirkung einerseits verschwindet, anderseits die ernährende aber durch den reichlichen Zerfall von rothen Blutkörperchen zunimmt, und die Keime finden hier wie in der Milz, der Leber und dem Knochenmark die günstigsten Bedingungen für ihr Wachsthum, weshalb das Bruchwasser nach Verlust seiner baktericiden Kraft einen guten Nährboden bildet. Die durchgetretenen Keime aber dem Bruchwasser entziehen, war nur angängig, indem man es nicht zur Bildung von Bruchwasser kommen liess und die Mikroorganismen sogleich nach ihrem Durchtritt von der Serosa abnehmen konnte und in geeignete Nährboden brachte. Dazu war nothwendig, dass man die abgeklemmte Darmschlinge fortwährend dem Auge und der Abimpfung zugänglich machte.

Endlich mussten alle Manipulationen, welche den Versuch complicirten, weggelassen werden, und die Versuchsanordnung hatte so einfach zu geschehen, dass mit Sicherheit ein keimfreies Arbeiten durchgeführt werden konnte. Die Finger waren als uncontrolirbar auszuschliessen, und ebenso mussten alle Manipulationen vermieden werden, die nicht mit sterilisirbaren Instrumenten ausgeführt werden konnten.

Aus allen diesen Gründen war zu ersehen, dass eine intraabdominale Beobachtung einwandsfrei nicht durchführbar war, und dass die Untersuchung ausserhalb der Bauchhöhle geschehen musste.

Ich habe gezeigt, wie es mir gelang, eine Methode der Untersuchung am Darmtractus auszubauen, die es erlaubte, Darmstücke ausserhalb der Bauchhöhle stundenlang unter nahezu normalen Verhältnissen dem Auge und den Manipulationen zugängig beobachten zu können. Die eventuell bei künstlichen Incarcerationen durch die Darmwand durchwandernden Keime konnte ich nun sogleich abnehmen und auf die Nährboden übertragen. Die Versuche, in denen ich das Verhältniss der elektrischen Erregbarkeit der Darmmusculatur und die Lebensfähigkeit der eingeklemmten Schlinge näher kennen lernte, hatten mir die Möglichkeit an die Hand gegeben, den jeweiligen Zustand der Schlinge hinsichtlich ihrer pathologischen Verhältnisse besser, als es bisher mit den üblichen Anhaltspunkten möglich gewesen war, beurtheilen und besonders bestimmen zu können, ob sich in der Darmschlinge irreparable Läsionen ausgebildet hatten oder nicht.

Die Versuche wurden hinsichtlich der Technik folgendermaassen gemacht. Die Thiere wurden narkotisirt und dann aufgespannt. Die Narkose wurde meist mit Aether durchgeführt, selten bei Katzen und Hunden Chloroform angewandt. Grosse Vorsicht ist bei der Aethernarkose zu gebrauchen, weil sich der Aether bei der Nähe der Flammen leicht entzündet, und ich habe öfters solche Aetherexplosionen erlebt. Ich half mir dann so, dass ich mir 2 Beutel aus Billrothbattist anfertigte, deren Oeffnung durch ein Gummiband verengt wurde. Diese beiden Beutel verband ich durch einen langen, dicken Gummischlauch. Den einen Beutel zog ich dem Thiere über den Kopf, in den andern steckte ich einen mit Aether getränkten Wattebausch. Die Thiere athmeten nun den Aether durch den Gummischlauch ein, und so konnte das Thier von dem andern Beutel aus narkotisirt werden, der 3—4 m vom Arbeitsfeld entfernt war und die freie Verdampfung des Aethers hinderte.

Dann wurde das Abdomen geschoren und desinficirt. Alle Instrumente wurden vor der Operation in gewöhnlichem Wasser ausgekocht, da Sodalösung für sie wegen der chemischen Reizwirkung auf den Darm nicht anwendbar war; die Pincetten, mit denen der Darm angefasst werden musste, waren mit Gaze umwickelt oder mit Gummiröhrchen umkleidet, damit keine Verletzung der Serosa stattfinden konnte. Die Gummiringe waren vorher schon auf die Pincette gezogen, um mit ihnen sterilisirt zu werden. Als Nahtmaterial wurde nur auskochbare Seide verwandt. Dauernd war kochendes Wasser zur Hand, um jedes Instrument, sobald eine Verunreinigung vermuthet wurde, sofort wieder keimfrei machen zu können.

Nach Durchschneidung der Haut wurde dieselbe von der Unterlage losgelöst und durch Seidenfaden zu beiden Seiten so fixirt, dass die Wunde möglichst weit klaffte. Dann wurde das Thier, abgesehen vom Kopf, mit sterilen Gazestreifen bedeckt, in welche in der Mitte ein Schlitz geschnitten war, durch den die Wunde frei zu Tage lag. Nach Durchschneidung des Peritoneums, für die das Thier möglichst tief betäubt wurde, damit die Därme nicht durch einen plötzlichen Stoss herausgeworfen wurden, wurde mit der dazu hergerichteten Pincette das Coecum beim Kaninchen, oder Netz beim Hunde und der Katze bei Seite geschoben und eine Dünndarmschlinge von gewünschter Länge herausgezogen und auf die sterilen Gazestücke gelegt. Weiterhin wurden die beabsichtigten Manipulationen gemacht z. B. eine Schlinge mit einer Pincette durch den weitgehenden Gummiring gezogen; der Ring wurde von der Pincette abgeschoben und klemmte die Schlinge sammt Mesenterium ab. Der mittlerweile im

vollen Gang befindliche Dampfstrahl hüllte von Anfang an den Darm ein, und alle Manipulationen am Darm wurden unter ihm ausgeführt. Weiterhin blieb die Schlinge unberührt liegen und wurde nur in den festgesetzten Zeiten mit dem Pinsel abgestrichen. Bei Lösung der Einklemmung wurde der Gummiring mit einer feinen sterilisirten Scheere durchschnitten und mit der Pincette entfernt, die Schlinge blieb in ihrer Lage. Zum Schluss wurde das Darmstück reponirt und die Bauchhöhle durch 2 Nahtreihen geschlossen, deren eine Peritoneum und Bauchmusculatur, deren andere die Bauchhaut fasste. Die Nahtlinie wurde mit sterilen Gazestreifen bedeckt und mit Collodium bestrichen. Dieser Verband erwies sich als der geeignetste.

Alle Gegenstände, die mit der Wunde oder dem Darm in Berührung kamen, waren also sicher keimfrei. Die Finger kamen nie mit den Organen in Berührung und wurden nur dann zur Naht verwandt, wenn mit dem Schluss der Bauchhöhle auch die Beobachtung beendet war. In derselben Weise wurde auch die wiederholte Eröffnung der Bauchhöhle durchgeführt. Alle Versuche, bei denen auch nur vermuthungsweise ein Fehlgriff geschah, oder eine plötzliche Störung eintrat, blieben unberücksichtigt. Auf diese Weise glaubte ich, alle Fehler ausgeschaltet zu haben.

Zunächst wurden durch Gummiringe von verschiedener Lichte Dünndarmschlingen abgeklemmt, und die Serosa nach bestimmten Zeitabschnitten mit kleinen sterilisirten Mullstücken abgetupft, und diese in Bouillonröhrchen übertragen. Die Resultate waren so unklar und so wenig constant, dass mit dieser Art der Beobachtung nichts anzufangen war. Die Differenzirung und Bestimmung der Keime war recht schwierig und vor allem zeitraubend, zumal ich noch die aus der Luft auffallenden Keime ausschalten musste, die die Ergebnisse sehr trüben konnten. Einen wesentlichen Fortschritt bedeutete für meine Untersuchungen die Anwendung des Tuschpinselverfahrens, welches darin bestand, dass ich mit feinen sterilisirten Pinseln die Serosa abstrich und die durch den Pinsel aufgenommene Flüssigkeit auf feste Nährboden ausstrich. Dasselbe hatte den Vortheil, dass die Keime sogleich auf der Oberfläche wachsen konnten und den Wachsthumswiderstand in der Tiefe der Nährboden nicht zu überwinden brauchten. Ausserdem hatte ich dabei nur nöthig, die mit dem Pinsel gezogenen Striche in den Bereich der Untersuchung zu ziehen und konnte die ausserhalb derselben liegenden Kolonien als Verunreinigungen unberücksichtigt lassen. Endlich war dadurch die Möglichkeit gegeben, auf einer Platte eine ganze Anzahl von Strichen abzusetzen, und ich

hatte das Ergebniss einer einstündigen Beobachtung übersichtlich auf einer Platte. Allerdings mussten die Platten, um das Condenswasser möglichst zu vermeiden, eine Zeit vorher schon gegossen werden. Für meine Untersuchungen war der ungemein weiche Seidenhaarpinsel als Abnahmemittel auch wegen der Schonung der Serosa von grossem Werth. Dabei war der Einwurf von vornherein beseitigt, dass eine zu kleine Menge des Transsudates zur Untersuchung verwandt wurde, da der Pinsel fast alles Transsudat aufnahm, das in den jeweiligen Zeiträumen von der Serosa gebildet wurde, die alle 3—15 Minuten abgestrichen wurde.

Sehr bald ging ich dazu über, leicht kenntliche Keime anzuwenden, um ihren Durchtritt sichtbar zu machen und bediente mich des Prodigiosus, Pyocyaneus und des Staphylococcus aureus in Reincultur, die dem Darmlumen allerdings erst einverleibt werden mussten, denn es erschienen auf den Abstrichen eine Reihe von Mikroorganismen, die während der mehrstündigen Beobachtung am freiliegenden Darm aus der Luft auf die Serosa nieder gefallen waren, die aber auch im Darmlumen beim Kaninchen vorkommen, wie z. B. der Staphylococcus albus, und es war dann nicht zu unterscheiden, ob diese Mikroorganismen durch die Darmwand gewandert waren oder aus der Luft stammten.

Das Einbringen der Keime in die abzuklemmende Schlinge konnte auf natürlichem Wege durch den Mund geschehen oder auch durch directe Injection in das Darmlumen. Die von Koch, Gaffky und Löffler angewandte Methode der Kartoffelwürfelfütterung, die Ehrlich'sche Kakesmethode waren für die Sicherheit des Erfolges nicht recht geeignet. Auch war vor allem der Zeitpunkt nicht bestimmbar, an dem die gewünschten Keime an irgend einem Orte des Dünndarmes in genügender Menge vorhanden sein würden. Ebenso verhielt es sich, wenn man die Keime in Milch oder Bouillon suspendirt der Nahrung zusetzte. Es war dabei jederzeit der Einwurf zu machen, dass für eine Durchwanderung durch die Darmwand die Anzahl der Keime im Darmlumen zu gering gewesen sei. Diesem Umstand schrieb Arnd (l c.) die negativen Resultate seiner derart angestellten Versuche zu. Vor allem war ja auch der Einfluss der Magensäure auf die von mir benutzten Mikroorganismen nicht genau bekannt, und ich hätte viele Versuche anstellen müssen, um einigermaassen den Einfluss aller dieser Verhältnisse zu berücksichtigen. Für das Gelingen der Versuche musste ich aber ganz sicher im Dünndarm die Keime in reichlicher Anzahl und auch ent-

wicklungsfähig haben. Da besann ich mich, dass von Mering[1]) nachgewiesen hatte, dass beim Hunde „keine in Betracht kommenden Mengen Wassers“ vom Magen aus resorbirt werden. Da dieser Uebergang der Flüssigkeit schneller stattfand, wenn der Dünndarm keine Flüssigkeit enthielte, so musste den Thieren die Nahrungs- und Wasserzufuhr genommen werden. Demnach konnte ich hoffen, dass, wenn ich Hungerthieren schnell durch Schlundsonde keimhaltige Bouillon in grösseren Dosen beibrachte, diese rasch den Magen passiren würde, und dass so die Keime, ohne von der Magensäure geschädigt zu werden, in den Dünndarm gelangen konnten. Da es mir möglich war, die Verdauung unter dem Dampfstrahl in normaler Weise direct beobachten zu können, so hoffte ich, ohne Weiteres bestimmen zu können, ob und wann die dem Magen einverleibten Keime an irgend einer Stelle des Dünndarmes erschienen. Ich vermied dadurch das umständliche Anlegen von Fisteln. Allerdings erstreckten sich die Beobachtungen nur auf Stunden, waren aber ausreichend. Ich liess 2 Bouillonröhrchen, die mit mehreren Platinösen einer Prodigiosuscultur beschickt waren, 6 Tage bei 24° C. im Brutofen stehen, dann fügte ich, um die Concentration zu erhöhen, noch 2 Bouillonröhrchen hinzu, in welche ich 2 Agar-Agar-Strichculturen von 6 Tagen verschüttelt hatte; dieses Gemisch wurde in 40 ccm Bouillon übertragen und noch 2 Mal 24 Stunden bei 24° C. gehalten. Davon wurde den Thieren 50 ccm durch Schlundsonde in den Magen gebracht. Die deswegen angestellten Versuche gaben darüber Aufklärung.

1. Einem Kaninchen, das 24 Stunden gehungert hatte, wird vom Medianschnitt aus der Magen und der obere Theil des Dünndarms freigelegt und dem Dampfstrahl ausgesetzt. Nach der Injection von 50 ccm Prodigiosus-Bouillon-Reincultur durch Schlundsonde in den Magen wird ca. 40 cm unterhalb des Pylorus das Darmlumen eröffnet, und der Inhalt alle 5 Min. mit sterilem Pinsel auf Agar-Agar-Platten ausgestrichen. Die Verdauung wird 1 Stunde lang beobachtet, dann das Darmloch vernäht und die Bauchhöhle geschlossen.

Auf keinem Abstrich der Platten war der Prodigiosus angegangen. Ausserdem waren mit Platinöse kleinere Mengen auf Agar-Agarröhrchen übertragen worden. Auch diese Platten zeigten keinen Prodigiosus. Im Magen des Kaninchens war noch reichlich Nahrung vorhanden.

2. Einem Kaninchen, das 2mal 24 Stunden gehungert, wurden in derselben Weise 45 ccm Prodigiosuscultur einverleibt und ca. 15 cm unterhalb des Pylorus der Darm eröffnet und alle 5 Min. der Inhalt auf Agar-Agarplatten ausgestrichen. Beobachtungszeit 2 Stunden.

1) v. Mering, Ueber die Function des Magens. Verhandl. des Congresses für innere Medicin. Wiesbaden 1893. Nr. XXXII.

Kein Abstrich und keine Platinösenimpfung zeigte Prodigiosus. Der Magen enthielt noch beträchtliche Mengen Nahrung.

3. Einem Kaninchen, das 3mal 24 Stunden gehungert hat, wird der Magen und obere Dünndarmtheil dem Dampfstrahl ausgesetzt. Der Magen ist noch nicht ganz leer, der Dünndarm platt zusammen gefallen, ohne Peristaltik. Durch Schlundsonde werden 50 ccm Prodigiosuscultur in den Magen gebracht und ca. 20 cm unterhalb des Pylorus der Darm eröffnet. Etwa $^1/_2$ Stunde nach der Injection der Bouillon in den Magen beginnen peristaltische Wellen vom Pylorus aus Mageninhalt abwärts zu führen. Die Peristaltik ist eine rege. Der Inhalt besteht aus kleinen Theilen der Nahrung mit reichlicher schleimhaltiger Flüssigkeit (Bouillon). Alle 10 Min. werden Abstriche dieses Inhaltes auf Agar-Agarplatten gemacht und Platinösenimpfungen in Agar-Agarröhrchen angelegt. Die Beobachtung dauerte 2 Stunden. Sämmtliche Abstriche liessen zahlreiche Prodigiosus-Colonien angehen.

4. Einer Katze, die 12 Stunden gehungert hatte, werden 50 ccm in derselben Weise hergestellter Bouillonreincultur von Staphylococcus aureus nach Freilegung des Magens und Duodenums mittelst Schlundsonde einverleibt. Ca. 30 cm unterhalb des des Pylorus wird das Darmlumen ereröffnet, und alle 10 Min. werden Abstriche aus dem Inhalte angelegt. Nach 3stündiger Beobachtung ist kein Tropfen an der Oeffnung erschienen, auch keine Peristaltik sichtbar gewesen. Im Magen befanden sich Fleischreste und ein wenig Flüssigkeit. Der Mageninhalt sowie der Inhalt des Duodenums, welche aus geringen Mengen eines zähen schleimigen Breies bestand, liess auf Agar-Agarplatten den Staphylococcus aureus in reichlicher Menge aufgehen, ebenso die Abstriche von der Darmöffnung.

5. Ein Hund der 24 Stunden gehungert hatte, erhielt durch Schlundsonde 50 ccm eines Gemisches von Staphylococcus aureus und Prodigiosus-Reincultur in den Magen eingebracht, nachdem derselbe sowie das obere Ende des Dünndarms freigelegt waren. 27 cm unterhalb des Pylorus wurde das Darmlumen eröffnet, und der Inhalt alle 10 Min. abgestrichen auf Agar-Agarplatten. Während der 2stündigen Beobachtungszeit erschien im Dünndarm kleine Flüssigkeit, auch keine deutlichen peristaltischen Bewegungen. Die Abstriche der ersten Stunde zeigten weder Staphylococcus noch Prodigiosus, die weiteren jedoch reichlich, ca. 50—80 Colonien auf jedem Strich, sowie einige Prodigiosuscolonien. Der eröffnete Magen enthielt nur reichliche Mengen Schleim, keine Bouillon mehr und Impfungen aus dem Schleim liessen den Staphylococcus aureus auch hier angehen.

6. Einer Katze, welche soeben reichlich Fleisch gefressen hat, werden 50 ccm.Staphylococcus aureus-Bouillonreincultur durch die Schlundsonde in den Magen gebracht. Dann der obere Dünndarm 20 cm unterhalb des Pylorus eröffnet, und alle $^1/_4$ Stunde der Inhalt abgestrichen. Die Beobachtung im Dampfstrahl dauerte 3 Stunden, während welcher Zeit so gut wie gar keine Contractionen im Dünndarm wahrnehmbar waren. Dann wird das Duodenum und der Magen eröffnet. Im Duodenum befinden sich geringe Mengen eines zähen Breies, im Magen sehr viel Fleisch, theils zerkleinert, und geringe Mengen fadenziehender Flüssigkeit. Die Abstriche

der letzten Stunde der Beobachtung zeigten den Staphylococcus aureus fast in Reincultur in geringerer Menge als beim hungernden Hunde. Im Duodenum sowie im Magen war der Staphylococcus aureus sehr reichlich.

Beim Kaninchen also, dessen Magen ja niemals ganz leer zu bekommen ist, auch nicht, wenn die Thiere verhungern, wurde die Flüssigkeit nach 1/2 Stunde in den Dünndarm abgegeben und von der Peristaltik schnell abwärts getrieben. Die Keime waren nach dem Durchgang durch den Magen entwicklungsfähig geblieben. Während so der Zeitpunkt des Auftretens der eingebrachten Mikroorganismen im Dünndarm beim Kaninchen, dessen Magen nahezu leer war, annähernd angegeben worden konnte, war dies beim vollen Magen nicht möglich. Ich hatte den Eindruck, dass bei den Kaninchen, die 2 Tage gehungert hatten, der Dünndarminhalt flüssiger war, also Theile der Bouillon später im Speisebrei auffindbar waren, aber sie enthielten keine Keime. Wahrscheinlicher Weise werden diese durch den relativ fest gepressten Mageninhalt, der als ziemlich trockener langer Pfropf oberhalb des Pylorus sitzt, wie durch ein Filter zurückgehalten und kommen entweder viel später in den Dünndarm oder gehen durch das lange Verweilen im Magen zu Grunde. Enthielt aber derselbe nur noch geringe Mengen dieses Breies, so konnte ich bestimmt annehmen, dass nach 1—1 1/2 Stunden der Dünndarm mit entwicklungsfähigen Keimen, Prodigiosus und Staphylococcus aureus, reichlich versehen war.

Bei der Katze dauerte der Uebergang weit länger. Geringe Mengen des Speisebreies waren nach 2—3 Stunden bis in das Duodenum gelangt. Flüssigkeit war nicht in dasselbe übergegangen. Aber es war wichtig, festzustellen, dass mit dem Speisebrei zahlreiche entwicklungsfähige und virulente Staphylokokken durch den Magen in den Dünndarm gelangen. Sowohl bei fast leerem, als wie bei vollem verdauendem Magen, konnte man sie jenseits des Pylorus reichlich antreffen. Bei der trägen Peristaltik der Katze musste es natürlich weit länger dauern, bis der Dünndarm mit Keimen versehen sein konnte. Ich schloss, dass dies nach 6—8 Stunden geschehen sein würde. Ebenso ging der Staphylococcus aureus und der Prodigiosus durch den leeren Hundemagen. Nach 1 Stunde waren beide Keime 27 cm unterhalb des Pylorus in reichlicher Menge nachweisbar. Bei der relativen Kürze des Hundedarms unter Berücksichtigung der trägen Peristaltik konnte ich wohl annehmen, dass etwa 4—5 Stunden nach der Einbringung der Keime in den leeren Magen der Dünndarm dieselben hinreichend enthalten würde. Indem ich damit einigermaassen sichere Anhaltspunkte für den Zeitpunkt der Einklemmung erhalten

hatte, konnte ich zugleich auf eine einfache Weise zeigen, dass der Magen des Hundes, der Katze und des Kaninchens grosse Mengen virulenter Keime abzutödten nicht im Stande ist, selbst wenn dieselben längere Zeit in ihm verweilen. Hinzugefügt muss noch werden, dass die Hunde und Katzen während der Beobachtung dauernd mit Chloroform betäubt waren, dessen Einfluss auf die Verdauung vielleicht berücksichtigt werden muss. Auffallend war ferner, dass beim Hunde der Prodigiosus, obwohl er in gleicher Menge wie der Staphylococcus aureus eingebracht wurde, in weit geringerer Menge im Dünndarm nachweisbar war. Während auf den Abstrichen etwa 50—80 Colonien des Staphylococcus aureus erschienen, kamen vom Prodigiosus nur 3 – 4 zum Vorschein. Weiterhin war beim Hunde zu beobachten, dass die Abstriche aus dem Dünndarm während der ersten Stunde nach der Einbringung der Keime sehr wenig Mikroorganismen zeigten, und dass auf den weiteren Abstrichen der Staphylococcus aureus und Prodigiosus fast allein wuchs, im Gegensatz zum Dünndarm des Kaninchens, bei dem die Abstriche aus dem Dünndarm stets zahlreiche andere Keime aufwiesen, unter denen das Bacterium coli das weitaus constanteste und reichlichste Bacterium war. Vielleicht ist dieser Befund in Zusammenhang mit der Acidität des Hundemagens gegenüber dem Kaninchenmagen zn bringen, vielleicht auch haben die Keime bei dem langen Verweilen des Speisebreies in dem fast 450 cm langen Darmtractus des Kaninchens günstigere Wachsthumsbedingungen.

Bei der directen Einverleibung der Keime in das Darmlumen, welche geschah, um eine hohe Anzahl von Keimen in der Schlinge zu bekommen, wandte ich zunächst das von einer Reihe von Beobachtern geübte Injectionsverfahren mit der Spritze an, wobei mit einer möglichst feinen Canüle die Darmwand senkrecht oder schräg durchstochen wurde. Damit erhielt ich dieselben Resultate hinsichtlich des Durchtritts von Keimen durch die Darmwand wie die früheren Beobachter, d. h. in allen Stadien der Einklemmung die injicirten Mikroorganismen zahlreich auf der Serosa. 35 derartig angeordnete Versuche mit ihren fast immer positiven Ergebnissen schienen bestätigen zu sollen, dass die Darmwand bei leichten Circulationsstörungen die Durchwanderung der Keime ermöglichte. Von den Abstrichen der Serosa auf den Agar-Agar-Platten entwickelten sich zahlreiche Colonien, besonders vom Prodigiosus, weniger zahlreich vom Staphylococcus aureus. Dabei erfolgte der Durchtritt schon nach ganz kurzer Zeit der Einklemmung. Ein gleiches Resultat hatte ich bei der einfachen Verlegung des Darmlumens ohne Schädigung des Mesenteriums. Verschiedene Gründe aber erweckten den Zweifel an der Richtigkeit der

Resultate. Zunächst geschah die Durchwanderung der Keime sehr schnell und schon zu einer Zeit, wo an eine Ausbildung nennenswerther Veränderungen nicht gedacht werden konnte, sodann war die Zahl der durchgetretenen Keime sehr beträchtlich, weiterhin erschienen die Mikroorganismen auch auf der Serosa der in ihrer Circulation nicht behinderten Darmwand. Endlich konnte ich beobachten, dass die ersten Abstriche der Serosa meist den Prodigiosus in Reincultur aufwiesen, während doch kein Grund vorhanden war, weshalb das Bacterium coli z. B. nicht hätte mit erscheinen sollen. Endlich erhielt ich dann schon Keime, wenn ich mikroskopisch sie noch nicht einmal in der Schleimhaut nachweisen konnte. Da eine Uebertragung durch die Hände oder die Instrumente ausgeschlossen war, so blieb keine andere Möglichkeit, als dass sie eventuell durch die Einstichöffnung ausgetreten waren. Auch Arnd (l. c.) hatte bei seinen Versuchen bemerkt, dass die Einstichstelle Keime austreten liess, welche die Klarheit seiner Ergebnisse sehr trübten. Er musste die Versuche sämmtlich unberücksichtigt lassen, bei denen er Mikroorganismen an der Einstichöffnung nachweisen konnte. Ich achtete von da ab sehr sorgfältig auf diese Austrittspforte und entdeckte, dass in einer Reihe von Experimenten trotz der Anwendung feinster Canülen gleich nach der Injection die injicirten Mikroorganismen auf der Serosa des Darmes an der Stichöffnung nachweisbar wurden. Weiterhin konnte ich beobachten, dass die Keime während des auf mehrere Stunden ausgedehnten Versuches anfangs nicht ausserhalb des Darmlumens nachweisbar waren, später an der Einstichstelle doch zuerst zum Vorschein kamen. Man konnte ja auch nur gezwungen annehmen, dass einerseits die Mikroorganismen schon bei leichtem Grade der circulatorischen Störungen die Darmwand passiren sollten und andererseits nicht den Stichcanal, der doch immerhin für den Kaninchendarm eine beträchtliche Läsion der Epitheldecke und der übrigen Schichten darstellen musste. Sodann konnte ich mich davon überzeugen, dass die injicirten Keime bald auch auf anliegenden Darmschlingen nachweisbar waren, in deren Lumen sie nicht sein konnten. Es war also jederzeit der Einwurf gerechtfertigt, dass die auf der Aussenfläche der Serosa gefundenen Mikroorganismen nicht durchgewandert, sondern von der Einstichstelle aus übergewandert waren.

Dabei musste die Erfahrung gemacht werden, dass die Bakterien mit grosser Geschwindigkeit von der Einstichöffnung aus sich auf der Oberfläche der Serosa ausbreiteten. Verschiedene Momente waren hierbei zu berücksichtigen. Es handelte sich hier um Flächen, auf denen reichlich Flüssigkeit vorhanden war, der strömende Dampf

brachte in dieselbe gewiss lebhafte Strömungen, die noch durch eine meist lebhafte Peristaltik vermehrt wurden. Es waren also wohl die Keime gezwungen, den physikalischen Verhältnissen zu folgen. Nebenbei mag erwähnt werden, dass vielleicht der Dampfstrahl auch noch eine thermotaktische Wirkung auf die Keime ausübte. Es war natürlich, dass ich die abgeklemmte Schlinge in die Mitte des Beobachtungsfeldes und in die Mitte des Dampfstrahles verlegte, um sie in möglichst gleichmässigen Verhältnissen zu haben. Dabei wählte ich die Einstichöffnung oft 20—25 cm entfernt von der Abklemmung und lagerte sie infolgedessen auch entfernter vom Centrum des Strahles. Die Temperatur war in der Mitte des Beobachtungsfeldes sicher constanter und damit höher als an entlegeneren Theilen. Schenk[1]) wies experimentell nach, dass die Wärme als Bewegungsreiz für die Mikroorganismen wirke, dass diese das Bestreben haben, aus der Umgebung eines Wärmecentrums sich in der Richtung zu diesem Wärmepunkt hinzubewegen. Es konnten also — obgleich diesem Umstand wohl eine geringe Bedeutung beizumessen ist — zu den physikalischen Vorgängen bei der schnellen Ausbreitung der Keime in strömenden Flüssigkeiten vielleicht auch noch die thermotaktischen Eigenschaften der Mikroorganismen hinzukommen.

Einige Beispiele seien angeführt.

1. Einem Kaninchen wird eine lange Dünndarmschlinge herausgelagert und dem Dampfstrahl ausgesetzt. In das Darmlumen werden 2 ccm Prodigiosus-Bouillonreincultur mittelst feiner Canüle eingebracht. Etwa 6—7 cm oberhalb der Einstichöffnung wird ein 8 cm langes Darmstück durch zwei Darmklemmen so verlegt, dass das Lumen verschlossen, aber der Mesenterialansatz nicht geschädigt wird. Alle 3. Minuten werden mit sterilen Pinseln Abstriche von dem abgeklemmten Darmstück sowie von der unterhalb gelegenen Einstichöffnung auf Agar-Agar-Platten gemacht. Die Pinsel werden nur einmal benutzt.

Die Abstriche von der Einstichöffnung zeigten sämmtlich reichliche Prodigiosus-Colonien. Die Abstriche von der abgeklemmten Darmpartie nach 21 Minuten ebenfalls. Sie war hinsichtlich ihrer Peristaltik und Farbe der Wand normal, und reagirte auf elektrische Reize typisch. Im zuführenden Rohr sammelte sich der Inhalt an und blähte dasselbe auf. Die Beobachtung dauerte eine Stunde.

2. Einem Kaninchen wird eine lange Dünndarmschlinge herausgelagert und in das Darmlumen durch feine Canüle 4 ccm einer 10 Tage alten Prodigiosus-Bouillonreincultur injicirt. Dann wird oberhalb der Einstichöffnung eine Dünndarmschlinge incarcerirt. Die Einklemmung besteht $^3/_4$ Stunde, dann wird sie gelöst. Die Schlinge war bei der Lösung dunkelroth, leicht bläulich verfärbt. Die Function stellte sich nach der Lösung sehr schnell wieder her. Die Peristaltik der Schlinge sowohl

1) Schenk, Centralbl. f. Bakteriolog. u. Parasitenkunde Bd. XIV. S. 37.

wie am zuführenden und abführenden Rohre war eine sehr lebhafte. Alle 2 Minuten wurden Abstriche vom zuführenden Rohr, von der abgeklemmten Schlinge und von der unterhalb derselben gelegenen Einstichöffnung auf Agar-Agar-Platten gemacht. Die Abstriche der Einstichöffnung zeigten alle Prodigiosus-Colonien, die Abstriche der Schlinge nach 6 Minuten, die vom zuführenden Rohre nach 10 Minuten.

Daraus war ersichtlich, dass die Methode, die Keime mittels directer Injection durch die Darmwand in das Lumen zu bringen, für die Durchwanderung von Mikroorganismen einwandsfreie Resultate nicht geben und eine directe Ueberwanderung auf der Serosa entlang nicht ausgeschlossen werden konnte. Bei dem Studium des Bacterium coli, seiner Virulenz und seiner Durchwanderung durch die Darmwand ist diese Art der Einverleibung oft benutzt worden. Es muss hervorgehoben werden, dass für die Resultate aller so angelegten Versuche hinsichtlich ihrer Stichhaltigkeit dieses Moment berücksichtigt werden muss.

Für meine Experimente musste aber — das war eine Hauptbedingung — jeder andere Weg ausgeschlossen werden. Ich brachte deshalb die Mikroorganismen auf folgende Weise in das Darmlumen.

Ein etwa 30—40 cm langes Dünndarmstück wurde herausgelagert, und das Darmlumen an der untersten Stelle durch ein kleines Loch eröffnet. Durch dieses Loch wurde ein 25 cm langer elastischer Hartgummikatheter etwa 15—20 cm hoch im Darminnern aufwärts geschoben. Einige Centimeter oberhalb der Einführungsstelle wurde das Darmlumen sammt Katheter durch eine Darmklemme abgeklemmt. Ich benutzte dazu die kleinen gebogenen Dieffenbach'schen Klemmen, deren Branchen mit feinen Gummiröhren überzogen waren und das Darmlumen fest verschlossen. Der Katheter war so elastisch, dass er den Windungen der Darmschlingen leicht folgte, ohne Erosionen der Schleimhaut zu machen, anderseits so hart, dass er von den straffen Darmklemmen nicht zusammengedrückt wurde. Dann wurde etwa 15—20 cm oberhalb der Darmabklemmung eine Dünndarmschlinge durch einen Gummiring von bestimmter Lichte abgeklemmt derartig, dass die Oeffnung des Katheters im Lumen der abgeklemmten Schlinge lag, der Katheter also zum zweiten Mal sammt dem Darmlumen abgeklemmt war. An das offene untere Ende des Katheters, das ausserhalb des Darmes lag, war eine Spritzencanüle undurchlässig angefügt, ebenso war die Spritze an der Canüle undurchlässig. Nun wurde die gewünschte Menge durch den Spritzenstempel vorgeschoben und gelangte direct in das Lumen der abgeklemmten Darmschlinge. Der Katheter sammt Spritze blieb ungetrennt während der ganzen Beobachtungszeit liegen und wurde erst nach Beendigung des Ver-

suches herausgezogen. Auf diese Weise waren die Keime nur in der Spritze, dem Hartgummikatheter und der abgeklemmten Darmschlinge. Die während des Experimentes dauernd angefertigten Controlplatten von der Einstichöffnung zeigten, dass die injicirten Keime an der Einführungsstelle und somit auf der Serosa nicht erschienen. Eine Ueberwanderung der Mikroorganismen war somit ausgeschlossen. Allerdings musste ich bei den Abstrichen nun des Bacterium coli mit in Kauf nehmen, das sich in reichlicher Menge auf den Platten zeigte, aber es konnte einerseits leicht von den Keimen unterschieden werden, anderseits war nicht zu befürchten, dass es auf den Platten durch schnelles Wachsthum die anderen Keime vernichten würde. Dies stellte ich auf den Abstrichen selbst fest, brachte aber der Sicherheit wegen auch die angewandten Keime in gleichen Mengen zusammen in Bouillon und liess sie wochenlang mit einander sich entwickeln. Die nach bestimmten Zeitabschnitten angefertigten Gelatine- oder Agar-Agarplatten zeigten, dass das Bacterium coli zusammengebracht mit dem Prodigiosus im Bouillonröhrchen allmählich zu Grunde geht. Ich liess beide bis 3 Monate zusammen sich entwickeln; Anfangs wuchsen beide auf den Agar-Agarplatten in reichlicher Menge neben einander. Dann bekam der Prodigiosus in der Bouillon das Uebergewicht. Die späteren Platten stellten Reinculturen von Prodigiosus dar. Das Bacterium coli mit dem Staphylococcus aureus zusammengebracht und in Bouillon bei 37° C. gehalten, ging nach 3 Wochen in reichlicher Menge an, ebenso der Staphylococcus aureus. Eine Schädigung dieser Keime unter einander auf den Platten in den für mich in Betracht kommenden Zeiträumen war nicht vorhanden. Allerdings können die Verhältnisse im Darm andere sein. Hier scheint das Bacterium coli, wenigstens beim Kaninchen, nahezu der Alleinherrscher zu sein.

Aber ich brauchte dies bei meinen Versuchen im Darminnern nicht zu fürchten, denn beim Durchziehen durch den Gummiring wurde der Inhalt meist fast vollkommen zurückgestreift, und ich injicirte dann mehrere Cubikcentimeter sehr keimhaltiger Bouillon, so dass ich im Darminnern annähernd die Verhältnisse des Bouillonröhrchens schuf. Diesen Modus, gleich die keimhaltige gewachsene Bouilloncultur zu injiciren, wählte ich deshalb, damit die Mikroorganismen so wenig als möglich geschädigt wurden, wie es bei einer wässerigen Aufschwemmung durch Assimilationsstörungen möglich war. Dabei wurde der Keimgehalt der Injectionsflüssigkeit meist dadurch gesteigert, dass der Belag einiger Agar-Agarstrichculturen noch mit der Bouillon verrieben wurde. Dadurch wurde absichtlich

eine Keimmenge im Darmlumen angesammelt, wie sie für gewöhnlich im Darm nicht vorhanden sein kann, uud durch welche ein Einfluss anderer Keime völlig hintangehalten wurde.

Die Beobachtung des Durchtrittes von Keimen geschah auf dreierlei Weise. Es wurden erstens den Thieren, Hunden, Katzen und Kaninchen die Mikroorganismen Staphylococcus aureus, Prodigiosus, Pyocyaneus durch Schlundsonde in den Magen gebracht, und dann nach Eröffnung der Bauchhöhle eine Hernie eingeklemmt, dieselbe reponirt und die Bauchhöhle geschlossen. Nach bestimmter Zeit wurde dieselbe wieder geöffnet und die Schlinge hervorgezogen. Von dem Transsudat, welches in der Bauchhöhle vorgefunden wurde, wurden Theile auf Nährboden übertragen und Platten gegossen, ausserdem Abstriche auf Agar-Agarplatten angelegt.

Nach der Lösung wurde die Schlinge meist noch eine Stunde unter dem Dampfstrahl beobachtet und von derselben alle 5, 10 oder 15 Minuten Abstriche gemacht, um zu erkennen, ob vielleicht nach der Lösung der Einklemmung, nach Wiederkehr der Circulation und beim Ausgleich der Circulationsstörungen Keime auf der Serosa erscheinen würden. Zweitens wurde nach Einbringung der Keime in den Magen eine Dünndarmschlinge eingeklemmt, aber nicht reponirt, sondern im Dampfstrahl bestimmte Zeit beobachtet, und alle 10—15 Minuten das sich bildende Transsudat auf Agar-Agarplatten ausgestrichen; und drittens wurden die Keime nach der Einklemmung einer Dünndarmschlinge auf die angegebene Weise direct in das Innere der Schlinge gebracht, die Schlinge im Dampfstrahl beobachtet und das Transsudat abgestrichen. Die letzte Versuchsanordnung musste getroffen werden, um die Keime in sehr grosser Anzahl sicher in der Schlinge zu haben und um damit dem Einwand zu begegnen, als seien die Keime bei der Einverleibung auf natürlichem Wege in zu geringer Anzahl im Darm, um durchtreten und constatirt werden zu können. Sodann waren gerade diese Versuche dadurch, dass jede Verunreinigung ausgeschlossen war, ganz einwandsfrei in ihren Ergebnissen.

Zunächst wollte ich sehen, ob die normale Darmwand für Mikroorganismen durchgängig sei, wenn sich eine grössere Menge keimhaltigen Materiales im Innern des Darmes längere Zeit aufhielt und nicht weggeschafft werden konnte, wodurch die Peristaltik des Darmstückes einerseits lebhaft angeregt, anderseits der eventuell störende Einfluss des Speisebreies ausgeschaltet wurde dadurch, dass ich eine möglichst leere Darmpartie für die Einverleibung der Mikroorganismen wählte.

Aus den Experimenten Kader's[1]), die er zur Beobachtung der Entstehung des localen Meteorismus beim Darmverschluss anstellte, war ersichtlich, dass in der Darmwand nach langdauernder Verlegung des Lumens — er führte dieselbe bis zu 72 Std. durch — so gut wie keine Abweichungen von der Norm entstehen, wenn nur der Mesenterialtheil des Darmstückes ungeschädigt blieb. Sperrte ich also ein Darmstück durch 2 Darmklemmen ab, und brachte ich Keime in dies Stück, so konnte ich an der normalen Darmwand beobachten. und durch Abstriche von der Serosa auf Agar-Agarplatten kenntlich machen, ob Keime durchtraten.

1. Einem Kaninchen wird vom Medianschnitt aus eine lange Dünndarmschlinge herausgelagert und unter Dampf beobachtet. Durch ein kleines Loch im Darm am untersten Ende wird der Hartgummikatheter etwa 20 cm weit im Darminnern aufwärts geschoben, und ein etwa 8 cm langes Dünndarmstück durch zwei Darmklemmen so abgeklemmt, dass der Mesenterialansatz desselben nicht in Mitleidenschaft gezogen wird. Die Abklemmung ist so hoch gemacht, dass die Oeffnung des Katheters in das verlegte Darmstück mündet. Nun werden mit einer Spritze 5 ccm Prodigiosusbouillonreincultur von 48 Stunden durch den Katheter injicirt. Das Darmstück wird dadurch leicht gefüllt. Katheter und Spritze bleiben liegen. Alle 3 Minuten wird von dem Darmstück ein Pinselabstrich auf Agar-Agar gemacht und die Beobachtung 3 Stunden fortgesetzt. Dann wird die Verlegung aufgehoben und das Darmloch durch Naht geschlossen. Die peristaltischen Bewegungen waren und blieben an dem oberhalb der Abklemmung gelegenen Theil am stärksten, hörten in dem verlegten Theil nicht auf, waren Anfangs schwach und hörten dann ganz auf im unterhalb der Abklemmung gelegenen Theil. Nach Beendigung der Beobachtung wird die Injectionsflüssigkeit durch Abnahme der Spritze aus dem Katheter abgenommen und eine Controllplatte angelegt. Während diese Controllplatte neben einer Reihe anderer Keime reichlich den Bacillus prodigiosus zeigte, kam er auf keinem Abstrich von der Serosa zur Entwickelung.

2. Einem Kaninchen wird bei gleicher Versuchsanordnung eine 10 cm lange Dünndarmschlinge verlegt und in dieselbe eine Mischcultur von Prodigiosus und Staphylococcus aureus injicirt. (5 ccm Prodigiosusbouillonreincultur werden mit 5 ccm Staphylococcus aureus-Bouillonreincultur verschüttelt und davon 5 ccm injicirt). Alle 5 Minuten wird ein Abstrich von der Serosa des zwischen den Klemmen gelegenen Darmtheiles auf Agar-Agarplatten gemacht. Nach Beendigung des Versuches wird eine Controllplatte von der aus dem Darm abgelassenen Injectionsflüssigkeit angelegt. Die Beobachtung dauerte 2 Stunden.

Auf den Abstrichen auf Agar-Agar entwickelt sich weder Prodigiosus noch Staphylococcus aureus. Die Controllplatte zeigte beide reichlich.

---

1) Kader, Beitrag zur Frage des localen Meteorismus bei Darmocclusion. Deutsche Zeitschr. f. Chirurgie. Bd. XXXIII. 1892.

3. Einem Kaninchen wird von einem Medianschnitt aus in der gewöhnlichen Weise ein langes Dünndarmstück kreisförmig herausgelagert und dem Dampfstrahl ausgesetzt. Am untersten Ende wird das Darmlumen eröffnet und der Hartgummikatheter ungefähr 16 cm im Darminnern aufwärts geschoben. Etwa 6 cm oberhalb der Einführungsstelle wird das Darmlumen durch eine Darmklemme sammt Katheter verlegt und wiederum 6 cm oberhalb wird eine gleiche Abklemmung gemacht, so dass die Oeffnung des Katheters oberhalb der oberen Verlegung frei ins Darmlumen mündet. Jetzt werden aus der 5 ccm Prodigiosus Bouillonreincultur fassenden Spritze $2^1/_2$ ccm injicirt; dann der Katheter soweit zurückgezogen, dass die Oeffnung in das dopppelt abgeklemmte Darmstück mündet und in dasselbe die restirenden $2^1/_2$ ccm Prodigiosuscultur injicirt. Katheter sammt Spritze bleiben liegen. Alle 5 Minuten werden Abstriche vom abgeklemmten Stück, von der Partie oberhalb und unterhalb der Abklemmung auf Agar-Agarplatten gemacht. Die Beobachtung dauerte 4 Stunden. Auf keinem Abstrich entwickelte sich Prodigiosus. Zur Controle war eine Agar-Agarplatte mit der Injectionsflüssigkeit gegossen worden, die den Prodigiosus angehen liess.

4. Bei einem Kaninchen wird ein langes Stück Dünndarm durch Medianschnitt freigelegt und dem Dampfstrahl ausgesetzt. Durch ein kleines Loch wird der Hartgummikatheter hoch hinaufgeschoben. Ca. 10 cm oberhalb der Eröffnung wird eine Darmklemme angelegt und durch eine zweite Darmklemme oberhalb der ersten ein 7—8 cm langes Darmstück verlegt. In dieses Darmstück werden zunächst $2^1/_2$ ccm Prodigiosusbouillonreincultur injicirt. Dann werden alle 5 Minuten Abstriche von dem verlegten Darmstück gemacht. Nach halbstündiger Beobachtung werden weitere $2^1/_2$ ccm derselben Cultur in das Darmstück injicirt, so dass dasselbe leicht gebläht erscheint. Nach weiterer halbstündiger Beobachtung werden noch 5 ccm Prodigiosuscultur eingebracht, so dass das Darmstück stark aufgebläht und gelähmt ist. Beobachtungszeit dauerte 4 Stunden. Dann wurde die Injectionsflüssigkeit abgelassen und eine Controlplatte angelegt. Diese zeigt reichlich Prodigiosus. Keiner der Abstriche von der Serosa liess Prodigiosa angehen.

5. Bei einem Hunde wird vom Medianschnitt aus ein ca. 30 cm langes Stück Dünndarm herausgelagert und durch ein kleines Loch am untersten Theil der Hartgummikatheter etwa 20 cm hoch hinaufgeschoben. Dann wird durch 2 Darmklemmen ein 10 cm langes Darmstück abgeklemmt, so dass bloss das Darmlumen verlegt ist. In dieses abgeklemmte Stück werden 4 ccm Prodigiosusbouillonreincultur injicirt (2 Bouillonröhrchen mit Prodigiosus beschickt, 4 Tage bei 26° C. gehalten, werden mit Prodigiosusstrichculturen von 4 Tagen ausgeschüttelt). Beobachtung des Darmes im Dampfstrahl. Spritze und Katheter bleiben liegen. Alle 5 Minuten wird ein Pinselabstrich von dem Darmstück gemacht, weiterhin vom zuführenden und abführenden Rohr. Das verschlossene Darmstück zeigte während der ersten halben Stunde Peristaltik. Nach einer halben Stunde werden weitere 4 ccm Cultur injicirt; der Darm erscheint gebläht, bewegt sich träger. Nach einer weiteren halben Stunde werden noch 4 ccm Cultur eingespritzt. Beobachtungszeit 4 Stunden. Control-

platte von der Injectionsflüssigkeit. Keine Platte ausser der Controlplatte zeigte den Prodigiosus.

6. Einer Katze wird vom Medianschnitt aus ein etwa 30—35 cm langes Dünndarmstück herausgelagert, und durch ein kleines Loch am untersten Ende der Hartgummikatheter eingeführt. Durch 2 Darmklemmen wird ein 8 cm langes Darmstück am oberen Ende des freiliegenden Darmabschnittes so abgeklemmt, dass der Mesenterialansatz nicht geschädigt wird. Dann werden 4 ccm Prodigiosusbouillonreincultur, die wie beim vorigen Experiment bereitet war, injicirt. Abstriche von der abgeklemmten Partie werden alle 10 Minuten gemacht. Nach zweistündiger Beobachtung hört das Thier plötzlich auf zu athmen, Narkosentod. Eine halbe Stunde nach dem Tode werden die Mesenterialblutgefässe eröffnet und das Blut abgeimpft. Die Beobachtung wird nach dem Aufhören der Athmung noch eine Stunde im Dampfstrahl fortgesetzt. Kein Abstrich, ebensowenig die Impfungen des Mesenterialblutes zeigten Prodigiosus.

7. Bei einem Kaninchen wird ein langes Dünndarmstück freigelegt und dem Dampfstrahl ausgesetzt. Durch ein Loch in der Darmwand wird der Hartgummikatheter hoch aufwärts geschoben und ein 10 cm langes Darmstück durch 2 Darmklemmen verschlossen. Das Mesenterium bleibt unbeeinflusst. In das Darmstück wurden $2^1/_2$ ccm einer concentrirten Staphylococcus aureus-Bouillonreincultur injicirt und die Serosa alle 5 Minuten auf Agar-Agarplatten abgestrichen. Dauernd wurde durch einen mittelstarken faradischen Strom die Schlinge gereizt, so dass sie fortwährend sehr heftige Contractionen auslösen musste, die das Darmlumen oft auf mehrere Centimeter Länge stark verengten. Die Beobachtungszeit dauerte 2 Stunden. Kein Abstrich liess den Staphylococcus aureus angehen.

8. Einem Kaninchen, welches 3 Tage gehungert hatte, werden 35 ccm Prodigiosus-Bouillonreincultur mittels Schlundsonde in den Magen gebracht; dann wird der Magen und der obere Dünndarmtheil durch Medianschnitt freigelegt und abgewartet, bis die herausgelagerte Schlinge, die Anfangs ganz leer und zusammengefallen war, deutlich durch die Peristaltik mit dünnflüssigem Speisebei gefüllt war. Jetzt wird ein 8 cm langes Stück oben und unten durch eine Seidenligatur verschlossen, ohne dass die Wand abgeschlossen wurde und zwar so, dass der Inhalt in der Darmpartie bleiben musste. Reposition des Darmes und Schluss der Bauchhöhle. Nach 10 Stunden wird die Bauchhöhle wieder geöffnet, das Thier machte einen matten Eindruck. Nach Herausziehen des Darmes ist die abgebundene Darmpartie eher mehr ausgedehnt als anfangs, leicht injicirt, das unterhalb gelegene Darmstück leer, das oberhalb gelegene dilatirt, aber nicht hochgradig gedehnt. Das Thier hatte nicht viel gefressen. Von der Serosa werden Abstriche gemacht und zwar von den drei verschiedenen Abschnitten des Dünndarmes. Keiner der Abstriche liess den Prodigiosus erkennen.

Bei diesen Versuchen war also der Mesenterialansatz nicht geschädigt worden, die Circulationsverhältnisse nicht beeinflusst, und es wurde in die verlegte Darmpartie eine grosse Quantität

der betreffenden Keime gebracht. Beim Versuch 3 war die Injection so vorgenommen worden, dass sowohl in dem abgeklemmten Darmstück als auch in dem oberhalb gelegenen Theil Keime in grosser Anzahl vorhanden waren. Die Abstriche sollten beweisen, dass auch bei einfacher Verlegung des Darmlumens trotz des nachdrängenden Inhaltes und der Ausdehnung des Darmlumens im zuführenden Rohre Mikroorganismen nicht durch die intacte Darmwand treten. Weder eine Dehnung der Darmwand noch eine sehr lebhafte Peristaltik begünstigte eine Durchwanderung. Die Darmwand wurde bis zur Contractionsunfähigkeit gedehnt und die Peristaltik durch elektrische Reize unnatürlich gesteigert. Selbst nach einer Stauung des Inhaltes von 10 Stunden konnte ich Keime auf der Serosa nicht nachweisen. Das dürfte zeigen, dass Mikroorganismen die Darmwand, deren Circulationsverhältnisse nicht gestört werden, nicht durchwandern können, selbst wenn das Darmlumen sich beträchtlich ausdehnt und die Musculatur gelähmt wird.

Weiterhin ging ich dazu über, den Durchtritt der Keime durch die Darmwand, deren Circulationsverhältnisse gestört waren, zu prüfen und dazu Darmschlingen sammt Mesenterium abzuklemmen, wie es die elastische Incarceration beim Menschen hervorruft. Ich begann mit leichten Einklemmungen, liess dieselben erst kürzere, dann längere Zeit bestehen und steigerte allmählich die Strangulation bis zur völligen Unterbindung der venösen und arteriellen Gefässe. Dabei wurden verschiedene Combinationen angewandt, um möglichst die Verhältnisse den natürlichen anzupassen, dann aber auch, um sie möglichst unnatürlich zu gestalten, d. h. die Bedingungen für die Darmwand nach Kräften ungünstig zu gestalten. Dadurch sollte zugleich gezeigt werden, was eventuell die Darmwand zu leisten im Stande war. Deshalb wurde bei den einzelnen Versuchen die Menge des injicirten Materials und möglichst auch die Länge der Darmschlinge sowie die Lichte des Ringes angegeben. Sodann wurde vor der Lösung der Einklemmung der Zustand der Darmwand nicht bloss nach der Farbe, sondern auch nach dem functionellen Verhalten der Schlinge beurtheilt, und die Lebensfähigkeit des Darmes nach der Rückkehr der elektrischen Erregbarkeit bestimmt. Dabei wurde auch zugleich nach Minuten angegeben, wann die Musculatur wieder normal auf die elektrischen Reize reagirte, damit das Urtheil über die Intensität der jeweiligen pathologischen Veränderungen in der Darmwand möglichst viele Anhaltspunkte für die Sicherheit hatte und möglichst bestimmt gebildet werden konnte. Sowohl die Einklemmung wie die Beobachtungen wurden

alle an dem unter dem Dampfstrahl befindlichen Darm angestellt, auch wenn es in den Versuchen nicht ausdrücklich angegeben ist. Auch bemühte ich mich, meist das Alter der einzelnen Bouilloncultu-ren mit anzuführen, damit man daraus einen Schluss auf die Keimhaltigkeit der eingebrachten Flüssigkeit und auf die Entwickelungsfähigkeit der Keime ziehen konnte.

1 u. 2. Einem Kaninchen werden, nachdem es 3 Tage gehungert hatte, 40 ccm Staphylococcus aureus-Bouillonreincultur durch Schlundsonde in den Magen gebracht, dann die Bauchhöhle 1 1/2 Stunde später eröffnet und eine höher gelegene Dünndarmschlinge durch einen Gummiring, dessen Lichte 1 cm beträgt, in leichter Weise abgeklemmt; dann wird die Bauchhöhle nach Reposition der Schlinge geschlossen. 7 Stunden später wird die Schlinge wieder hervorgeholt. Dieselbe ist ebenso wie das zuführende Rohr prall gefüllt und etwas dilatirt, das abführende Rohr leer; die Wand der Schlinge mittelstark injicirt; in der Bauchhöhle kein Exsudat. Abstriche von der Serosa.

Reposition der Schlinge und Bauchnaht. 14 Stunden später liegt das Thier im Sterben. Eröffnung der Bauchhöhle. Der Leib ist aufgetrieben. In der Bauchhöhle nur wenig Exsudat. Die Schlinge nicht übermässig gefüllt, ist braunroth mit schwarzen Flecken versehen, missfarbig, Serosa glanzlos. Das zuführende Rohr stärker gefüllt, das abführende Rohr leer. Der Magen nicht sehr gefüllt.

Vom Transsudat und der Serosa Abstriche. Die Platten, die nach 7 stündigem Bestehen der Einklemmung beschickt sind, zeigten nirgends Staphylococcus aureus. Hingegen liessen die Abstriche nach 21 stündiger Einklemmung ausser reichlichen anderen Keimen auch den Staphylococcus aureus mit 6—8 Colonien angehen.

3. Einem Kaninchen, das 3 Tage gehungert hatte, wurden 50 ccm einer Mischung von Staphylococcus aureus- und Pyocyaneus-Bouillonreincultur in den Magen gebracht und das Abdomen 2 Stunden später eröffnet. Eine hohe Dünndarmschlinge, die deutlich Peristaltik zeigt, und Inhalt führt, wird durch einen Ring, dessen Lichte 6 mm Durchmesser hat, leicht eingeklemmt und die Bauchhöhle geschlossen. 8 Stunden später wird sie wieder eröffnet und die Schlinge hervorgeholt. Sie ist mittelstark gebläht, dunkelroth, offenbar nicht schwer geschädigt. Elektrische Erregbarkeit ist erloschen. Das zuführende Rohr ist dilatirt und gelähmt. Das Thier hatte nicht viel gefressen. Nach der Lösung kehren die peristaltischen Bewegungen sehr schnell zurück, kaum 5 Minuten nach der Lösung reagiren alle Theile in normaler Weise. Reposition der Schlinge und Schluss der Bauchhöhle. Die Abstriche von dem spärlichen Transsudat in der Bauchhöhle sowie von der Serosa liessen weder Staphylococcus aureus noch Pyocyaneus angehen.

4. Einem Kaninchen wird eine Dünndarmschlinge herausgelagert und dem Dampfstrahl ausgesetzt, dann durch ein kleines Loch der Hartgummikatheter am untersten Ende eingeschoben und ein etwa 10 cm langes Darmstück mittelstark incarcerirt. Durch den Katheter werden 2 ccm Staphylococcus aureus-Bouillonreincultur in die Schlinge injicirt. Dieselbe

füllte sich schnell an. 30 Minuten nach der Abklemmung war die elektrische Erregbarkeit aufgehoben, ebenso die Peristaltik. Nach 1 Stunde war die Schlinge schwarzblau verfärbt und bedeckt mit zahlreichen kleinsten Blutungen in die Serosa. Die Einklemmung wurde jetzt gelöst. Schon 4 Minuten nach derselben erschienen in der Schlinge oberflächliche kurze Contractionen und 10 Minuten nach der Lösung gehen elektrische Reizcontractionen über die Schnürfurchen. Nach 20 Minuten reagiren alle Theile normal, nachdem die Wirkung am längsten an der Spitze der Schlinge ausgeblieben war. Reposition und Schluss der Bauchhöhle.

Alle 10 Minuten wurde das Transsudat von der Serosa abgestrichen bis zur Reposition der Schlinge. Auf keinem Abstrich entwickelte sich der Staphylococcus aureus.

5. Einem Kaninchen wird vom Medianschnitt aus eine lange Dünndarmschlinge herausgelagert, und unter dem Dampfstrahl an der untersten Stelle durch ein Loch der Hartgummikatheter ca. 15 cm aufwärts geschoben. Dann wird eine 15 cm lange Darmschlinge mittelstark durch einen Gummiring von 4 1/2 mm Lichte abgeklemmt. Durch den in die Schlinge mündenden Katheter werden 5 ccm Staphylococcus-Bouillonreincultur von 12 Tagen in den Darm gebracht. Katheter und Spritze bleiben liegen. Die Lähmung der Schlinge trat nach 25 Minuten ein, sie ist prall gefüllt, giebt auf elektrische Reize keinerlei Reactionen mehr. Die Einklemmung dauerte 2 Stunden. Dann ist die Schlinge dunkelblauroth und secernirt reichlich Transsudat. Alle 1/4 Stunden werden Abstriche von der Schlinge auf Agar-Agar-Platten gemacht. Nach der Lösung der Einklemmung wird von der Schlinge noch eine Stunde abgestrichen. Nach 7 Minuten nach der Hebung der Einklemmung reagiren einzelne Stellen der Schlinge typisch und nach 12 Minuten alle Theile.

Das zu- und abführende Rohr waren nicht gelähmt. Resection der Schlinge zum Zweck mikroskopischer Untersuchung.

Die verschiedenen Schichten zeigten reichliche hämorrhagische Imbibition, besonders ausgedehnte Blutungen in der Submucosa und Subserosa. Die Muskelbündel durch streifenförmige Hämorrhagien aufgefasert. Staphylokokken waren in der Submucosa nicht nachweisbar. Auf den Agar-Agar-Platten entwickelte sich nicht der Staphylococcus aureus.

6. Einem Kaninchen wird der Dünndarm vom Medianschnitt aus herausgelagert und am untersten Ende desselben durch ein kleines Loch im Darm der Hartgummikatheter etwa 20 cm hoch in aufsteigender Richtung eingeführt. Dann wird eine etwa 10 cm lange Dünndarmschlinge, die in geringer Weise gefüllt ist, durch einen Gummiring von 5 mm Lichte abgeklemmt, sodass die Oeffnung des Katheters in der abgeklemmten Schlinge liegt. Jetzt wird 1 ccm einer Prodigiosus-Bouillonreincultur von 2 Tagen, die verrührt wird mit einer 2 tägigen Agar-Agarstrichcultur, in die Schlinge injicirt, nachdem vorher noch etwa 6 cm unterhalb der Einklemmung das Darmlumen durch eine Darmklemme verlegt war. Die Schlinge lagert auf den übrigen Dünndärmen im Dampfstrahl. In dieser Lage wird dieselbe 3 Stunden beobachtet und alle 15 Minuten mit dem Pinsel ein Abstrich von der Serosa auf Agar-Agar-Platten gemacht. Ebenso wird alle Stunden die auf dem Mesenterialansatz sich ansammelnde

Flüssigkeit auf Agar-Agar-Platten ausgestrichen. Nach 3 Stunden wird die Einklemmung gelöst und das Loch im Darm vernäht.

Die Schlinge begann 15 Minuten nach der Einklemmung leicht cyanotisch zu werden, reagirte nach 1 1/4 Stunde auf elektrische Reize noch normal, wenn auch nicht so energisch und intensiv. Die Füllung derselben hatte beträchtlich zugenommen. 2 Stunden nach der Einklemmung war die Peristaltik aufgehoben, eine typische Reaction nicht mehr zu erzielen. Die Schlinge ist dunkelblau bis violett, mit einigen helleren stecknadelkopfgrossen Blutungen unter der Serosa; das Transsudat war nicht deutlich bluthaltig. Das abführende Rohr ist collabirt, reagirt normal, das zuführende Rohr ist gebläht, zeigt ebenfalls normale Reactionen. Lichte des Ringes nach der Lösung der dreistündigen Einklemmung 5 : 6 mm. Die Schnürfurchen sind stark ausgeprägt. Unmittelbar nach der Lösung geht ein Theil des Inhaltes in das abführende Rohr über. Kaum 10 Minuten nach der Lösung reagiren alle Theile der Schlinge wieder normal. Die blaue Färbung der Darmwand hellt sich schnell sichtbar auf, es tritt eine lebhafte Injection ein. Nach der Reposition und dem Schluss der Bauchhöhle macht das Thier nicht den Eindruck eines laparotomirten.

Auf keiner Platte war der Prodigiosus angegangen; auch alle Abstriche von der Darmöffnung, die Bacterium coli in reichlicher Menge zeigten, liessen nichts von Prodigiosus erkennen.

7. Einem Kaninchen wurde eine lange Dünndarmschlinge herausgelagert und nach Einführung des Hartgummikatheters eine 10 cm lange Dünndarmschlinge, die einigen Inhalt führte, durch einen Gummiring von 4 mm Lichte im Durchmesser mittelstark incarerirt. In die Schlinge werden 5 ccm Prodogiosus-Bouillonreincultur von 5 Tagen eingebracht. Die Schlinge ist sogleich prall gefüllt und lässt auf elektrische Reize nur leichte Contractionen entstehen, die sehr oberflächlich sind. Die Stauungserscheinungen bilden sich sehr schnell aus; nach 1 Stunde ist die Schlinge tief dunkelblauroth, die Füllung ist noch stärker geworden. Die Transsudation ist eine reichliche und mit Blut gemischt. Alle 10 Minuten werden Abstriche von der Serosa auf Agar-Agar-Platten angelegt, welche reichlich Blut enthalten. Nach 2 Stunden ist die Schlinge schwarz, unter der Serosa sind mehrere grössere braune Flecken sichtbar, sie selbst ist noch glänzend. Das zuführende Rohr ist nur leicht dilatirt, das abführende zusammengefallen. Nach 3 Stunden wird die Einklemmung gelöst. Ein Theil des Inhaltes geht sogleich in das abführende Rohr über, aber die Spannung lässt nur wenig nach. Unter der Serosa entstehen hellrothe Suffusionen welche die Serosa abheben. Die Farbe der Schlinge ändert sich wenig. An einigen Stellen treten hellrothe Querstreifen auf. Die Schlinge transsudirt noch. Peristaltische Bewegungen treten während 1 1/2 stündiger Beobachtung unter dem Dampfstrahl nicht auf, ebenso kehrte die elektrische Erregbarkeit nicht wieder zurück. Resection der Schlinge, sowie des unterhalb derselben befindlichen Theiles von 15 cm. Darmnaht. Nach etwa 5 Stunden stirbt das Thier, das nach der Darmnaht recht matt war.

Die Abstriche während der Beobachtung von der Serosa auf Agar-Agar-Platten zeigten keinen Prodigiosus. Die Impfungen des Transsudates der Bauchhöhle etwa 1 Stunde nach dem Tode liessen den Prodi-

giosus reichlich angehen; eine Verunreinigung bei der Darmnaht wahrscheinlich.

8. Einem Kaninchen wird vom Medianschnitt aus eine lange Dünndarmschlinge im Dampfstrahl hervorgelagert und durch ein kleines Loch weit unten der Hartgummikatheter eingeführt. Dann wird eine 15 cm lange Dünndarmschlinge mittelstark durch einen Gummiring abgeklemmt, dessen Lichte 5 mm im Durchmesser beträgt. In die Schlinge werden durch den Katheter 5 ccm Staphylococcus aureus-Bouillonreincultur eingebracht. Die Inhalt führende Schlinge wird dadurch prall gespannt, die elektrische Erregbarkeit ist deutlich herabgesetzt. Nach $^3/_4$ Stunde ist dieselbe und das zuführende Rohr mässig dilatirt, reagirt normal. Alle 15 Minuten werden Abstriche von der Serosa auf Agar-Agarplatten gemacht. Die Schlinge bleibt 4 Stunden unter Beobachtung. Die Farbe derselben ist dunkelblauschwarz mit helleren Stellen, das Transsudat ist stark bluthaltig; das zuführende Rohr stark dilatirt nnd gelähmt, die Schlinge ganz prall. Nach der Lösung bleibt die Schlinge 15 Minuten bewegungslos, dann giebt sie auf elektrische Reize deutliche aber schwache Reactionen. Erst nach 35 Minuten reagiren alle Theile typisch, aber noch langsam und oberflächlich. Die Infiltration der Wand ist noch beträchtlich, die Farbe der Schlinge noch dunkelblau, aber auf derselben zahlreiche hellere Streifen, die dem Gefässverlauf entsprechen. Nach einer Stunde ist die Bewegung in der Schlinge wieder lebhaft. Reposition.

Vor und alle 5 Minuten nach der Lösung bis zur Reposition wurden Abstriche von der Serosa auf Agar-Agarplatten angelegt; auf keiner Platte kam der Staphylococcus aureus zur Entwickelung.

9. Einem Kaninchen, welches 3 Tage gehungert hatte, wurden durch Schlundsonde 40 ccm Staphylococcus aureus-Bouillonreincultur von 18 Tagen in den Magen gebracht. Dann wird der Magen durch Medianschnitt frei gelegt, der Pylorus aufgesucht und ein langes Dünndarmstück vom Pylorus abwärts herausgelagert und dem Dampfstrahl ausgesetzt. Nun wird die Peristaltik beobachtet. Nach einer Stunde, nachdem der Darminhalt deutlich sichtbar durch lebhafte peristaltische Bewegungen vom Pylorus aus abwärts getrieben wird, wird eine etwa 10 cm lange Dünndarmschlinge 37 cm unterhalb des Pylorus durch einen Gummiring von 5 mm Lichte abgeklemmt. Die Einklemmung ist mittelstark. Dann wird die Schlinge reponirt und die Bauchhöhle geschlossen. 6 Stunden später wird dieselbe wieder eröffnet. In der Bauchhöhle befindet sich reichlich nicht deutlich blutiges Transsudat; die Schlinge ist eingehüllt von Nachbarschlingen und dem Coecum, ist prall gefüllt, schwarzbraun gefärbt; das zuführende Rohr mittelstark ungefähr ebenso stark wie die Schlinge gedehnt und ebenso wie die Schlinge gelähmt. Das abführende Rohr reagirt normal. Nach der Lösung im Dampfstrahl erscheinen nach ca. 10 Minuten sowohl leichte peristaltische Bewegungen in der Schlinge, sowie Reactionen auf elektrische Reize, die aber wenig energisch und langsam erfolgen. Nach 25 Minuten sind die einzelnen Theile der Schlinge wieder in lebhafter Bewegung, und die Reaction ist typisch, wenn auch nicht so schnell und intensiv als normal. Die Schlinge wird nach halbstündiger Beobachtung reponirt. Vor der Lösung sowohl als alle 5 Minuten nach der Lösung werden Abstriche

auf Agar-Agarplatten gemacht. Auch wurde bei Eröffnung der Bauchhöhle vom Transsudat abgeimpft; die Platten zeigten sämmtlich keine Colonien von Staphylococcus aureus; auch das Transsudat war keimfrei.

10. Einem Kaninchen, welches 3 Tage gehungert hat, werden 35 cm eines Gemisches von Staphylococcus aureus- und Pyocyaneus-Bouilloncultur in den Magen gebracht und 2 Stunden später vom Medianschnitt aus eine höher gelegene Dünndarmschlinge ziemlich stark abgeklemmt und reponirt. 7 Stunden später wird dieselbe wieder hervorgeholt. In der Bauchhöhle war nicht viel Transsudat, dasselbe aber deutlich blutig gefärbt, die Schlinge durch Adhäsionen verklebt, schwarzbraun, prall gefüllt, ziemlich hart, vollkommen gelähmt. Das zuführende Rohr stark dilatirt, reactionslos, das abführende nahezu leer. Nach einstündiger Beobachtung im Dampfstrahl kehrt die elektrische Erregbarkeit nicht zurück. Auf der Serosa treten hellrothe ausgedehnte Suffusionen auf. Resection der Schlinge; Darmnaht. Das Thier macht einen matten Eindruck. Tod in der folgenden Nacht. Peritonitis. Die vor der Lösung und nach derselben auf Agar-Agarplatten angefertigten Abstriche von der Serosa und dem Transsudat liessen den Staphylococcus aureus und Pyocyaneus nicht angehen. Aus dem Transsudat der Bauchhöhle bei der Section entwickelten sich diese Keime reichlich auf Agar-Agar- und Gelatineplatten.

11. Einem Kaninchen werden, nachdem es 3 Tage gehungert hatte, 40 ccm eines Gemisches von Prodigiosus- und Pyocyaneus-Bouillonreincultur durch Schlundsonde beigebracht. 2½ Stunde später wird vom Medianschnitt aus eine 10 cm lange Dünndarmschlinge, welche Inhalt führt, in mittelstarker Weise eingeklemmt und reponirt. 10 Stunden darnach wird die Schlinge wieder herausgezogen. Sie ist durch leichte Adhäsionen mit den Nachbarschlingen verklebt, blauroth und stellenweise braunroth, dabei prall gefüllt und gelähmt. In der Bauchhöhle reichlich blutig gefärbtes Transsudat. Nach der Lösung lässt die Spannung in der Schlinge nur langsam nach. Etwa 30 Minuten später sind typische Reactionen an allen Theilen auslösbar, aber noch nicht so energisch, wie normalerweise. Reposition der Schlinge.

Das Transsudat sowie die Abstriche von der Serosa vor und nach der Lösung der Schlinge waren frei von Prodigiosus und Pyocyaneus.

12. Bei einem Kaninchen, welches 3 Tage gehungert hat, werden mit der Schlundsonde 30 ccm Staphylococcus aureus-Bouillonreincultur von 15 Tagen in den Magen gebracht. Dann wird durch Medianschnitt nach etwa einer halben Stunde der obere Dünndarm freigelegt und eine Stunde nach der Injection, nachdem der Dünndarm deutliche Peristaltik gezeigt hatte, eine obere Dünndarmschlinge von 12 cm Länge durch einen Gummiring von 5 mm Lichte abgeklemmt und das Abdomen geschlossen. Tod des Thieres am anderen Morgen etwa 12 Stunden nach der Abklemmung. Section ca. 4 Stunden nach dem Tode. Reichliches Exsudat in der Bauchhöhle. Die Schlinge ist mit den Nachbarschlingen verklebt, fühlt sich matschig an, ist grauschwarz, theilweise grau gefärbt, stellenweise schwarze linsengrosse Flecke auf der Serosa. Zuführungsrohr stark gebläht. Platinösenimpfungen von der Serosa der Schlinge, vom Lumen des zuführenden Rohres und der Schlinge sowie vom Herzblut. Die Platten der Impfungen

von der Serosa zeigten sehr dicht den Staphylococcus aureus fast in Reincultur; die übrigen Platten weniger rein. Das Herzblut liess keine Keime angehen.

13. Ein Kaninchen, das dreimal 24 Stunden gehungert hat, erhält mittels Schlundsonde 50 ccm concentrirte Prodigiosus-Bouillonreincultur in den Magen eingespritzt. Nach 1¼ Stunde wird vom Medianschnitt aus eine 10 cm lange Dünndarmschlinge durch einen Gummiring von 6 mm Lichte mittelstark abgeklemmt und reponirt. Von dem Peritonealtranssudat wird vorher ein Abstrich gemacht. 15 Stunden später wird das Abdomen wieder eröffnet. Das Thier hatte viel gefressen. Das zuführende Rohr war gebläht und gefüllt, jedoch nicht stark. Die in der Einklemmung befindliche Schlinge ist 75 cm lang. Am unteren Ende der Schlinge ist der Darm stärker gebläht, starrwandig mit zahlreichen linsengrossen grauweissen Flecken bedeckt. Zahlreiche Fibrinauflagerungen sind auf den unteren Theilen der Schlinge vorhanden, die mittleren Partien sind schwarzblau gefärbt, die Wand ist hier schlaff und dünn. Die obersten Theile am wenigsten verändert. Die untere Hälfte der Schlinge ist vollkommen gelähmt, die obere reagirt auf elektrische Reize. Nach der Lösung zeigen die mittleren Partien der abgeklemmten Schlinge sehr bald peristaltische Bewegungen und typische Reaction. Der unterste Theil bleibt gelähmt. Die Schlinge wird eine Stunde im Dampfstrahl beobachtet und, da die unteren Theile der Schlinge keine Bewegungen und Reactionen zeigen, wird die ganze Schlinge resecirt. Tod am anderen Morgen, Perforation in der Circulärnahtlinie. Vor der Lösung und nach derselben werden Abstriche auf Agar-Agarplatten gemacht; keiner derselben zeigte Prodigiosus. Auch das Transsudat bei Anlegung der Einklemmung erwies sich keimfrei, ebenso das durch die Einklemmung gebildete.

14. Einem Kaninchen, das 3 Tage gehungert hat, werden 45 ccm eines Gemisches von Staphylococcus aureus und Prodigiosus-Bouillonreincultur durch Schlundsonde in den Magen gebracht. Nach 2 Stunden wird das Abdomen eröffnet und eine etwa 8 cm lange Dünndarmschlinge durch einen Gummiring mittelstark abgeklemmt. Reposition und Schluss der Bauchhöhle.

16 Stunden später wird das Thier zum zweiten Mal laparotomirt. Es ist sehr matt. Kurze Zeit nach der Herauslagerung der Schlinge collabirt das Thier und geht zu Grunde. In der Bauchhöhle war so gut wie gar kein Transsudat. Auf der Schlinge keine Auflagerungen. An einzelnen Stellen zeigt das Coecum leichte Injectionen. Die Serosa aber noch glatt und glänzend. Die Schlinge ist prall gefüllt und schwarz, befindet sich ca. 25 cm unterhalb des Pylorus. Das zuführende Rohr hochgradig ausgedehnt, gefüllt mit flüssigem Brei, ebenso der Magen hochgradig dilatirt. In der Schlinge befindet sich Blut und ein schleimhaltiger Pfropf. Die Schnürfurchen heller gefärbt, die Gefässe des Mesenteriums der eingeklemmten Schlinge thrombosirt. Die elektrische Erregbarkeit an der Schlinge und dem zuführenden Rohr aufgehoben. Die Abstriche von der Serosa sowie Abimpfungen des geringen Transsudates liessen den Staphylococcus aureus und Prodigiosus nicht angehen.

15. Ein mittelgrosser Hund, der 24 Stunden gehungert hat, erhält durch Schlundsonde 60 ccm Staphylococcus aureus-Bouillonreincultur in

den Magen gebracht. Eine halbe Stunde später lässt man ihn fressen. 3 Stunden nach der Injection wird der Dünndarm von einem Medianschnitt aus freigelegt und eine 12 cm lange Dünndarmschlinge mittelstark abgeklemmt; der Gummiring hat eine Lichte von 8 mm. Schluss der Bauchhöhle. Nach 16 Stunden wird das Abdomen wieder eröffnet und die Schlinge herausgezogen, sie ist in Netz eingehüllt, adhärent, schwarz gefärbt, stark ausgedehnt und prall gefüllt. Die Schnürfurchen sind stark ausgeprägt, verschliessen das Darmlumen. Das abführende Rohr ist collabirt, das zuführende mittelstark dilatirt. Die Schlinge und das zuführende Rohr reagiren auf den elektrischen Reiz nicht mehr, das abführende normal. In der Bauchhöhle befand sich reichliches Transsudat; keine Zeichen einer Peritonitis. Nach der Lösung der Schlinge fliesst kein Inhalt ab. Die Beobachtung im Dampfstrahl während einer Stunde liess an der Schlinge keine Bewegungen wahrnehmen, die Gefässe des Mesenteriums der Schlinge zeigten keine Pulsation, das zuführende Rohr liess auf den elektrischen Reiz oberflächliche Zuckungen erkennen, auch hier keine normale Reaction, das abführende Rohr reagirte normal, zeigte eine etwa 3 cm lange Injection der Serosa unterhalb des unteren Schnürringes.

Die Schlinge wird resecirt, der Hund getödtet.

Keine der Platten zeigte eine Staphylococcus aureus- oder Prodigiosus-Colonie. Die mikroskopische Untersuchung der den Schnürfurchen nahe gelegenen Theile zeigte eine sehr hochgradige Blutung und Durchtränkung sämmtlicher Schichten der Darmwand. Die Muskelbündel waren ebenfalls weitgehend aufgelockert. Das Gewebe war hier tinctionsfähig. In der Submucosa waren mit der Gram-Weigert'schen Färbemethode Staphylokokken nachweisbar.

16. Einem Hunde, der 24 Stunden gehungert hatte, werden 50 ccm eines Gemisches von Staphylococcus aureus und Pyocyaneus mittels Schlundsonde in den Magen gebracht. Nach 2 Stunden wird das Abdomen eröffnet und eine hochgelegene Dünndarmschlinge von etwa 20 cm Länge so stark abgeklemmt, dass die Schlinge sehr bald blass wird. Dieselbe wird im Dampfstrahl beobachtet und die Einklemmung eine Stunde aufrecht erhalten. Darnach hatte die Schlinge eine deutlich blaugraue Farbe angenommen. Eigene peristaltische Bewegungen waren in derselben andeutungsweise bemerkbar gewesen. Die elektrische Erregbarkeit war nach etwa 15 Minuten aufgehoben. Auch nach lang anhaltender starker Reizung konnte eine Wirkung nicht erzielt werden. Nach der Lösung findet eine lebhafte Injection der Schlinge statt, welche aber nicht so intensiv ist, wie am Kaninchendarm. 10 Minuten nach der Lösung erfolgen auf starke elektrische Reize leichte Ringcontractionen. 30 Minuten nach der Lösung fangen dieselben an typisch zu werden. Nach 40 Minuten reagiren auch die am längsten blass gebliebenen Schnürfurchen. Die Hyperämie in der Schlinge ist nach einer Stunde noch nicht zur Norm zurückgekehrt. Reposition der Schlinge und Schluss der Bauchhöhle. Die Serosa wurde alle 10 Minuten mit dem Pinsel während der Abklemmung und nach der Lösung abgestrichen. Auf keinem Abstrich entwickelte sich der Staphylococcus aureus oder Pyocyaneus.

17. Einem Kaninchen wird vom Medianschnitt aus eine 17 cm lange Dünndarmschlinge durch einen Gummiring von 3½ mm Lichte stark ab-

geklemmt, nachdem der elastische Katheter durch ein Loch im unteren Darmtheile eingeführt ist. Es werden 5 ccm Prodigiosus-Bouillonreincultur in die fast leere Schlinge injicirt, die 4 Tage alt ist und vermengt ist mit dem Belag einer viertägigen Agar-Agarstrichcultur. Die Schlinge wird dadurch leicht gefüllt und zeigt energische peristaltische Bewegungen. 10 Minuten nach der Einklemmung beginnen die peristaltischen Bewegungen einen langsamen und trägen Charakter anzunehmen. Die Schlinge ist leicht cyanotisch, reagirt aber auf elektrische Reize typisch, kann sich aber nicht so weit contrahiren. 20 Minuten nach der Einklemmung ist die Schlinge deutlich blauroth und zeigt nur oberflächliche und wenige peristaltische Bewegungen. Etwa eine halbe Stunde nach der Abschnürung ist die Darmwand dunkelblau mit stellenweise helleren Flecken besetzt. Alle Peristaltik ist verschwunden, die Schlinge prall gefüllt, das Transsudat deutlich blutig gefärbt. Elektrische Reize lösen keine Wirkung mehr aus. Die Länge beträgt 22 cm. Nach einer Stunde ist die Farbe des Darmes blauschwarz, die Schlinge 25 cm lang.

1¼ Stunde nach der Einklemmung wird dieselbe gelöst. 5 Minuten nach derselben erscheinen deutliche peristaltische Bewegungen am zuführenden Rohr; jedoch geht der Inhalt desselben nicht in die Schlinge über. Diese giebt 10 Minuten nach der Hebung der Incarceration typische Reaction auf elektrische Reize, die nicht so stark wie normalerweise ausfallen. 20 Minuten nach der Lösung reagiren alle Theile der Schlinge wieder normal, nur die Schnürfurchen, die stark ausgebildet waren, reagiren noch langsamer. In der Schlinge herrscht lebhafte Peristaltik.

Alle 10 Minuten während der Einklemmung und eine halbe Stunde nach der Lösung derselben wurden Abstriche von der Serosa und der Darmöffnung auf Agar-Agarplatten gemacht. Kein Abstrich zeigte Prodigiosus.

18. Einer grossen Katze wird vom Medianschnitt aus eine 10 cm lange Dünndarmschlinge durch einen Gummiring von 5 mm Lichte sehr eng eingeklemmt. Die Einklemmung geschah in der gewöhnlichen Weise, so dass die Oeffnung des Hartgummikatheters in die Schlinge mündete. Injicirt werden 2½ ccm Staphylococcus aureus-Bouillonreincultur; die Schlinge wird dadurch leicht gefüllt, der arterielle Zufluss ist aufgehoben. Etwa ¼ Stunde nach der Einklemmung zeigte die Schlinge sehr kräftige Peristaltik, namentlich an den beiden Enden, während das zuführende und abführende Rohr bewegungslos waren. Die Peristaltik erfolgte so, dass die Contraction, die das Darmlumen stark verengte, am oberen Ende der Schlinge begann, dieselbe durchlief und bis zum unteren Ende kam. Sie folgten so schnell auf einander, dass eine neue Contraction begann, ehe die vorhergehende am unteren Ende angelangt war. Ausserdem erfolgten am unteren Ende noch selbständige Constrictionen, so dass an beiden Enden fast dauernd ein Contractionszustand herrschte. Dadurch ändert sich hier die Farbe der Schlinge, die einen grauweissen Ton annimmt. Während die Gefässe auf der Höhe der Schlinge deutlich sichtbar und gefüllt sind, blasst die Zeichnung derselben in der Nähe des Schnürringes ab. Die arteriellen Gefässe sind blutleer, die Venen noch leicht bluthaltig. Nach 25 Minuten ist die Schlinge bewegungslos, die Enden befinden sich im Zustand der Contraction, hellgrau-weiss, die Höhe der Schlinge leicht cyanotisch, graublau. Das zuführende und abführende

Rohr war leer und bewegungslos. Die Reaction auf elektrische Reize war aufgehoben, die Darmwand gelähmt. Dann schwand auch die leicht bläuliche Farbe auf der Höhe der Schlinge, und nach etwa einer Stunde nach der Einklemmung war die ganze Schlinge grauweiss gefärbt. Auf der Höhe bestand noch leichte Venenzeichnung, die Arterien fast unsichtbar, im Mesenterialansatz war nur eine ganz leichte Suffusion zu Stande gekommen. Die Füllung der Schlinge ist nicht stark, sie ist hart infolge des Contractionszustandes; ihre Länge hat nicht wesentlich zugenommen. Von dem zu- und abführenden Rohr ist nichts in die Einklemmung mit hineingezogen worden. Die grösste Ausdehnung der Darmwand befindet sich auf der Höhe der Schlinge. Nach 1½ stündiger Abklemmung wird die Einklemmung gelöst. Es erfolgte sogleich eine starke Injection der Schlinge, die von der Höhe derselben nach den Schnürringen sich ausdehnte. Die stark markirten Schnürringe blieben am längsten blutlos. 10 Minuten nach der Lösung zeigte die Schlinge zwar noch keine Bewegungen, aber auf den elektrischen Reiz typische Reaction, die sowohl auf galvanischen als auch faradischen Strom in gleicher Weise langsam einsetzte, träge ablief und nur oberflächlich war. Erst 20 Minuten nach der Lösung erfolgen die Contractionen schneller und stärker, und etwa 30 Minuten nach der Hebung der Einklemmung erscheint die Schlinge normal; nur die Schnürfurchen sind noch deutlich vorhanden.

Von der Schinge wurde alle 15 Minuten ein Abstrich auf Agar-Agar-Platten gemacht. Die Schlinge secernirte recht wenig. Bei der mikroskopischen Untersuchung fand ich die Staphylokokken nicht in die Submucosa eingedrungen. Auf den Abstrichen entwickelte sich der Staphylococcus aureus nicht.

19. Bei einem Kaninchen wird durch Medianschnitt eine 8 cm lange Dünndarmschlinge so eng abgeklemmt, dass der arterielle Zufluss mit unterbunden wird, nachdem durch ein kleines Loch am untersten Ende des Darmes der Hartgummikatheter hoch aufwärts eingeführt wurde. In die abgeklemmte Schlinge werden 1½ ccm eines Gemisches aus Staphylococcus aureus und Pyocyaneus-Bouillonreincultur injicirt. Die Schlinge wird dadurch leicht gefüllt. Sie enthielt geringe Mengen Inhalt. Nach der Ligatur wurde dieselbe schnell blass, anämisch und erhielt nach einiger Zeit eine leicht bläuliche Farbe. Nach 15 Minuten war die elektrische Erregbarkeit aufgehoben. Die Einklemmung wurde ¾ Stunde aufrecht erhalten. Während derselben wurden alle 5 Minuten Abstriche von der Serosa genommen und auf Agar-Agar-Platten übertragen. Ebenso von der Darmöffnung besondere Platten beschickt. Nach der Lösung tritt eine sehr lebhafte Injection der Schlinge ein, die Gefässe des Mesenteriums pulsiren deutlich. Nach 11 Minuten erscheinen schwach typisch ausgeführte Reactionen auf elektrischen Reiz. Die Schlinge ist stark hyperämisch. Nach 20 Minuten sind die Contractionen fast normal an allen Stellen, bis auf die Schnürfurchen, die deutliche Hämorrhagien unter der Serosa zeigen. 35 Minuten nach der Lösung gehen auch über die Schnürfurchen schwache Contractionswellen. Die Schlinge wird reponirt und das Abdomen geschlossen. Auch nach der Lösung wurde bis zur Reposition der Schlinge alle 5 Minuten ein Abstrich von der Serosa genommen.

Keine der Platten zeigte Staphylococcus aureus oder Pyocyaneus.

20. Einem Kaninchen, das 3 Tage gehungert hat, werden 50 ccm Staphylococcus aureus-Bouillonreincultur mittelst Schlundsonde in den Magen gebracht. 3 Stunden später wird vom Medianschnitte aus eine 20 cm lange Dünndarmschlinge, die nur wenig Inhalt führt, durch einen Gummiring von 2 1/2 mm Lichte stark abgeklemmt, doch so, dass der arterielle Zufluss nicht aufgehoben ist.

Das Abdomen wird nach Reposition des Darmes geschlossen. 3 Stunden später wird die Bauchhöhle wieder eröffnet und die Schlinge hervorgeholt. Sie ist prall gefüllt, nicht gerade hart, schwarzblau gefärbt, Serosa noch glatt und glänzend. Das zuführende Rohr ist leicht gefüllt, das abführende collabirt. Beide reagiren auf elektrischen Reiz normal, die Schlinge gar nicht. In der Bauchhöhle reichliche Mengen Transsudates. Nach der Lösung der Einklemmung und bei der Beobachtung im Dampfstrahl bewegt sich das zu- und abführende Rohr lebhaft und einige Minuten nachher treten auch leichte Bewegungen stellenweise in der Schlinge auf. Der untere Theil sowie die Spitze der Schlinge reagiren nicht auf elektrische Reize. Während der einstündigen Beobachtungen kehrt die elektrische Erregbarkeit an der unteren Hälfte nicht zurück. Reposition; Tod nach etwa 16. Stunden. Gangrän der Schlinge.

Von der Serosa sowie vom Transsudat wurden nach der zweiten Eröffnung der Bauchhöhle Abstriche auf Agar-Agar-Platten angelegt, sowie Gelatineplatten gegossen. Sie zeigten keine Kolonien von Staphylococcus aureus. Die bei der Section angelegten Platten liessen den Staphylococcus aureus sehr reichlich sich entwickeln.

21. Einem Kaninchen, welches 3 Tage gehungert hat, werden 35 ccm Staphylococcus aureus-Bouillonreincultur durch Schlundsonde in den Magen gebracht, dann nach 1 1/2 Stunde das Abdomen eröffnet und eine hochgelegene ca. 15 cm lange Dünndarmschlinge stark abgeklemmt, sodass der venöse Abfluss ganz abgesperrt ist, Reposition der Schlinge und Schluss des Abdomens. Wiedereröffnung nach 6 Stunden; das Thier macht einen collabirten Eindruck. Die Dünndarmschlinge ist ziemlich stark eingeschlossen von dem Coecum und den benachbarten Schlingen. Sie ist prall gefüllt, sieht schwarzbraun aus, fühlt sich matschig an und macht einen stark geschädigten Eindruck. In der Bauchhöhle fand sich eine reichliche Menge stark blutig gefärbten Transsudates. Die Schnürfurchen sind grauweiss. Auf der Serosa Fibrinauflagerungen, ebenso auf den angrenzenden Darmpartien, welche die Schlinge eingeschlossen hatten. Im Bruchring sind die beiden Darmschenkel durch Adhäsionen ziemlich fest miteinander verklebt. Das zuführende Rohr stark ausgedehnt zeigt ebenfalls Auflagerungen auf der Serosa, das abführende Rohr ist leer. Nach der Lösung blieb die elektrische Erregbarkeit erloschen. 3/4 Stunden nach der Lösung stirbt das Thier während der Beobachtung. Die Abstriche, die vor der Lösung sowie nach derselben alle 5 Minuten von der Serosa der Schlinge abgenommen wurden, zeigten reichlich Keime, besonders hochgradig das Bacterium coli. Auf jedem Abstrich 5—8 Colonien von Staphylococcus aureus. Aus dem Transsudat ging ebenfalls der Staphylococcus auf Gelatineplatten an.

Zusammenstellung der Versuche.

Nr.	Thierart	Einklemmungsart	Zeitdauer Std.	Keimart	Reparabele Läsion	Irreparable Läsion	Ausgang	Resultat
1	Kaninch.	weit.	7	Staphyloc. aureus.	Normal.	—	—	0
2	=	=	21	=	—	J.	†	Staph.
3	=	=	8	=	N.	—	—	0
4	=	mittel.	1	=	N.	—	—	0
5	=	=	2	=	N.	—	Resection.	0
6	=	=	3	Prodigiosus.	N.	—	—	0
7	=	=	3	=	—	J.	R.	0
8	=	=	4	Staphyloc. aureus.	N.	—	—	0
9	=	=	6	=	N.	—	—	0
10	=	=	7	Staph. u. Pyocy.	—	J.	R.	0
11	=	=	10	Prod. u. Pyocy.	N.	—	—	0
12	=	=	12	Staphylococcus.	—	J.	†	Staph.
13	=	=	15	Prodigiosus.	—	J.	R.	0
14	Hund.	=	16	Staph. u. Prod.	—	J.	R.	0
15	Kaninch.	=	16	= =	—	J.	†	0
16	Hund.	eng.	1	Staph. u. Pyocy.	N.	—	—	0
17	Kaninch.	=	1¼	Prodigiosus.	N.	—	—	0
18	Katze	=	1¼	Staphyloc. aureus.	N.	—	—	0
19	Kaninch.	=	3	Staph. u. Pyoc.	—	J.	†	0
20	=	=	3	Staphyloc. aureus.	N.	—	—	0
21	=	=	6	=	—	J.	†	Staph.

Bei den leichten Einklemmungen, bei denen die Schlinge nach 7 resp. 8 Stunden wieder untersucht wurde, zeigte die Darmwand eine mittelstarke Injection bis dunkelrothe Verfärbung. Liess man aber diesen Zustand längere Zeit, wie in Nr. 1 21 Stunden lang bestehen, so kam es zur Gangrän der Schlinge und zu einer Durchwanderung der Keime. Bei der Behinderung des venösen Rückflusses ging ich so vor, dass ich denselben erst ganz leicht geschehen liess, indem ich relativ weite Gummiringe und kleine Schlingen nahm. Die kurze Zeit anhaltenden Abschnürungen, bei denen es bis zu einer starken Verfärbung der Wand, zu einer ausgiebigen Transsudation in das Lumen der Schlinge sowie auf die Serosa mit Ansammlung des Transsudats in der Bauchhöhle kam, wurden von den Tieren, auch wenn sie 6 bis 9 Stunden durchgeführt wurden, im Allgemeinen gut vertragen. Trotz der gewiss hochgradig gestörten Circulationsverhältnisse, die ihren Ausdruck ja in dem reichlichen, oft stark bluthaltigen Transsudat auf der Serosa fanden, traten die in dem Darmlumen in grosser Menge vorhandenen Mikroorganismen nicht durch die Darmwand hindurch. Bei den Versuchen, bei denen ich die Keime durch den Magen gehen liess, war auch eine über die Norm gehende Keimzahl im Darmlumen anzunehmen. Die Vorversuche über die Einverleibung der Keime hatten ja ergeben, dass der

Inhalt, den die peristaltischen Wellen vom fast leeren Magen aus abwärts in die leeren Darmschlingen eintrieben, zum grössten Theil aus der an Keimen reichen Flüssigkeit und zum geringsten Theil aus der restirenden Nahrung bestanden. Bei den Abschnürungen hoher Dünndarmschlingen achtete ich besonders darauf, dass ich ein Darmstück wählte, welches deutlich mit diesem Inhalt angefüllt war. Dass hier auch der Inhalt kein reicher war, das ergaben die nach dem Tode aus dem Transsudat der Bauchhöhle oder direct von der Serosa gewonnenen Impfungen. Die Platten waren meist sehr reichlich mit den betreffenden Keimen versehen, und die gemeinsame Entwickelung mit dem Bacterium coli zeigten, dass ihnen der längere Aufenthalt im Darmlumen nicht in dem Maasse schädlich gewesen war, dass sie alle zu Grunde gingen. Hier sei gleich auf eine eigenartige Erscheinung hingewiesen, welcher ich nicht Zeit hatte, sorgfältig nachzugehen. Ich habe doch den Eindruck gewonnen, dass auch bei Strangulationen geringerer Dauer, bei denen es aber schon zu einer ansehnlichen Blutung in das Darmlumen gekommen war, eine grosse Anzahl von Keimen im Darminnern abgetödtet werden. Denn wenn ich die Abstriche aus der Injectionsflüssigkeit, die ich mir vor der Einverleibung auf Agar-Agarplatten herstellte, damit ich einen ausgedehnten Rasen zum Verrühren erhielt, mit denen verglich, die ich nach der beendeten Beobachtung aus dem Schlingeninhalt anfertigte, so schienen sie doch auffällig keimärmer zu sein. Vielleicht hängt dies zusammen mit dem Blutgehalt der Schlinge, auf welchen ich aufmerksam gemacht habe.

Ganz einwandsfrei waren die Versuche, bei denen ich die Keime direct in das Darmlumen brachte. Hier war ein Keimgehalt in der Schlinge, wie er unter natürlichen Verhältnissen wohl niemals vorkommen dürfte.

In einigen Fällen, in denen ich die Entwickelung der pathologischen Zustände dadurch zu beschleunigen suchte, dass ich das Darmlumen so mit der Bouillon anfüllte, dass die Darmwand zugleich noch stark gedehnt wurde, erfolgte ebenfalls kein Durchtritt der Keime. Versuch 7 zeigt deutlich, wie sich bei der Combination von Strangulation und Dehnung der Schlinge die Störungen der Darmwand weit schneller entwickeln; schon nach dreistündiger Einklemmungsdauer waren irreparable Läsionen vorhanden. Wäre hier eine Durchwanderung von Mikroorganismen zu Stande gekommen, so hätte man mit Recht darauf aufmerksam machen können, dass dies die weitgetriebensten Verhältnisse seien, die beim lebenden Thiere wohl niemals zu Stande kommen können. Dahingegen zeigt der

Versuch, was die Darmwand leisten und aushalten kann, ehe sie durchlässig für Keime wird. Liess ich aber die stärkeren Grade der circulatorischen Störungen längere Zeit, 12—16 Stunden und länger, bestehen, durch welche es zum Absterben der Darmschlinge kam, dann hatte auch die Darmwand ihre Schutzkraft verloren, aber es brauchte auch da eine gewisse Zeit, ehe die Keime auf der Serosa erschienen, ein deutliches Zeichen dafür, dass es sich dabei nicht um ein Durchtreiben oder von der Transsudation Mitgerissensein handelt, sondern um ein Durchdringen, ein Durchwachsen. In den Fällen, in denen wir die Lebensunfähigkeit nach 15—16 Stunden direct constatiren konnten, waren auf der Serosa noch keine Keime vorhanden; erst später erschienen sie. Aber das wird auch wohl kaum jemand bestreiten wollen, dass dann Keime durchwandern, zumal wenn man sie in so hoher Anzahl in das Darmlumen bringt. Hier handelt es sich nur darum nachzuweisen, dass die Darmwand nur dann für die Mikroorganismen durchlässig wird, wenn sich in ihr bereits weitgehende d. h. irreparable Läsionen ausgebildet haben. Diese Thiere gingen fast ausnahmslos zu Grunde. Das würde andererseits den Schluss zulassen, dass in der Schlinge hochgradige Veränderungen anzunehmen sind, wenn man die Keime auf der Serosa findet. Bei den sehr starken Strangulationen konnte ich ebenfalls nur dann Keime auf der Serosa nachweisen, wenn dieselbe lange Zeit angehalten hatte, sodass es zum Zelltod, zum Absterben der Schlinge kam. Ein weiteres Interesse beanspruchte für mich die Frage, ob vielleicht nach der Lösung d. h. während des Ausgleichs der Störungen und der Reparation der pathologischen Veränderungen Keime durchtreten würden.

Wenn man beobachtet, wie nach starken Strangulationen, bei welchen der arterielle und venöse Abfluss von vornherein abgesperrt ist, nach der Lösung der Einklemmung eine hochgradige Hyperämie, eine heftige Congestion der Darmwand zustande kommt, so konnte man leicht auf die Vermuthung kommen, dass nun dabei ein Durchspülen der Keime auf die Serosa bewerkstelligt würde, zumal es den Anschein hatte, als ob es nach der Lösung noch zu einer weiteren leichten Transsudation käme. Deshalb strich ich die Serosa auch nach der Hebung der Incarceration noch 1 Stunde lang ab, bis die Function der Musculatur zurückgekehrt war, und die Transsudation ganz aufgehört hatte. Ich habe dabei in keinem Falle Keime erhalten, wenn sie bis dahin nicht schon durchgetreten waren. Das zeigt uns also, wie es auch die klinische Erfahrung lehrt, dass nach

der Reposition einer unverdächtigen Schlinge eine Auswanderung von Keimen nicht zu befürchten ist, und dass der Eintritt einer Peritonitis oder peritonealen Sepsis bei intacter Darmwand nicht zustande kommen wird.

Ich will nicht verfehlen auf ein Moment hinzuweisen, welches mir von Wichtigkeit zu sein scheint. Wenn man nach Anlegung einer mittelstarken Strangulation, bei welcher der venöse Abfluss abgesperrt ist, eine gewisse Menge keimhaltiger Bouillon, etwa 1—2 ccm, in die Schlinge injicirt, und in dieselbe nach kurzer Zeit eine schnell einsetzende blutige Transsudation, wie es beim Kaninchen die Regel ist, erfolgt, findet man nach etwa 10 Minuten, wenn man die Schlinge der Länge nach aufschneidet, das Darmlumen obturirt durch einen ziemlich festen Pfropf, der aus Blut, Schleim und den Resten des Speisebreis besteht. Im Innern desselben liegt die Bouilloncultur, natürlich nicht so, dass sie nun etwa allenthalben abgekapselt ist. Durch die Transsudation der Darmwand, die in das Darmlumen erfolgt, ist den Keimen zunächst gar keine Gelegenheit gegeben, in die Darmwand einzudringen. Sie haben zunächst im Darmlumen eine Schicht Blut und Schleim zu durchdringen, ehe sie überhaupt an die Schleimhaut kommen. Das mag, bevor sie sich im Pfropf vermehrt haben, was in den ersten Stunden wohl infolge der Baktericidie desselben oder der Assimilationsstörungen nicht so schnell vor sich gehen wird, ein kleines Hinderniss darstellen.

Es hat sich also ergeben, dass die Darmwand durchaus nicht in der Weise durchlässig für die Mikroorganismen ist, wie es Bönnecken (l. c.), Tietze (l. c.), Schloffer (l. c.) u. A. erwiesen zu haben glaubten. Ich bin der Ueberzeugung, in einwandsfreier Weise gezeigt zu haben, dass auch hochgradige Circulationsstörungen in derselben eine Durchwanderung auf die Serosa und in die Peritonealhöhle nicht ermöglichen, dass es dazu tiefgreifender Schädigungen bedarf, und dass erst der Eintritt irreparabler Läsion mit nachfolgender Gangrän der Darmschlinge dieselbe gestattet.

Schlussübersicht.

Geleitet von der Absicht, die so wichtige Frage der Durchwanderung von Mikroorganismen durch die Darmwand bei der Incarceration zu einer klaren und definitiven Lösung zu bringen, suchte ich die Fehler resp. Ungenauigkeiten, welche den bisher üblichen Unter-

suchungsweisen anhafteten, aufzufinden und Schritt für Schritt auszuschalten.

Als ich dabei die Ueberzeugung gewonnen, dass eine Beobachtung des Darmcanals zwecks bakteriologischer Untersuchung innerhalb der Bauchhöhle als völlig unzureichend und unsicher nicht angängig war, baute ich eine Methode des Experimentirens am Darm aus, welche die Beobachtung desselben ausserhalb der Leibeshöhle ermöglichte. Die Lagerung desselben in einen in besonderer Weise hergerichteten Dampfspray gewährte in der That die Möglichkeit, den Darm ausserhalb der Bauchhöhle unter nahezu normalen Verhältnissen längere Zeit zu beobachten, Manipulationen und chirurgische Eingriffe an ihm vorzunehmen und bakteriologische Untersuchungen anzustellen.

Diese Methode des Experimentirens machte zugleich alle Vorgänge am Darm in der Leibeshöhle, die sonst durch die undurchsichtigen Bauchdecken dem Auge entzogen waren, sichtbar und schuf die Unterlage für ein genaues und exactes Studium der Physiologie und Pathologie des Darmes.

Dem Chirurgen mag es verziehen werden, wenn mich zunächst vornehmlich die Anwendung derselben auf die Vorgänge bei der Darmincarceration interessirte. Es machte sich vor allem nothwendig ein besseres und bestimmteres Urtheil über die pathologischen Veränderungen, die sich in der eingeklemmten Darmschlinge ausbildeten, und über den jeweiligen Grad der circulatorischen Störungen gewinnen zu können. So wenig wie dieses bei der Eröffnung des incarcerirter Hernien in sicherer Weise möglich ist, so unvollkommen Bruchsackes konnte es auch am Thierdarm geschehen. Da die bisher bekannten Symptome, die sich ja besonders auf die Beschaffenheit der Serosa beziehen, keine sicheren Anhaltspunkte abgaben, versuchte ich die Muskelschicht der Darmwand besser, als es bisher geschehen konnte, zur Diagnostik heranzuziehen. Ausgestattet mit einem feinen Nervenapparat, stellte sie ein Organ dar, dessen Schädigungen einen Ausdruck in der Alteration seiner physiologischen Eigenschaften finden mussten. Wollte man aber diese richtig erkennen und beurtheilen, so konnte sich ihre Diagnostik nur aufbauen und stützen auf die Kenntniss der normalen Function des Darmes. Hierzu vermochte das bisher Bekannte über den Menschendarm nur unvollkommene Aufklärung und Anleitung zu geben.

Die normale Beschaffenheit und die pathologischen Veränderungen der quergestreiften Musculatur erkennen wir aus ihrem Verhalten gegen elektrische Reize. Die Wirkungsweise faradischer und

galvanischer Ströme auf die normale glatte Musculatur war für den Thierdarm bekannt. Sie wurde einer sorgfältigen Nachprüfung unterzogen und konnte bestätigt werden. Dann ging ich zur Prüfung dieser Verhältnisse am normalen Menschendarm über und konnte den Nachweis erbringen, dass das Pflüger'sche Gesetz der elektrischen Erregbarkeit der quergestreiften Musculatur auf die glatte Musculatur des Menschendarmes nicht anwendbar war. Die Differenz in den physiologischen Eigenschaften zwischen der Ring- und Längsmuskelschicht, welche Biedermann für den Thierdarm gefunden hatte, besteht auch am Menschendarm.

Die am Thierdarm beobachtete typische und charakteristische Wirkungsweise des faradischen Reizes — die **aufsteigende Ringcontraction** — liess sich auch am Menschendarm erkennen und bildete zugleich ein einfaches und unschädliches Mittel, die Richtung des Darmes an der offenen Bauchhöhle des Menschen ohne Weiteres erkennen zu können.

Die normale Reactionsfähigkeit des Darmes auf elektrische Reize änderte sich aber, sobald sich in der Darmwand pathologische Zustände ausbildeten, welche die Muskelschichten in Mitleidenschaft zogen und gab dann wiederum die Möglichkeit an die Hand, den Beginn und weiterhin die Intensität solcher Störungen aus dem Verhalten der Musculatur gegenüber elektrischen Reizen, aus ihrer polaren Erregbarkeit erkennen zu können.

Bei der Darmincarceration mussten sich die Folgen der circulatorischen Störungen, die sich ja auf alle Schichten der Darmwand ausdehnten, bemerkbar machen durch die Alteration der functionellen Eigenschaften der Darmschlinge und allmählich eine constatirbare complete Lähmung herbeiführen. Hinwiederum musste die Function der Muskelschichten bei der Reparation dieser Störungen nach der Lösung der Einklemmung wiederkehren und aus der Reactionsweise des Darmrohres auf elektrische Reize erkennbar werden. Die Prüfung dieser Verhältnisse ergab, dass der Zustand der Muskelschichten entscheidend für die Lebensfähigkeit der Schlinge war, und dass die Rückkehr der normalen elektrischen Erregbarkeit der Darmmusculatur einen weiteren wichtigen Anhaltspunkt für die Beurtheilung der Lebensfähigkeit der Darmwand abgab. Denn es erwiesen sich alle Darmstücke, an denen die normale Reaction auf elektrische Reizung innerhalb der ersten halben Stunde nach Lösung der Einklemmung auslösbar war, als lebensfähig, alle anderen fielen der Gangrän anheim. Auch diese

am Thierdarm gewonnenen Erfahrungen wurden bei menschlichen Darmincarcerationen verwerthet und ihre Anwendbarkeit geprüft.

Die ausserhalb der Bauchhöhle in ihrem ganzen Verlaufe sichtbar gemachten Darmincarcerationen liessen zugleich Beobachtungen über die Entstehung und Ausbildung der Kothstauung, Kotheinklemmung und elastischen Einklemmung am lebenden Darme zu und ermöglichten eine Klarstellung des Mechanismus der Brucheinklemmung.

Nachdem nun diese neue Methode der extraabdominalen Darmuntersuchung ein fehlerfreies bakteriologisches Experimentiren am Darm erlaubte, und die Kenntniss der functionellen Eigenschaften und Störungen eine bessere Beurtheilung der pathologischen Verhältnisse der Darmwand mit sich brachte, konnte in einwandsfreier Weise dargethan werden, dass die Darmwand erst nach der Ausbildung irreparabler Läsion im Zustand der Gangrän durchlässig für Mikroorganismen wurde.

Die Experimente, sowie die bakteriologischen Untersuchungen wurden zum grössten Theil in dem Institut für Hygiene und Bakteriologie der Universität Strassburg durchgeführt.

Wenn ich nunmehr einige Capitel aus meinen experimentellen Untersuchungen am Darm bekannt gebe, so kann ich es nicht thun, ohne dem Gefühl des Dankes Ausdruck zu geben, welches ich in hohem Maasse den Herren Professoren Forster und Lewy für das rege Interesse, welches sie meinen Versuchen geschenkt und mit dem sie dieselben begleitet haben, schuldig bin. Meinem verehrten Chef und Lehrer, Herrn Professor Madelung, mit dessen Erlaubniss ich die Prüfung der elektrischen Erregbarkeit am Menschendarm ausführen konnte, und dessen Güte ich die Ueberlassung des Krankenmaterials verdanke, sei auch an dieser Stelle aufrichtig gedankt.

XXVI.

Bakteriologisches und Klinisches über Vioform.

Von
Prof. Dr. E. Tavel.

Die Anwendung der pulverförmigen Antiseptica hat sich in der chirurgischen Praxis als eine Nothwendigkeit herausgestellt.

Speciell die Jod enthaltenden Pulver sind immer mehr, infolge ihrer antituberculösen Eigenschaften, in Gebrauch gekommen.

Das Jodoform, dieses so vorzügliche Mittel, hat sich von keinem andern Pulver verdrängen lassen, weil es als Specificum gegen Tuberculose wirkt, obwohl sein so unangenehmer Geruch ein Ersatzmittel sehr erwünscht erscheinen lässt; auch hat es nicht an Versuchen gefehlt, andere nicht unangenehm riechende Pulver herzustellen, die denselben Zweck erfüllen, wie das Jodoform.

Das Jodol von Kalle & Cie, Biebrich a. Rh., zersetzt sich zu schnell, enthält zu viel Jod und hat sich nicht in der Praxis eingebürgert; auch ist seine antiseptische Wirkung nach früheren nicht publicirten Versuchen von mir und nach den Versuchen von Schmidt geringer als diejenige des Jodoforms.

Viel wirksamer als Jodoform sind aber das Jodin oder Jodon, die Herr Dr. Sieber in Attisholz dargestellt hat; leider sind diese Substanzen zu toxisch, um ohne Gefahr angewendet werden zu dürfen.

Das Aristol (Bayer & Cie., Elberfeld) hat die für die Praxis sehr unbequeme Eigenschaft, sich nicht zu Brei verrühren zu lassen, so dass man es vor dem Gebrauch nicht desinficiren kann, was nach meiner Ansicht für die Anwendung in einer geschlossenen Wunde nothwendig ist, wohingegen andererseits die Verwendung eines Antisepticums in Breiform an der Oberfläche die Arbeit sehr erleichtert; schon aus diesem Grunde allein wäre das Aristol zu verwerfen, aber ausserdem noch wirkt es weniger gut antibakteriell wie Jodoform und andere Jodpräparate, wie es Schmidt gezeigt hat.

Das Airol (von Hoffmann-La Roche & Co., Basel) ist von Haegler mit der grössten Sorgfalt untersucht worden. Das Mittel ist gut, spaltet aber sehr rasch Jod ab und zersetzt sich in den Nährböden, so dass mit diesem Mittel Intoxicationen zu gewärtigen und auch thatsächlich vorgekommen sind (Corresp.-Bl. f. Schw. Aerzte 1898).

Das Jodgallicin (von Sandoz & Cie., Basel) wirkt sehr ähnlich wie Airol, scheint sich weniger schnell zu zersetzen und giebt auch bei der klinischen Anwendung gute Resultate; wir untersuchen es gegenwärtig im Kinderspital und werden gelegentlich mit Professor Stooss über unsere Erfahrungen Mittheilung machen.

Das Loretin (Farbwerke in Höchst) hat ungefähr dieselben baktericiden Eigenschaften wie die letzten Präparate, theilt mit dem Jodin und Jodon die bei diesen Mitteln sehr ausgesprochen vorhandene regionäre Wirkung, ist wie alle die erwähnten Ersatzmittel geruchlos, löst sich aber ziemlich schnell in den Nährböden; es fehlt ihm demnach die bei den Pulvern erwünschte langsame, andauernde Nachwirkung.

Es sind auch eine Reihe von anderen jodfreien pulverförmigen Antisepticis vorgeschlagen worden; wir stellen in erste Linie das von Kocher empfohlene Wismuth, das in mässiger Menge angewendet. Dienste leisten kann. Seine austrocknende Wirkung ist in geeigneten Fällen ausserordentlich angenehm und es giebt kaum ein besseres Mittel bei den chirurgischen Ekzemen als Wismuthbrei; die zu ausgiebige Anwendung dieses Pulvers in den Wunden kann aber Nephritiden verursachen und dennoch scheint die Nachwirkung nicht immer eine genügende zu sein, obgleich es ausserordentlich lange unzersetzt in einer Wunde bleiben kann. Ich habe es in einem geschlossenen latent gebliebenen Knochenherd nach Osteomyelitis und Sequestrotomie nach 17 Jahren neben Staphylococcus aureus gefunden und hat Professor Heffter die Identität dieser Substanz chemisch nachgewiesen. Andere Wismuthverbindungen sind ebenfalls empfohlen worden, so z. B.:

Das Dermatol (Farbwerke Höchst), das weit hinter den Jodverbindungen in seiner Wirkung zurücksteht, während das

Xeroform (von Heyden Nachf., Dresden) schon besser wirkt, wenn auch nicht so energisch wie Airol etc.

Andere Pulver wie das Gallicin (Sandoz, Basel) und das Amyloform (Rhenania, Aachen) zeigen den vorerwähnten gegenüber keine Vortheile und enthalten kein Jod.

Das Vioform, vor Kurzem von der Baseler chemischen Fabrik dargestellt, scheint, sowohl was seine antibakteriellen Eigenschaften in vitro betrifft, wie auch hinsichtlich seiner klinischen Anwendung in corpore, wirklich das beste Ersatzmittel für Jodoform zu sein und zwar wirkt es bei nicht tuberculösen Wunden noch besser als Jodoform und ist ihm bei tuberculösen Processen nach unseren klinischen Versuchen zu schliessen wenigstens ebenbürtig.

Im Folgenden theile ich die bakteriologischen und klinischen Versuche mit, die wir mit diesem Pulver angestellt haben.

Chemische Constitution.

Ich entnehme Folgendes aus einer Mittheilung des Herrn Dr. Bischler:

„Von der Thatsache ausgehend, dass das p-Chlorphenol bedeutend stärkere antiseptische Eigenschaften besitzt als das Phenol (Arch. des sciences biologiques St. Petersbourg II 305), konnte man vermuthen, dass das Chlor eine ähnliche, die antiseptischen Eigenschaften verstärkende Wirkung beim Ersatz eines Wasserstoffatoms im Orthooxychinolin, welches an und für sich ein Antisepticum ersten Ranges ist, hervorbringen würde. In das bei dieser Substitution resultirende schon bekannte Anachlororthooxychinolin haben wir nun noch ein Jodatom eingeführt und so eine neue stark antiseptisch wirkende geruchlose Substanz erhalten, welche das Jodoform nicht nur in der Wundbehandlung, sondern auch bei der chirurgischen Tuberculose, für welche das Jodoform heute als einziges Specificum gilt vollständig, ersetzen kann."

„Während die bekannt gewordenen antiseptisch wirkenden jodhaltigen Jodoformersatzmittel Hydroxyl-, Carboxyl- oder Sulfogruppen, also saure Gruppen enthalten, und diese Substanzen deshalb auf die Wunde ätzend oder wenigstens reizend wirken können, ist das Jodchloroxychinolin von ganz neutralem Charakter, da die saure Natur der Hydroxylgruppe durch die basische Natur des Chinolins sozusagen aufgehoben wird; die Wirkung dieses Mittels ist eine ganz milde. Die Wirkung des Jodchloroxychinolins ist aber nicht nur mild und reizlos, sondern auch anhaltend, was eine Erklärung in der Beständigkeit dieser Verbindung gegenüber Wärme, Licht, Wasser und anderen Flüssigkeiten, findet. Zudem ist diese Substanz weniger giftig als Jodoform.

Das Jodchloroxychinolin wird, wie oben angegeben, aus Anachlororthooxychinolin dargestellt. Das Jodatom tritt sehr wahrscheinlich in die Metastellung zum Stickstoff ein."

Bakteriologische Untersuchung.

Die Versuche sind im Institut unter meiner Leitung und Controlle von Herrn Tomarkin, meinem Assistenten, ausgeführt worden.

Das Programm zu diesen Untersuchungen ist von mir in ähnlicher Weise festgestellt worden, wie ich es s. Z. für Herrn Dr. Schmidt bei den bakteriologischen Untersuchungen des Jodogallicins entworfen hatte.

Durch die erste Versuchsreihe wollte man feststellen, ob Bakterien, die an der Oberfläche eines Nährbodens geimpft worden sind, sich unter dem Antisepticum entwickeln können oder ob jede Entwicklung gehemmt wird.

Die Frage ist von Bedeutung aus folgendem Grunde. Schon vor Jahren hatte ich gelegentlich von Versuchen über die antibakterielle Wirkung des Jodoforms die Beobachtung gemacht, dass Milzbrand- und Prodigiosus-Bacillen an der Oberfläche von Agar geimpft und hierauf mit Jodoformpulver bestreut, zur Entwicklung gelangen, dass

aber nach einem kurzen Entwicklungsstadium die ganze Colonie durch das Jodoform abgetödtet wird, so dass schon nach wenigen Tagen keine Ueberimpfung mehr gelingt.

Es ist hier anzunehmen, dass durch die Wachsthumsvorgänge das Jodoform gespalten wird und erst dann zur Wirkung gelangt.

Unter diesen Umständen muss man aber auch schliessen, dass, wenn infectiöse Bakterien mit Jodoform zusammen in eine Wunde eingeführt werden, eine Entwicklung in die Tiefe stattfinden kann, die durch das Jodoform nicht mehr beeinflusst wird.

Können sich Bakterien bei directem Contact mit einem antiseptischen Pulver in einem Nährboden entwickeln, so muss dieses Pulver vor dem Gebrauch desinficirt werden, sonst läuft man Gefahr eine Wunde mit einem Antisepticum zu inficiren.

Zum Studium dieser Frage haben wir Agar und Gelatine in Petri'schen Schalen mit verschiedenen Bakterienarten geimpft und zwar mittelst eines einzigen Striches und dann die ganze Platte mit dem pulverförmigen Antisepticum mit Hülfe einer Streubüchse bedeckt. Als Vergleichsobjecte zum Vioform wurden gewählt erstens das Jodoform und zweitens das Loretin, ein weiteres Ersatzmittel für das Jodoform, das wie das Vioform ein Chinolinderivat (Othooxychinolin-Meta-Jod-ana-Sulfosäure) ist, jedoch viel löslicher, als das Vioform.

Bei jedem Versuche wurde eine Controllplatte mit Talk angelegt, um eine eventuelle Einwirkung mechanischer Natur beurtheilen zu können, ferner eine Controllplatte aus demselben Nährmaterial, in gleicher Weise geimpft, aber ohne weiteren Pulverzusatz.

Versuch I.

Gelatineplatten mit Pyocyaneus geimpft.

Controllplatten ohne Zusatz — üppiges Wachsthum.

Platte mit Talk bedeckt — gutes Wachsthum.

Platte mit Jodoform bedeckt — mässiges Wachsthum, später breiter Verflüssigungsstrich.

Platte mit Vioform bedeckt — mässiges Wachsthum, später unterbrochener Verflüssigungsstrich.

Platte mit Loretin bedeckt — kein Wachsthum, das Antisepticum ist aber schon nach 2 Tagen vollständig gelöst, während Jodoform und Vioform unverändert erscheinen.

Versuch II.

Gelatineplatten mit Milzbrand geimpft.

Controllplatte ohne Zusatz — üppiges Wachsthum.

Platte mit Talk bedeckt — zuert mässiges Wachsthum, später starkes Wachsthum und Verflüssigung.

Platte mit Jodoform bedeckt — zuerst kein sichtbares Wachsthum, später mittleres, dann reichliches Wachsthum mit Verflüssigungsstrich.

Platte mit Vioform bedeckt — spärliches Wachsthum mit ganz schmalem Verflüssigungsstrich, keine sichtbare Veränderung des Antisepticums.

Platte mit Vioform bedeckt (späterer Versuch im Vergleich zu Loretin) — kein Wachsthum, keine Veränderung des Pulvers.

Platte mit Loretin bedeckt — kein Wachsthum, Pulver vollständig gelöst.

Versuch III.

Gelatineplatten mit Staphylococcus aureus geimpft.

Controllplatte ohne Zusatz — gutes Wachsthum.

Platte mit Vioform bedeckt — kein Wachsthum, Antisepticum unverändert.

Platte mit Loretin bedeckt — kein Wachsthum, Antisepticum gelöst.

Diese 3 Versuche der ersten Reihe sind sehr lehrreich; mit Pyocyaneus, der sich sehr rasch entwickelt, war das sich schnell auflösende Loretin allein im Stande, die Entwicklung der Mikroben zurück zu halten; beim Milzbrand, der sich etwas langsam entwickelt, war auf Vioform einmal spärliches, das andere Mal kein Wachsthum, mit Loretin kein Wachsthum zu constatiren, dagegen mit Jodoform besseres Wachsthum.

Mit Staphylococcus aureus hingegen, der sich noch langsamer entwickelt, fand weder mit Vioform, noch mit Loretin Wachsthum statt.

Anders fielen die Agarversuche aus:

Versuch IV.

Agarplatten mit Pyocyaneus geimpft:

Controllplatte ohne Zusatz — üppiges Wachsthum.

Platte mit Talk bedeckt — mittleres Wachsthum.

Platte mit Jodoform bedeckt — spärliches Wachsthum.

Erste Platte mit Vioform bedeckt — schmaler Wachsthumstreifen.

Zweite Platte mit Vioform bedeckt — (späterer Versuch mit Loretin) kein Wachsthum.

Platte mit Loretin bedeckt — kein Wachsthum, Pulver in einem schmalen, dem Impfstrich entsprechenden Streifen gelöst.

Versuch V.

Agarplatten mit Milzbrand geimpft:

Controllplatte ohne Zusatz — gut gewachsen.

Platte mit Talk bedeckt — mittleres Wachsthum.

Platte mit Jodoform bedeckt — spärliches Wachsthum.

Erste Platte mit Vioform bedeckt — kein Wachsthum.

Zweite Platte mit Vioform bedeckt — kein Wachsthum.

Platte mit Loretin bedeckt — kein Wachsthum.

Versuch VI.

Agarplatten mit Staphylococcus aureus geimpft:

Controllplatte ohne Zusatz — üppiges Wachsthum.

Platte mit Vioform bedeckt — kein Wachsthum.

Platte mit Loretin bedeckt — kein Wachsthum.

Gegenüber den Gelatineversuchen zeigen die Agarversuche, dass, sobald die Bedingungen zum Hineinwachsen der Bakterien in die Tiefe weniger günstig sind, die Wirkung der pulverförmigen Antiseptica eine weit bessere ist; nur eine rasche Auflösung des Mittels kann der schnellen Entwicklung der Bakterien entgegen arbeiten, wie das beim Loretin der Fall ist.

3 weitere Versuche mit Kartoffeln statt Agar oder Gelatine in der gleichen Weise behandelt, ergaben mit Pyocyaneus, Milzbrand und Staphylococcus aureus überall die gleichen Resultate für Vioform und Jodoform: nur hatte der Wachsthumsstreifen unter Vioform eine geringere Breitenausdehnung im Vergleich mit demjenigen beim Jodoform.

Diese erste Versuchsreihe zeigt, dass das Vioform, das überall unverändert geblieben ist, eine bessere Wirkung entfaltet hat als das Jodoform, jedoch eine weniger günstige als das sich schnell lösende Loretin.

Die Versuche der zweiten Versuchsreihe sollten zeigen, in welcher Entfernung vom antiseptischen Pulver eine Beeinflussung des Nährbodens erzielt werden kann, so dass kein Wachsthum stattfindet.

Diese Beeinflussung des Nährbodens hängt in erster Linie von der Löslichkeit des Pulvers im Nährboden ab, die sich bei einigen der angewandten Pulver durch eine gefärbte Zone kund giebt.

Die Anordnung der Versuche fand in folgender Weise statt: Petri'sche Schalen mit Glycerinagar wurden gleichmässig an der Oberfläche mit einer Bakterienaufschwemmung inficirt, in der Mitte mit einem Streifen der betreffenden antiseptischen Pulver versehen und die Platten hierauf in die Brütkammer gebracht.

Benutzt wurden zu den Versuchen Pyocyaneus, Milzbrand, Staphylococcus aureus, Typhus, Subtilis, Streptococcus und Friedländer. Auch hier wurden in einer Anzahl von Versuchen Controllplatten mit Talk angewendet.

Versuch I.

Pyocyaneus.

Controlplatte — üppiges gleichmässiges Wachsthum. Platte mit Talk — Wachsthum über die ganze Fläche, auch deutlich unter dem Talkstreifen wie Controlplatte mit Jodoformstreifen. — Zuerst Wachsthum über der ganzen Fläche, in der Nähe des Jodoformstriches bleibt später das Wachsthum zurück; nach einer Woche sind in der Nähe des Striches getrennte Colonien zu sehen, während die peripheren Partien mit einem dicken Rasen bedeckt sind.

Erste Platte mit Vioformstreifen. — Um den Strich herum findet Wachsthum nur in unterscheidbaren, getrennten Colonien statt, in der Peripherie jedoch in üppiger und gleichmässiger Art.

Zweite Platte mit Vioformstreifen (später mit Loretin ausgeführt) — keimfreie Zone, grüne Verfärbung bis zum Impfstrich. Antisepticum un-

verändert. Platte mit Loretinstreifen. — Um den Strich herum ca. 1 cm breite wachsthumfreie Zone. Am zweiten Tag hat das Wachsthum nur in einer Entfernung von $1\frac{1}{2}$ cm vom Loretinstreifen Fortschritte gemacht, das Loretin löst sich immer weiter auf im Nährboden.

Versuch II.

Milzbrand.

Controlplatte — üppiges Wachsthum über der ganzen Fläche. Platte mit Talkstreifen — Wachsthum wie Controle. Platte mit Jodoform — keimfreie Zone, Wachsthum über der ganzen Fläche in kleinen durchsichtigen Colonien.

Erste Platte mit Vioform — 2 cm breite wachsthumfreie Zone um den Strich, Wachsthum am Rande in grossen Colonien.

Zweite Platte mit Vioform — $1—1\frac{1}{2}$ cm breite, stationär bleibende, wachsthumfreie Zone um den Strich, Desinficiens unverändert. Platte mit Loretin — 2 cm breite wachsthumfreie Zone um den Strich, die stationär bleibt; Loretin dringt am zweiten Tag $\frac{1}{2}$ cm über die Zone hinaus.

Versuch III.

Staphylococcus aureus.

a) Vioform und Jodoform.
   Controlplatte — üppiges Wachsthum in getrennten dicken Colonien.
   Platte mit Jodoform — kein sichtbares Wachsthum.
   Platte mit Vioform — kein sichtbares Wachsthum.

b) Vioform und Loretin.
   Controlplatte — gut gewachsen über der ganzen Fläche.
   Platte mit Vioform — $\frac{1}{2}$ cm breite wachsthumfreie Zone, Desinficens unverändert.
   Platte mit Loretin — 2 cm breite freie Zone, Loretin in dieser Zone in Lösung. Gutes Wachsthum in den Randpartien ringsum.

Dieser Versuch ist interessant; a und b wurden zeitlich verschieden ausgeführt und fallen auch verschieden aus. Wir haben mehrfach die Beobachtung gemacht, dass je nach der Qualität des Nährbodens und je nach der Wachsthumsenergie des angewendeten Bakterienmaterials ähnliche Versuche verschieden ausfallen können, so dass sie nicht mit einander vergleichbar sind, wenn sie nicht gleichzeitig und unter ganz gleichen Verhältnissen ausgeführt wurden. Speciell der Staphylococcus aureus ist nach dieser Richtung sehr unbequem, indem er in seiner Wachsthumsenergie ausserordentlich variabel ist.

Wir sehen in diesem Versuch, dass bei a die stets stattfindende Verdunstung des Pulvers es ist, die die von Schmidt beschriebene Fernwirkung bedingt; diese Verdunstung ist beim Jodoform sehr ausgesprochen, wofür der Geruch ein sinnlich wahrnehmbares Zeichen abgiebt, und sie genügt auch für das Vioform, um Wachsthumshemmung herbeizuführen.

Versuch IV.

Typhus.

Controlplatte — üppiges Wachsthum überall.

Platte mit Talk — üppiges Wachsthum überall.

Platte mit Jodoform — um den Strich herum weniger üppiges Wachsthum als in den Randpartien.

Platte mit Vioform — um den Strich herum ein $^1/_2$ — 1 cm breite Zone mit spärlichem Wachsthum, dann allmählich bis zum Rande zunehmend.

Versuch V.

Subtilis.

Controlplatte — üppiges Wachsthum über der ganzen Fläche.

Platte mit Talk — üppiges Wachsthum, keine freie Zone.

Platte mit Jodoform — Wachsthum üppig, jedoch weniger stark wie Controle, keine freie Zone.

Platte mit Vioform — 1 — 2 cm breite freie Zone um den Strich, Wachsthum am Rande.

Versuch VI.

Streptococcus.

Controlplatte — spärliches Wachsthum.

Platte mit Talk — ziemlich viel Colonien um den Strich herum.

Platte mit Jodoform — kein Wachsthum.

Platte mit Vioform — kein Wachsthum.

Auch in diesem Versuch sieht man die schon erwähnte Fernwirkung zum Ausdruck kommen.

Versuch VII.

Bac. Friedländer.

Controlplatte — üppiges Wachsthum über der ganzen Fläche.

Platte mit Talk — wie Controle keine freie Zone.

Platte mit Jodoform — in der Nähe des Jodoforms Wachsthum in getrennten Streifen ohne freie Zone, sonst üppig.

Platte mit Vioform — in einer Zone von $1^1/_2$—2 cm sehr spärliches Wachsthum, weiter herum üppig, jedoch geringer als bei der Jodoformplatte und noch geringer als bei der Controle.

Die Resultate dieser zweiten Versuchsreihe sind wichtig und geben für die Beurtheilung des gegenseitigen Werthes der untersuchten Antiseptica gute Anhaltspunkte.

Trotz des Fehlens von Geruch sehen wir beim Vioform eine ähnliche Fernwirkung wie beim Jodoform; die regionäre Wirkung ist ebenfalls vorhanden und hängt offenbar von einer Imprägnirung des Nährbodens mit dem aufgelösten oder gespaltenen Antisepticum zusammen.

Beim Jodoform spielen wohl hier Spaltungsproducte eine Rolle, da keine sichtbare Veränderung eintritt, während beim Loretin eine sichtbare Auflösung des Pulvers im Nährboden stattfindet, die sich

durch eine starke Verfärbung einerseits, und durch Verringerung der Quantität des Pulvers andererseits kundgiebt.

Die Wirkung des Vioforms ist ähnlich derjenigen des Jodoforms, aber stärker, diejenige des Loretin ist sehr verschieden und wird durch die Auflösung des Antisepticum bedingt.

In der dritten Versuchsreihe wurden die Nährböden mit einem bestimmten Procentsatz des Antisepticum versetzt und an der Oberfläche mit einem Strich geimpft.

In früheren Arbeiten hatten wir als Nährboden Kartoffelbrei genommen, ein Substrat, das brauchbare Resultate liefert und dessen Herstellung eine einfache ist; aber die Inconstanz der Zusammensetzung und der chemischen Reaction der Kartoffel macht es, dass die Ergebnisse oft nicht sicher vergleichbar sind. Wir wählten deshalb die künstliche Kartoffel in ähnlicher Weise wie Remy und Sugg, aber in einer etwas modificirten Zusammensetzung, die leichter eine gründliche und gleichmässige Mischung erlaubt.

Der Nährboden wird folgendermaassen nach den Angaben von Schmidt bereitet: Es wird zuerst eine concentrirte Anreibung des Antisepticum mit Glycerin hergestellt (das zähflüssige Glycerin muss etwas verdünnt werden) in einem bestimmten Verhältniss, so z. B., dass 5 g der Mischung 1 g des Desinfectionsmittels entsprechen, dann wird die Mischung mit flüssigem Petermann'schem Kartoffelagar in solchen Verhältnissen gemengt, dass der Nährboden 0,5, 1,0, 2,0 und 5,0 Proc. des Antisepticum enthält.

Nach diesem Verfahren lässt sich die Masse zu einem sehr schönen homogenen Nährboden verarbeiten, der immer gleichmässige Resultate giebt und auf welchem alle benuzten Bakterien gut wachsen.

Versuch I.

Pyocyaneus.

Controlplatte — gutes Wachsthum.			
Platten mit Talk	0,5 Proc.	—	gutes Wachsthum.
"	1,0 "	—	"
"	2,0 "	—	"
"	5,0 "	—	"
Platten mit Jodoform	0,5 Proc.	—	ziemlich gutes Wachsthum.
"	1,0 "	—	"
"	2,0 "	—	etwas schwächeres "
"	5,0 "	—	schwaches aber deutliches Wachsthum.
Platten mit Vioform	0,5 Proc.	—	schwaches Wachsthum.
"	1,0 "	—	"
"	2,0 "	—	"
"	5,0 "	—	zerstreutes Wachsthum.

Platten mit Loretin	0,5 Proc.	—	starkes Wachsthum.
"	1,0 "	—	"
"	2,0 "	—	"
"	5,0 "	—	etwas schwächeres "

Versuch II.

Milzbrand.

Controlplatte — sehr gutes Wachstsum.

Platten mit Talk	0,5 Proc.	—	gutes Wachsthum.
"	1,0 "	—	"
"	2,0 "	—	"
"	5,0 "	—	"
Platten mit Jodoform	0,5 Proc.	—	spärliches Wachsthum.
"	1,0 "	—	"
"	2,0 "	—	fast kein "
"	5,0 "	—	kein "
Platten mit Vioform	0,5 "	—	schwaches Wachsthum.
"	1,0 "	—	kein "
"	2,0 "	—	"
"	5,0 "	—	"
Platten mit Loretin	0,5 "	—	stellenweise gewachsen.
"	1,0 "	—	"
"	2,0 "	—	"
"	5,0 "	—	kein Wachsthum.

Dieser Versuch ist wegen der auffälligen Resultate dreimal aber stets mit demselben Resultate wiederholt worden.

Versuch III.

Coli.

Controlplatte — sehr gutes Wachsthum.

Platten mit Talk	0,5 Proc.	—	sehr gutes Wachsthum.
"	1,0 "	—	"
"	2,0 "	—	gutes "
"	5,0 "	—	weniger gutes "
Platten mit Jodoform	0,5 Proc.	—	sehr gutes Wachsthum.
"	1,0 "	—	"
"	2,0 "	—	gutes "
"	5,0 "	—	kein "
Platten mit Vioform	0,5 Proc.	—	kein Wachsthum.
"	1,0 "	—	"
"	2,0 "	—	"
"	5,0 "	—	"

Versuch IV.

Staphylococcus aureus.

Controlplatte — stellenweise gewachsen, nicht auf dem ganzen Strich.

Platten mit Vioform	0,5 Proc.	—	fast kein Wachsthum.
"	1,0 "	—	"
"	2,0 "	—	kein Wachsthum.
"	5,0 "	—	"

Platten mit Loretin	0,5 Proc.	— stellenweise wie Controle.
"	1,0 "	— nur an zwei Stellen gewachsen.
"	2,0 "	— nur an einer Stelle gewachsen.
"	5,0 "	— an zwei Stellen gewachsen.

Diese Versuchsreihe bestätigt die Beobachtung von Schmidt, dass die verschiedenen Antiseptica eine ungleiche Wirkung ausüben; auch die Resultate mit Jodoform entsprechen denjenigen, die von Schmidt erzielt wurden und zeigen, dass dieses Pulver in der gegebenen Anwendung nicht besonders günstige Ergebnisse liefert, während das Vioform mit den besten der anderen Jodverbindungen concurriren kann und dieselben sogar übertrifft. Einzig das Gallicin, ein jodfreies Pulver, übt eine noch stärkere Wirkung aus, indem es in allen Concentrationen mit Pyocyaneus, Staphylococcus und Milzbrand kein Wachsthum giebt.

Betrachten wir die Resultate der bakteriologischen Untersuchungen:

Bei den Pulvern können wir nach dieser Richtung hin die entwicklungshemmende und die bakterientödtende Wirkung unterscheiden. Ferner können wir die directe, die regionäre und die Fernwirkung auseinander halten.

Die Versuche der ersten Reihe geben uns zum Theil Aufschluss über die bakterientödtende Wirkung und die der zweiten und dritten Reihe über die entwicklungshemmenden Einflüsse.

Ferner geben uns die Resultate der ersten und dritten Versuchsreihe Aufschluss über die directe, diejenigen der zweiten über die regionäre und Fernwirkung.

Jodoform, Vioform und Loretin miteinander verglichen geben kurz zusammen gefasst folgende Resultate:

Entwicklungshemmung. a) Directe Wirkung, beurtheilt hauptsächlich durch die Versuche der dritten Reihe. Am besten war die Wirkung mit Vioform, dann mit Jodoform und in dritter Linie kommt das Loretin.

b) Regionäre Wirkung, Versuche der zweiten Reihe. Am besten wirkte hier durch Auflösung und Inprägnation des Nährbodens das Loretin, dann das Vioform und das Jodoform.

c) Fernwirkung. Diese Wirkung fällt für Jodoform und für Vioform gleich aus; sie wurde bei Loretin nicht beobachtet.

Bakterientödtende Wirkung. Diese Wirkung könnte am besten durch die Ueberimpfung von Material aus dem Impfstich der Culturen der ersten Serie beurtheilt werden; ich habe schon in der Ein-

leitung dieser Arbeit darauf aufmerksam gemacht, dass oft die abtödtende Wirkung nur nachträglich nach einem Entwicklungsstadium eintritt, so dass von einer directen Wirkung keine Rede sein kann, ausser wenn das Antisepticum löslich ist.

In früheren Versuchen hatte ich eine Methode angewandt, die den Einfluss des Nährbodens ausschloss: den Einschluss von injicirten Fäden in Jodoform oder Jodolpulver. Die Resultate dieser Versuche waren, wie vorausgesehen werden konnte, nur mangelhaft und langsam und wurden so sehr vom Nährboden, seiner Zusammensetzung etc. beeinflusst, dass ich die Versuche in vitro für die Anwendung in corpore nicht als massgebend und wegweisend betrachten kann.

Dementsprechend haben uns auch diese in regelmässigen Zeitabständen vorgenommenen Ueberimpfungen keine gut brauchbaren Resultate geliefert.

Für die antiseptischen Pulver ist die entwicklungshemmende Wirkung und zwar die directe und in zweiter Linie die regionäre, wenn sie nicht auf einer schnellen Auflösung beruht, die Hauptsache und von diesem Standpunkt ausgehend, muss entschieden unter den drei untersuchten Pulvern dem Vioform der Vorrang gegeben werden.

Toxicologische Untersuchung.

Um die locale Wirkung, die in chirurgischer Beziehung ebenso wichtig ist wie in allgemeiner, besser beurtheilen zu können, haben wir das Vioform im Vergleiche mit Jodoform und Loretin subcutan in Anwendung gebracht.

Als Vergleich mit anderen früher gemachten Intoxicationsversuchen mit Jodoform wurden auch noch einige intraperitoneale Versuche mit den drei Pulvern ausgeführt.

Ich gebe hier in Tabellenform das Resultat dieser Versuche.

Tabelle I. Subcutane Injection.

Dosis pro Kilo Thier	Vioform	Jodoform	Loretin
0,1	lebt	lebt	—
0,2	lebt	lebt	—
0,3	lebt	lebt	—
0,5	lebt	lebt	lebt.
1,0	lebt	lebt	lebt.
1,5	lebt	lebt	†
2,0	†	lebt	lebt (bleibende Geschwulst).
3,0	lebt	lebt. Abmagerung.	† nach 4 Wochen.
5,0	lebt	† nach 13 Tagen.	† nach 4 Wochen.
10,0	† nach 3 Tagen.		

Vioform: 0,1–0,3 lebt — Geschwülste, die verschwinden. 0,5–2,0 lebt — Geschwülste, die zurückbleiben. 3,0–5,0 lebt. 10,0 † nach 3 Tagen.

Jodoform: 0,1–2,0 lebt — bei einigen Thieren vorübergehende Geschwülste. 3,0 lebt. Abmagerung. 5,0 † nach 13 Tagen.

Was das Vioform betrifft, so sehen wir, dass die Thiere, die kleine Dosen bekommen haben, 0,1, 0,2, 0,3 vorübergehende Geschwülste bekamen, während bei den Thieren mit 1,0—5,0 g an der Injectionsstelle Geschwülste entstanden, die nicht mehr zurückgingen.

Die an mehreren Thieren vorgenommene bakteriologische Untersuchung des eitrigen Inhalts der erwähnten Geschwülste zeigte, dass es sich um sterilen Eiter handelte; das Vioform hat also eine ziemlich starke chemotaktisch positive Wirkung.

Das mit 2 g pro k injicirte Thier starb nach 5 Wochen an einer intercurrenten Krankheit ohne vorherige Abmagerung. Die anderen Thiere blieben bis auf den localen Abscess gesund und zeigten keine Gewichtsabnahme.

Das Thier mit 10 g Vioform pro k subcutan starb offenbar an Intoxication, jedoch ohne dass bei der Section andere Veränderungen als Hyperämie der Lungen gefunden werden konnten.

Bei einigen der Jodoformthiere konnte eine vorübergehende Geschwulst festgestellt werden. Das mit 3 g pro k injicirte Thier zeigte schon nach einigen Tagen eine bedeutende Abmagerung und das mit 5 g pro k injicirte Thier starb nach progressiver starker Abmagerung nach 13 Tagen; bei der Section Hyperämie der Därme und der Lungen.

Die kleinen Dosen wurden bei Loretin nicht versucht, auch starb das mit mit 1,5 g pro k injicirte Thier offenbar nicht an Intoxication, sondern nach 7 Wochen an einer intercurrenten Krankheit ohne vorherige Abmagerung.

Hingegen magerten die mit 3 und 5 g pro k injicirten Thiere progressiv ab und starben beide nach 4 Wochen mit einem Sectionsbefund ähnlich demjenigen wie bei den Jodoformthieren.

Die intraperitoneale Impfung mit den drei Pulvern ergab folgende Resultate: Die mit 0,5 g pro k injicirten Thiere blieben alle drei am Leben, von den mit 1,0 g pro k injicirten Thieren starb das mit Vioform und das mit Jodoform injicirte Thier nach 3 Tagen; das Loretinthier war einige Tage sehr schwer erkrankt, erholte sich aber.

Bei den Vioform- und Jodoformthieren ergab die Section ähnliche Befunde: Peritonitische Erscheinungen, Hyperämie der Lungen; beim Jodoformthier war die Leber weinroth.

Aus den toxicologischen Versuchen können wir schliessen, dass das Vioform in sehr grosser Dosis subcutan vertragen wird, also unter Verhältnissen, die eine sehr schnelle Resorption ausschliessen; es ist demnach in dieser Richtung sowohl dem Jodoform wie dem Loretin überlegen.

Intraperitoneal hingegegen ist die Wirkung ähnlich wie bei Jodoform; die tödtliche Dosis ist die gleiche und etwas kleiner wie diejenige des Loretins.

Bemerkenswerth ist die abscessbildende Wirkung, die die chemotaktischen Eigenschaften des Vioforms demonstrirt, eine Eigenschaft, die allerdings mit gewissen Reizerscheinungen verbunden ist, die aber doch nicht so weit geht, dass dadurch eine Disposition für die Infection geschaffen wird, wie wir es aus den klinischen Versuchen sehen werden.

Klinische Untersuchung.

Ich habe das Vioform im Diaconissenspital in Bern — Salem — im Monat October 1898 eingeführt. Der Spitalarzt Dr. Dumont und ich waren mit den Resultaten dieses Antisepticum so zufrieden, dass bald die anderen Aerzte, die ihre Privatpatienten dort operiren und behandeln — Dr. Dick, Dr. von Werdt, Dr. Seiler, Dr. Arnd, Dr. Lindt — auch in den meisten Fällen, wenn nicht immer, das Vioform anstatt des Jodoforms anwandten.

Das Pulver wurde in zwei Hauptformen angewendet:

1. als Schutzmittel bei geschlossenen, meist drainirten Wunden,
2. als Tamponade oder Breieinreibung in Wunden und zwar hauptsächlich bei tuberculösen Processen.

In Salem geschieht die Wundbehandlung in der Regel folgendermaassen: Die Operation wird nach den Principien der Asepsis ausgeführt; seit Jahren vermeiden wir die Anwendung jeder antiseptischen Lösung im Operationsfeld.

Die Hände werden nach gründlicher mechanischer Reinigung mit warmem Wasser und Seife, mit Sublimat, 1 Promille, oder Lysol, 2 Proc. desinficirt, dann in Salzsodalösung $7^1/_2 + 2^1/_2$ Promille ausgewaschen.

Die Haut des Operationsgebietes wird in gleicher Weise behandelt.

Während der Operation wird häufig mit Salzsoda irrigirt.

Tupfer, Compressen und Tücher werden in Salzsoda ausgekocht.

Zur Sterilisation des Ligaturmaterials, Catgut und Seide, wenden wir eine Sublimatlösung 1 Prom. an.

Nach Naht der Haut und Drainage mit Glasdrains nach Kocher kommt zum Schutz ein Vioformgazestreifen und darauf der gewöhnliche Verband; in der ersten Zeit der Vioformbehandlung Sublimatgaze, später Thymolgaze.

Die Drainage wird nach 24 bis 48 Stunden entfernt. Die Nähte werden nach 2 bis 5 Tagen weggenommen und die Nahtstelle wird mit Vioformbrei eingerieben; damit ein Auseinandergehen der Wundränder nicht stattfinden kann, wird darauf ein Collodium(gaze-)streifen gelegt.

In dieser Weise wurden folgende Operationen ausgeführt:

25 Radicaloperationen von Hernien, die sämmtlich per primam heilten; einige Operationen bei kleineren Kindern wurden ohne Drainage ausgeführt, wie ich es auch am Kinderspital regelmässig zu thun pflege.

8 Resectionen des Processus vermiformis à froid, alle ebenfalls mit prima Heilung.

16 Kropfoperationen, wovon 14 per primam heilten; ein Fall starb bald nach der Operation an Nachblutung und eine Wunde wurde mit Strepto- und Staphylokokken inficirt. Am Tage vor dieser Kropfoperation hatten wir eine sehr schwere Gonitis tuberculosa operirt mit deuteropathischer Infection mit Strepto- und Staphylococcus und Colibacillus in Folge einer anderswo vorgenommenen Eröffnung.

6 Hysteropexien nach Alexander, alle per primam geheilt.

8 Ovariotomien. Bei einem Fall entstand in der Bauchwand ein Abscess, der nach 2 Wochen ausheilte; es wurde darin Staphylococcus aureus gefunden; die Operation fand 3 Tage nach der schon erwähnten Gonitis statt. Es sind die zwei einzigen Infectionen, die wir in diesem Jahre hatten.

9 Ligaturen der Saphena.

1 Nephropexie.

1 Myomotomie.

1 Gastroenterostomie.

1 Resection des Colon ascendens und Coecum. Bei diesem Fall entstand nachträglich eine kleine Fistel.

10 Resectionen, Amputationen und Osteotomien für nicht tuberculöse Knochenerkrankungen.

16 Geschwulstexstirpationen.

6 verschiedene Operationen, Plastiken, Sehnennähte etc

Interessanter für die Beurtheilung der Wirkung des Pulvers sind diejenigen Fälle, bei welchen das Antisepticum in die Wunde eingerieben oder als Tamponade mit Gaze angewendet wurde.

2 Fälle von Carcinoma recti wurden mit Pulver eingerieben. Der eine Fall heilte per primam (es handelte sich um ein noch wandständiges Carcinom von der Grösse eines 5 Francs-Stückes, das ohne Circularresection des Darmes entfernt werden konnte; Naht der Darmwand mit Catgut, Einreibung mit Vioformbrei, Etagennaht und Hautnaht). Der andere Fall mit sehr weitgehender Infiltration der Umgebung, Adhärenzen etc., heilte zwar ohne Complication, hat aber seither recidivirt; hier wurde mit Brei eingerieben und mit Gaze tamponirt.

5 Operationen von Hämorrhoiden heilten ohne jede Complication bei folgendem Operationsmodus: Durchstechungsligatur des Knotens oder der Knoten, Abtragung und Einreibung des Stumpfes mit Vioformbrei und Einlegen eines Tampons aus Vioformgaze im After für einige Tage.

10 Auskratzungen des Uterus (bei chronischer Metritis) mit nachfolgender Vioformgazetamponade verliefen alle ganz normal. In einem Falle wurde die Auskratzung und die Tamponade ausserhalb der Stadt vorgenommen und die Patientin wurde angewiesen, nach 3 bis 4 Tagen zu kommen; Patientin fühlte sich aber ganz wohl und kam erst 8 Tage später; der Tampon lag noch im Uterus ohne eine Spur von Geruch oder Zersetzung.

Die Erkrankung, die am häufigsten eine Veranlassung zu Einreibung mit Vioform gab, ist die Tuberculose, speciell die Tuberculose der Knochen.

Ich gebe nachfolgend kurze Notizen über eine Reihe derartiger Fälle von tuberculösen und einigen anderen Knochenerkrankungen, die ich zum grösseren Theile selbst operirt und beobachtet habe und auf die ich mich zur Beurtheilung der antituberculösen Wirkung des Vioforms stütze.

Fall 1. A. B., 20 Jahre alt, ist schon früher von mir wegen einer chronischen tuberculösen Mastitis operirt worden. In der Axilla der anderen Seite sind jetzt mehrere ziemlich grosse Drüsen. Ausräumung. Vioformbreieinreibung. Prima, Temp. bis 38,4, Puls bis 134 in den folgenden Tagen bei Wohlbefinden und gutem Aussehen. Patient ist anämisch.

Fall 2. E. K., 14 Jahre alt, Lymphomata axillae, ohne andere Erscheinungen von Tuberculose. Ausräumung. Prima; höchste Temperatur 37,1 am Abend der Operation, höchste Pulszahl 68.

Fall 3. E. O., 45 Jahre alt, leidet seit langer Zeit an Schmerzen in der Gegend des Sternums, die ganze Gegend ist geschwollen, geröthet, empfindlich, ohne Fluctuation. Patient sieht schlecht aus, hustet und ist anämisch.

Meine Diagnose lautete vor der Operation Arthritis chondrosternalis III sinistra. — Operation am 11. Januar 1899 — Granulationen im betreffenden Gelenk ohne Eiter, von da aus gehen Granulationscanäle in die Knochensubstanz des Sternum, das periostale Wucherungen zeigt. Das Bild entspricht mehr einer syphilitischen als einer tuberculösen Ostitis. Nach und nach werden der ganze untere Theil des Sternums, der Knorpel der dritten Rippe links und der untere Theil des Manubriums entfernt, Einreibung mit Vioformbrei, Drainage, Prima.

Temperaturerhöhung in den ersten Tagen, sonst keine Intoxicationserscheinungen. Ende Mai 1899 hat Patientin 30 Pfund zugenommen.

Das mit den Granulationen geimpfte Meerschweinchen wurde nicht tuberculös.

Fall 4. A. B., 21 Jahre. Gonitis tuberculosa. Operation am 27. Februar 1899. Aethernarkose. Am Ende der Operation, während der Nacht, bekommt Patient einen Collaps, der trotz Einleitung der künstlichen Athmung, Vorziehen der Zunge u. s. w. nicht zu beheben war; die Athmung wurde immer schlechter, die Cyanose nahm zu, so dass ich mich zur Tracheotomie entschliessen musste, die in extremis ausgeführt wurde; mit einer Feder wurde die Trachea gekitzelt, worauf die Patientin sofort zu husten anfing und sich dann sehr schnell erholte; am folgenden Tage wurde die Canüle entfernt und machte Patientin eine gute Heilung durch.

In diesem Falle wurde eine ziemlich ausgiebige Vioformeinreibung der Knochen vorgenommen. Heilung per primam. In den ersten Tagen ziemlich starke Temperaturerhöhung.

Fall 5. J. M., 8 Jahre alt, Gonitis tuberculosa. Einreibung der Knochen. Prima mit normalem Verlauf der Temperatur.

Fall 6. A. L., 33 Jahre alt, Gonitis tuberculosa. Operation mit Einreibung der Knochen mit Vioformbrei. Temperatur bis 39° in den ersten Tagen, leichte Schwellung des Knies. Prima. Nach 2 ½ Wochen ist die Festigkeit schon so stark, dass zur Anlegung des definitiven Gypsverbandes keine Unterstützung des Beines mehr nöthig ist.

Fall 7. B. J., 25 Jahre alt. Olenitis tuberculosa. Resection. Einreibung von Pulver und Tamponade. Schwellung in den nächsten Tagen, sonst normaler Verlauf.

Fall 8. A. K., 31 Jahre alt. Calcaneïtis tuberculosa. Ausräumung des Herds. Einreibung von Brei und Tamponade mit Vioformgaze. Guter Verlauf.

Fall 9. A. M., 23 Jahre alt. Ostitis des unteren Tibiaendes. Diagnose schwankt zwischen Ostitis tuberculosa und chronischer Osteomyelitis. Aufmeisselung. Einreibung mit Vioformbrei und Tamponade. Normaler Verlauf. Das geimpfte Meerschweinchen wurde nicht tuberculös.

Fall 10. R. B., 39 Jahre alt. Ostitis sacri, wahrscheinlich syphilitischer Natur. Operation. Einreibung mit Vioformbrei und Tamponade mit Vioformgaze. Normaler Verlauf.

Fall 11. W. S., 6 Jahre alt. Coxitis mit Senkungsabscess. Eröffnung einige Zeit vor dem Eintritt ins Spital. Infection. Patient wird nach Bern gebracht, ist sehr mager und elend, die Schmerzhaftigkeit ist so gross, dass jede Berührung des Beines Schreien hervorruft, aus einer Fistel fliesst ein dünnflüssiger stinkender Eiter. Resection. Einreibung des Knochens mit Vioformbrei. Tamponade. Temperatur vor der Operation 38,1. Puls 128. Höchste Temperatur nachher an demselben Abend 38,7. Puls 136.

Normaler Verlauf während 4 Wochen, dann allmählich Temperaturerhöhung, Kopfschmerzen, Rückgang des Appetits, ohne dass die zuheilende Wunde eine Erklärung dafür geben könnte und 3 Monate später Exitus an Meningitis.

Fall 12. M. S., 24 Jahre alt. Podarthritis tuberculosa. Resection. Tamponade und Vioformbrei. Normaler Verlauf.

Fall 13. M. v. F., 53 Jahre alt. Arthritis deformans genu mit Gelenkmaus. Arthrotomie. Exostosen am Rand der Condylen werden abgetragen; in der Bursa subquadricipitalis die vom Gelenk durch eine perforirte Scheidewand getrennt ist, befindet sich eine mandelgrosse Gelenkmaus, die entfernt wird. Vioformbreieinreibung. Drainage. Prima. Höchste Temperatur 37,9 am Tage nach der Operation; später sehr gute Function.

Fall 14. H. W. 18 Jahre alt. Osteoarthritis chronica des Mall. ext. und Fussgelenk mit Erguss im Gelenk und Kapselschwellung. Diagnose schwankt zwischen Tuberculose und Osteoarthritis chronica staphylococcica.

Operation 6. September 1899. Ausräumung des Knochenherds. Excision der geschwollenen, stellenweise mit weisslichen Einlagerungen versehenen Kapsel. Einreibung mit Vioformbrei und Tamponade mit Vioformgaze-Streifen. Naht. Ganz guter Verlauf mit Schwellung und Röthung, in den ersten Tagen Temperatur 38,8 am zweiten Tage Puls 100. Geheilt entlassen 4. October 1899.

Die bakteriologische Untersuchung ergab Staphylococcus aureus, das Meerschweinchen blieb gesund, also keine Tuberculose.

Fall 15. A. S., 8 Jahre alt. Osteoarthritis chronica des Fussgelenkes. Der Fall ist sehr ähnlich dem vorigen, imponirt als Tuberculose des Fussgelenkes und der Sehnenscheiden der Peronei.

Operation, Tamponade und Einreibung mit Vioform, Temperaturerhöhung in den ersten Tagen sonst normaler Verlauf, Heilung vollständig nach 8 Wochen. Die bakteriologische Untersuchung ergab Streptokokken, das geimpfte Meerschweinchen wurde nicht tuberculös.

Fall 16. B. E., 17 Jahre alt. Periostitis chronica nach Arthritis acuta genu. dextr. streptococcica.

Pat. ist von Prof. Stooss und mir vor einigen Jahren an einer acuten Gonitis operirt worden, schwerer Fall, langdauernde Eiterung mit Ankylose. Es bestehen jetzt noch ziemlich starke Schmerzen in der Kniegegend, speciell auf der Innenseite. Abtragung der Condylen, der Tibia und des Femurs auf der Innenseite. Einreibung der sehr ausgedehnten Knochenwunde mit Vioformbrei. Naht. Prima. In den ersten Tagen heftige Schmerzen. Temperatur bis 39,4°, leichte Schwellung. Pat. wird nach 3 Wochen geheilt entlassen.

Fall 17. E. v. T., 12 Jahre alt. Ostitis chronica subtrochanterica dextra pneumococcica.

Ich sah den Pat. consultativ Ende März 1900 in Lissabon. Aus den klinischen Erscheinungen konnte mit Bestimmtheit eine Erkrankung des Hüftgelenkes ausgeschlossen werden und zeigte das Röntgenbild dementsprechend eine Verdickung 5—6 cm unter der Trochanterspitze.

Operation in Bern am 10. April. Auf der Aussenseite des Femurs findet man eine scharf umschriebene periostitische Wucherung, die weggemeisselt wird, darunter befindet sich ein scharf umschriebener, haselnussgrosser Herd mit ganz feinbröckeligen röthlichen Granulationen, der ebenfalls weggemeisselt wird.

Einreibung der glatten Knochenflächen mit Vioformbrei. Tamponade mit Vioformgaze. Naht. 2 Tage nach der Operation 40,4°; ich glaubte zuerst an eine Vioformintoxication, es stellt sich aber eine Pneumokokkenpneumonie des rechten Unterlappens heraus, die schnell günstig abläuft. Wegnahme der Tamponade. Prima.

In diesem Falle hatte, obgleich im Knochenherd durch Meerschweinchenimpfung Pneumokokken nachgewiesen wurden, die Pneumonie mit dem Herd nichts zu thun, indem auch zu gleicher Zeit der mitgereiste Vater an Pneumokokkenbronchitis und Pneumonie erkrankte.

Es sei endlich noch ein Fall erwähnt, der auch als eine gute Illustration für die günstige Wirkung des Vioforms dienen dürfte.

Fall 18. Frau G., 33 Jahre alt wurde von mir vor 4½ Jahren an einem grossen perityphlitischeu Abscess operirt. Pat. war sehr heruntergekommen, erholte sich aber vollkommen, hatte seither jedoch verschiedene acute Anfälle. Am 5. August 1899 zeigte Pat. wieder eine sehr grosse Resistenz in der Fossa il. dextr. mit hohem Fieber, Ileuserscheinungen u. s. w. Unter geeigneter Behandlung ging auch dieser Anfall bald zurück und wurde Pat. am 29. August à froid operirt.

Der Processus ist schwer zu finden, liegt hinter der Bauhin'schen Klappe, ist stark adhärent und wird zuerst an der Basis freigelegt und durchgetrennt, dann peripher gelöst; man kommt dabei in eine kleine Abscesshöhle, die mit dem Löffel ausgeräumt wird. Einreibung der Höhle mit Vioformbrei, das Peritoneum wird dann geschlossen wie auch die Bauchwand ohne Drainage. Vollständige Prima, die höchste Temperatur war 2 Tage nach der Operation 37,5° und 88 Puls. Pat. hatte gar keine Schmerzen.

Dr. Lindt, welcher nach verschiedenen Versuchen in seiner oto- und rhinologischen Praxis mit anderen Pulvern, jetzt ausschliesslich das Vioform anwendet, giebt mir über seine Erfahrungen folgenden Bericht:

Der Unterzeichnete hat das Vioform in folgenden Fällen gebraucht:

Larynxfissur wegen Papillomen des Larynx bei einem 5 Jahre alten Knaben. Ausgezeichneter Wundverlauf, nie Belag. Keinerlei Reizung der Haut (Ekzem).

4 Fälle von Radicaloperation bei chronischer Mittelohreiterung und Cholesteatom, 1 Fall von retroauriculärem Abscess nach Otitis media bei einem 8 Wochen alten Knäblein.

Wunden stets schön granulirend und rein.

Das Vioform neigt nicht zu abnorm starker Granulationsbildung und schädigt das Epithelwachsthum in den freigelegten Mittelohrräumen nach der Radicaloperation nicht.

Ausgezeichnete Dienste leistet das Vioform bei Operationen in der Nase, die an 3 Fällen von Operation am Siebbein wegen Eiterung beobachtet wurde. In 2 Fällen musste das Siebbein von aussen er-

öffnet werden. Die Tampons konnten mehrere Tage liegen bleiben in der Nase, ohne dass sich Foetor einstellte.

Selbst grosse Mengen von Gaze in den grossen freigelegten Höhlen machten keinerlei Intoxicationserscheinungen.

Es kann das Vioform in der Oto- und Rhinochirurgie bei Tamponaden, die lange liegen bleiben sollen, das Jodoform nicht nur vollständig ersetzen, was weder den Dermatol noch Aristol noch Xeroform nachgerühmt werden darf, sondern es übertrifft es weit, weil geruchlos, ungiftig und reizlos.

Bern, 23. Januar 1900. Dr. W. Lindt.

Wie aus den Krankengeschichten zu ersehen ist, hatten wir auch nach ausgedehnter Anwendung bei geschlossenen Höhlen keine nachtheilige Wirkung des Pulvers für den Organismus zu constatiren. Man beobachtet manchmal eine gewisse Erhöhung der Temperatur und der Pulsfrequenz, eine leichte Schwellung der Gegend mit mehr oder weniger ausgesprochener Empfindlichkeit, aber keine dauernden oder unangenehmen Intoxicationserscheinungen. Diese Erscheinungen treten übrigens auch beim Gebrauch von anderen antiseptischen Pulvern wie z. B. Jodoform, Loretin, Airol, Jodol u. s. w. auf.

Die Geruchlosigkeit und die Beständigkeit des Pulvers sind sehr angenehme Factoren. Was die praktische Seite der Anwendung betrifft, so ist auch die Leichtigkeit, mit welcher das Pulver sich mit Carbol, Lysol oder Cresapollösung zu Brei verrühren lässt, ein grosser Vorzug.

Zur Bereitung von Gaze ist es das Einfachste, mit Cresapollösung eine dünne Emulsion anzufertigen, in der die Gaze verrieben wird.

XXVII.

Aus der chirurgischen Abtheilung des Luisenhospitales zu Aachen
(Oberarzt Dr. W. Müller).

Ueber einen ungewöhnlichen Ausgang der acuten Osteomyelitis.

Von
Dr. A. Becker,
Assistenzarzt.

Wie das nach der ersten ätiologischen Klarstellung der acuten Osteomyelitis scheinbar abgerundete Bild derselben in neuerer Zeit mancherlei Erweiterungen erfahren musste, so kennen wir aus der neueren Litteratur auch bereits eine ganze Reihe von Typen im klinischen Bilde, welche von den früheren Beschreibungen mannigfach abweichen. Garré[3])*) hat im Jahre 1893, nachdem er bereits im 2 Jahre zuvor in der Festschrift für Kocher[4]) dasselbe Thema behandelt hatte, zuerst ausführlich „besondere Formen und Folgezustände der acuten infectiösen Osteomyelitis" beschrieben und in zehn Abschnitten die selteneren Formen mit klinischen Beobachtungen aus der Tübinger chirurgischen Klinik belegt. Er zieht dabei besonders die tuberculöse Ostitis und die syphilitische Periostitis ossificans in differential-diagnostischer Hinsicht in Betracht.

Jedoch nicht nur zwischen Tuberculose oder Lues einerseits und Osteomyelitis anderseits sind diagnostische Zweifel möglich, sondern, was für den betreffenden Patienten viel folgenschwerer sein kann, auch die Differentialdiagnose zwischen Sarkom und Osteomyelitis ist unter Umständen ausserordentlich erschwert. So beschreibt Jakobsohn[6]) aus der Helferich'schen Klinik in Greifswald 2 Fälle von Sarkom des Oberschenkels, die unter dem Bilde der acuten Osteomyelitis verliefen, und erwähnt gleichzeitig noch fünf ähnliche Fälle aus der Litteratur. Umgekehrt beschreibt Kocher[5]) in den „Vor-

*) Die kleinen Ziffern im Text beziehen sich auf das am Schluss befindliche Litteraturverzeichniss.

lesungen über chirurgische Infectionskrankheiten" 2 Fälle von Osteomyelitis femoris, die sich unter dem Bilde eines Sarkoms entwickelt hatten, und reiht den ausführlichen Krankengeschichten noch einen dritten analogen, von Kummer und Tavel beobachteten Fall von Osteomyelitis tibiae an. Endlich beschreibt Jordan[2]) noch zwei ähnliche Fälle von Osteomyelitis humeri, bezw. femoris aus der Heidelberger chirurgischen Klinik, bei denen gleichfalls Anfangs die Diagnose auf Sarkom gestellt wurde. Auch möchte ich nicht die Arbeit von Swentzitzki[5]) über atypische Formen von Osteomyelitis unerwähnt lassen; dieselbe ist mir jedoch nicht im Original, sondern nur nach dem Referat im Centralblatt für Chirurgie bekannt, wonach dieselbe „3 Krankengeschichten von jenen Fällen enthält, wo die Diagnose eher auf Geschwulst (Sarkom), Syphilis u. s. w., als auf Osteomyelitis gestellt werden musste, und es sich doch nur um eigenthümlich verlaufende Osteomyelitis handelte."

Das seltene Vorkommen von derartigen, Geschwülste vortäuschenden Bildungen bei der acuten Osteomyelitis — ich habe, wenn ich von der Swentzitzki'schen Arbeit absehe, nur obige 5 Fälle in der Litteratur finden können — veranlasste meinen Chef, Herrn Dr. W. Müller, im September vorigen Jahres auf der 71. Versammlung deutscher Naturforscher und Aerzte in München über drei von ihm operirte Fälle zu berichten und eins der bei der Operation gewonnenen Präparate zu demonstriren. Im Gegensatz zu jenen als Knochenauftreibungen von geschwulstförmigem Charakter imponirenden Bildungen handelt es sich in unseren Fällen um wesentliche Veränderungen von Weichtheilen, die auf dem Boden acuter Osteomyelitis entstanden sind und sowohl in pathologisch-anatomischer wie klinisch-diagnostischer Beziehung eine atypisch verlaufende Osteomyelitisform darstellen, nach deren Beschreibung wir in der Litteratur vergeblich gesucht haben. Da diese 3 Fälle in mancher Beziehung interessante Einzelheiten darbieten, so dürfte es sich auch in Rücksicht auf ihre Seltenheit, sowie die Bedeutung, welche sie in differential-diagnostischer Hinsicht haben, empfehlen, dieselben etwas ausführlicher zu beschreiben. Ich lasse zunächst die drei hierher gehörigen Beobachtungen folgen:

Fall 1. Frl. S. W. aus Haag, 18 Jahre alt, aufgenommen am 15. August 1896.

Patientin wird vom Arzte geschickt wegen einer Geschwulst am rechten Oberschenkel. Sie giebt an, dass diese Geschwulst seit 3 Jahren sich entwickelt habe und in letzter Zeit gewachsen sei. Patientin macht zugleich auf eine wallnussgrosse, ganz schmerzlose Geschwulst am linken

Oberarme aufmerksam, die seit derselben Zeit bestehen soll. Sie giebt an, in letzter Zeit abgemagert zu sein.

Auf der Vorderfläche des oberen Drittels des rechten Oberschenkels befindet sich ein deutlich abgrenzbarer, annähernd halbkugeliger, gleichmässig derb sich anfühlender, mannsfaustgrosser Tumor, der dem Knochen zwar aufzusitzen scheint, gegen denselben aber deutlich verschieblich ist. Die Haut über der Geschwulst zeigt normale Beschaffenheit und ist über derselben verschieblich.

Es wird die Diagnose gestellt auf Tumor, wahrscheinlich periostales Sarkom; Cyste, ev. Echinococcus nicht ausgeschlossen.

Am 16. August 1896 wird in Aethernarkose ein ca. 15 cm langer Explorativschnitt über die Höhe der Geschwulst angelegt. Nach Durchtrennung der Fascia lata und einer Schicht Muskeln stösst man auf ein knorpelhartes, weissliches, fibröses Gewebe, welches durchaus den Eindruck eines Fibroms macht und sich zum grössten Theil stumpf freilegen lässt unter Beiseitedrängung der grossen Gefässe. Auch jetzt noch ist die Geschwulst deutlich gegen den Knochen verschieblich. Um den Charakter des Tumors festzustellen, wird eine Längsincision in denselben gemacht. Dieselbe muss eine Gewebsschicht von reichlich 2 cm Dicke durchdringen, die nur als Fibrom aufgefasst werden kann. Erst durch die Eröffnung eines Hohlraumes im Centrum der Geschwulst klärt sich die Natur derselben auf. Die Höhle ist nämlich ein von weichem Granulationsgewebe und trübem Serum ausgefüllter Raum mit einem etwa 2 cm langen Corticalsequester von zackigem Aussehen. Von dem Hohlraum aus liess sich nach oben ein feinster Granulationsgang verfolgen, der zu einem Defect an der Vorderfläche des Femur an der Grenze von Schenkelhals und Schaft führte. Auskratzung desselben. Der Tumor wird zum grössten Theile exstirpirt. Drainage. Verband.

Die Diagnose wird nunmehr gestellt auf alte Osteomyelitis mit Bildung ungewöhnlich dicker, fibröser Schwarten um den Erkrankungsherd herum und durch die Züchtung des Staphylococcus pyogenes albus in Reincultur aus der trüben, serösen Flüssigkeit bestätigt.

Nachträglich erinnert Patientin sich auf Befragen, dass sie vor 5 Jahren an „Nervenfieber“ erkrankt gewesen sei und damals mit heftigen Schmerzen im rechten Oberschenkel und rechtem Hüftgelenke längere Zeit zu Bette gelegen habe.

Der Verlauf ist ein normaler, so dass Patientin am 8. October 1896 geheilt nach Hause entlassen werden kann. Von einer Operation der kleinen Geschwulst am Oberarm wird, da seit langer Zeit dieselbe unverändert geblieben sein soll, einstweilen Abstand genommen.

Am 22. August 1899 kommt Patientin wieder zur Aufnahme. Sie will heirathen und bittet, vorher von der kleinen Geschwulst am linken Oberarme durch eine operative Entfernung derselben befreit zu werden. Dieselbe hat jetzt die Grösse eines Hühnereies, fühlt sich sehr derb an und ist gegen den Knochen verschieblich. Die Haut ist über der Geschwulst ein wenig entzündlich geröthet. Röntgenphotographie lässt den Knochen selbst intact erscheinen, ergiebt jedoch in den Weichtheilen im Bereiche des Tumors einen kleinen erbsengrossen Schatten, der vermuthlich einem Sequester entspricht. Entsprechend der Vorgeschichte wird

die Diagnose auf Osteomyelitis humeri mit tumorartiger Schwielenbildung um einen Sequester herum gestellt. Bei der Operation am 4. November 1899 stellt sich die Geschwulst als ein durch Bindegewebe und derbere Schwiele abgekapselter Sack dar, der im Inneren weiche Granulationen und zwei erbsengrosse osteomyelitische Sequesterchen enthält. Da sich keine zum Knochen führende Fistel vorfindet, so wird der Knochen nicht weiter freigelegt, sondern nur die Abscesshöhle ausgekratzt und tamponirt. Wundverlauf normal. Patientin wird am 29. September 1899 nach Hause entlassen. Die Wunde ist bis auf eine kleine, nur noch wenig secernirende Fistel geheilt.

Am 13. December 1899 wird Patientin zum dritten Male aufgenommen, da die Fistel noch immer secernirt und keine Tendenz zur Heilung zeigt. Am 15. December wird in Narkose und Blutleere nochmals die Fistel gespalten und jetzt der Knochen freigelegt. Es zeigt sich, dass dicht unterhalb der oberen Epiphysenlinie des Humerus eine Fistel in den Knochen führt. Der Humerus wird an dieser Stelle aufgemeisselt und ein ungefähr haselnussgrosser Herd mit Sequester- und Granulationsbildung freigelegt. Säuberung desselben. Tamponade. Verband. Heilungsverlauf normal. Am 4. Februar 1900 wird Patintin mit normaler Function des Armes geheilt nach Hause entlassen.

Fall 2. Frl. Th. aus Aachen, 29 Jahre alt. Aufgenommen in die Privatklinik des Herrn Dr. Müller am 13. März 1899.

Patientin stammt aus gesunder Familie und will früher stets gesund gewesen sein. Seit October 1898 verspürt Patientin geringe Schmerzen und ein Spannungsgefühl in der rechten Kniekehle. Seit November 1898 muss Patientin fast ununterbrochen liegen, da die Spannung immer mehr zunimmt und in der Kniekehle eine Geschwulst sich bildet, die Patientin beim Gehen behindert. Die Geschwulst war bis März 1899 — Weihnachten 1898 hatte Herr Dr. Müller die Patientin zum ersten Male gesehen — deutlich gewachsen. Die Schmerzen, welche Patientin im Knie verspürt, sind, abgesehen von dem Spannungsgefühl, nur unerheblich, dagegen hinkt Patientin stark beim Gehen, will auch etwas abgemagert sein.

Aufnahmebefund: Kräftig gebaute, sonst gesunde Person in ziemlich gutem Ernährungszustande. In der rechten Kniekehle zwischen den Sehnen des Musc. biceps und semitendinosus fühlt man einen die Form und Grösse eines längshalbirten Gänseeies darbietenden, gegen die Umgebung scharf abgegrenzten, ziemlich derb sich anfühlenden Tumor von glatter Oberfläche. Derselbe ist gegen die knöcherne Unterlage deutlich verschieblich. Die Haut ist nicht mit dem Tumor verwachsen und zeigt normale Beschaffenheit. Flexion im rechten Kniegelenke ist bis zu einem Winkel von 90° gut ausführbar. Das Gelenk selbst ist frei von Erguss und Schwellung. Ein Röntgenbild lässt keine pathologischen Veränderungen erkennen. Die Leistendrüsen sind nicht geschwollen, auch sonst sind keinerlei Metastasen nachweisbar. Temperatur normal. Die Diagnose wird auf Tumor der Kniekehle, wahrscheinlich von der Fascia poplitea ausgehend, gestellt (Fibrom, Sarkom?) und Patientin dringend eine operative Entfernung derselben angerathen, in die sie auch einwilligt.

14. März 1899 Operation in Aethernarkose. Es wird in Blutleere der Tumor durch einen ungefähr 10 cm langen, in der Mitte der Kniekehle längs verlaufenden Schnitt freigelegt. Es handelt sich um einen unter der subcutanen Fettschicht gelegenen, derben, fibrösen Tumor, der sich ohne wesentliche Schwierigkeiten, zum Theil stumpf, aus seiner Umgebung auslösen lässt. Nachdem derselbe bis auf einen etwa bleistiftdicken Stiel, welcher sich neben den Kniekehlengefässen in die Tiefe einsenkt, lospräparirt und abgetragen ist, zeigt sich hier eine Stelle des Tumor cystisch erweicht. Dieselbe wird eröffnet, und erweist sich als ein ungefähr haselnussgrosser Hohlraum, in dem sich ein zackiger typischer osteomyelistischer Corticalsequester von der Grösse einer Bohne findet, umgeben von geringen Mengen trübseröser Flüssigkeit und Granulationen. Der Stiel des Tumors, der einen feinsten Granulationsgang im Centrum hat, geht von hier aus zur äusseren und unteren Partie des Condylus internus femoris nahe dem Gelenkspalte. Drainage der Wundhöhle, Hautnaht, Verband. Normaler, fehlerfreier, aseptischer Wundverlauf, so dass Patientin am 25. März 1899 geheilt nach Hause entlassen werden kann.

Bei der nachträglich nochmals aufgenommenen Anamnese erinnert Patientin sich, dass sie im Alter von 7 bis 8 Jahren — also vor ca. 22 Jahren! — von einer Fensterbank herunter gesprungen sei, wonach sie eine „Gelenkentzündung" des rechten Kniegelenkes bekommen habe. Sie habe damals 7 Monate lang mit „Kniegelenkentzündung" zu Bette gelegen und habe auch in den ersten Jahren nachher noch mitunter geringe Schmerzen im rechten Knie verspürt.

Fall 3. Hüttenarbeiter J. N., 29 Jahre alt, aus Rötgen. Aufgenommen am 22. März 1899.

Patient will aus gesunder Familie stammen und früher nie krank gewesen sein. Im Juli 1898 will Patient sich einen starken „Bluterguss ins linke Kniegelenk" zugezogen haben durch einen Sprung von einem Wagen. Patient hat damals mehrere Wochen gelegen und klagt seit dieser Zeit über Schmerzen im ganzen linken Beine. Er hat nur mit Unterbrechungen seit dieser Zeit wieder arbeiten können. Seit 3 bis 4 Monaten bemerkt Patient eine zunehmende Anschwellung des linken Oberschenkels im mittleren Theil, die besonders in den letzten Wochen ganz erheblich stärker geworden ist. Da in Folge der immer grösser werdenden Spannung im Oberschenkel die Schmerzen geradezu unerträglich werden, so macht der behandelnde Kassenarzt (vor 8 Tagen) eine kleine Incision in die Geschwulst, wonach die Schmerzen etwas geringer werden. Auf Veranlassung dieses Kassenarztes wird Patient auf der chirurgischen Abtheilung des Louisenhospitals aufgenommen. Er will in letzter Zeit unbedeutend abgemagert sein.

Aufnahmebefund: Kräftig gebauter junger Mann in gutem Ernährungszustande, mit mässig starkem Fettpolster und im Uebrigen gesunden Organen. Der linke Oberschenkel ist im Verhältniss zum rechten stark geschwollen und zwar ist in der Mitte des Oberschenkels die Schwellung am bedeutendsten, um von hier aus nach dem Hüft- wie Kniegelenke hin spindelförmig abzunehmen. Die Schwellung macht durchaus den Eindruck eines grossen, dem Knochen an der äusseren und

vorderen Seite aufsitzenden, jedoch gegen denselben etwas verschieblichen soliden Tumors. Die Leistendrüsen sind beiderseits geschwollen und hart anzufühlen, links stärker als rechts. In der Mitte des Oberschenkels befindet sich eine 3 cm lange Incisionswunde. Durch dieselbe werden aus dem Tumor mehrere kleinere Stückchen entfernt, die bei der mikroskopischen Untersuchung aus Rundzellen bestehen und die Annahme eines Sarkoms wohl rechtfertigen. Eine Röntgenaufnahme lässt keine pathologischen Veränderungen am Knochen erkennen. Demnach wird die Diagnose auf periostales Sarkom des Oberschenkels gestellt.

Am 23. März 1899 Operation in Aethernarkose und Blutleere. Es wird zunächst der Tumor durch grossen Schnitt vorn aussen freigelegt. Derselbe liegt subfascial und besteht aus fibrösem, theilweise sulzigem, theilweise schwieligem Gewebe von mindestens 4 bis 5 cm Dicke. Bei tieferem Eindringen in den Tumor wird ein kleiner Hohlraum eröffnet, aus dem ein Tröpfchen Eiter hervorquillt, dahinter befindet sich osteomyelitischer Sequester von etwa 1 cm Länge $1/2$ cm Breite. Exstirpation des ganzen mannsfaustgrossen, schwartigen Tumors, was zum Theil stumpf gelingt. Es führt keine Fistel zum Knochen. Gegenöffnung an der lateralen Seite des Oberschenkels. Drainage. Hautnaht. Verband.

14. April 1899. Patient wird heute nach fieberfreiem aseptischem Verlaufe mit nur noch kleiner granulirenden Wunde zur ambulanten Nachbehandlung entlassen. Die Drüsenschwellung in der Leistengegend ist nahezu ganz zurückgegangen.

Das Charakteristische an diesen 3 Fällen beruht in dem anatomischen Befunde und lässt sich kurz ausdrücken: eine an's Monströse grenzende, geschwulstförmige Schwielenbildung in Weichtheilen, veranlasst durch einen gewanderten kleinen, acut osteomyelitischen Sequester. Im Gegensatz zu den oben angeführten (Kocher, Jordan) als Knochensarkome imponirenden Osteomyelitis-Formen handelt es sich hier, wie erwähnt, um schwielige Tumoren, welche vielmehr als periostale resp. fasciale umschriebene Geschwülste erschienen. Die Annahme solcher war besonders gerechtfertigt durch die Beweglichkeit derselben gegen den Knochen, ihre derbe, gleichmässige Beschaffenheit, das Fehlen von Fluctuation. Dazu kam die zunächst irreführende Anamnese, die erst post operationem die wünschenswerthen Ergänzungen gab. Ferner kam dazu in 2 Fällen das Fehlen von Schmerz, die Anfangs scheinbar ganz allmähliche Entwicklung, die erst in letzter Zeit einem raschen Wachsthum der Geschwulst Platz machte, die Abmagerung des Patienten. Das im 3. Falle voraufgegangene Trauma kann auch ebensowohl für Sarkom wie Osteomyelitis in ätiologischer Beziehung verwerthet werden, da im Anschluss an ein Trauma wiederholt das Auftreten eines Sarkoms einwandfrei beobachtet ist. In diesem letzten Falle wurde die Diagnose Sarkom ausserdem noch um so wahrscheinlicher, als die mit dem scharfen

Löffel zuvor entfernten Tumormassen makroskopisch wie mikroskopisch sich mit der Annahme eines in Zerfall begriffenen Rundzellensarkoms wohl vereinigen liessen. Wenn auch bei der nach der Operation nochmals aufgenommenen Anamnese sich Anhaltspunkte fanden, welche das Voraufgehen einer acuten Osteomyelitis durchaus wahrscheinlich erscheinen liessen, so ist bei unseren Fällen doch zu betonen, dass nichts auf Abscess und Fistelbildungen weder früher noch jetzt deutete. Dazu kam in Fall 2 und 3 der negative Befund im Aktinogramm.

Bei der Operation selbst, die sich in allen 3 Fällen zunächst nur auf eine Freilegung des Tumors und Feststellung seines Charakters beschränken sollte, zeigte sich, dass sich die fraglichen Geschwülste jedes Mal mehr oder weniger leicht aus dem sie umgebenden Gewebe auslösen liessen, und dass auch während der Operation der Verdacht auf Tumor fortbestand. Während im 3. Falle kein Herd im Knochen mehr gefunden werden konnte, führte in den beiden anderen Fällen von diesem Erweichungsherd ein Gang zum Knochen hin.

Das im 2. Falle bei der Operation gewonnene Präparat veranschaulicht das Ungewöhnliche dieser Verhältnisse (dünngestielte Geschwulst) in besonders deutlicher Weise und gebe ich die Abbildung dieses Präparates nach einer photographischen Aufnahme in natürlicher Grösse:

In der Mitte des Tumors liegt in einem eröffneten Hohlraume (H) der ungefähr bohnengrosse Corticalsequester (S). Von hier geht ein ungefähr 5 cm langer, bleistiftdicker Stiel (St) aus, der von einem feinsten Granulationsgange durchbohrt ist. Derselbe führt zum Condylus internus des Femurs hin.

Was ferner besonders interessant ist, so hat in den 4 Fällen, in welchen aus der Tumormasse Stückchen zum Zwecke der mikroskopischen Untersuchung entfernt wurden, jedes Mal das mikroskopische Bild Sarkom, und zwar sowohl Spindelzellen- und Rundzellen-Sarkom wie Angiosarkom vorgetäuscht, obgleich es sich doch, wie der spätere Verlauf gezeigt hat, nur um entzündliche Granulationsmassen gehandelt hat.

Einen vielleicht in die Kategorie unserer Fälle gehörigen Fall erwähnt Hofmeister[9]) in der Discussion, die sich dem dieses Thema behandelnden Vortrage meines Chefs auf der Münchener Naturforscherversammlung anschloss. In diesem von Hofmeister operirten Falle hatte sich im Anschluss an eine starke Contusion der Scapula allmählich ein faustgrosser Tumor entwickelt, der anfänglich für ein Gumma oder Sarkom gehalten wurde. Die Operation ergab einen

bindegewebigen Tumor, der in die Musculatur eingewachsen war, und dessen mikroskopische Untersuchung eine circumscripte Schwiele periostaler Natur erkennen liess.

Was endlich die Bedeutung solchen ungewöhnlichen Verlaufes der acuten Osteomyelitis anbetrifft, so ergiebt sich dieselbe aus der Verschiedenheit der Therapie und Prognose von Sarkom und Osteomyelitis von selbst. Jordan[2]) mahnt dementsprechend mit Recht bei der Beurtheilung von Knochensarkomen zur Vorsicht und empfiehlt, grundsätzlich vor Vornahme einer verstümmelnden Operation zwecks sicherer Diagnosenstellung den Explorativschnitt auszuführen, was, wie auch unsere Fälle lehren, gewiss zu beherzigen ist. Der Befund von Sequestern und der bakteriologische Nachweis von Staphylokokken sei dann ausschlaggebend für die Diagnose Osteomyelitis, während

doch, wie wir oben gesehen haben, die mikroskopische Untersuchung von excidirten Stückchen des Tumors nicht immer vor Irrthümern in der Diagnosenstellung schützt.

Ob die für solche Fälle charakteristische enorme Schwielenbildung auf Grund eines so geringfügigen Anreizes, wie ihn kleine Sequester doch darstellen, auf einer besonderen Disposition, etwa wie bei der Narbenkeloidbildung, beruht, ist schwer zu entscheiden, aber nicht unwahrscheinlich. Wenn man einen Zeitraum von 22 Jahren, wie in Fall 2, von dem Beginn der Erkrankung bis zur Bildung eines ausgesprochenen Tumors vor sich hat, so erscheint die massenhafte Production von Schwiele (Fremdkörpertumor!) am Ende begreiflich, anders, wenn nur ein halbes Jahr für die Entwicklung solch monströser Schwielenbildung angegeben wird. Dass es sich übrigens in unseren Fällen um ein ganz anderes Bild gehandelt hat, als das, welches bei alten fistulösen Fällen von acuter Osteomyelitis, besonders am Oberschenkel, häufig ist, nämlich um schwielige diffuse Entartung der Musculatur, geht wohl aus der Schilderung der Fälle zur Genüge hervor.

Litteraturverzeichniss.

1) Jordan, Die acute Osteomyelitis und ihr Verhältniss zu den pyogenen Infectionen, auf Grund klinisch-bakteriologischer Beobachtungen, sowie des jetzigen Standes der Bakteriologie bearbeitet. Beiträge z. klin. Chirurgie. Bd. X. Heft 3. S. 587 ff.

2) Jordan, Ueber atypische Formen der acuten Osteomyelitis. Beiträge z. klin. Chirurgie. Bd. XV. Heft 2. S. 457 ff.

3) Garré, Ueber besondere Formen und Folgezustände der acuten infectiösen Osteomyelitis. Beiträge z. klin. Chirurgie. Bd. X. Heft 2. S. 241 ff.

4) Derselbe, Einige seltene Erscheinungsformen der acuten infectiösen Osteomyelitis. Festschrift zu Ehren des Herrn Prof. Kocher zu Bern. Wiesbaden, J. F. Bergmann. 1891.

5) Kocher und Tavel, Vorlesungen über chirurgische Infectionskrankheiten. I. Theil. 1895.

6) Jakobsohn, Ein Beitrag zur Kenntniss der Sarkome langer Röhrenknochen. Inaug.-Dissert. Greifswald 1895.

7) Mosheim, Ein Fall von periostalem Sarkom der Fibula. Inaug.-Dissertation. Würzburg 1892.

8) W. A. Swentzitzki, Ueber atypische Formen von Osteomyelitis. (Aus der chirurgischen Facultätsklinik Prof. Bobroff's.) Die Chirurgie 1897. Nr. 9 (Russisch). Referirt: Centralblatt für Chirurgie. 1898. Nr. 6. S. 172.

9) Bericht über die 71. Versammlung deutscher Naturforscher und Aerzte in München, vom 17.—22. September 1899. Referirt: Münchener medicinische Wochenschrift. 1899. Nr. 40. S. 1314.

XXVIII.

Magenblutung nach Cholecystektomie.

Von

Dr. Meinhard Schmidt,

Amtsphysikus in Cuxhaven.

Auf dem deutschen Chirurgen-Congress von 1899 hat v. Eiselsberg auf die nach Operationen auftretenden Magen- und Duodenalblutungen aufmerksam gemacht.[1]) Er theilte 8 eigene Fälle mit, erörterte auf Grund derselben eingehend die Aetiologie des Vorfalles und sprach zum Schluss die Hoffnung aus, dass durch Mittheilung ähnlicher Fälle die Ursache dieser Blutungen mehr aufgeklärt werde. Als einen Beitrag zu dem Gegenstand glaube ich die nachstehende Beobachtung veröffentlichen zu dürfen, um so mehr, als in den v. Eiselsberg'schen Fällen sich eine Gallenblasenexstirpation unter den von ihm aufgezählten, von Blutung gefolgten Operationen nicht findet, und ferner, weil in meinem Falle als Ursache der Blutung, um dies gleich vorweg zu bemerken, eine eigenartige Manipulation, nämlich die zur Prüfung der Pylorusdurchgängigkeit vorgenommene, mit der Fingerspitze ausgeführte Invagination der vorderen Magenwand durch den Pylorusring in Frage kommt. Ich komme hierauf, nach Beibringung der Krankengeschichte, noch zurück.

Frau P. aus Duhnen, 58 Jahre alt, Arbeitersfrau.

Anamnese: Patientin giebt an, schon seit langen (30?) Jahren an Magenkrämpfen und anderen Magenbeschwerden gelitten und das Essen stets schlecht vertragen zu haben. Vor 2 Jahren hatte sie 3—4 Wochen lang Gelbsucht. In den letzten Jahren haben die Beschwerden erheblich zugenommen. Im Sommer 1899 fand Tag für Tag Erbrechen statt. Nach jeder Mahlzeit traten heftige drückende Magenschmerzen ein und nach ca. 1/4 Stunde kam das Essen wieder heraus, namentlich feste Speisen wurden wieder herausgeworfen. Patientin verlor an Kräften und wurde unfähig, ihre gewohnten täglichen Wege nach Cuxhaven (5 km weit) als Krabbenverkäuferin durchzuführen. Aerztliche Hilfe hat Patientin aber erst in den letzten Monaten gesucht, sie bekam wegen auch bestehender Verstopfung Abführpillen, die die Beschwerden aber nicht verringerten.

1) Congressverhandlungen 1899. S. 524.

Patientin kommt zu mir, da sie dasselbe Leiden zu haben glaubt, wie ihre von mir operirte Nachbarin, nämlich Gallensteine, und selber fürchtet, ebenfalls einer Operation zu bedürfen.

Status präsens: Anfang Januar 1900. Den 58 Jahren entsprechend gealterte Frau, mager. Gewicht 78 Pfd. Aussehen nicht kachektisch, Backen roth. Leib welk, flach, weich. Am rechten Rectusrande und am Leberrande eine sehr harte wallnussgrosse Stelle, welche druckempfindlich ist, auch als der Sitz der schlimmsten Schmerzen von der Patientin bezeichnet. (Gallenblasenstein- oder Pylorustumor?) Der Magen steht mit seiner grossen Curvatur unterhalb des Nabels und plätschert deutlich. Beim Ausspülen entleeren sich keine Retentionsmassen, sondern nur spärlicher, unverdächtiger Schleim mit etwas Milchresten. Am 12. Januar nochmalige Untersuchung in Narkose zusammen mit Herrn Dr. Steinmetz. Ein Tumor wird nicht gefunden. Der Magen wird mit Luft aufgebläht, worauf seine grosse Curvatur 3 Finger breit unterhalb des Nabels herabrückt.

Diagnose jetzt Magendilatation, Pylorusstenose, wahrscheinlich gutartiger Natur. Nicht ausgeschlossen Carcinom und Gallensteine. Operation beschlossen. Die zur Vorbereitung auf letztere jetzt wiederholt vorgenommenen Magenausspülungen beförderten immer nur fast klares Spülwasser heraus.

18. Januar 1900 Operation im Hause einer in Cuxhaven verheiratheten Tochter der Patientin. Assistenz: Herr Dr. Steinmetz und Dr. Wenzel, Marineoberassistenzarzt.

Morph. mur. 0,02 subcutan, Chloroform, dann Aether, doch muss zum Chloroform zurückgekehrt werden. Patientin hat häufig gepresst und den Athem angehalten, wiederholt musste der Kiefer vorgeschoben werden.

Nach Eröffnung der Bauchhöhle in der Mittellinie zeigt sich der Magen nicht ektatisch, er ist ein 3 Finger breiter luftgefüllter Schlauch, kaum breiter als das Colon transversum. Die eingeführte Hand holt leicht den ganz beweglichen und weichen Pylorus hervor, an dem nichts Krankhaftes zu bemerken ist. Statt dessen stösst sie auf die Gallenblase, welche mit Steinen prall angefüllt und entsprechend hart die Grösse einer mittelstarken Birne hat. Bei Zug an ihr stellt sich ein genügend grosses Stück des Leber mit sammt der Gallenblase in die Wunde ein. Die Gallenblase ist mit einer Anzahl feiner, kurzer, nicht sehr derber, gefässhaltiger Adhäsionsfäden verwachsen mit Netz, Colon und Pylorus. Leicht ausführbare Abklemmung, Ligirung und Trennung dieser Fäden, wonach die Blase bis zum Halse und Cysticus gut übersehbar wird. Letzterer ist hier gänsefederkieldick und steinfrei. Auch in seinem weiteren Verlauf und am Choledochus ist nichts Abnormes palpabel. Der Pylorus ist ganz gesund und kann von mir unter Invagination der vorderen Magenwand bequem mit dem Zeigefinger passirt werden, wobei seine Weite etwa markstückgross erscheint. Auch Herr Dr. Steinmetz überzeugt sich hiervon. Nun Ektomie der uneröffnet gelassenen Blase, nachdem auf den Cysticus 1 cm unterhalb des letzten fühlbaren Gallensteines eine Klemme nicht zu fest angelegt worden. Die Ablösung der Blase von der Leber geschah leicht und fast blutlos, doch riss die Blasenwand an einer kleinen Stelle ein, wobei sich ein halber Theelöffel voll weissgrau-trüber, dick-

licher Flüssigkeit entleerte. Abschneiden des Cysticusstieles, Vernähung seines Stumpfes. Es wird Jodoformgaze in mehrfacher Schicht auf das Leberblatt der Gallenblase bis auf den Cysticusstumpf gelegt, dann der luxirt gewesene Lebertheil reponirt, die Gaze zum oberen Mundwinkel herausgeleitet. Bauchnaht, Verband.

Die ziemlich gemächlich ausgeführte Operation hatte ca. 1 Stunde gedauert. Patientin kommt gut aussehend und mit gutem Puls vom Tisch.

Verlauf: 18. Januar (I). Abends T. 36,8. Die Unterlage im Bett etwas blutig, feucht, vorne ist der Verband trocken und fleckenfrei. Morph. 0,005 subcutan.

19. Januar (II). Morgens T. 37,5, P. 100. — Abends T. 37,8, P. 104—108. Befinden ruhig und gut. Morgens und Abends je einmal etwas Galle gebrochen. Leib weich. Zunge trocken. Hat etwas Wasser getrunken. Abends Morph. 0,005 subcutan.

20. Januar (III). Morgens T. 37,5, P. 96. — Abends T. 38,1, P. 112. Befinden gut. Morgens etwas Galle gebrochen. Kaffee und Wein erlaubt. Abends 2 kleine speichlige, zähe Sputa. Das eine etwas sanguinolent. Athmung ganz ruhig. Morph. 0,005 per os.

21. Januar (IV). Nacht wenig geschlafen, einige Flatus abgegangen. Morgens T. 37,8. — Abends 38,0, P. 120. Befinden gut. Athmung ganz ruhig. Leib ganz flach. Zunge in der Mitte trocken und borkig. Einmal Erbrechen von ein paar Esslöffel voll Galle. Unterlage noch feucht.

22. Januar (V). Morgens T. 38,1, P. 120. — Abends T. 37,2, P. 108. Die Nacht war ziemlich unruhig. Appetit noch gering, starker Durst, gegen den am liebsten Kaffee genommen wird. Zunge noch trocken und borkig. Im Rectum Koth, weshalb Mittags Klystier, wonach ziemlich reichlicher Stuhl erfolgt.

23. Januar (VI). Morgens T. 37, P. 112. — Abends T. 37,5, P. 120. Nachts oft gehustet, weshalb schlecht geschlafen. Beim Husten etwas Schmerzen in der Wunde. Einmal folgte dem Husten Erbrechen. Das mir vorgezeigte Erbrochene ist schwarz und wässrig.

Auch im Laufe des Tages Belästigung durch Husten, wobei wieder zweimal Erbrechen erfolgt und zwar nochmals wässerig-schwarze Flüssigkeit. Sonstiges Befinden gut. Milch wird gut vertragen. Zunge gut. Athmung ruhig. Ord. Sol. Morph. $\frac{0{,}03}{150{,}0}$ 1—2 Stunden 1 Esslöffel.

24. Januar (VII). Morgens T. 37,2. — Abends T. 37,8, P. 112. Nachts 4 Uhr wieder Erbrechen schwarzer Flüssigkeit. Oefterer Husten mit eitrigem Auswurf. Keine Magenschmerzen. Milch, Bouillon, Eigelb, Kaffee, Haferschleim werden mit Geschmack getrunken und gut vertragen.

25. Januar (VIII). Morgens T. 37,5, P. 96. — Abends T. 37,3. Nachts wieder ein Mal schwarze Flüssigkeit erbrochen. Husten mit Eitersputum noch vorhanden. Nachmittags 1 Mal erbrochen, doch ist das Erbrochene nur schleimig und gallig.

26. Januar (IX). T. normal, P. 96. Gute Nacht. Alles nach Wunsch. Noch geringe Eitersputa.

27. Januar (X). Fieberfrei. Extraction der kaum feuchten Drainagegaze. Wunde gut. Noch eitrige Sputa. Abends Klystier, wonach dünner, braun-schwarz-rother (Blut-) Stuhl erfolgt.

28. Januar (XI). Bene, seit gestern kein Erbrechen mehr.

30. Januar (XIII). Bene, nur Nachts noch schlechter Schlaf. Täglich über 2 l Milch, Cacao, Haferschleim getrunken. Nach Klystier fester Stuhl, doch noch mit sanguinolentem Spülwasser.

1. Februar (XV). Bene. Husten fast verschwunden. Der Drainagewinkel der Wunde durch Granulation schon geschlossen.

8. Februar (XXII). Patientin hat keinerlei Magenbeschwerden, keine Schmerzen, kein Brechen gehabt. Sie hat reichlich Nahrung, meist flüssige, aber auch schon Kartoffelmus und Hackfleisch genossen und alles gut vertragen. Kräfte aber noch sehr gering. Der heutige, erstmalige Aufstehversuch fiel ziemlich kläglich aus. Patientin konnte nur 10—15 Minuten ausser Bett sein. Gewicht 75 Pfd., hat also 3 Pfd. abgenommen.

13. Februar (XXVI). Etwas „verdorbener Magen", Zunge belegt, übeles Aufstossen. Ord.: wieder mehr flüssige Nahrung. Stuhl immer träge, weshalb Klystiere erforderlich sind.

16. Februar (XXX). Befriedigend. Keine Magenstörungen mehr. Gewicht 76 Pfd. (1 Pfd. +). Kräfte heben sich. Patientin ist den grössten Theil des Tages ausser Bett, meist noch im Lehnstuhl.

19. Februar (XXXIII). Essen gut vertragen, nur Brod wird noch vermieden. Patientin sieht blass aus, während vor der Operation keine Anämie vorhanden war. Ord.: Athenstädt'sche Eisentinctur.

23. Februar (XXXVII). Alles nach Wunsch. Gewicht 80 Pfd.

Ende April. Patientin hat nie mehr irgend welche Magenbeschwerden wieder gehabt. Sie verträgt alles Essen, wiegt 87 Pfd. Die Gesichtsfarbe ist gut. Der Kräftezustand genügt zur Erledigung der häuslichen Arbeiten.

Die Berechtigung, in dem berichteten Fall die beobachteten Magenblutungen mit dem ausgeführten operativen Eingriff in Zusammenhang zu bringen, hängt hauptsächlich von der Sicherheit ab, bei der Pat. ein bereits präexistirendes Magengeschwür auszuschliessen. Weder in der vor der Operation erhobenen Anamnese aber wurde von Blutbrechen je etwas erwähnt, noch ergaben die nachträglich wiederholt hieraufhin bei der Kranken angestellten Erkundigungen irgend eine Angabe hierüber, vielmehr wurde jedes Vorkommen von Blutentleerungen per os oder anum stets bestimmt in Abrede gestellt. Da nun auch, wie erwähnt, die vor der Operation zu wiederholten Malen ausgeführten vorbereitenden Magenspülungen stets nur klares Spülwasser mit wenig farblosem Schleim ergaben, so halte ich es für zweifellos, dass die Blutung lediglich als Folge der Operation zu betrachten ist.

Dass das anscheinend reine Magenleiden lediglich durch Verwachsung der steinhaltigen Gallenblase mit dem Pylorus bedingt war,

erweist der Erfolg der Gallenblasenexstirpation, und in dieser Beziehung reiht sich der Fall ähnlichen, u. A. von Kehr und Mikulicz, mit gleichem Erfolge operirten an. Hinsichts der nachgefolgten Magenblutung tritt er den v. Eiselsberg'schen Fällen zur Seite und bedarf näherer Vergleichung mit diesen.

7 Fälle von v. Eiselsberg betrafen Operationen an Bauchorganen, in dem 8. war eine Halsoperation (Carcinom des Gaumens) vorgenommen. Da zudem bei diesem Pat. bei der Section neben dem frischen Duodenalgeschwür noch alte Narben sich fanden, können wir diesen Fall ausser Betracht lassen. In den ersten 7 Fällen handelte es sich 2 Mal um eine Hernienradicaloperation (Fall 1 Leistenhernie, Fall 2 Nabelhernie), beide geheilt, 1 Mal um eine Herniotomie einer incarcerirten Nabelhernie, geheilt (Fall 3), 2 Mal um eine Exstirpation eines hochsitzenden Mastdarmcarcinoms (Fall 4 und 7). beide gestorben, ein Mal um Laparotomie bei Peritonitis und Ileus (Fall 5, gestorben), und ein Mal um Herniolaparotomie bei Netztorsion (Fall 6, gestorben). In 5 von den 7 Eällen erfolgte am 1.—7. Tage nach der Operation Hämatemesis, in 2 blieb sie aus, doch wurden bei der Section ein Mal eine frische Blutung der Magenschleimhaut. das andere Mal zahlreiche Geschwüre festgestellt. Erbrechen nach der Operation und die Narkose schliesst v. Eiselsberg als Ursache der Blutungen aus, dagegen ist er geneigt, mehr oder weniger ausgedehnte Netz-, bez. Mesenteriumabbindungen, die in 6 Fällen bei der Operation erforderlich waren, sowie im 7. Falle mancherlei Quetschungen des Mesenterium oder Omentum, die der Pat. wahrscheinlich sich bei Repositionsversuchen an seinem eingeklemmten Bruche zugefügt hat, für dieselben verantwortlich zu machen. Er meint, dass diese Unterbindungen zu Thrombosirungen in Netz-oder Mesenterialgefässen Anlass geben konnten, und dass Embolien von hier aus in die Magenbez. Duodenalwand hätten stattfinden können, die Nekrosen und Ulceration zur Folge hatten. Und zwar konnte die Embolie entweder retrograd im Venensystem von der Pfortader in die Magenvene hinein stattfinden, oder im arteriellen Netz, wenn ein herzwärts sich vergrössernder Thrombus einer Netzarterie bis an den Ursprung einer Magenarterie heraufreicht und ein Stück desselben nun in letztere verschleppt wurde. Die Thromben mögen entsprechend dem verschiedenen Wundverlauf in den Fällen theils steril, theils mehr oder minder inficirt gewesen sein. v. Eiselsberg ist geneigt, obwohl er eine sichere Deutung seiner Fälle nicht zu geben vermag, eine derartige Gefässthrombose und Embolie zu supponiren. Ein Experiment am Kaninchen scheint diese Annahme zu stützen. Nach mehrfacher Ab-

bindung und Torsion des Netzes fanden sich, ohne dass irgend welche Reizzustände am Peritoneum zu Stande kamen, mehrfache Hämorrhagien der Magenschleimhaut.

In meinem Falle erfolgte das erste sicher festgestellte schwarze Erbrechen am 6. Tage nach der Operation. Es ist aber nicht ausgeschlossen, dass es auch an den früheren Tagen schon vorkam — ich habe das Erbrochene nicht alle Mal selbst besichtigt. Das schwarze Erbrechen wiederholte sich dann am 7. und 8. Tage, und noch am 10. und 13. Tage waren starke Blutbeimischungen im Stuhlgang zu finden. Die Gesammtmenge des verlorenen Blutes kann nicht unbeträchtlich gewesen sein, denn noch am 30. Tage nach der Operation fiel Pat. durch starke Blässe auf; sie hatte binnen 3 Wochen nach der Operation 3 Pfund an Gewicht verloren und ihre Reconvalescenz war eine sehr langsame, alles Beweise für die Bedenklichkeit der eingetretenen Störung.

Die Möglichkeit, die v. Eiselsberg'sche Erklärung der Genese der Magenulceration auch auf meinen Fall anzuwenden, liegt jedenfalls vor. Netz- und Gekröseabbindungen sind zwar in ihm nicht ausgeführt, wohl aber Ligirungen von ligamentösen Verwachsungssträngen zwischen der Gallenblase einerseits, und Netz, Colon und Pylorus andererseits. Es ist denkbar, dass in den ligirten Stümpfen dieser Stränge Gefässthrombosen zu Stande kamen und diese Embolien veranlassten. Handelte es sich um thrombotische Emboli, so waren es aber jedenfalls infectionsfreie, da von irgend welchen septisch-peritonitischen Reizzuständen nichts beobachtet wurde.

Bei der Operation meiner Kranken aber wurden, abgesehen von den Adhäsionsligirungen, auch Manipulationen am Magen selbst vorgenommen, Hin- und Herziehen des Pylorus in verschiedener Richtung und 2 malige Invagination der über die Fingerspitze gestülpten Magenvorderwand durch den Pylorus. Es frägt sich, ob diese Manöver zur Erklärung der Blutung herangezogen werden können.

So weit mir bekannt, ist allerdings bisher noch nicht die Möglichkeit, dass durch die bei den heute gebräuchlichen magenchirurgischen Operationen angewandten Handtirungen Geschwüre und Blutungen hervorgerufen werden könnten, in Rechnung gezogen worden. v. Eiselsberg berichtet in seiner angezogenen Arbeit allerdings, dass er 3 Mal nach Pylorusresectionen das Auftreten von Ulcerationen beobachtete, welche jedes Mal durch Perforation zum Tode geführt haben, und wobei die Obduction nachwies, dass die Naht vollkommen fest verheilt und die Ulceration 1—2 cm entfernt von der Naht aufgetreten war, und ganz den Eindruck eines frischen, spontan entstandenen Geschwürs machte. Dass Quetschung durch Pincetten oder die Kocher'schen Pincen die Ursache abgegeben hätte, hält v. Eiselsberg zwar nicht für ausschliessbar, jedoch nicht für wahrscheinlich. Mittlerweile ist aber durch die auch auf dem Chirurgencongress von 1899 veröffentlichten Mittheilungen von Krönlein, Wagner, Körte die Möglichkeit von Entstehung von Magengeschwüren durch Trauma dargethan, und da wohl zweifellos die operativen Manipulationen am

Magen bei chirurgischen Eingriffen unter Umständen als eine Art Trauma wirkungsfähig gedacht werden können, so scheint es mir ganz gerechtfertigt, die Frage der Entstehungsmöglichkeit vom Magengeschwüre durch die üblichen magenchirurgischen Handtirungen ebenfalls in Erwägung zu ziehen.

In den Fällen von Krönlein, Wagner und Körte war nun allerdings das der Magenulceration als muthmaassliche Entstehungsursache supponirte Trauma stets eine sehr schwere Bauchcontusion von einer Vehemenz, wie sie bei den chirurgischen Operationen nie zur Einwirkung gelangen kann. Dasselbe war der Fall in einer von Thiem[1]) mitgetheilten Beobachtung. Indess besteht doch noch keine Klarheit darüber, wie eine traumatische Magenverletzung anatomisch beschaffen sein muss, um eine Geschwürsbildung nach sich zu ziehen, ob es sich um Risse mehr oder weniger tief in den Magenwänden handeln muss, oder ob schon Contusionshämorrhagien in dieser oder jener Magenwandschicht, submucöse Infiltrate oder Ablösungen der Mucosa von der Muscularis genügen, um die Ulceration nach sich zu ziehen. Zu dieser Frage haben Rehn[2]) in seiner wichtigen Arbeit „die Verletzungen des Magens durch stumpfe Gewalt" und Krönlein in seiner Bearbeitung der von ihm operirten traumatischen Magengeschwüre[3]) sehr verschiedenartige Meinungen geäussert. Die Ansichtsdifferenz betrifft namentlich die Frage, ob ein Stück Mucosa, das von der Unterlage abgelöst war, ausser Ernährung gesetzt wird und weiterhin der Verdauung des Magensaftes unterliegt oder ob es nicht abstirbt. Rehn bestreitet die peptische Zerstörung der abgelösten Mucosa, Krönlein tritt für ihre Möglichkeit ein. Ich gehe nicht näher auf die Erörterungen dieser Autoren ein, zur Beleuchtung meiner Beobachtung genügt die Möglichkeit, zur Erklärung eines Magengeschwüres thatsächlich die Verdauung eines abgelösten Stückes Magenschleimhaut zu berücksichtigen, gleichviel ob dieser Vorgang auch nicht allseitig anerkannt wird. Dies zugegeben bleibt zu entscheiden, ob die bei meiner Operation von zwei verschiedenen Händen ausgeführte Invagination der vorderen Magenwand durch den Pylorusring eine partielle Abstreifung der Magenschleimhaut vielleicht hätte zur Folge haben können, und ich halte allerdings dafür, dass man sich diese Möglichkeit vorstellen kann. Zwar erforderte das fragliche Manöver ja nur wenig Kraft, immerhin wurde dabei ein fingerlanger Kegel der Magenwand über den Finger gestreift und die Spitze des Kegels durch den Pylorus geschoben. Unausbleiblich wurden die Schichten der Magenwand gereckt, gestreckt, aneinander verschoben, und es erscheint nicht ausgeschlossen, dass es in gewisser Ausdehnung nicht bei der Verschiebung zwischen der Mucosa und Muscularis blieb, sondern dass es zwischen beiden unter Einreissen des submucösen Bindegewebes zu einer Ablösung kam. War diese gegeben, so

1) Thiem, Centralblatt für Chirurgie. 1899. S. 877. (Monatsschrift für Unfallheilkunde. 1899. Nr. 5.)

2) Rehn, Verhandlungen des Chirurgen-Congresses. 1896. S. 354.

3) Krönlein, Ueber Ulcus und Stenose des Magens nach Trauma. Mittheilungen aus den Grenzgebieten der Medicin und Chirurgie. Bd. IV. S. 493.

war — die Möglichkeit dieses Vorganges vorausgesetzt — auch für die peptische Ulceration der abgehobenen Schleimhaut die Vorbedingung geschaffen. Krönlein hob bei seinen traumatischen Fällen von Magengeschwür hervor, dass nach dem Trauma die Anfangserscheinungen gering waren und schwerere Magenerscheinungeu erst späterhin auftraten. Er schloss hieraus auf die Wahrscheinlichkeit, dass das Verletzungsresultat zunächst nur aus einer ausgedehnten Schleimhautablösung bestand, der erst später Nekrose und Verdauung folgte. In demselben Sinne konnte auch wohl in meiner Beobachtung die Thatsache verwerthet werden, dass die Erscheinungen von Blutung erst Ende der ersten Woche nach der Operation aufgetreten sind.

Nachtrag bei der Correctur.

Ich finde, leider erst jetzt, bei Kehr („Anleitung zur Erlernung der Diagnostik der einzelnen Formen der Gallensteinkrankheit", S. 151) einen weiteren Fall von Hämatemesis nach einfacher Einnähung einer Gallenblase, gefolgt von Tamponade. Das Blutbrechen hielt 3 Tage an und liess nach Ausspülungen des Magens mit Eiswasser nach. Patient, dem nachträglich die Gallenblase incidirt und von Steinen befreit wurde, genas. Kehr bemerkt dazu, er hätte diese Störungen in der Circulation des Pfortadersystems nach Operationen an Leber und Gallensystem „nicht selten" gesehen. Er glaubte zunächst, dass der Tamponade auf den Choledochus und Porta hepatis eine Schuld beizumessen ist. Doch sah er sie auch in Fällen, wo nicht tamponirt war. In vielen Fällen ging es vorüber, ohne böse Folgen nach sich zu ziehen; bei manchen führte es zum Tode. Pat. haben kein Fieber, doch wird der Puls rasch klein und beschleunigt. Peritonitis war in keinem Falle nachweisbar. Bleibt der Puls kräftig, so ist die Prognose gut. Sehr reichhaltig und thätig ist Kehr's Therapie: Ausspülungen von Sodalösungen und Abstinenz. Subcutane Kochsalzinfusionen. Nährklystiere mit Sec. cornutum (3 Mal täglich je 0,5—1,0). Da das Soda die Blutpfröpfe wieder löst, wird eine 2malige Spülung mit einer 1 p. m. Argent. nitr.-Lösung nachgeschickt. Dann noch Spülung mit eiskaltem Wasser.

Uebrigens hat Kehr dieses ominöse Bluterbrechen auch einmal nach einer Bassini'schen Hernienradicaloperation gesehen. Kehr bemerkt mit Bezug auf die v. Eiselsberg'schen Mittheilungen, dass in der Hälfte seiner Fälle keine Netzabbindungen vorgenommen sind.

Es wäre dem Interesse des Gegenstandes förderlich gewesen, wenn Kehr's Mittheilungen etwas vollständiger gewesen wären, insbesondere, wenn die ziffermässige Häufigkeit des Blutbrechens und bei den tödtlich geendeten Fällen das Sectionsresultat festgestellt wäre. Immerhin geht aus ihnen hervor, dass speciell nach Gallensystemsoperationen mit Magenblutungen als einer nicht unerhört seltenen Complication zu rechnen ist. Zur Aufklärung der eigentlichen Ursachen bedarf es detaillirter Analyse jedes einzelnen künftighin vorkommenden Falles, und es sollte mich freuen, wenn meine Mittheilung zu weiteren Publicationen der Art eine Anregung geben würde.

XXIX.

Besprechungen.

1.

W. Spalteholz, Handatlas der Anatomie des Menschen. Bd. III. Abth. 1. Leipzig, S. Hirzel. 1900. Preis 8 Mark.

Auch dieses Heft schliesst sich würdig seinen Vorgängern an. Es enthält das Verdauungsrohr (Mundhöhle, Zähne, Zunge, Speicheldrüsen, Gaumen, Schlundkopf, Speiseröhre, Magen, Dünndarm, Dickdarm, Mastdarm, Leber, Bauchspeicheldrüse, Milz, Bauchfell), dann die Athmungsorgane (Kehlkopf, Lungen, Thymus, Brusthöhle), die Harnwerkzeuge (Niere, Harnblase, Nebenniere), männliche und weibliche Geschlechtsorgane und den Beckenboden. Die Abbildungen (Fig. 512 bis Fig. 550 des Atlas) sind wohl sämmtlich als sehr gelungen, künstlerisch schön und äusserst instructiv zu bezeichnen. Auch der Chirurg wird sich an Bildern, wie der Darstellung der Speicheldrüsen, des Schlundkopfes, der Topographie der Speiseröhre, der Lage des Magens, der Topographie des Duodenums (auf Fig. 584), des Blinddarms, der Baucheingeweide, der Bauchwand, des Beckenbodens u. s. w. erfreuen.

(Helferich.)

2.

Schede, Die angeborene Luxation des Hüftgelenkes. Mit 44 Röntgenbildern auf 8 Tafeln. Hamburg 1900. Lucas Gräfe & Sillem.

Das dritte Ergänzungsheft, welches die verdienstvollen Herausgeber der „Fortschritte auf dem Gebiete der Röntgenstrahlen“ als einen Theil des „Atlas der normalen und pathologischen Anatomie“ in typischen Röntgenbildern“ publiciren, betrifft die angeborene Luxation des Hüftgelenkes und ist von M. Schede bearbeitet. Der zugehörige Text bespricht in einzelnen Theilen die Entstehung der angeborenen Luxation, die Richtung der primären Luxation, die unvollständigen Luxationen, die Veränderungen am Kopfe und am oberen Femurende, die Veränderungen am Becken und endlich die Reposition der angeborenen Luxationen. Der letztere Abschnitt interessirt uns besonders. Hier werden die Methoden zur Behandlung, wie sie von Hoffa, Lorenz, Mikulicz, Paci u. A. angegeben sind, kurz besprochen und zum Schlusse namentlich die vom Verfasser bevor-

zugte Methode der Reposition beschrieben. Besonders werthvoll sind die statistischen Daten, welche Schede hier über seine mit der gewaltsamen Einrenkung seit October 1895 gemachten Erfahrungen giebt. Er hat an 182 Kindern 268 Gelenke in dieser Zeit zu behandeln Gelegenheit gehabt. Von diesen Kindern befanden sich 111 unter, 71 über dem 7. Lebensjahre. Ein völlig befriedigendes Resultat wurde bei 41 Kranken mit 50 Gelenken erreicht oder steht in sicherer Aussicht. Von diesen gehen allerdings erst 14 ohne jeden Verband. Bei im Ganzen 13 (darunter 3 doppelseitigen) wurde durch die Osteotomie die Möglichkeit gegeben, dass das Resultat so gut wurde. 3 sind erst seit 3—6 Monaten in Behandlung genommen, zeigen aber vortrefflich reponirte, feste Gelenke, die anderen sind alle soweit, dass sie nur noch einen Lange'schen Gürtel tragen. Die auf 8 Tafeln beigegebenen 44 Röntgenbilder zeigen in schönster Weise die Details in Ergänzung des Textes.

(Helferich.)

Von der Redaction der „Fortschritte auf dem Gebiete der Röntgenstrahlen", Herrn Dr. Albers-Schönberg, erhalten wir folgende Notiz:

„In Hamburg ist durch die Redaction der „Fortschritte auf dem Gebiete der Röntgenstrahlen" eine Auskunftsstelle für alle auf die Anwendung der Röntgenstrahlen sich beziehenden Angelegenheiten eingerichtet worden. Fragen medicinischer, physikalischer oder technischer Art werden beantwortet, und soweit dieselben von allgemeinem Interesse sind, in der Zeitschrift publicirt. Alle Anfragen sind direct an die Redaction Dr. Albers-Schönberg, Esplanade 38, Hamburg, zu richten."

Anzeigen litterarischer Neuigkeiten, welche der Redaction zugeschickt worden sind:

Revue de Chirurgie. Réd. en chef Terrier. XX. No. 4. April 1900. Paris. A. Le Dentu et H. Morestin. Épithélioma des deux mamelles avec noyaux dermiques secondaires coïncidant avec une péritonite tuberculeuse (avec 3 fig.). — L. Piqué et Dartigues: Scapulectomie ou ablation primitive et totale de l'omoplate, avec conservation du membre supérieur, dans les tumeurs malignes de cet os. Indications, résultats, statistiques et technique opératoire (avec 16 fig.). — F. Terrier et E. Reymond: Fibrome utérin à pédicules multiples (avec 3 fig.). — Rochet: Valeur de la voie d'approche antérieure pour certaines résections de la hauche (avec 2 fig.). — B. Cuneo: Note sur quelques points de l'anatomie pathologique du cancer de l'estomac (avec 2 fig.) — Ed. Loison, Des suppurations intra- et péri-hépatiques d'origine typhlo-appendiculaire.

Archives provinciales de Chirurgie. Réd. en chef M. Baudouin. Tome IX. No. 4. Paris, 1. April 1900. Aus dem Inhalt: Ch. Philippe (Liège): Déchirure complète du rein droit. Néphrorrhaphie. Guérison.

La Clinica Chirurgica. Periodico mensile. Milano. VIII. 30. April 1900. No. 4.

Bulletin of the Johns Hopkins Hospital. Baltimore. Vol. XI. No. 108. March 1900. Aus dem Inhalt: Howard A. Kelly: A preliminary report on the Surgical Treatment of complicated Fibroid Tumors of the Womb, with a description of two methods of operating.

Bibliographia Medica (Index Medicus) Recueil mensuel. Classement méthodique de la bibliographie internationale des sciences médicales. Réd. en chef M. Baudouin. Tome I. No. 2. Paris. Févr. 1900.

Monatsschrift für Geburtshülfe und Gynäkologie, herausgegeben von A. Martin in Greifswald und M. Saenger in Prag. Berlin, Karger. April 1900. Nr. 4. Aus dem Inhalt: von Ott. Zum Neubau des kais. klin. Institutes für Geburtshülfe und Gynäkologie zu St. Petersburg. (Tafel XIII—XVI.)

Handbuch der Laryngologie und Rhinologie, herausgegeben von P. Heymann, Berlin. 36. (Schluss)lieferung. Wien 1900. Alfred Hölder. Inhalt: Die Nase.

Ueber orthopädische Apparate. Von Dr. August Blencke, Magdeburg. Seitz u. Schauer, München 1900. Sep.-Abdr. aus „Deutsche Praxis". 3. Jahrgang. Heft 5.

Die Prophylaxe in der Chirurgie. Von Prof. A. Hoffa in Würzburg und Dr. A. Lilienfeld, Assistent. Sep.-Abdr. von Nobiling-Jankan: Handbuch der Prophylaxe. München 1900. Seitz u. Schauer.

A. Allgemeine Prophylaxe. I. Prophylaxe bei der Ausführung von Operationen. II. bei der Behandlung von Wunden. III. der Behandlung entzündlicher Processe.

B. Specielle Prophylaxe. I. bei der Behandlung von Fracturen und Luxationen (einschliessl. erste Verbände!). II. bei Unfallverletzungen. III. bei der Behandlung von Deformitäten.

(Angaben über Maassnahmen, z. B. bei bestehender Prädisposition, mehr aber noch bei Ausführung der Eingriffe, z. B. radicale Operationen prophylaktisch gegen Recidiv u. s. w.; in letzterem Fall das Wort Prophylaxe etwas weit gefasst!)

Ueber traumatische Entstehung innerer Krankheiten. Klinische Studien mit Berücksichtigung der Unfallbegutachtung von Prof. Dr. R. Stern in Breslau. 2. Heft. Krankheiten der Bauchorgane, des Stoffwechsels und des Blutes. Jena, Gustav Fischer. 1900. Preis 7 Mark. Eine kritische Casuistik vielfach eigener Beobachtungen und Gutachten, umfangreiche Litteraturangaben (cit.) zu einem übersichtlichen, Resultate und Lücken markirenden, Lehrbuch ausgearbeitet. Dr. Sick, Kiel.

Druck von J. B. Hirschfeld in Leipzig.

ST